

НЕОТЛОЖНЫЕ СОСТОЯНИЯ ПРИ ТРАВМАХ И НЕСЧАСТНЫХ СЛУЧАЯХ



Николаев Денис Александрович
СПб ГБУЗ ГССМП

Основные понятия

Травма (греч., trauma – повреждение) – одномоментное воздействие внешнего фактора, вызывающее в тканях местные анатомические и функциональные нарушения, сопровождающиеся общими реакциями организма.

Травматология (греч., trauma - повреждение, logos - учение) – раздел клинической медицины, изучающий травмы: их причины, виды, течение, методы профилактики и лечения. Вместе с ортопедией травматология в Российской Федерации составляет единую врачебную специальность.

Травматизм – совокупность травм на определенной территории (в стране, городе и т.д.) или среди определенного контингента людей (на производстве, в спорте и т.д.).

Травматизм

- 3 место среди причин первичной инвалидности и смертности;
- 1 место среди причин смерти у лиц трудоспособного возраста;
- у мужчин в 3 раза чаще;
- пик травматизма у мужчин в возрасте 20-49 лет, у женщин - 30-59 лет;
- бытовой травматизм - 50%, транспортный - 40%, производственный - 5-6%;
- нуждаются в стационарном лечении - 8-10%.
- в РФ около 80 тыс. травматологических коек, 12 НИИ, 73 кафедры ТиО.



Травматизм

По МКБ травмы имеют двойное деление (всего 199 рубрик):

- по причинам несчастных случаев, отравлений и травм;
- по локализации повреждений.

В РФ используется также деление травм на:

- *производственные*: промышленные, сельскохозяйственные, строительные, на транспорте и др.;
- *непроизводственные*: бытовые, уличные, дорожно-транспортные, спортивные, школьные, прочие.

Классификация травм

По характеру повреждающего фактора все травмы делят на:

- 1) физические: - *механические* (сотрясения, ушибы, сдавления, растяжения, размозжения, разрывы, вывихи, переломы, раны, др.);
 - *термические* (ожоги, отморожения);
 - *электрические* (электротравма);
 - *световые* (ожоги, тепловой удар, офтальмия и др.);
 - *радиационные* (лучевые повреждения);
 - *вибрационные* (вибрационная болезнь);
 - *барометрические* (баротравма);
- 2) химические (ожоги, отравления);
- 3) биологические (травмы при эпилепсии, родах и т.д.)
- 4) психические (реактивные психозы).



МЕХАНИЧЕСКИЕ ТРАВМЫ

Классификация механических травм

I. По наличию повреждения кожи и слизистых различают:

- 1) закрытые травмы - ушибы, подкожные разрывы и растяжения тканей, сотрясение, сдавление и размозжение тканей и органов, закрытые переломы и вывихи.
- 2) открытые травмы - ссадины и царапины, раны, открытые переломы и вывихи, травматические отрывы и размозжения конечностей.

Классификация механических травм

II. По характеру травмогенеза различают:

- 1) Изолированная – одно повреждение в одной анатомической области (голова, грудь, живот, конечности);
- 2) Множественная – наличие нескольких повреждений в пределах одной анатомической области;
- 3) Сочетанная (политравма) – наличие хотя бы по одному повреждению в пределах нескольких анатомических областей;
- 4) Множественная сочетанная – наличие нескольких повреждений в пределах нескольких анатомических областей;
- 5) Комбинированная – сочетание механического и другого факторов.

Закрытые повреждения мягких тканей

- **Ушиб (*contusio*)** –

повреждение мягких тканей, не сопровождающееся нарушением их анатомической целостности.

- **Растяжения (*distorsio*)** –

повреждение мягких тканей, вызванное действующей в виде тяги силой, и не нарушающей анатомической непрерывности эластических образований.

- **Разрыв (*ruptura*)** –

повреждение мягких тканей с нарушением анатомической целостности.

Закрытые повреждения мягких тканей

Клиника:

- боль;
- припухлость;
- гематома;
- нарушение функции поврежденного органа.

может быть:

- обширное кровоизлияние в мягкие ткани;
- патологическое увеличение объёма движений в суставе.

Закрытые повреждения мягких тканей

Помощь на ДГЭ:

- фиксирующая повязка, иммобилизация;
- холод;
- аналгезия в зависимости от выраженности болевого синдрома.

Вывихи

Вывих (*luxatio*) - стойкое разобщение сочленяющихся поверхностей в результате физического насилия или патологического процесса.

Наименование вывих получает по повреждённому суставу или же вывихнутым считают нижележащий сегмент (кроме ключицы и позвонков)!

Пример: вывих в локтевом суставе или же вывих предплечья, но не вывих локтевого сустава.

Классификация вывихов

Различают: 1) врождённые
2) приобретённые: - травматические;
- патологические;
- привычные.

В зависимости от разобщения конгруэнтных поверхностей:

1) полные вывихи; 2) неполные вывихи (подвывихи).

По давности: 1) свежие (до 3 суток от получения травмы);

2) несвежие (от 3 дней до 3 недель)

3) застарелые (более 3 недель).

По повреждению кожных покровов:

1) открытые; 2) закрытые.

Диагностика вывихов

Клинические признаки:

- болезненность;
- деформация сустава;
- изменение внешних ориентиров сочленения;
- отсутствие активных движений в суставе;
- симптом пружинящего сопротивления (врач, производящий пассивные движения, ощущает упругое сопротивление движению, а при прекращении усилия сегмент конечности возвращается в прежнее положение);
- вероятность повреждения нервно-сосудистого пучка.

Оказание помощи при вывихах

- Помощь на ДГЭ:**
- адекватная аналгезия;
 - иммобилизация;
 - скорейшая госпитализация;

Не пытаться вправлять вывихи на ДГЭ!

Переломы

Перелом (*fracturae*) –
нарушение целостности кости,
вызванное физической силой
или патологическим процессом.

Переломы

Различают два механизма возникновения переломов:

- 1) прямой механизм - точка приложения силы и место повреждения совпадают, например при ударе предплечьем о какой-либо предмет с возникновением перелома кости в месте воздействия.
- 2) непрямой механизм - точка приложения силы и место повреждения не совпадают (при сгибании, скручивании костей, при резком чрезмерном сокращении мышц, приложении силы по продольной их оси), например компрессионный перелом тела позвонка при падении с высоты на ноги.

Классификация переломов

По происхождению: 1) врожденные;

2) приобретенные: - травматические;
- патологические.

По повреждению кожных покровов: 1) открытые; 2) закрытые.

По направлению линии перелома: поперечные, косые,
продольные, оскольчатые, винтообразные, вколоченные,
компрессионные, отрывные.

По наличию смещения: 1) без смещения; 2) со смещением

По количеству: 1) одиночные; 2) множественные.

По развитию осложнений: 1) неосложненные; 2) осложненные
(шок, повреждение органов, сосудов, жировая эмболия,
инфекция и др.)

Диагностика переломов

Для постановки диагноза перелома необходимо учитывать:

1) **Травмогенез;**

2) **Абсолютные признаки переломов:**

- костная деформация;
- костная крепитация;
- патологическая подвижность;

3) **Относительные признаки переломов:**

- припухлость (гематома);
- локализованная болезненность;
- болезненность при осевой нагрузке;
- нарушение (отсутствие) функции конечности;
- укорочение конечности.

Раны

Рана (*vulnus*) – механическое повреждение организма, сопровождающееся нарушением целостности покровных тканей – кожи и слизистых оболочек.

Основные признаки раны:

- 1) боль;
- 2) кровотечение;
- 3) зияние;

Классификация ран

По этиологии: 1) Хирургические;
2) Случайные.

В зависимости от наличия микрофлоры в ране:

- 1) Асептические;
- 2) Микробно-загрязненные;
- 3) Гнойные.

По отношению к полостям тела:

- 1) Проникающие;
- 2) Непроникающие.

В зависимости от наличия осложнений:

- 1) Осложненные;
- 2) Неосложненные.

Классификация ран

В зависимости от вида травмирующего агента:

1. Резаные;
2. Колотые;
3. Рубленые;
4. Укушенные;
5. Ушибленные;
6. Размозженные;
7. Рваные;
8. Огнестрельные;
9. Ожоговые;
10. Смешанные.



*НЕОТЛОЖНАЯ ПОМОЩЬ ПРИ
ТРАВМАХ*

Общие принципы лечения травм

- 1) **Временная остановка кровотечения;**
- 2) **Устранение нарушений витальных функций;**
- 3) **Восполнение ОЦК (в/в доступ, инфузия);**
- 4) **Адекватная аналгезия;**
- 5) **Иммобилизация;**
- 6) **Оксигенотерапия;**
- 7) **Щадящая транспортировка.**

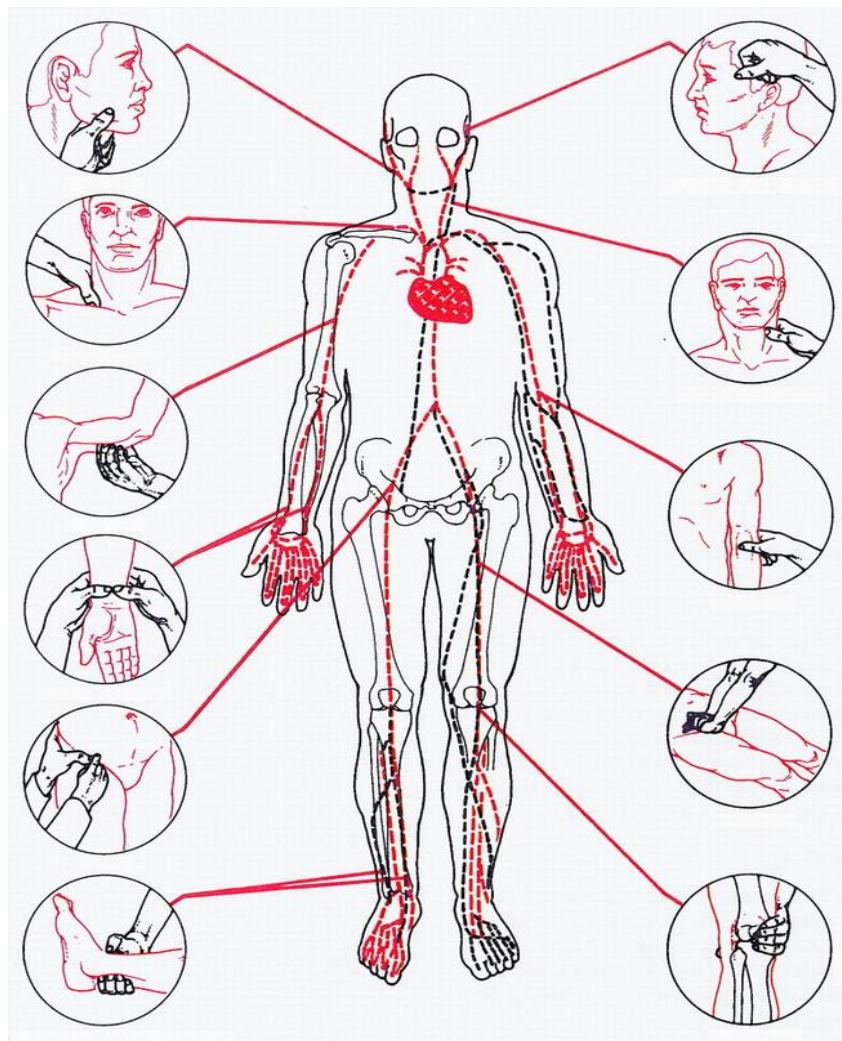
Для тяжело пострадавших – строгое соблюдение принципа «ЗОЛОТОГО ЧАСА»!

Остановка кровотечения

- Пальцевое прижатие
- Давящая повязка
- Кровоостанавливающий зажим
- Кровоостанавливающий жгут

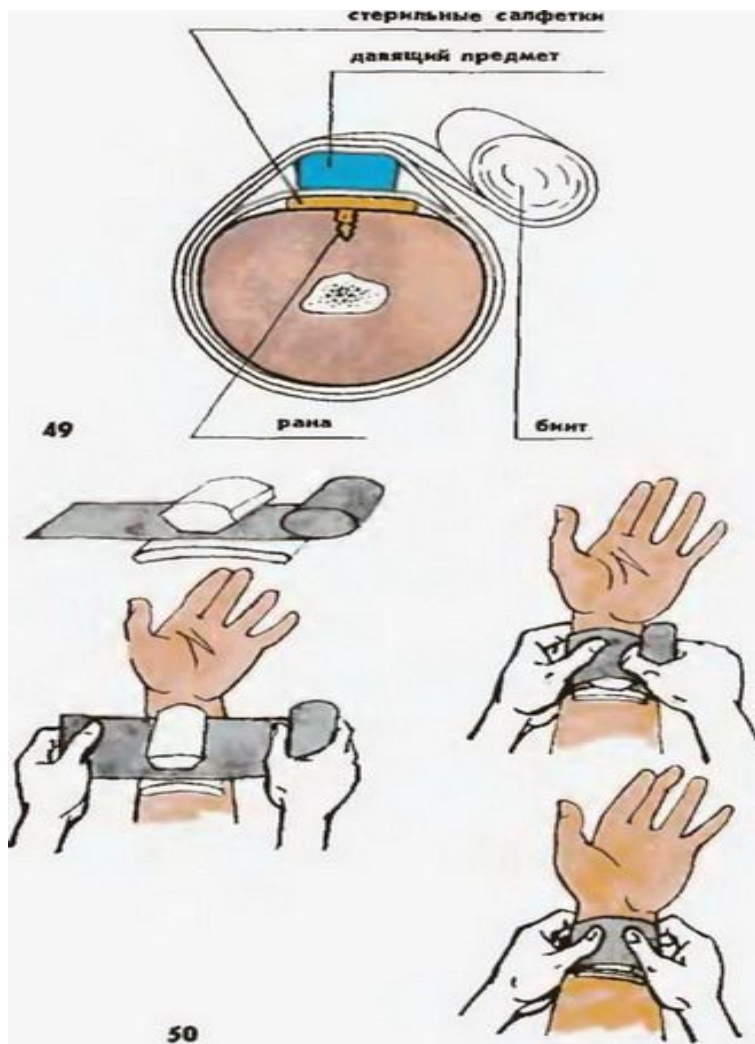
Остановка кровотечения

Пальцевое прижатие.



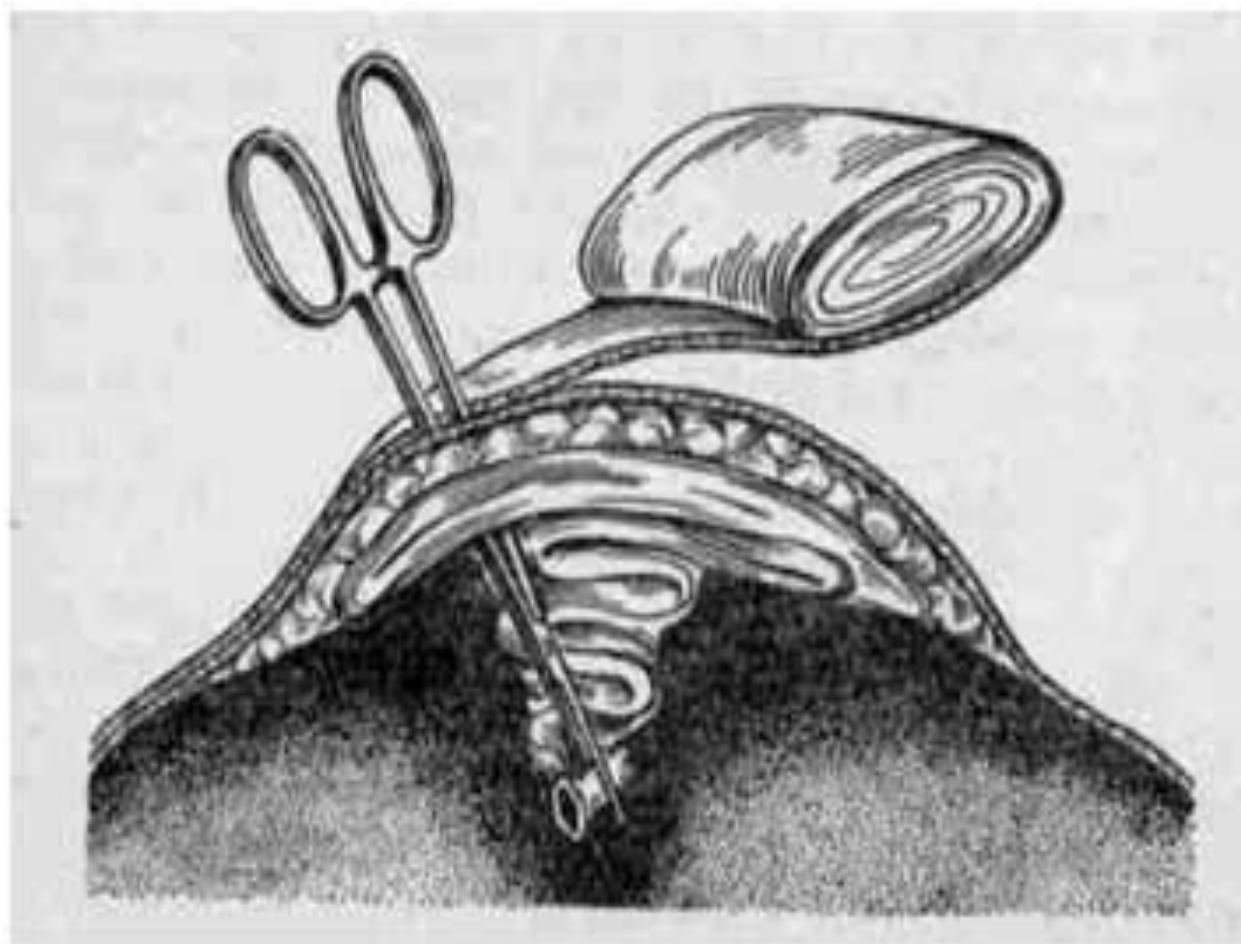
Остановка кровотечения

Давящая повязка.



Остановка кровотечения

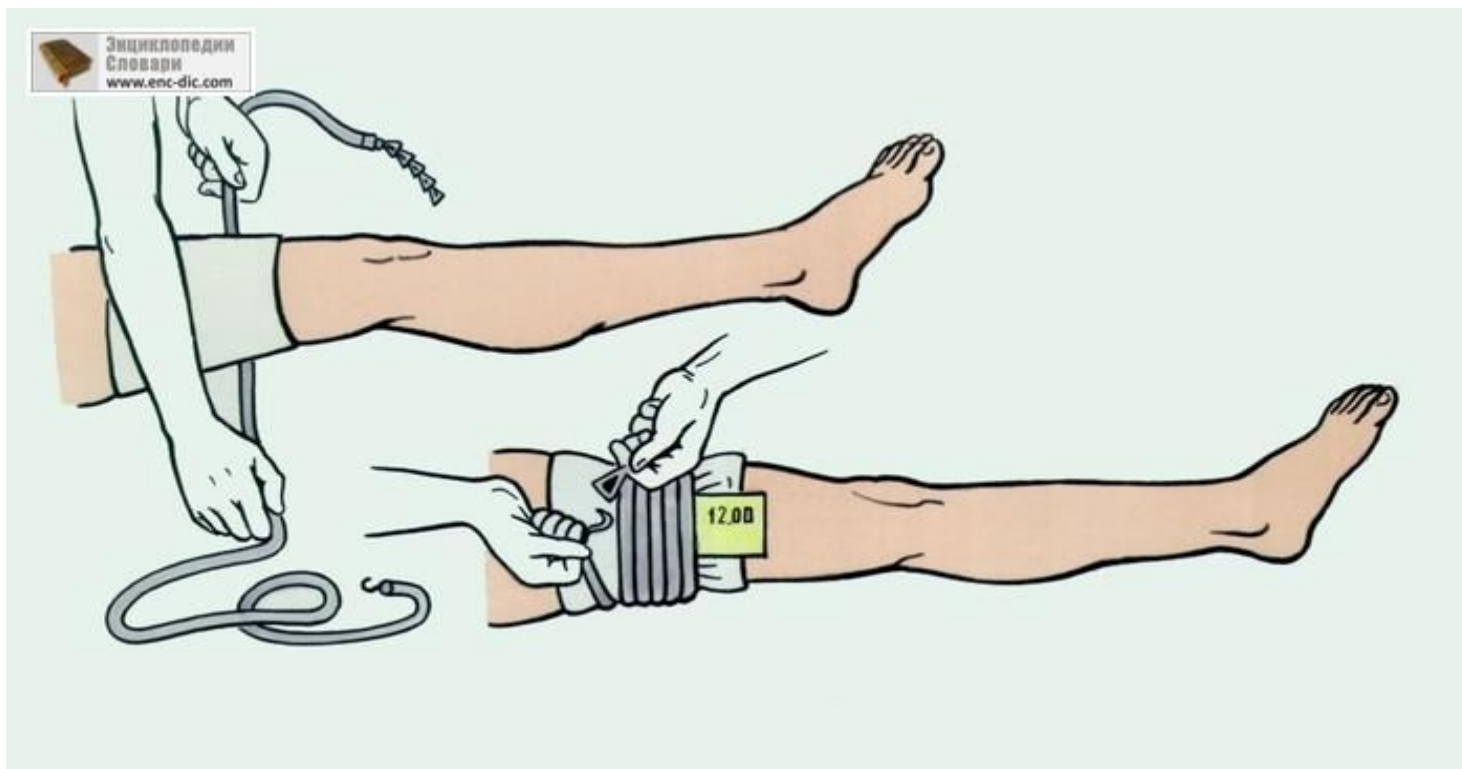Кровоостанавливающий зажим.



Остановка кровотечения

Кровоостанавливающий жгут.

Накладывается только при артериальном кровотечении, на время не более 1 часа.

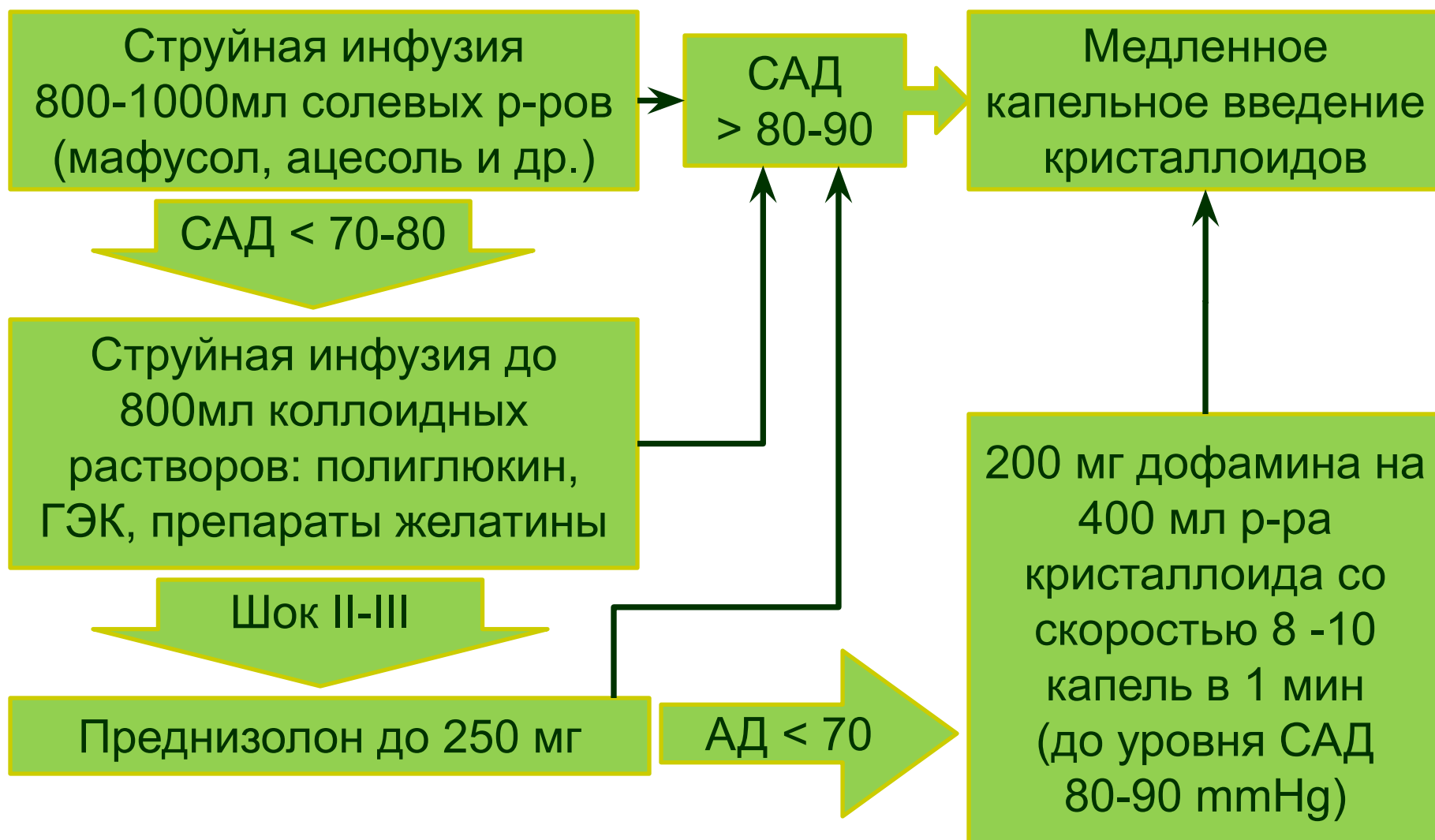


Устранения дефицита ОЦК

Инфузионная терапия –

один из ведущих компонентов интенсивной терапии, проведение которой необходимо как можно раньше, на месте происшествия и при транспортировке.

Устранения дефицита ОЦК



Аналгезия

- Наилучшим методом анестезиологической защиты на догоспитальном этапе считается **атаралгезия** (*основана на сочетании транквилизаторов и анальгетических средств*).
- Аналгезия с помощью закиси азота и кислорода.

Атаралгезия

Транквилизатор	Анальгетик
Диазепам (Седуксен, Сибазон, Реланиум) 0,5% - 2 - 4 мл	Налбуфин 2% - 1 мл
	Трамал (Трамадол) 5% - 2 мл
	Промедол 1% - 1 мл
	Фентанил 0,005% - 2 мл

Все препараты вводятся отдельно, на разведении, внутривенно медленно.

Аналгезия закисью азота

- Необходима **подготовительная вентиляция 100% кислородом 2-3 мин.**
- **Лечебный наркоз:** ингаляция закиси азота и O₂ в соотношении 2:1 или 3:1 в течении 10 – 15 минут (поддерживающая доза 1:1 или 2:1).
- При окончании наркоза **ОБЯЗАТЕЛЬНА денитрогенизация:** проводится путём вентиляции лёгких 100% кислородом в течение 3 – 5 минут.

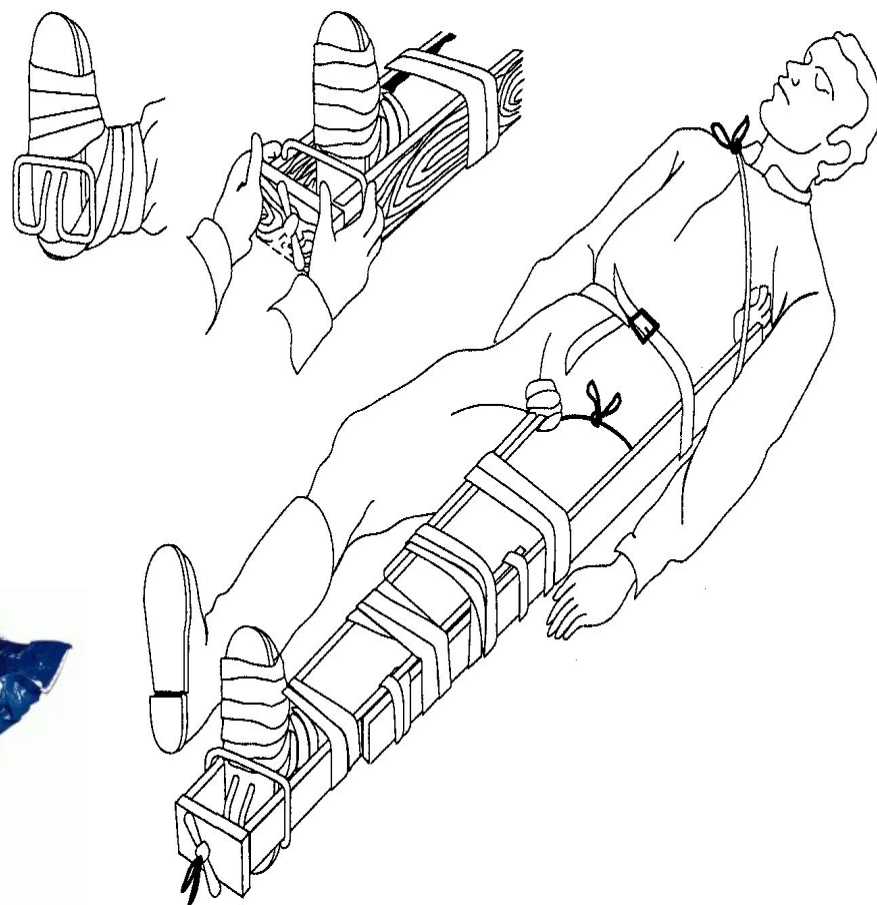
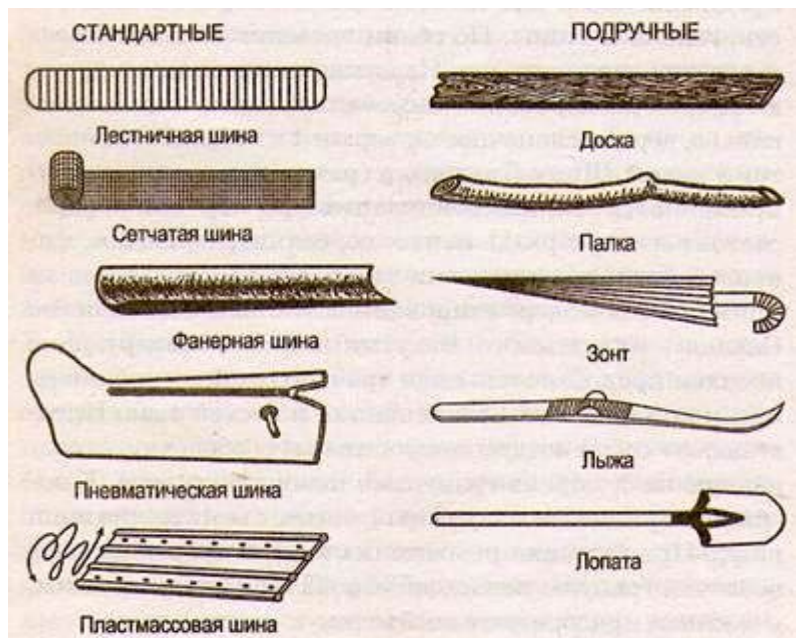Транспортная иммобилизация

Показания:

- Переломы костей;
- Вывихи и подвывихи;
- Повреждение магистральных сосудов и нервов;
- Обширные ранения мягких тканей;
- Обширные глубокие ожоги;
- Синдром длительного сдавления;
- Развившаяся раневая инфекция;
- Травматическая ампутация;
- Укусы ядовитых змей.

Транспортная иммобилизация

Средства транспортной иммобилизации.



Транспортная иммобилизация

Показания к иммобилизации шиной Дитерихса:

- Переломы бедренной кости (за исключением перелома шейки бедра и открытых переломах бедра);
- Повреждение тазобедренного сустава;
- Повреждение коленного сустава.

Показания к иммобилизации пневматическими шинами:

- Повреждения предплечья;
- Повреждения голени.

Транспортная иммобилизация

Шина-воротник (шина Шанца):

Показания к иммобилизации:

- Травма позвоночника;
- Черепно-мозговая травма;
- Поражения мягких тканей шеи воспалительного, травматического или токсического характера;
- Дегенеративно-дистрофические заболевания шейного отдела позвоночника с болевым и корешковым синдромом.


Противопоказания:

- Перелом ключицы;
- Перелом нижней челюсти;
- Усиление боли;
- Появление неврологических нарушений;
- Развитие респираторных расстройств.

Транспортная иммобилизация

Основные правила:

- Проводится непосредственно **на месте** происшествия, перемещение пациента без иммобилизации недопустимо.
- Перед наложением шин необходимо обезболить и попытаться осторожно **снять** с пациента одежду и/или обувь (в зависимости от локализации повреждений).
- При повреждениях плечевых и бедренных костей, а также при всех внутрисуставных переломах произвести иммобилизацию **трёх** смежных суставов; при остальных повреждениях конечностей допустимо произвести иммобилизацию **двух** смежных суставов.
- При неосложнённых закрытых переломах необходимо иммобилизовать конечности в **физиологическом** положении. При этом желательно использование экстензионных (обеспечивающих вытяжение) видов шин.
- При открытых переломах, при угрозе повреждения кожных покровов костными отломками при закрытых переломах, при всех вывихах, а также при наличии осложнений травм (повреждение органов, крупных сосудов и т.д.) следует проводить иммобилизацию в **фиксационном** виде (без изменения положения). Вытяжение при таких повреждениях противопоказано.



***«Шансы пациента значительно
возрастают, если в течение
первых 60 минут он попадает в
«правильные» руки, «правильное»
оборудование и «правильное»
медицинское обеспечение».***

Cowley R.A., 1963

Правило «золотого часа»

Самый высокий уровень выживаемости достигается, если пострадавший доставляется в операционную в течение первого часа после получения травмы!

“Золотой час” начинается с момента получения травмы, а не с момента, когда Вы начинаете оказывать помощь.



*ТРАВМЫ ОПОРНО-
ДВИГАТЕЛЬНОГО АППАРАТА*

Повреждения шеи.

■ Травма позвоночника. (чаще С-I и С-VII)

Травмогенез: переразгибание или пересгибание в шейном отделе позвоночника. На догоспитальном этапе все переломы позвоночника – компрессионные.

■ Повреждения сосудов.

Травмогенез: удар ребром ладони, доской, палкой.

Признак – пульсирующая гематома, аускультативно – шум «волчка».

Ds: 3. травма шеи. Повреждение сонной артерии. Провести иммобилизацию, тугой повязкой на место повреждения остановить кровотечение.

■ Повреждение пищевода.

При глотательных движениях и сплёвывании появляется кровь, боль при глотании.

■ Повреждение трахеи.

Эмфизема средостения – передняя медиастинумтомия.

Повреждения плечевого пояса.

■ Вывих ключицы.

- Вывих акромиального конца. (чаще) Травмогенез: падение на приведённое плечо или удар по надплечью. Конец ключицы смещён вверх над акромиальным отростком с образованием выпуклости. При попытке движений плеча - локальная боль. При пальпации болезненность, пружинящее сопротивление и подвижность периферического конца ключицы (симптом «клавиши»).

- Вывих стернального конца. Чаще возникает смещение грудинного конца кпереди, реже – кверху и очень редко – кзади. При передних вывихах суставной конец ключицы и болезненность определяют по передней поверхности грудинно-ключичного сочленения, при верхних – над суставом, при задних вывихах в зоне сочленения выявляют углубление. При полных вывихах ключицы надплечье кажется короче.

Иммобилизация: повязка Дезо.

Повреждения плечевого пояса.

- **Перелом ключицы.** Травмогенез: прямой удар или падение на вытянутую руку. Типично смещение периферического отломка кнутри, кпереди и вниз, а центрального отломка – кверху и кзади. Иногда повреждаются надключичные сосуды и плечевое сплетение, очень редко – купол плевры, верхушка лёгкого, кожные покровы.

Клиника: боли в ключице резко усиливаются при движении рукой, глубоком дыхании, кашле. Надплечье выглядит укороченным, под кожей заметна деформация и определяется подвижность отломков, позже возникает припухлость, кровоизлияние. Рука кажется более длинной, больной прижимает её здоровой рукой к туловищу, голова наклонена в сторону повреждения. Необходимо исключить повреждение сосудисто-нервного пучка (пульс на лучевой артерии, чувствительность и подвижность пальцев).

Иммобилизация: повязка Дезо.

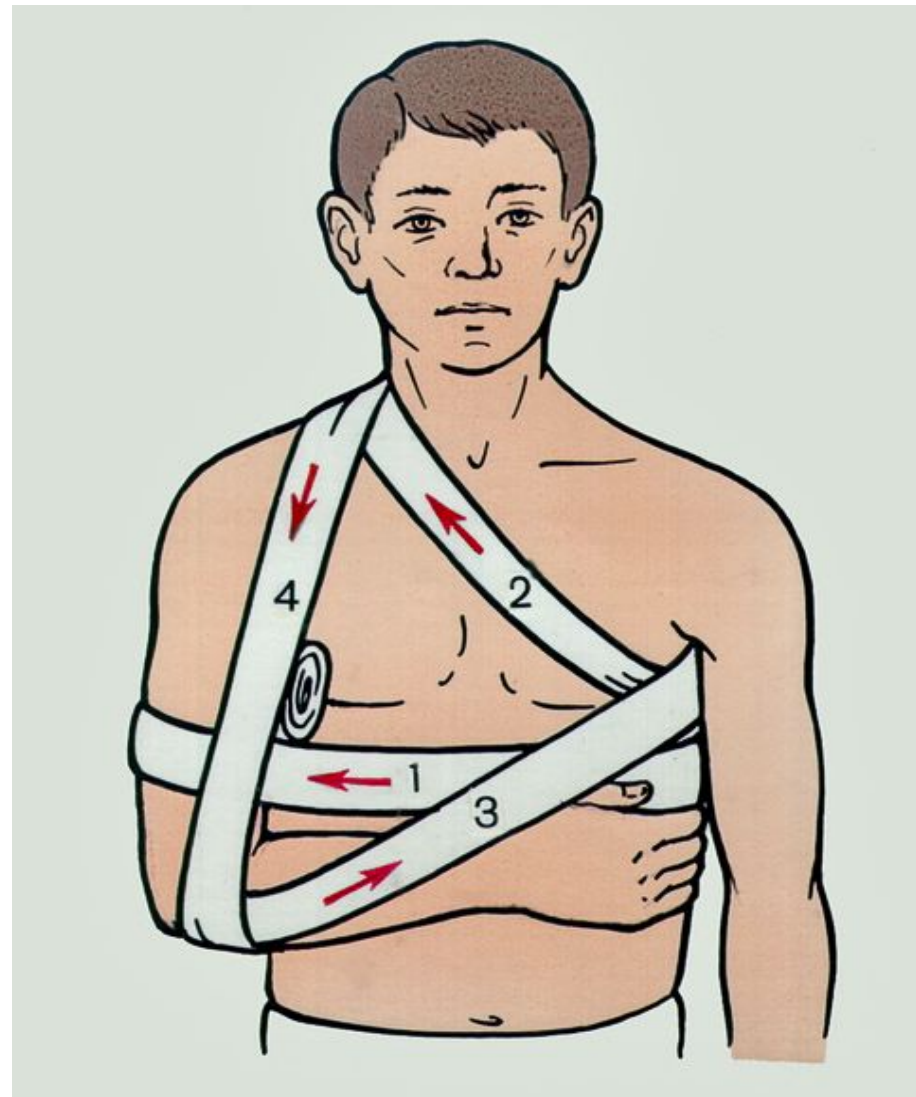
Транспортировка в полусидячем лежащем положении.

Повреждения плечевого пояса.

Повязка Дезо.

Показания:

- Перелом ключицы;
- Перелом лопатки;
- Вывих в плечевом суставе;
- Вспомогательная фиксация при повреждениях верхней конечности.



Повреждения плечевого пояса.

- **Перелом лопатки.** Травмогенез: прямой удар, падение на лопатку.

Клиника. Выраженная боль в лопатке, плечевом суставе, усиливающаяся при движении руки, кровоизлияние, локальная болезненность, изредка – костная крепитация в зоне припухлости. Нагрузка по оси руки резко болезненная в зоне перелома. Для внутри- и околосуставных переломов характерны выраженные нарушения функции и болезненность движений в плечевом суставе, нередко обширные кровоизлияния и припухлость. При переломах тела и углов лопатки эти симптомы выражены обычно значительно меньше.

Иммобилизация: повязка Дезо или косыночная повязка с ватно-марлевым валиком в подмышечной области при сгибании предплечья под углом 90-100°.

Транспортировка в полусидячем или лежащем положении.

Переломы рёбер.

Возникают под воздействием значительного по силе и площади травмирующего агента, который в определённом направлении сдавливает грудную клетку. При этом развивается её деформация с возникновением переломов рёбер в местах наибольших искривлений – в области передних и задних отделов рёбер. Таков же механизм множественных и двойных переломов рёбер. При наличии последних может образоваться подвижный участок грудной клетки – рёберный клапан.

Клиника: локальная боль, усиливающаяся при дыхании и кашле. Резкая болезненность при сдавлении рёбер вдали от мест локальной болезненности. При повреждении плевры и лёгкого – подкожная эмфизема. Симптом «ступеньки».

Анальгезия анальгетиками не угнетающие дыхание.

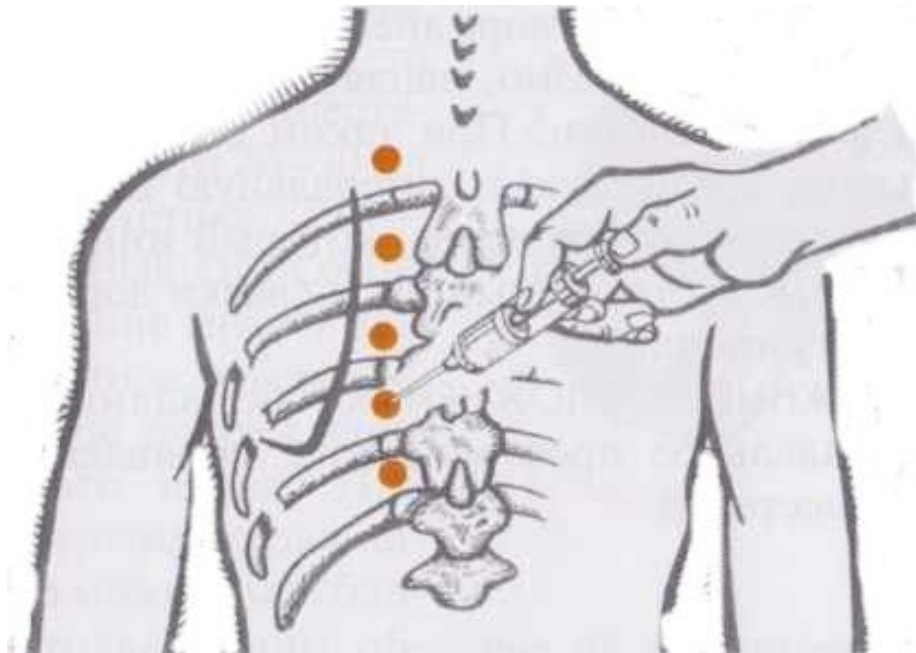
При множественных переломах: паравертебральная блокада;

Наложение фиксирующих повязок недопустимо!

Переломы рёбер.

Паравертебральная блокада.

Положение больного – на здоровом боку или сидя.
После обработки антисептиком кожи, вводят иглу для внутримышечных инъекций отступя от остистого отростка на 1,5-2 см в сторону повреждения и на глубину 2 см. Затем вводится 0,5% раствор новокаина 20-40 мл.



Повреждения верхней конечности

- **Вывих плеча.** Составляют около 55% всех вывихов.

Травмогенез: падение на вытянутую и отведённую кзади руку.

Сильные боли в плечевом суставе, голова склонена в сторону повреждения, здоровой рукой поддерживает отведённую в плечевом суставе руку. Активные движения резко болезненные, при попытке пассивных движений возникают пружинящее сопротивление и возврат плеча в исходное положение после прекращения давления. Выраженная деформация сустава. На месте головки плеча определяется западение дельтавидной мышцы, головка может пальпироваться в подмышечной впадине. Необходимо проверить пульсацию на лучевой артерии и функцию тыльного разгибания кисти (возможно повреждение подкрыльцовой артерии, плечевого сплетения).

Иммобилизация шиной Крамера, моделируемой по форме вывихнутой конечности от пястно-фаланговых суставов до плечевого сустава противоположной конечности, без попыток вправления плеча.

Повреждения верхней конечности

- **Перелом шейки плечевой кости.** Травмогенез: падение с опорой на вытянутую руку, локоть, область плечевого сустава.

Клиника. Локализованная боль и болезненность при бимануальной пальпации в зоне плеча, кровоизлияние и отёк. Плечо выглядит укороченным, со смещением оси. Положение конечности вынужденное, пострадавший прижимает плечо к туловищу. При переломах со смещением никогда не бывает пружинящего сопротивления, пассивные движения всегда возможны, хотя и болезненные. Плечевой сустав не уплощается и ось плеча не смещается кнутри.

- **Перелом диафиза плечевой кости.** Травмогенез: падение с опорой на локоть, резкое выкручивание плеча, прямой удар по плечу.

Клиника. Локализованная боль, деформация, крепитация, патологическая подвижность, укорочение конечности. Больной прижимает руку к туловищу. Не может самостоятельно оторвать ладонь от горизонтальной поверхности. Проверить пульсацию на лучевой артерии и функцию кисти (повреждение СНП).

Иммобилизация шиной Крамера, моделировать по здоровой конечности.

Повреждения верхней конечности

- **Вывих предплечья.** Занимает второе место по частоте (25%).
Травмогенез: падение на разогнутую в локтевом суставе руку.

Клиника. Предплечье находится в полусогнутом и пронированном положении, больной здоровой рукой поддерживает эту руку. Локтевой отросток сильно выступает по задней поверхности под кожей, над ним определяется западение. Спереди локтевая складка углубляется, ниже неё находится суставной конец плечевой кости.

Иммобилизация шиной Крамера, моделировать по вывихнутой конечности.

- **Переломы костей предплечья.** Травмогенез: падение с упором на кисти рук, вследствие прямого удара по предплечью, при автоавариях.

Клиника. Деформация, патол. подвижность, локализованная боль, осевая нагрузка (+).

Иммобилизация шиной Крамера от кончиков пальцев до в/3-ти плеча при согнутом предплечье. Моделировать по здоровой руке.

Повреждения верхней конечности

- **Перелом пястных костей.** Травмогенез: прямая травма.

Клиника. Припухлость и кровоподтёк на тыле кисти, боли при её сжимании, нагрузке (надавливании или потягивании) по оси соответствующего пальца.

Иммобилизация шиной Крамера от кончиков пальцев до локтевого сустава по ладонной поверхности.

- **Переломы пальцев кисти.** Травмогенез: прямая травма.

Клиника. Ограничение подвижности и боли при движениях пальца, кровоизлияние, припухлость, нередко деформация, иногда укорочение пальца, болезненность при нагрузке по оси пальца.

Переломы костей таза.

Травмогенез: при ДТП, падениях, когда происходит сдавление таза.

Клиника. Вынужденное положение в постели на спине с разведением полусогнутых ног (положение «лягушки»), невозможность поднять ногу (симптом «прилипшей пятки»). Припухлость, гематома и резкая болезненность в зоне перелома, совпадающая с болью при попытке сближения или разведения крыльев таза. Часто эти переломы сопровождаются с повреждением внутренних органов.

Иммобилизация на щите в положении «лягушки» (валик под коленные суставы). Под таз подкладывают круговой валик или стягивают таз шиной Крамера (с толстой ватной прокладкой в зоне крестца во избежание пролежня), что способствует уменьшению болей и кровопотери.

Транспортировка лёжа на носилках.

Повреждения нижних конечностей.

- **Вывих бедра.** Травмогенез: автомобильная травма, когда травмирующие силы действуют по оси согнутой в коленном суставе ноги при фиксированном туловище; при падении с высоты.

Клиника. При заднем вывихе нога согнута в тазобедренном и коленном суставах, приведена и ротирована внутрь. При надлонном вывихе нога выпрямлена, немного отведена и ротирована кнаружи, а головка прощупывается под пупартовой связкой. При запирательном вывихе нога согнута в тазобедренном суставе, отведена и ротирована кнаружи. Поскольку вывих бедра очень часто сочетается с переломами вертлужной впадины, на догоспитальном этапе целесообразно формулировать диагноз: «Перелом, вывих тазобедренного сустава».

Иммобилизация фиксация конечности 4-5 шинами Крамера по передней и задней поверхности конечности от стопы до подмышечной впадины без попыток вправления.

Повреждения нижних конечностей.

- **Перелом шейки бедра.** Травмогенез: падение на бок.

Клиника. Вынужденное положение пострадавшего на спине с ротированной кнаружи ногой, невозможность поднять ногу, припухлость, кровоизлияние и болезненность в паховой области, вокруг большого вертела, совпадающие с болями при нагрузке по оси ноги и давлении на большой вертел.

Иммобилизация шинами Крамера (4-мя). Шина Дитерехса противопоказана.

- **Перелом диафиза бедра.** Травмогенез: прямые удары во время авто- и мототравмы, «бамперные» переломы у пешеходов, падение с высоты, при обвалах.

Клиника. Вынужденное положение на спине, движения не возможны, угловая деформация (по типу «галифе»), укорочение конечности, наружная ротация бедра ниже перелома. Нагрузка по оси (+).

Необходимо проверить пульс на стопе, чувствительность и движения стопы.

Иммобилизация шина Дитерихса (кроме открытых переломов)..

Повреждения нижних конечностей.

■ **Закрытые повреждения коленного сустава.**

Травмогенез: падение на колени, во время транспортных происшествий и при падениях с высоты.

Клиника. Боль, увеличение контуров сустава, ограничение движений, симптом баллотирования надколенника. Для повреждения мениска характерен внезапно наступающий блок движений. При гемартрозе коленный сустав увеличен в объёме, отмечается боль в переднем отделе сустава. (Ds: 3. повреждение правого коленного сустава. Гемартроз.)

Иммобилизация тремя шинами Крамера от стопы до паха.

Повреждения нижних конечностей.

- **Переломы костей голени.** Травмогенез: прямые удары, повороты конечности при фиксированной стопе.

Клиника. Больной не может ходить, имеется гематома и деформация (угловая или ротационная), нередко укорочение ноги. Объём движений резко снижен, осевая нагрузка резко положительная. Часто под кожей видны концы отломков и осколков, определяется патологическая подвижность.

Иммобилизация тремя шинами Крамера от стопы до верхней трети бедра.

- **Переломы лодыжек.** Травмогенез: подвёртывание стопы кнутри или кнаружи. Чаще перелом наружной лодыжки.

Клиника. Боли при движении, ходьбе, припухлость и деформация голеностопа, локальная болезненность при пальпации, совпадающая с болями при нагрузке по оси.

Иммобилизация тремя шинами Крамера от стопы до верхней трети бедра.

Повреждения нижних конечностей.

■ Повреждения голеностопного сустава.

Чаще всего наблюдаются растяжения – разрывы связок голеностопного сустава.

Травмогенез: бытовой травматизм (внезапное подвёртывание стопы внутрь или наружу, падение с небольшой высоты).

Клиника. Быстро развивается отёк вследствие кровоизлияния с внутренней или наружной стороны сустава, боли при супинации. При пальпации под лодыжками – болезненность.

Иммобилизация фиксирующей повязкой.



ТРАВМЫ ГРУДИ.

Классификация травм груди.

I. Закрытые повреждения груди:

- сотрясения груди (без видимых изменений);
- ушиб груди (ушиб мягких тканей, переломы ребер, грудины, позвонков, ушиб и разрыв легкого, гемопневмоторакс, ушиб сердца, сосудов и др.);
- сдавление груди (травматическая асфиксия).

II. Открытые повреждения груди (ранения):

- непроникающие ранения грудной клетки: (ранения мягких тканей, ранения с повреждением костей: ребра, грудины, позвонков);
- проникающие ранения груди (с повреждением внутренних органов грудной клетки, без повреждения внутренних органов грудной клетки).

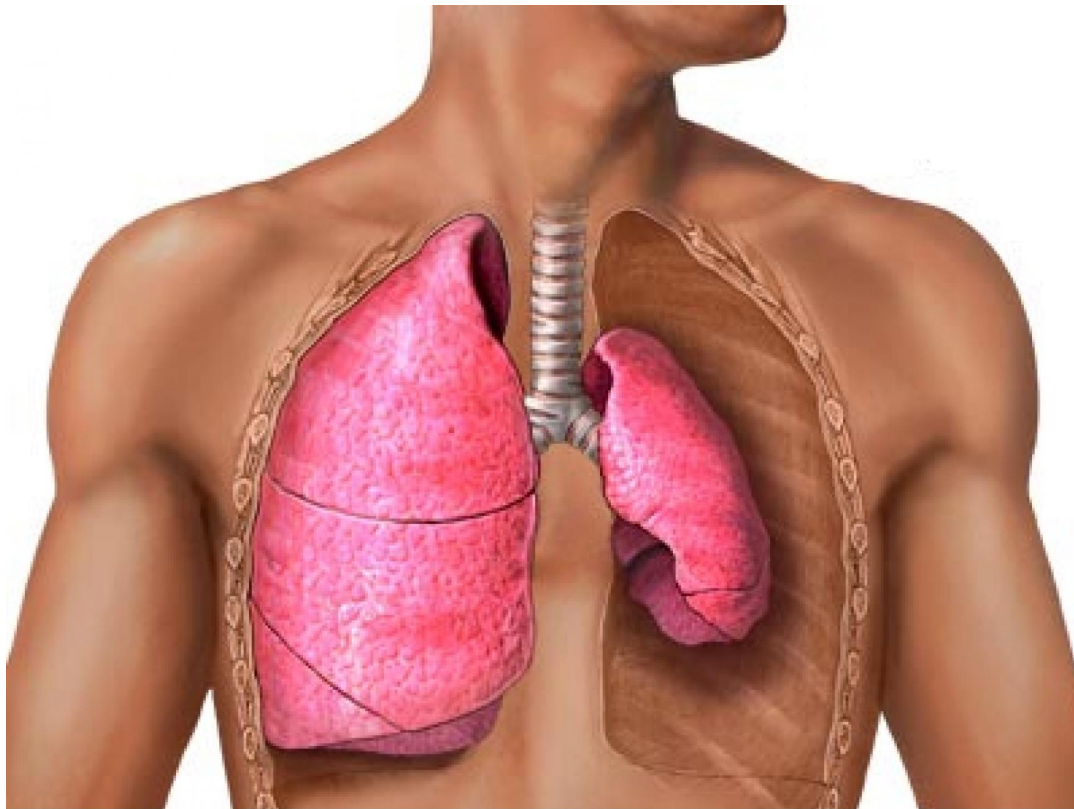
Классификация травм груди.

Коллегии Травматологов
Американского Общества Хирургов:

- неотложные состояния, **непосредственно угрожающие жизни** пострадавшего (обструкция ДП, пневмо- и гемоторакс, тампонада сердца);
- **потенциально опасные для жизни** состояния (разрывы аорты, трахеи и главных бронхов, ранения диафрагмы, пищевода, ушиб сердца, лёгких, эмфизема средостения, сдавление груди).

Пневмоторакс

(от др.-греч. πνεῦμα — дуновение, воздух и θώραξ — грудь)
- скопление воздуха или газов в плевральной полости.

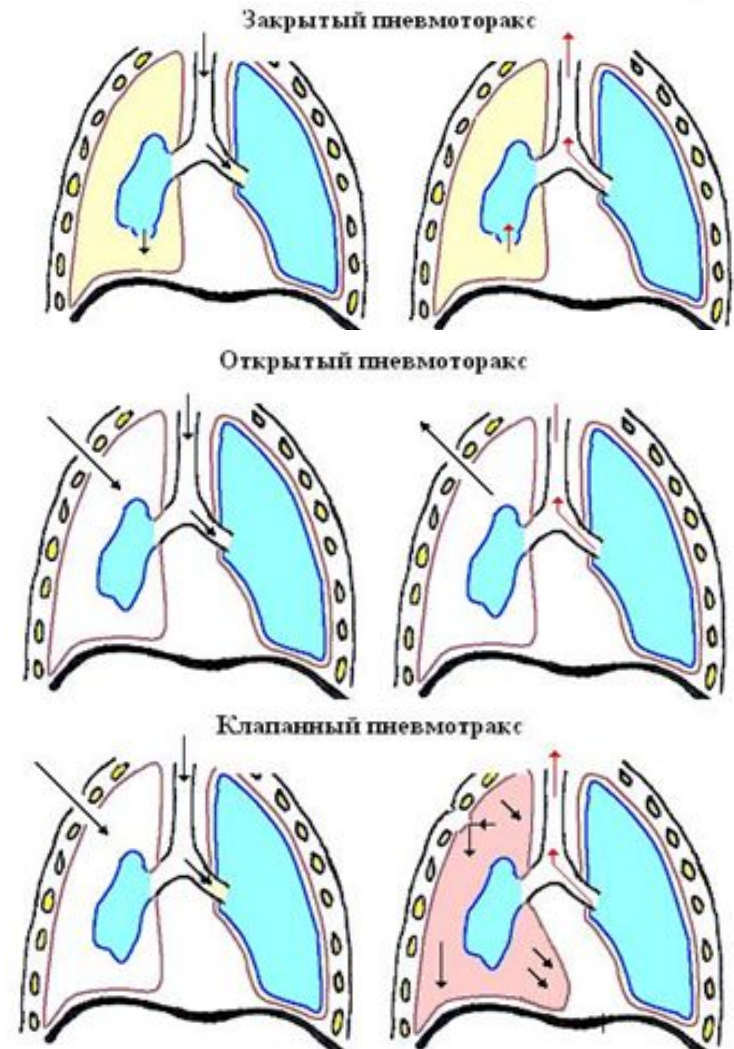


Классификация пневмоторакса

- **Самопроизвольный** (спонтанный) — при разрыве лёгочных альвеол:
 - первичный — при отсутствии клинически значимой лёгочной патологии;
 - вторичный — осложнение существующей лёгочной патологии (туберкулёз, буллезная эмфизема лёгких и т. д.).
- **Травматический** — при повреждении грудной клетки (закрытая, проникающая травма грудной клетки);
- **Ятрогенный** — осложнение после лечебного или диагностического вмешательства.

Виды пневмоторакса

- закрытый внутренний (при разрыве легкого, бронха);
- открытый наружный (при ранении груди);
- напряженный клапанный:
 - наружный;
 - внутренний.



Симптоматика пневмоторакса

- боль в области ушиба или раны
- одышка
- кровохарканье
- подкожная эмфизема
- присасывание или выделение воздуха из раны грудной клетки при дыхании
- крепитация костных отломков ребер
- акроцианоз
- бледность кожных покровов, частый пульс
- низкое артериальное давление
- тахикардия
- ослабление дыхания
- коробочный звук при перкуссии

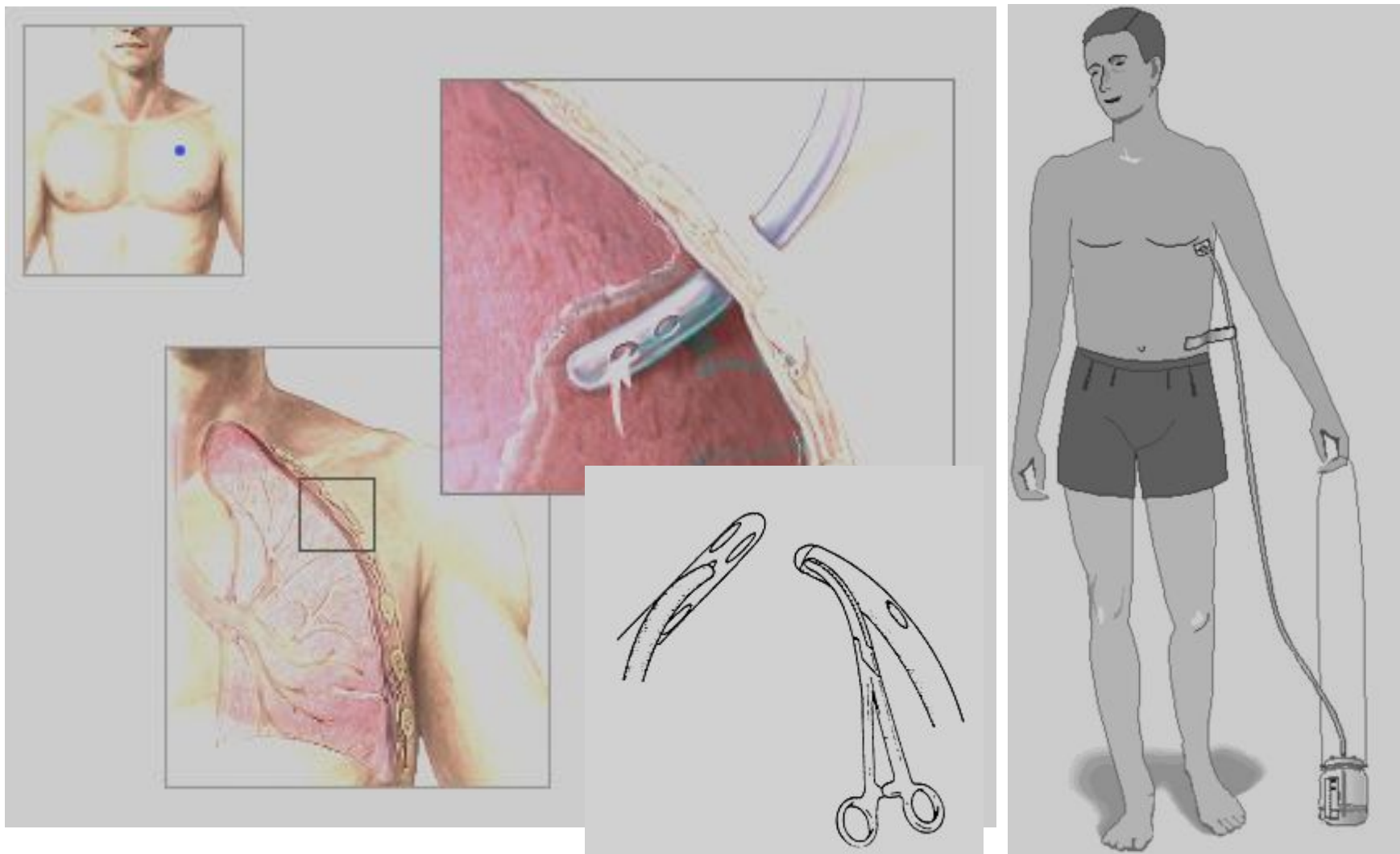
Лечение пневмоторакса на ДГЭ

- остановка наружного кровотечения
- освобождение груди от сдавления
- обезболивание
- повязка на рану
- противошоковые мероприятия
- закрытый массаж сердца, ИВЛ по показаниям
- при открытом пневмотораксе - наложение окклюзионной (герметизирующей) повязки
- при напряженном пневмотораксе - пункция и дренирование плевральной полости

Окклюзионная повязка



Дренажирование плевральной полости



Подкожная эмфизема

- чаще при напряжённом пневмотораксе и разрыве париетальной плевры (разрыв лёгкого с переломами рёбер или проникающее ранение);
- через верхнюю апертуру грудной клетки (из средостения);
- при закрытом разрыве бронха или лёгкого.

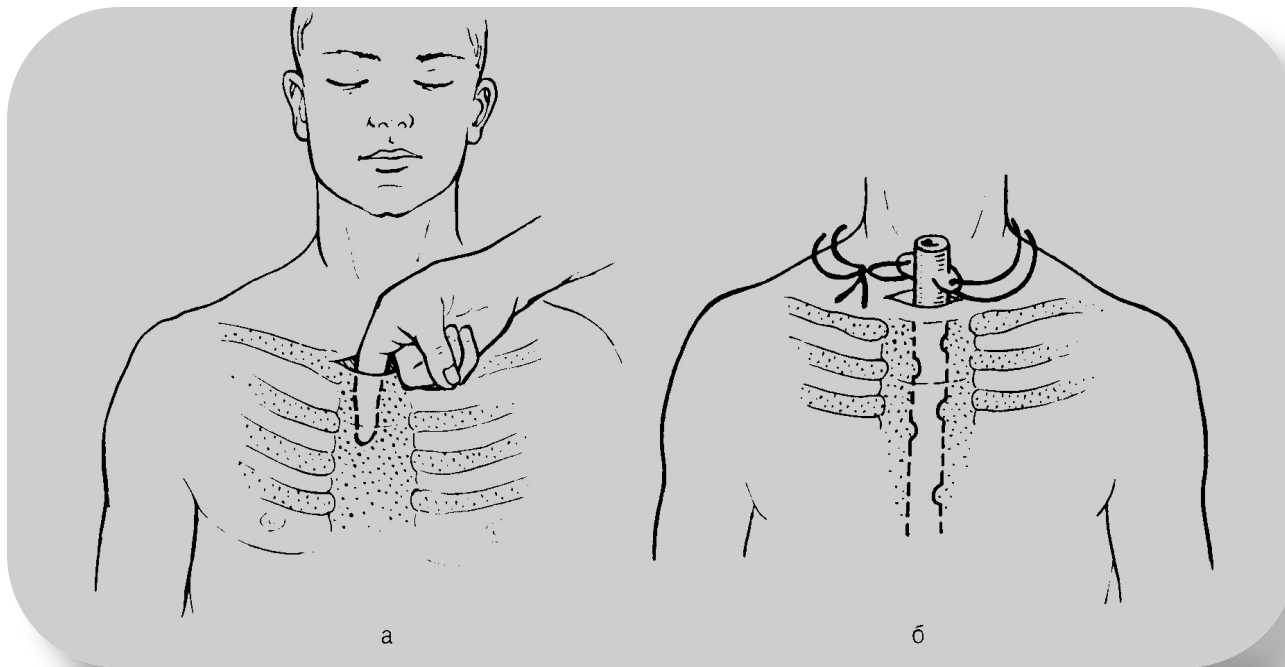
Эмфизема средостения

Медиастинальная эмфизема (пневмомедиастинум):

- возникает при разрыве бронха (реже трахеи);
- целостность медиастинальной плевры сохранена (воздух распространяется по паратрахеальным и медиастинальным пространствам);
- ятрогенная причина.

Лечение эмфиземы средостения

При нарушении функций сердечно-сосудистой и дыхательной систем показана экстренная супрастернальная медиастинотомия.



Поражения сердца при закрытой травме грудной клетки

Выделяют следующие виды поражений сердца:

- ушиб сердца;
- травматический инфаркт миокарда;
- посттравматическую миокардиодистрофию.

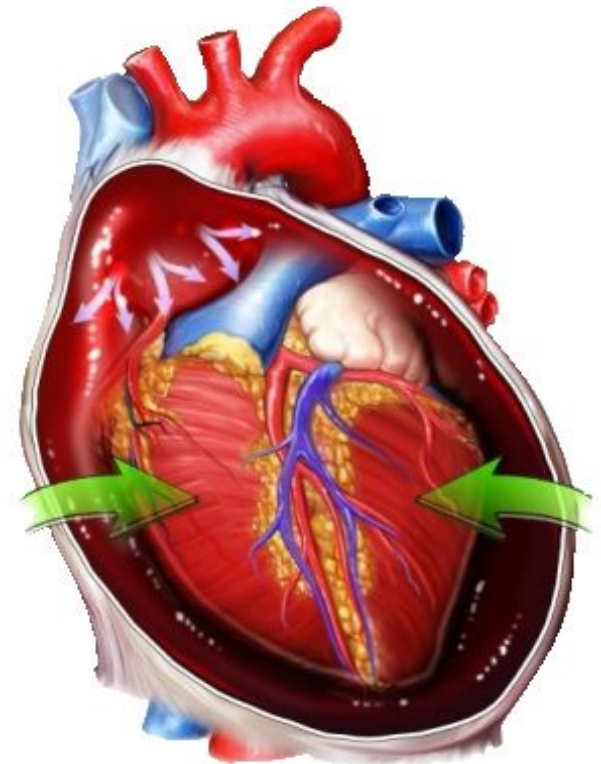
Ушиб сердца

- Интенсивная боль в груди (сразу или через несколько часов после травмы) локализуется в месте ушиба или в области сердца, может иррадиировать в спину, в руки, челюсть и может имитировать стенокардию;
- Сердцебиение;
- Одышка;
- Общую слабость,
- Любые виды аритмий (синусовая тахикардия, брадикардия, желудочковая экстрасистолия, мерцание-трепетание предсердий, нарушения внутрижелудочковой проводимости вплоть до полной АВ блокады сердца).

Ранение сердца

Пострадавшие с колотыми и резаными ранами сердца погибают, как правило, не от острой кровопотери..., а от развивающейся тампонады сердца.

Тампонада сердца - скопление жидкости в полости перикарда, вызывающее ограничение наполнения желудочков и предсердий, системный венозный застой и уменьшение сердечного выброса.



Тампонада сердца

Клиническая картина

Внезапное скопление 200 мл жидкости в полости перикарда вызывает клиническую картину компрессии сердца, скопление около 500 мл приводит к его остановке [Васильев Ж.Х., 1989].

Тампонада сердца

Клиническая картина

- Наиболее частая жалоба - мучительная одышка даже при минимальной физической нагрузке;
- Страх смерти, холодный липкий пот, цианоз, нитевидный Ps;
- Набухание шейных вен;
- Расширение зоны сердечной тупости за пределы верхушечного толчка;
- Тахикардия, снижение систолического давления;
- **Парадоксальный пульс** (ослабление или исчезновение артериального пульса на вдохе, падение систолического АД более чем на 10 мм рт.ст. между фазами вдоха и выдоха);
- Развиваются **обмороки** - показание к неотложной пункции перикарда (!).

Тампонада сердца

Лечение

При острой кровопотере:

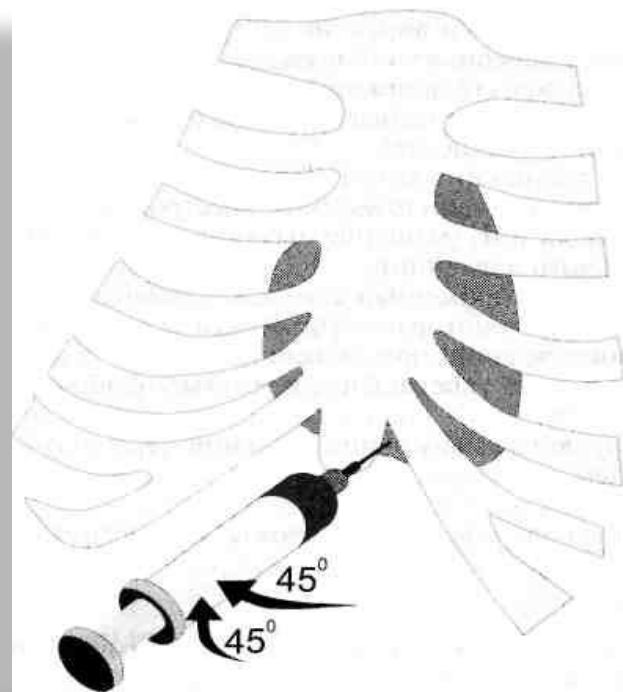
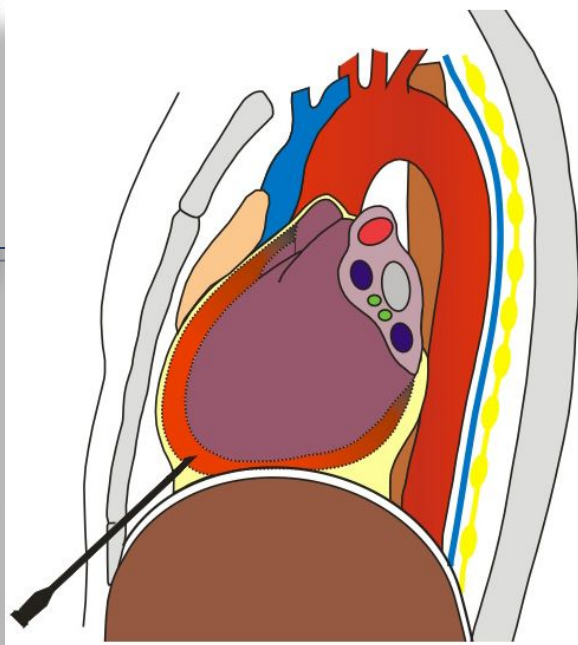
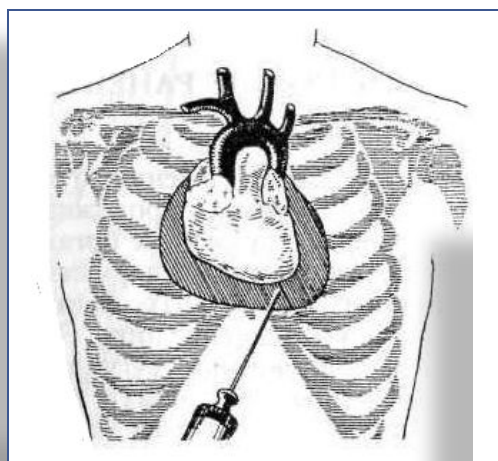
- Катетеризация вены, инфузионная терапия (коллоиды + кристаллоиды);
- Обезболивание наркотическими анальгетиками;
- Седативная терапия;
- Скорейшая доставка в стационар.

При выраженной тампонаде сердца –

- реанимационная пункция перикарда.

Тампонада сердца

Перикардиоцентез





ТРАВМА ЖИВОТА

Травма живота

Классификация

1. Закрытые повреждения живота;
2. Открытые повреждения живота (ранения).
 1. Непроницающие;
 2. Проницающие.
1. Травма без повреждения органов брюшной полости;
2. Травма с повреждением органов брюшной полости:
(паренхиматозных органов, полых органов, с повреждением мочевых органов, торакоабдоминальные повреждения).

Травма живота

Помощь на ДГЭ

- Проведение противошоковых мероприятий при массивной кровопотере;
- Обезболивание;
- Инфузионная терапия.
- При ранениях живота - стерильная повязка на рану. При эвентрации выпавшие органы не вправляют, накладывают влажную повязку с антисептическим раствором с использованием «бублика»;
- Транспортировка лёжа на носилках;
- Скорейшая доставка в хирургический стационар;



*ТРАВМЫ МОЧЕПОЛОВЫХ
ОРГАНОВ.*

Травма мочеполовых органов

Частота – 1-4% от всех травм, чаще закрытые повреждения.

Специфичность:

- Повреждение мочеполовых органов возникает обычно при нанесении большого по силе воздействия, что часто сопровождается значительными разрушениями окружающих тканей, кровопотерей и шоком;
- Сочетанное повреждение других органов живота и таза (затрудняет диагностику);
- Повреждение мочеполовых органов сопровождается выделением в окружающие ткани мочи, что приводит в местах образовавшихся мочевых затёков формирование некрозов и флегмон с нередким исходом в уросепсис.

Травма мочеполовых органов

Классификация.

- По типу повреждений: закрытые и открытые;
- По виду повреждающего фактора: резаные, колотые, рваные, ушибленные, размозжённые, огнестрельные;
- По характеру повреждений: изолированные, сочетанные;
- По числу: одиночные, множественные;
- По виду раневого канала: касательные, слепые, сквозные.

Травма почек

Классификация.

- По стороне повреждения: правосторонние, левосторонние, двусторонние;
- По локализации повреждения: верхний полюс почки, нижний полюс почки, сосудистая ножка;
- По виду повреждения: закрытые (ушиб, разрыв, размозжение, отрыв почки) и открытые (касательные, сквозные и слепые ранения);
- По характеру повреждения: изолированные, сочетанные и комбинированные;
- По числу повреждений: одиночные и множественные;
- По тяжести повреждения: лёгкие, средней тяжести, тяжёлые;
- По наличию осложнений: осложнённые и неосложнённые

Травма почек

Клиника.

Триада симптомов:

- **Боль** в поясничной области, иногда иррадирует в паховую область, яичко, мочеиспускательный канал;
- **Макрогематурия.** Может сопровождаться формированием сгустков крови червеобразной формы. Часто возникает тампонада этими сгустками мочевого пузыря;
- **Забрюшинная урогематома** (возникает вследствие разрыва почки). Присоединяется перитонеальная симптоматика, при этом клинические признаки перитонита отсутствуют.

Травма почек

Неотложная помощь.

- Остановка кровотечения;
- Асептическая повязка;
- Обезболивание;
- Противошоковые мероприятия;
- Транспортировка в урологический стационар с мониторингом витальных функций.

Травма мочевого пузыря

Составляют около 10% от всех повреждений мочеполовых органов.

Классификация.

- По виду повреждений: закрытые (ушиб или разрыв) и открытые (ранения);
- По локализации: верхушка, тело (передняя, боковая, задняя стенки), дно, шейка пузыря;
- По отношению к брюшной полости: внутрибрюшинные, внебрюшинные и смешанные.

Травма мочевого пузыря

Клиника.

- Боль внизу живота и в надлобковой области;
- Задержка мочи, Гематурия, Дизурия (частые бесплодные позывы к акту мочеиспускания);
- При внутрибрюшинных повреждениях: разлитая болезненность при пальпации живота, более выраженная в эпи- и мезогастрии; тимпанит над лобком; притупление перкуторного звука в боковых отделах живота; перитонеальная симптоматика;
- При внебрюшинных повреждениях: мочеиспускание сохраняется малыми порциями с примесью крови; над лобком определяется тупой звук без чётких границ; нарастающий инфильтрат в подвздошных областях; пастозность над простатой при per rectum.

Травма мочевого пузыря

Наиболее доступным методом диагностики является катетеризация мочевого пузыря. На повреждение мочевого пузыря указывают следующие признаки:

- Отсутствие или незначительное количество мочи в мочевом пузыре у больного, который длительное время не мочился;
- Большое количество мочи (литр и более), превышающее максимальную ёмкость мочевого пузыря;
- Примесь крови в моче;

Промывать мочевой пузырь никакими растворами нельзя!

Травма мочевого пузыря

Неотложная помощь.

- Остановка кровотечения;
- Асептическая повязка;
- Обезболивание;
- Противошоковые мероприятия;
- Транспортировка в урологический стационар с мониторингом витальных функций.

Травма мочеиспускательного канала

Составляет около 25% от всех повреждений мочеполовых органов.

Травмогенез: при падении промежностью на какой-либо твёрдый предмет или ударе в промежность.

Классификация.

- По виду повреждения: закрытые (ушибы, разрывы, размозжение) и открытые (ранения);
- По локализации: повреждения передней уретры и задней уретры;
- По наличию осложнений: осложнённые и неосложнённые.

Травма мочеиспускательного канала

Клиника.

- Тупая боль в области промежности и мошонки;
- Резкая боль по ходу мочеиспускательного канала, особенно при позыве к мочеиспусканию;
- Выделение крови из мочеиспускательного канала, особенно при позыве к мочеиспусканию;
- Выделение крови из мочеиспускательного канала в виде сгустков или корочек вокруг наружного отверстия уретры;
- Задержка мочи, частые, бесплодные позывы к мочеиспусканию;
- Увеличенный мочевой пузырь, определяемый на глаз или перкуторно;
- Мочевая инфильтрация тканей, проявляющаяся пастозностью кожи промежности, внутренней поверхности бёдер и мошонки.

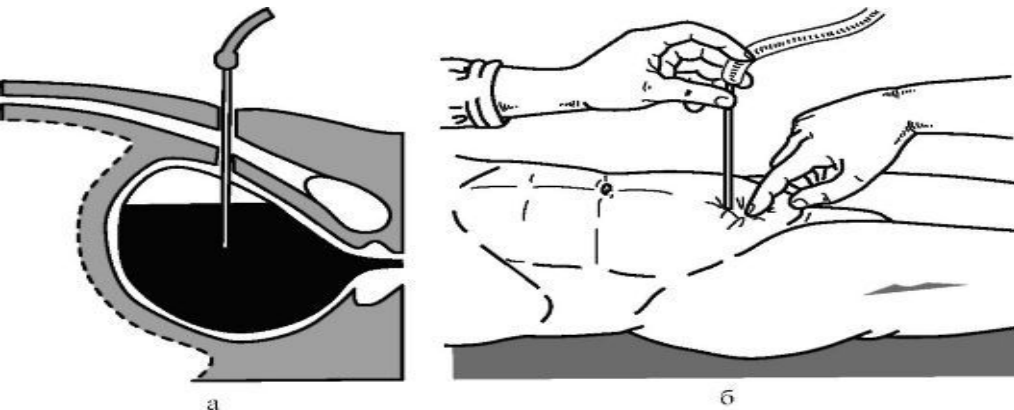
Травма мочеиспускательного канала

Неотложная помощь.

- Остановка кровотечения;
- Асептическая повязка;
- Обезболивание;
- Противошоковые мероприятия;
- Транспортировка в урологический стационар с мониторингом витальных функций;

Катетеризация мочевого пузыря не допустима!

При задержке мочи проводится **надлобковая капиллярная пункция мочевого пузыря.**



Периферический катетер вводят по средней линии вертикально на 2-3 см выше лобка.

Травма мошонки

Встречается в 35% среди всех травм мочеполовой системы.

Травмогенез: при ударе по мошонке ногой, тяжёлым предметом, падении, сдавлении.

Классификация.

- По стороне повреждения: правосторонние, левосторонние, двухсторонние;
- По характеру повреждений: изолированные, сочетанные;
- По виду повреждения: закрытые (ушиб и поверхностная гематома мошонки, ушиб яичка, разможнение яичка, вывих яичка) и открытые (ранения мошонки без повреждения яичка и ранения мошонки с повреждением яичка).

Травма мошонки

Клиника.

- Боль;
- При закрытых повреждениях быстроразвивающаяся гематома. Различают поверхностные и глубокие гематомы.

Глубокие гематомы

```
graph TD; A[Глубокие гематомы] --> B[экстравагинальные]; A --> C[Интравагинальные (травматическое гематоцеле)];
```

экстравагинальные

- Не имеют чётких границ;
- Не позволяют прощупать яичко, оттеснённое ко дну мошонки.

Интравагинальные (травматическое гематоцеле)

- чётко ограниченное, грушевидной формы образование с напряжёнными стенками;

Травма мошонки

Неотложная помощь.

- Остановка кровотечения;
- Асептическая повязка;
- Обезболивание;
- Противошоковые мероприятия;
- Транспортировка в урологический стационар с мониторингом витальных функций;

Травма полового члена

Классификация.

- По локализации: уздечка крайней плоти, крайняя плоть, головка полового члена, тело полового члена, корень полового члена;
- По виду поражения: закрытые (ушиб, перелом, вывих, сдавление инородным телом) и открытые (разрыв уздечки крайней плоти, ранения полового члена и отрыв полового члена)

Травма полового члена

Клиника и неотложная помощь.

Закрытые повреждения.

- Ушиб полового члена. Боль и кровоизлияния. Гематомы кавернозных тел могут сдавливать мочеиспускательный канал. Наложение давящей повязки, холодный компресс.
- Перелом полового члена. Возникает во время эрекции при бурном или насильственном половом акте. Происходит разрыв кавернозных тел. Чаще у корня полового члена. Возникает боль, эрекция исчезает, половой член становится цианотичным, искривлённым, увеличенным в объёме за счет кровоизлияния. Кровотечение останавливают давящей повязкой – тугим бинтованием с фиксацией органа к лобку.

Травма полового члена

Клиника и неотложная помощь.

Закрытые повреждения.

- Вывих полового члена. Возникает при разрыве связок, фиксирующих ножки полового члена к тазовым костям. Кавернозные тела смещаются под кожу мошонки, промежности или бедра. При пальпации полового члена кавернозные тела в нём не определяются, он представляет собой пустой мешок из кожи. Встречается крайне редко.
- Сдавление инородным телом. Возникает при перевязывании его верёвкой, ниткой, проволокой или насильственном надевании на него различных предметов (кольца и т. п.). Возникают боль, отёк, мочеиспускание невозможно. Если ущемление не устранить развивается гангрена. Для снятия металлических предметов проводится бинтование от головки к корню шёлковой нитью.

Травма полового члена

Клиника и неотложная помощь.

Открытые повреждения.

- Резаные раны. Иногда наблюдается полная или частичная травматическая ампутация. Боль и сильное кровотечение. Наложить давящую повязку или импровизированный хомут с целью гемостаза.
- Колотые раны. Встречаются редко. Может быть ранение уретры. Наложить давящую повязку.
- Укушенные раны. Являются сильно инфицированными.
- Скальпированные раны. Возникают при попадании полового члена, обычно вместе с одеждой, в движущиеся механизмы. Обширные раневые дефекты кожи, включая мошонку. Интенсивная боль, кровотечение, шок. Асептическая повязка, обезболивание, гемостатики, противошоковые мероприятия.

Травма женских половых органов

Травмы половых органов женщины сопровождаются значительным кровотечением!

Различают закрытые и открытые травмы; по локализации травмы наружных половых органов и внутренних половых органов.

- Травмы наружных половых органов. Наружное кровотечение и образование гематом (чаще односторонних). Боль, затруднение мочеиспускания, тенезмы.
- Травмы внутренних половых органов. Кровотечения из половых путей, гематомы образуются редко. Изолированные повреждения матки вне периода беременности, а также маточных труб и яичников, встречаются редко, т. к. внутренние половые органы от внешних воздействий защищены лонными костями. Закрытая травма при беременности ранних сроков часто приводит к прерыванию беременности.

Травма женских половых органов

Неотложная помощь.

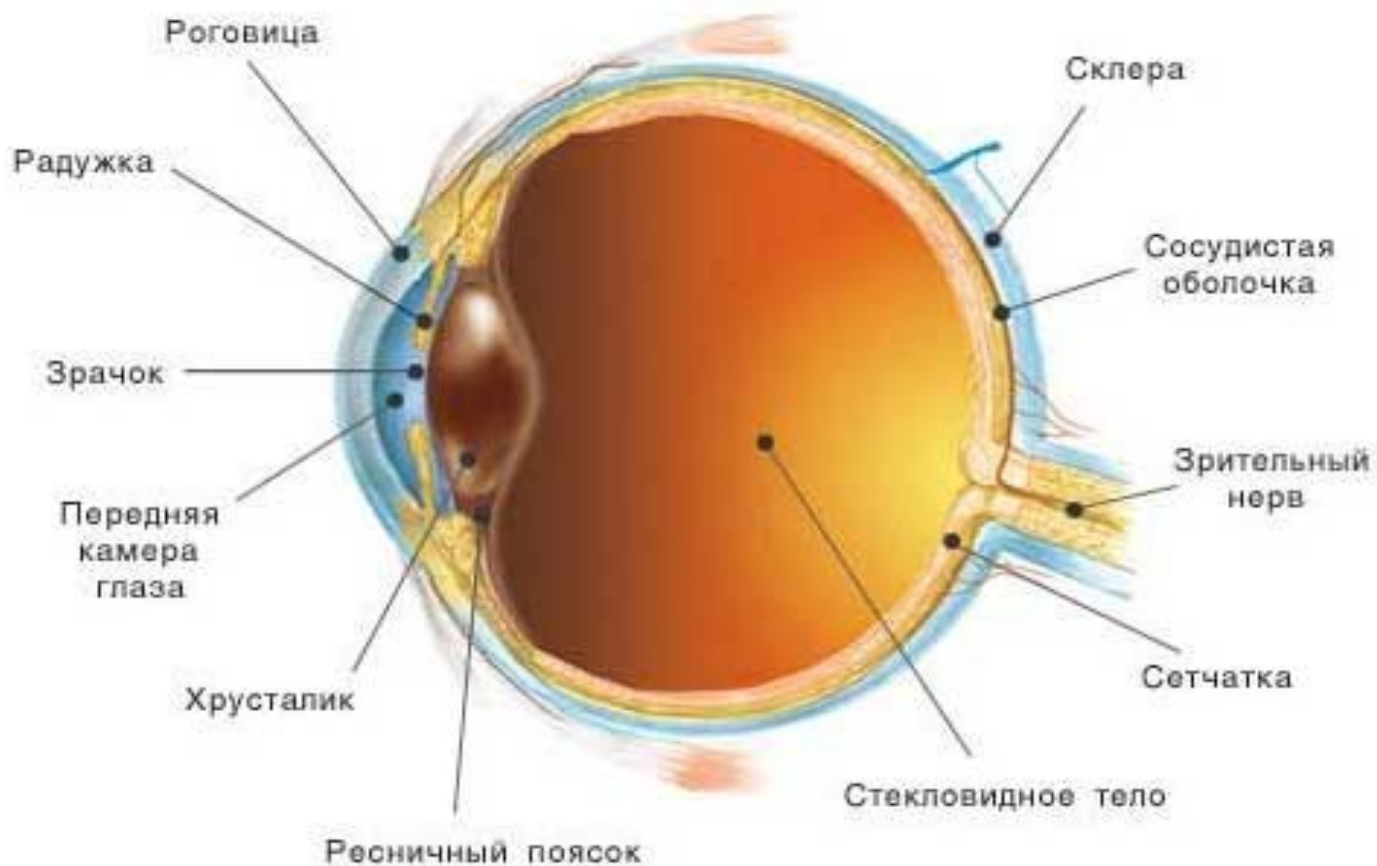
- Остановка кровотечения (Т-образная давящая повязка, тугая тампонада влагалища);
- Обезболивание;
- Противошоковые мероприятия;
- Транспортировка в гинекологический стационар с мониторингом витальных функций;



ТРАВМЫ ОРГАНА ЗРЕНИЯ

Травма органа зрения

Анатомия.



Травма органа зрения

Ранения век и конъюнктивы.

- Ранения век. Сопровождаются отёком и гиперемией век, подкожными кровоизлияниями. Бывают поверхностными и глубокими, в том числе сквозными. Разрыв века в области угла глазной щели называется частичным его отрывом. Встречаются и полные отрывы век. Горизонтальные раны обычно сомкнуты, вертикальные – зияют.

- Ранения конъюнктивы. Если кожа нижнего века остаётся неповреждённой, достаточно оттянуть от глаза веко, чтобы обнаружить на нём рану конъюнктивы. Что касается верхнего века, то на нём повреждение конъюнктивы практически невозможно без повреждения кожи или края века.

Травма органа зрения

Неотложная помощь при ранениях век и конъюнктивы.

- Анальгетики: Sol. Analgini 50% - 2,0 в/м;
- Удаление поверхностных инородных тел;
- Обработка окружающих тканей антисептиком (лизанин);
- Асептическая монокулярная повязка на раненый глаз;
- Транспортировка в стационар.

Если веко полностью оторвано, его необходимо завернуть в стерильную салфетку, смоченную 0,9% р-ром натрия хлорида и доставить вместе с пострадавшим в стационар.

Травма органа зрения

Инородные тела конъюнктивы и роговицы.

- Клиника: Чувство инородного тела за веками, усиливающееся при движении глаза, боль, светобоязнь, слезотечение, иногда – ухудшение зрения.
- Неотложная помощь:
 - удалить инородное тело краем стерильной салфетки;
 - закапать в глаз 30% р-р сульфацил-натрия или 0,25% левомецетин;
 - монокулярная повязка;
 - если инородное тело не найдено или удалить его не удалось – транспортировка в офтальмологический травмпункт или стационар.

Травма органа зрения

Непрободное ранение глазного яблока.

■ Клиника: Жалобы на колющие боли, ощущение песка в глазах, светобоязнь, слезотечение, ухудшение зрения, блефароспазм, гиперемия конъюнктивы. При хорошем освещении можно выявить участок, где отсутствует зеркальность роговицы (эрозия – диэпителизация), рану конъюнктивы или инородное тело.

■ Неотложная помощь:

- закапать в глаз 0,5% р-р дикаина, 2% р-р лидокаина.
- закапать в глаз 30% р-р сульфацил-натрия или 0,25% левомецетин;
- бинокулярная повязка;
- транспортировка в офтальмологический стационар.

Травма органа зрения

Прободное ранение глазного яблока.

■ Клиника: Жалобы на боли в глазу, резь, светобоязнь, слезотечение, ухудшение или потеря зрения. Наблюдается зияние раны роговицы или склеры, в которую могут ущемляться внутриглазные оболочки и среды: радужка (в виде тёмного пузырька), фрагменты хрусталика. Кровь в передней камере (гифема). Деформация и смещение зрачка, при повреждении хрусталика зрачок серый. Тонус глаза снижен.

■ Неотложная помощь:

- не пытаться удалить инородное тело из глаза;
- закапать в глаз 0,5% р-р дикаина, 2% р-р лидокаина.
- закапать в глаз 30% р-р сульфацил-натрия или 0,25%

левомецетин;

- Sol. Analgini 50% - 2,0 в/м;

- бинокулярная повязка;

- транспортировка в офтальмологический стационар (лёжа на

боку стороны раненого глаза).

Травма органа зрения

Ранение глазницы.

■ Клиника: Часто является сочетанной, с повреждением околоносовых пазух, мозга, челюстно-лицевой области. Боли, снижение зрения, нарушения движения глазного яблока, деформация краёв глазницы. Экзофтальм или энофтальм, подкожная эмфизема век и периорбитальной области в случае повреждения внутренней стенки орбиты. Ликворея при проникающем ранении мозга.

■ Неотложная помощь:

- остановка кровотечения;
- анальгетики в/в или в/м;
- монокулярная асептическая повязка (при наличии кровотечения давящая);
- транспортировка в многопрофильный стационар.

Травма органа зрения

Контузия век.

■ Клиника:

- Лёгкая степень – подкожные и подконъюнктивальные кровоизлияния.
- Средняя степень – выраженные подкожные кровоизлияния, надрывы свободного края или небольшие (до 3-5 мм) раны века;
- Тяжёлая степень – значительные рвано-ушибленные раны, частичные отрывы век у медиального (с повреждением слёзных каналов) или у латерального углов. Редко полные отрывы век.

■ Неотложная помощь:

- анальгетики в/в или в/м;
- закапать в глаз 30% р-р сульфацил-натрия или 0,25% левомецетин;
- монокулярная повязка;
- транспортировка в офтальмологический стационар

Травма органа зрения

Контузия глазного яблока.

■ Клиника:

- Лёгкая степень – незначительное снижение остроты зрения, кровоизлияния под конъюнктиву, небольшая отёчность роговицы;
- Средняя степень – некоторая деформация зрачка или мидриаз вследствие надрывов зрачкового края радужки. Небольшая гифема.
- Тяжёлая степень – значительное снижение остроты зрения, обширные кровоизлияния под конъюнктиву (гипосфагмы), частичное или полное заполнение кровью передней камеры (гифема), деформация зрачка вследствие отрыва корня радужки (иридодиализ), чаще зрачка не видно (залит кровью), гипотония глаза (при подконъюнктивальном разрыве склеры).

■ Неотложная помощь:

- бинокулярная повязка;
- транспортировка в офтальмологический стационар.



ТРАВМЫ ЛОР ОРГАНОВ.

Травма ЛОР органов

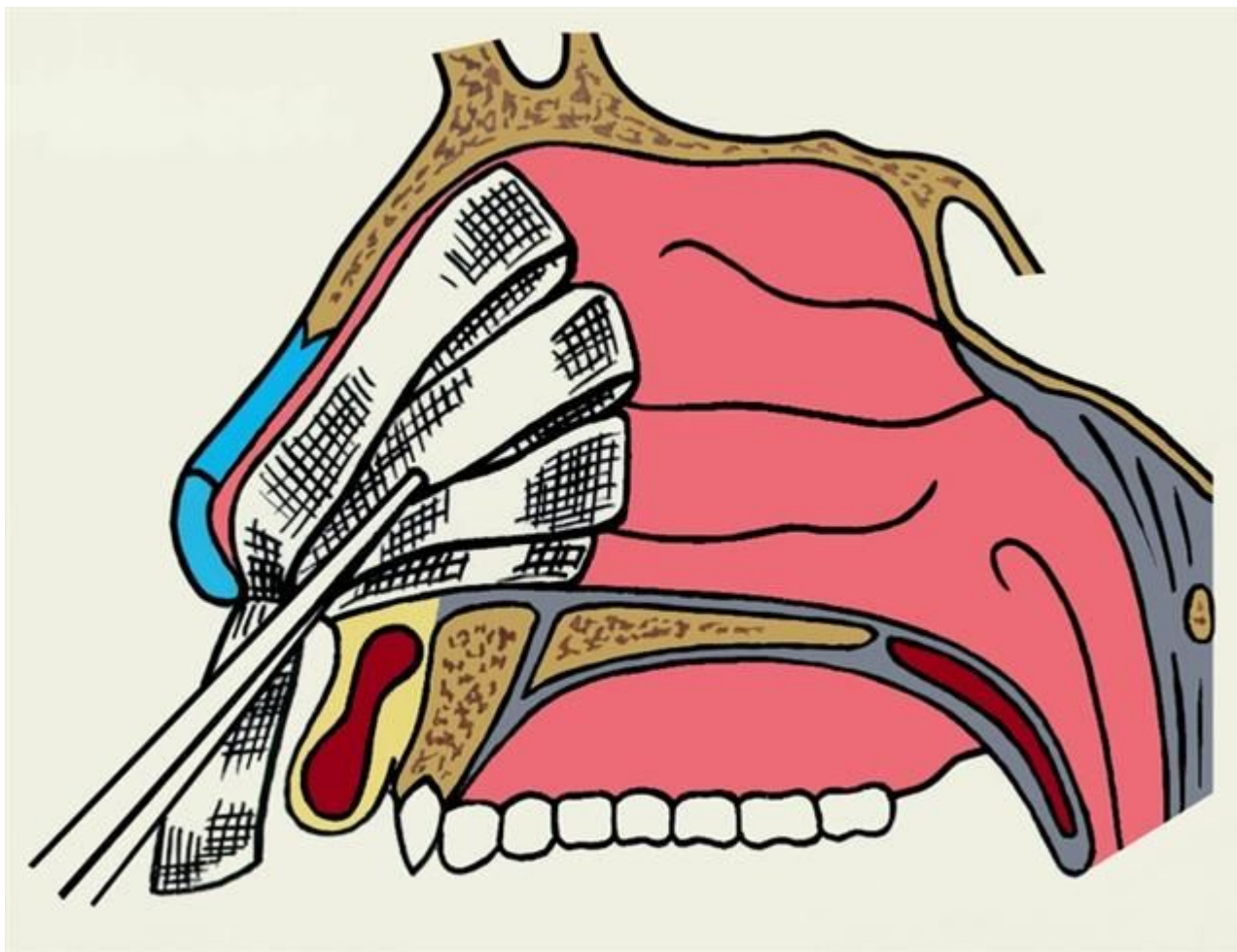
Травмы носа.

Могут носить характер ранения мягких тканей наружного носа, ушиба, перелома костей.

- Клиника: боль, носовое кровотечение, деформация наружного носа, кровоизлияния в подкожную клетчатку лица с развитием параорбитальных гематом. Иногда образуется гематома носовой перегородки, вызывающая нарушение носового дыхания.
- Неотложная помощь:
 - передняя или задняя тампонада;
 - пращевидная повязка;
 - анальгезия;
 - при большой кровопотере – инфузионная терапия;
 - транспортировка в стационар в положении сидя или с поднятым головным концом носилок.

Травма ЛОР органов

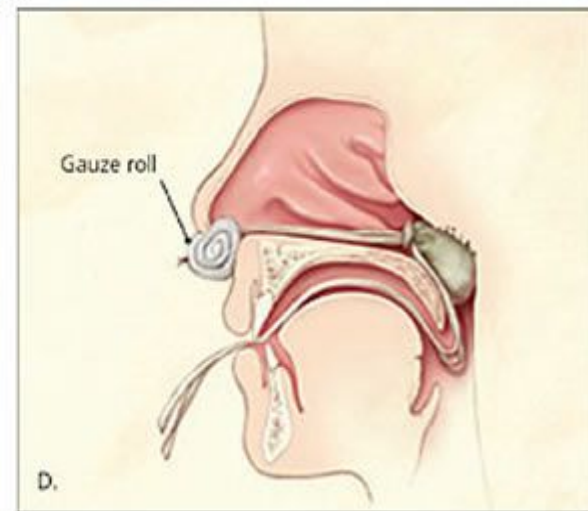
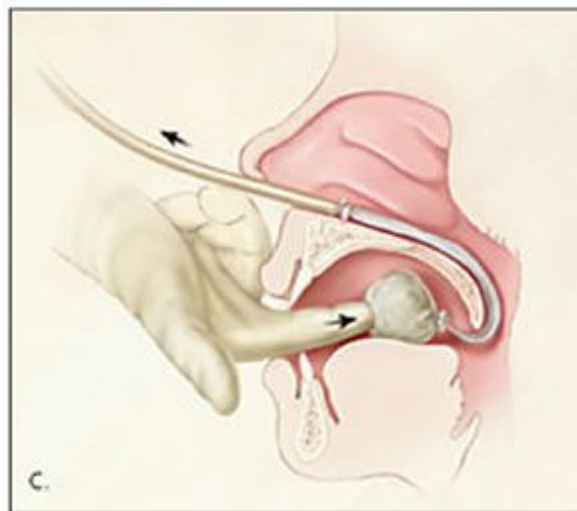
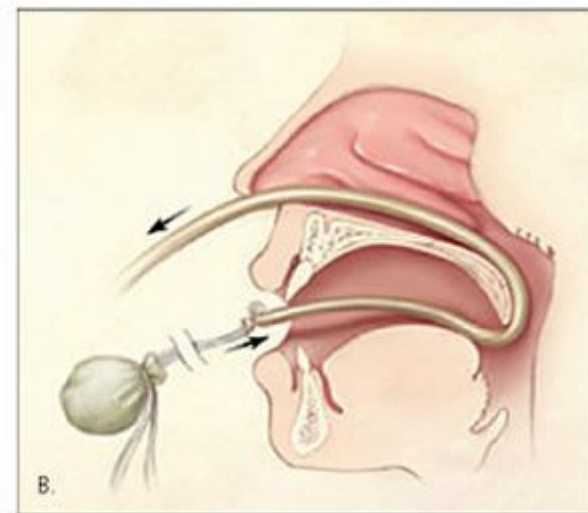
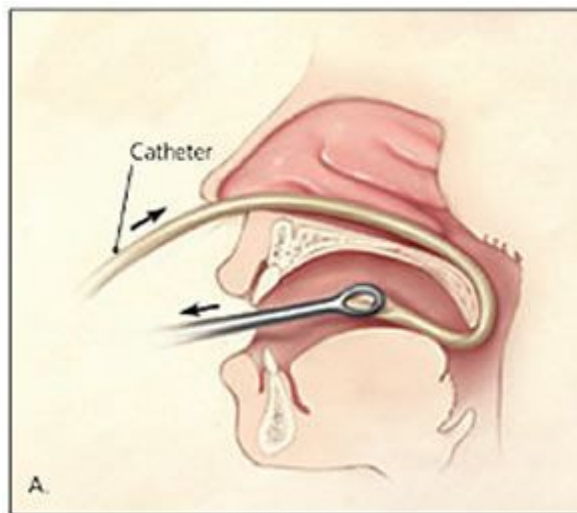
Передняя тампонада носа.



Травма ЛОР органов

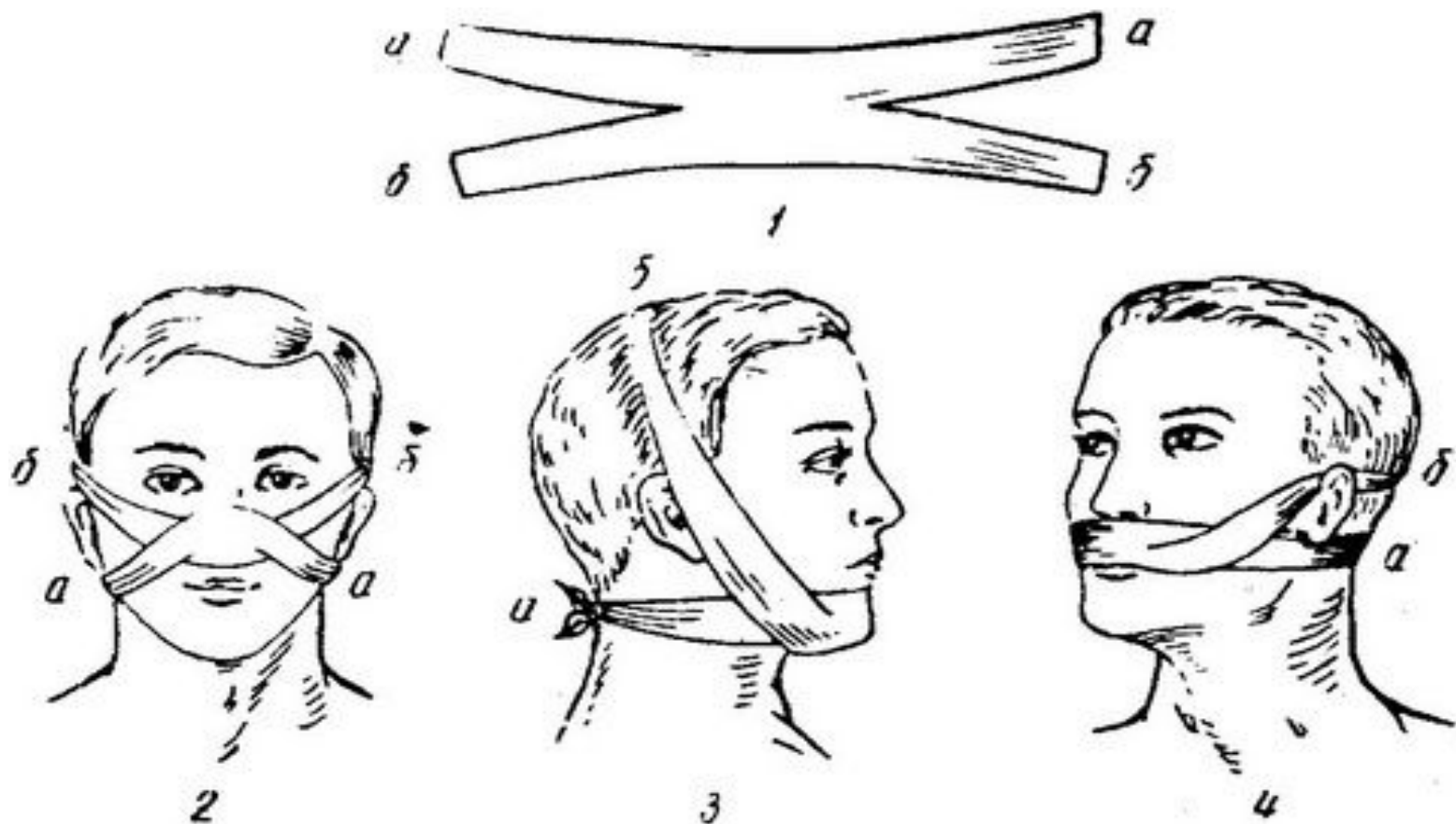
Задняя тампонада носа.

Тампон для задней тампонады готовится из марли в виде плотной подушечки, перевязанной крест-накрест двумя шёлковыми нитями. Два из образовавшихся четырёх концов нити используют при проведении тампона, два других — при удалении, для чего их выводят из полости рта и закрепляют на щеке. Размер тампона соответствует удвоенной длине ногтевой фаланги первого пальца кисти пациента.



Травма ЛОР органов

Працевидная повязка.



Травма ЛОР органов

Травмы околоносовых пазух.

Являются частью повреждения челюстно-лицевой области, сочетаясь с повреждением скуловой дуги, верхней челюсти, орбиты.

■ Клиника:

- выраженный отёк, изменение формы лица из-за смещения отломков лицевого скелета;
- резкая болезненность при пальпации в проекции пазух;
- кровотечение из носа и изо рта, при повреждении мозговой оболочки – носовая ликворея.

■ Неотложная помощь:

- остановка кровотечения;
- предупреждение аспирации крови и ликвора;
- анальгезия;
- транспортировка в стационар.

Травма ЛОР органов

Травма глотки.

Различают наружные (ранения) и внутренние (повреждение глотки инородными телами) травмы глотки.

■ Клиника:

- боль, затруднение при глотании;
- кровотечения из повреждённых сосудов;
- травматический отёк и гематома (может нарушиться дыхание).

■ Неотложная помощь:

- найти и удалить травмирующий предмет;
- остановка кровотечения;
- предупреждение аспирации крови;
- анальгезия;
- при нарастании отёка – коникотомия;
- транспортировка в стационар.

Травма ЛОР органов

Травма гортани.

Различают наружные (ранения) и внутренние (повреждение гортани инородными телами или вследствие неосторожных врачебных манипуляций) травмы гортани.

■ Клиника:

- боль при глотании;
- затруднение дыхания, осиплость голоса до афонии;
- обильное выделение мокроты, иногда с примесью крови;
- подкожная эмфизема;
- кровотечения при повреждении крупных сосудов.

■ Неотложная помощь:

- остановка кровотечения;
- предупреждение аспирации крови;
- анальгезия;
- противошоковая терапия;
- при нарастании стеноза – коникотомия;
- транспортировка в стационар.

Травма ЛОР органов

Травма уха.

- Наиболее часто встречаются повреждения наружного уха.
- Ткани ушной раковины травмируются при ушибе, сильном давлении, вследствие чего возникает **отогематома**.
- При ранениях и разрывах ушной раковины – остановка кровотечения и наложение асептической повязки.
- Ранения кожи наружного слухового прохода чаще вызываются неосторожными манипуляциями.
- Барабанная перепонка повреждается вследствие баротравмы (при ударе по уху, взрыве на близком расстоянии, при нарушении правил декомпрессии у водолазов).
- Промывание уха и закапывание любых растворов **противопоказаны**.



*ТРАВМЫ ЧЕЛЮСТНО-
ЛИЦЕВОЙ ОБЛАСТИ*

Травмы челюстно-лицевой области

Вывих нижней челюсти.

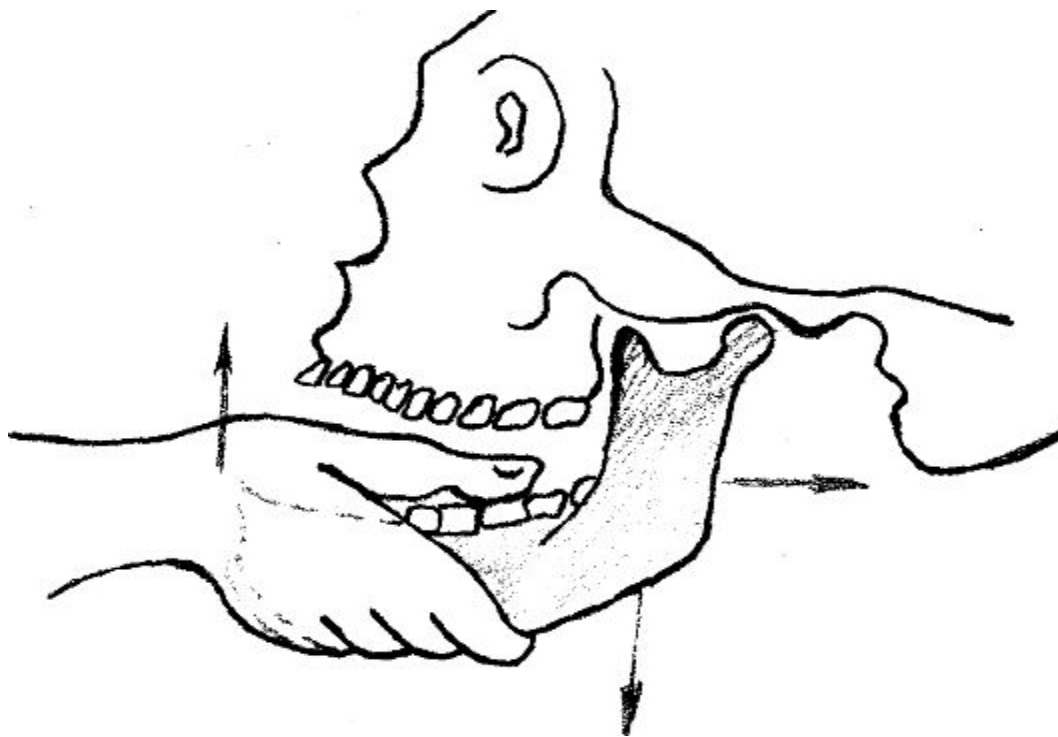
Различают передний и задний вывихи головки нижней челюсти.

- Передний вывих. Может произойти в результате удара, чрезмерного открывания рта. Речь пациента невнятна, резкие боли в суставе, рот открыт и не закрывается, подбородок смещён в сторону, противоположную повреждению, лицо ассиметрично, щёки уплощены. При пальпации в области наружного слухового прохода определяется западение, образующееся в результате смещения вперёд головки, которая прощупывается под скуловой дугой.
- Задний вывих. Встречается крайне редко.

Травмы челюстно-лицевой области

Неотложная помощь при вывихе нижней челюсти.

- Обезболивание;
- При привычных передних вывихах – вправить вывих.



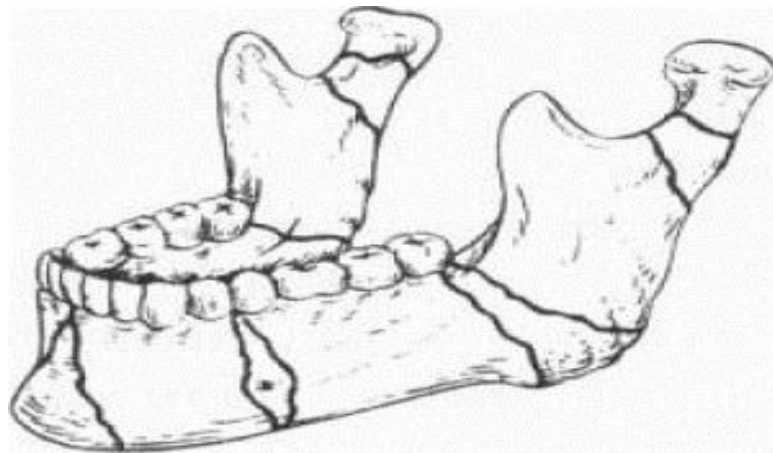
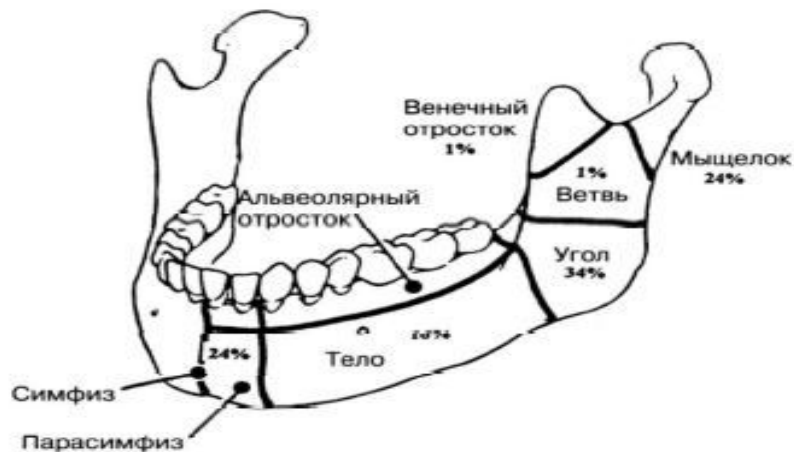
- Транспортировка в стационар при невозможности вправления или при задних вывихах.

Травмы челюстно-лицевой области

Перелом нижней челюсти.

Это основная группа пострадавших с переломами костей лицевого черепа.

- Различают переломы альвеолярной части, тела и ветви челюсти.
- Перелом ветви может произойти в области головки, шейки, основания мыщелкового отростка.
- Переломы тела нижней челюсти чаще возникают в области угла, премоляров, клыка и в подбородочном отделе.



Травмы челюстно-лицевой области

Клиника перелома нижней челюсти.

- Жалобы на нарушение функции жевания и речи, кровотечение изо рта, боли, иногда – на затрудненное глотание;
- Боли при осевой нагрузке;
- Нарушение прикуса;
- Симптом «ступеньки».

Неотложная помощь.

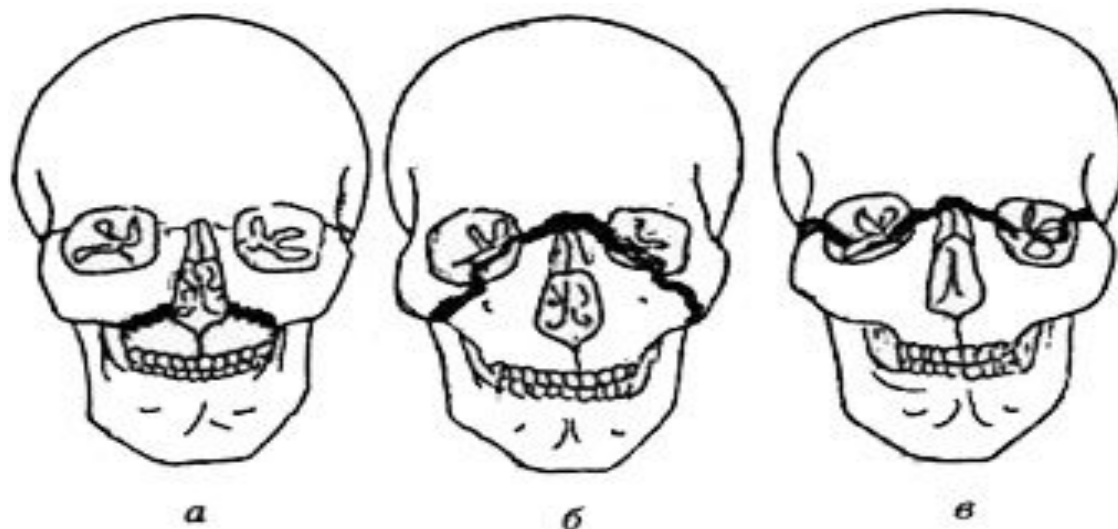
- Обезболивание;
- Транспортная иммобилизация теменно-подбородочной пращевидной повязкой;
- Транспортировка в стационар ЧЛХ.

Травмы челюстно-лицевой области

Перелом верхней челюсти.

Относятся к наиболее тяжёлым повреждениям, в которых выделяют три типа:

- Отрыв альвеолярного отростка;
- Челюстно-лицевое разъединение (перелом на месте соединения в/челюсти с лобной и скуловыми костями);
- Черепно-лицевое разъединение – перелом через корень носа, глазницу и скуловую дугу.



Травмы челюстно-лицевой области

Клиника перелома верхней челюсти.

- При переломе альвеолярного отростка:
 - боли, кровотечение, возникшая подвижность зубов, невозможность сомкнуть челюсти, нарушение жевания и речи;
 - отёк и гематома верхней губы, кровотечение и слюнотечение изо рта, разрывы слизистой оболочки на смещённом участке альвеолярного отростка челюсти, обнажение вершечек корней находящихся на нём зубов;
 - зубы подвижны;
 - при полном отрыве альвеолярного отростка и его смещении вниз определяются удлинение верхней губы, сглаженность носогубной складки, обширное кровоизлияние в слизистую оболочку преддверия рта в области всех зубов.

Травмы челюстно-лицевой области

Клиника перелома верхней челюсти.

- При челюстно-лицевом разьединении:
 - всегда сопряжён с сотрясением и ушибом головного мозга;
 - боли, кровотечение изо рта и носа, диплопия (раздвоение зрения);
 - открытый прикус (зубы смыкаются только в области моляров);
 - отёк тканей подглазничной области и верхней губы;
 - гематома нижнего века;
 - крепитация в области основания носа;
 - по нижнему краю глазницы – симптом «ступеньки»;
 - кровоизлияния в слизистую оболочку преддверия рта в области премоляров и моляров.

Травмы челюстно-лицевой области

Клиника перелома верхней челюсти.

- При черепно-лицевом разъединении:
 - осложняется переломом основания черепа и развитием травматического шока;
 - кровотечение изо рта, носа и ушей, может быть ликворея;
 - мягкие ткани лица отёчны, особенно в области верхней губы и височной области;
 - гематомы век – симптом очков;
 - лицо становится продолговатым, прикус – открытым;
 - крепитация костей носа, неровности костных структур в области наружного края глазницы и скуловой дуги.

Травмы челюстно-лицевой области

Неотложная помощь.

- Остановка кровотечения;
- Обеспечение свободного дыхания;
- Обезболивание;
- Транспортная иммобилизация (працевидная повязка);
- Противошоковая терапия;
- Транспортировка в стационар.

Травмы челюстно-лицевой области

Переломы скуловой кости и скуловой дуги.

Перелом скуловой дуги – нарушение непрерывности височного отростка скуловой кости и скулового отростка височной кости.

Перелом скуловой кости – выделение из сочленения со скуловыми отростками верхней челюсти, лобной и височными костями.

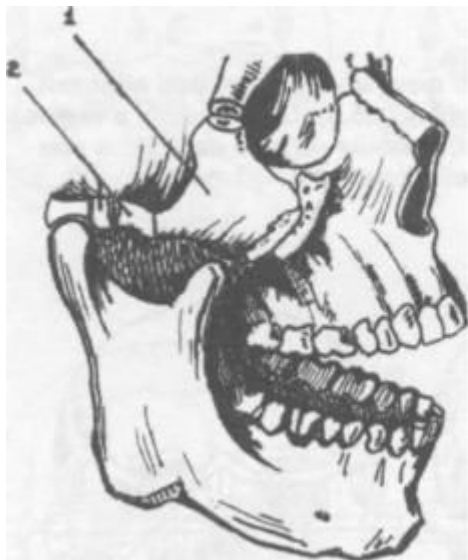

Рис. 17.4.1. Переломы скулового комплекса:

1-скуловой кости;

2- скуловой дуги.

Травмы челюстно-лицевой области

Клиника.

- Перелом скуловой дуги. Всегда множественный. Затруднение при открывании рта. Деформация лица в зоне повреждения, образования гематом и отёка. При пальпации – западение скуловой дуги.
- Перелом скуловой кости. При внедрении отломка в верхнечелюстную пазуху – кровотечение из носового хода. Деформация лица. Диплопия. Симптом «ступеньки» в области нижнеглазничного края. Возможны кровоизлияния в склеру глазного яблока, образование гематомы век.

Неотложная помощь.

- Обезболивание;
- Транспортировка в стационар.



*ОТДЕЛЬНЫЕ СОСТОЯНИЯ ПРИ
ТРАВМАХ*

Травматическая ампутация

- отторжение части или всей конечности (или другой части тела) в результате механического насилия.

Специфическим вариантом механизма травматической ампутации является *отрыв конечности*.

Различают травматическую ампутацию:

- 1) **полную**;
- 2) **неполную** - отторгнутая часть конечности остается связанной с культей лоскутом кожи, мышц или сухожилий.

Травматическая ампутация

Клиническая картина.

- Характерно отделение элементов сегмента на разных уровнях;
- Кровотечение часто умеренное, кровоточат только мышечные ветви и сосуды кости;
- Рана культи, как правило, сильно загрязнена.

Возможны осложнения:

- 1) травматический шок - чем проксимальнее уровень ампутации, тем тяжелее шок. Наиболее тяжелый шок - при ампутации 2 бедер.
- 2) острая почечная недостаточность;
- 3) жировая и/или тромбоэмболия;
- 4) гнойно-септические осложнения.

Травматическая ампутация

Помощь:

- Давящая повязка (жгут применяют только при профузном кровотечении, если невозможно остановить его наложением кровоостанавливающего зажима)
- Адекватная аналгезия;
- Иммобилизация;
- Противошоковые мероприятия;
- Инфузионная терапия без ущерба для продолжительности транспортировки;
- Срочная доставка в стационар;
- Контроль витальных функций;
- Ампутированный сегмент должен быть охлажден до 4 °С, для этого его помещают в пластиковый пакет, который погружают во второй пакет с ледяной водой, снаружи - лед. Благодаря этому удается увеличить время ишемии с 10-15 до 20 ч.

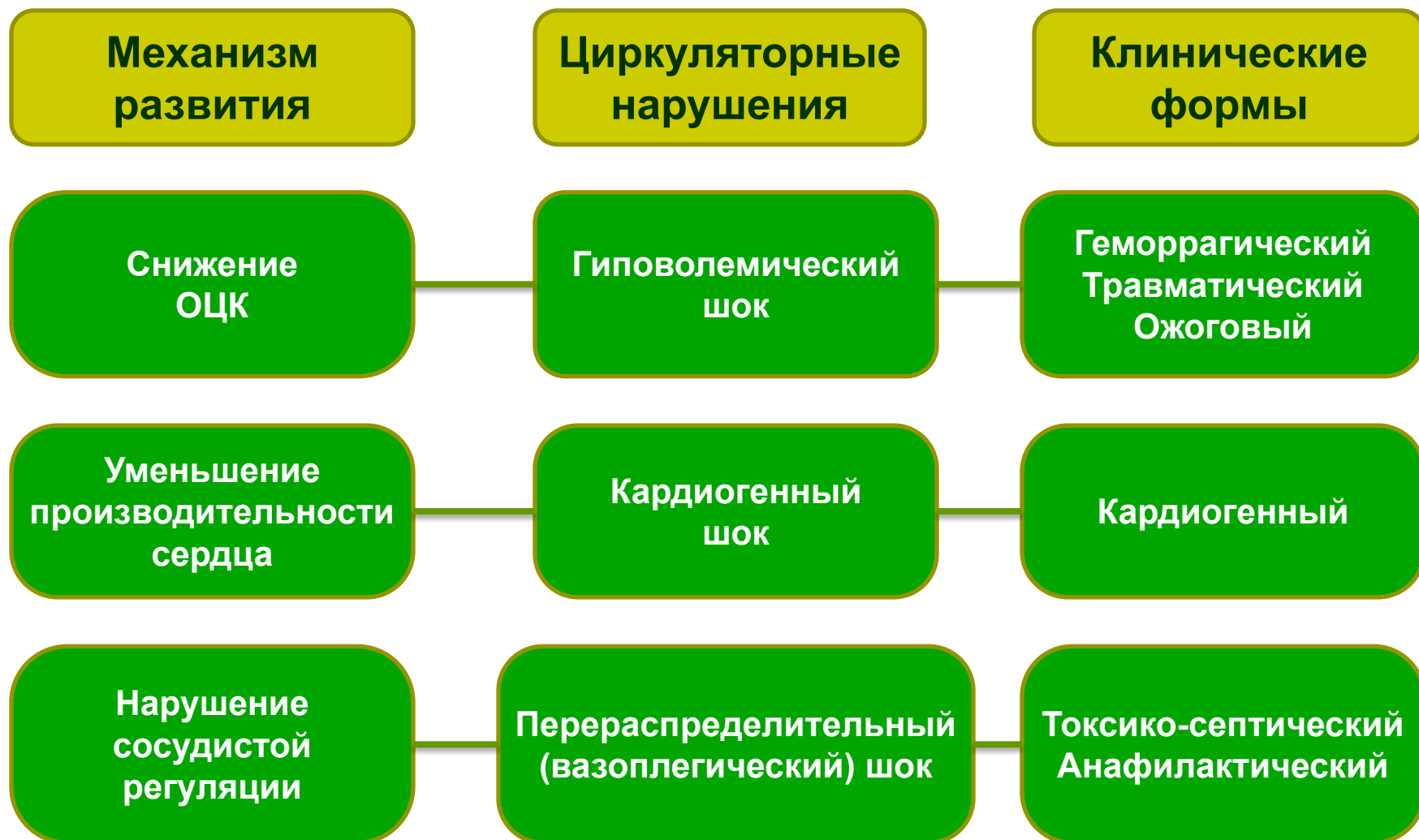
Ампутированная часть не должна соприкасаться со льдом!

Шок

- патологический процесс, сопровождающийся остро возникающей несостоятельностью кровообращения с критическим расстройством тканевой перфузии, ведущей к дефициту кислорода в тканях, повреждению клеток и нарушению функции органов.

По сути, это срыв компенсаторных реакций организма, вследствие воздействия чрезвычайных раздражителей.

Классификация шока



Фазы развития шока

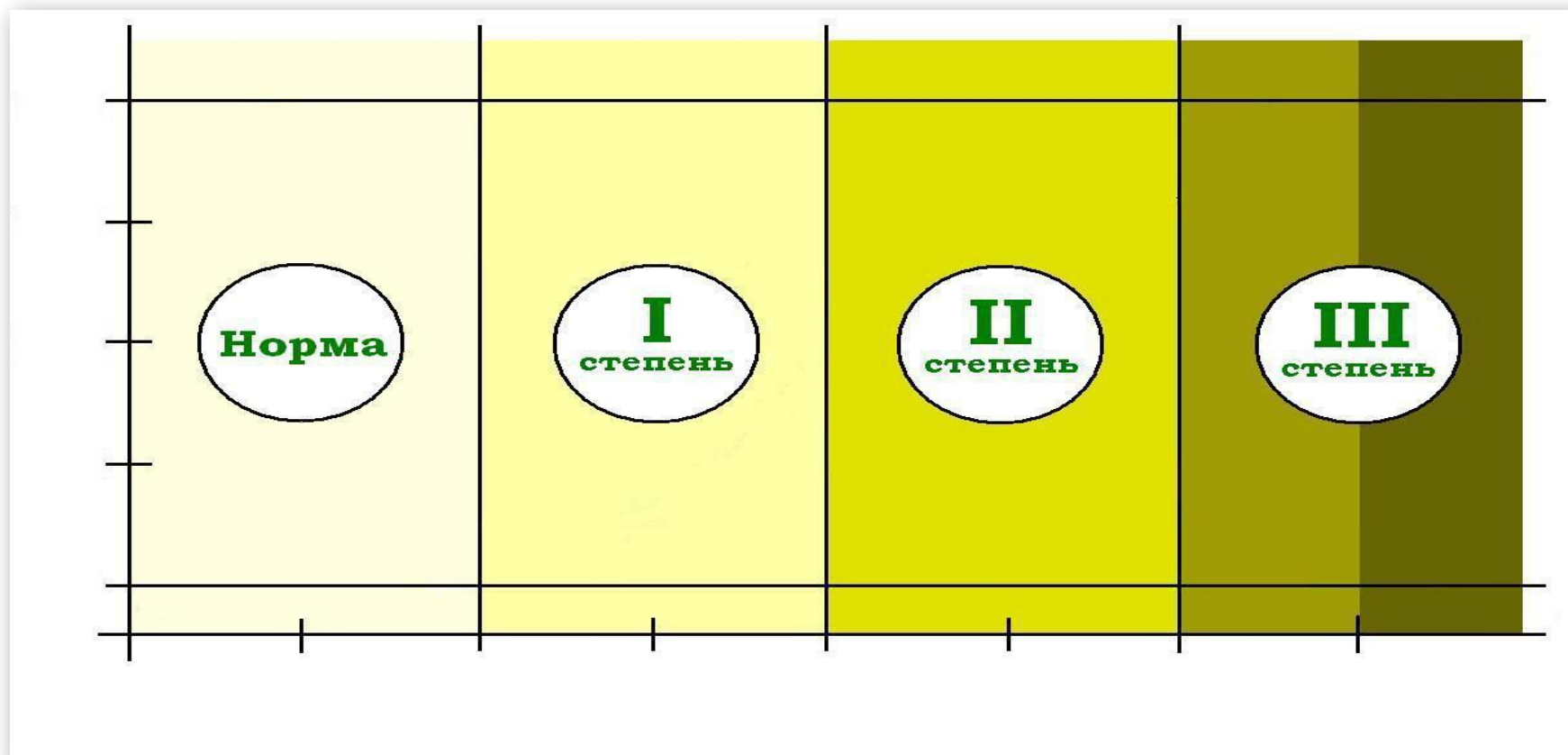
Эректильная фаза

- Длительность от нескольких минут до нескольких часов
- Психомоторное возбуждение
- Повышение рефлекторной возбудимости
- Нормо- или гипертензия
- Тахикардия
- Усиление дыхания
- Кожа бледная
- Зрачки расширены.

Торпидная фаза

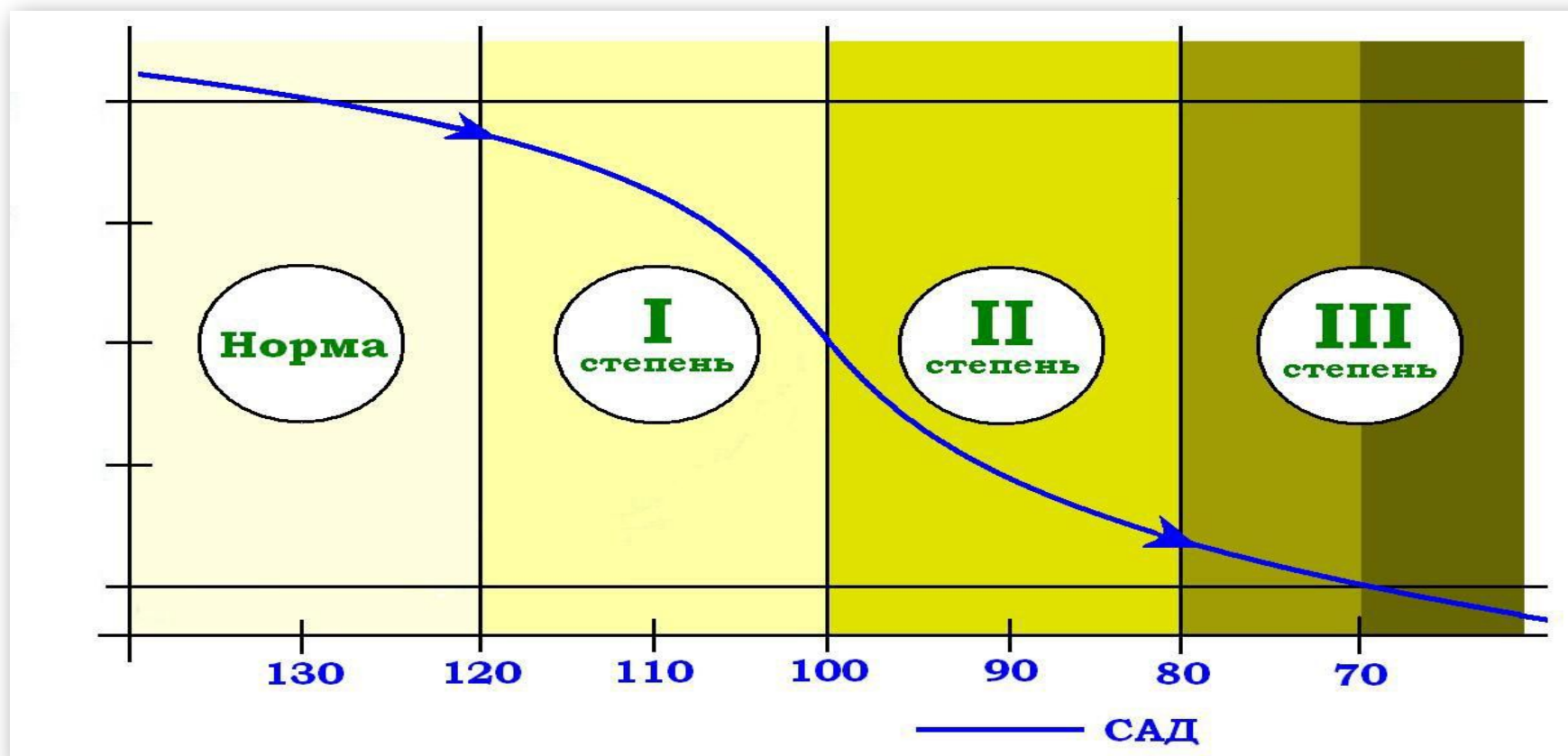
- Угнетение сознания
- Гиподинамия
- Гипорефлексия
- Снижение АД
- Тахикардия
- Кожа бледная, влажная
- В зависимости от тяжести течения делится на степени.

Показатели гемодинамики в зависимости от степени тяжести шока



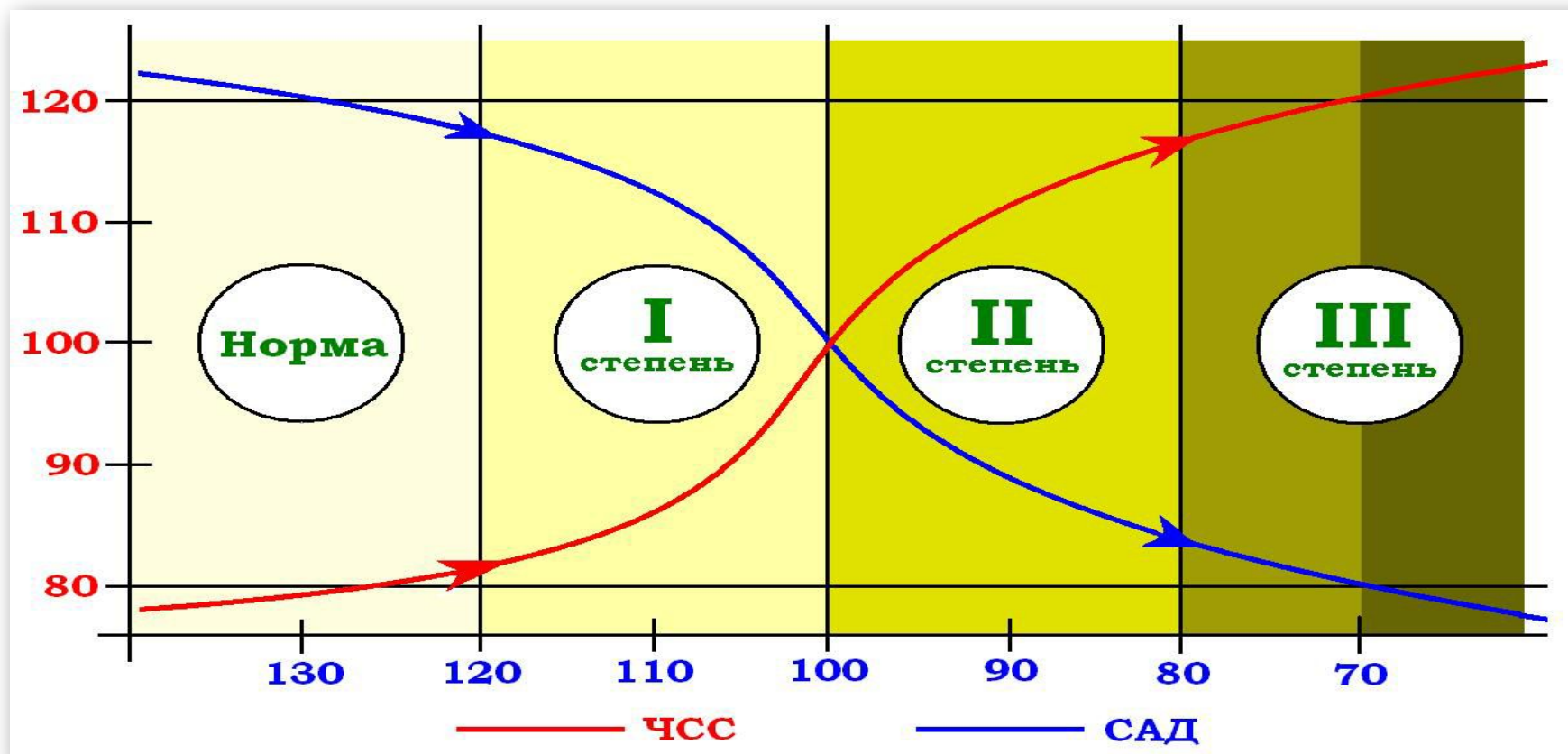
	Норма	I степень	II степень	III степень
Систолическое АД	120	100	80	< 80
Частота сердечных сокращений	80	100	120	> 120

Показатели гемодинамики в зависимости от степени тяжести шока



	Норма	I степень	II степень	III степень
Систолическое АД	120	100	80	< 80
Частота сердечных сокращений	80	100	120	> 120

Показатели гемодинамики в зависимости от степени тяжести шока



Норма

I степень

II степень

III степень

Систолическое АД

120

100

80

< 80

Частота сердечных сокращений

80

100

120

> 120

Геморрагический шок

- патологический процесс, связанный с острым и массивным кровотечением любого генеза, сопровождающийся резким снижением ОЦК, сердечного выброса и тканевой перфузии вследствие декомпенсации защитных механизмов.

Патологические последствия кровопотери определяются не только ее количеством, но и скоростью кровотока

При высоком темпе кровотока жизнеугрожающая гиповолемия возникает при утрате 30% ОЦК

Определение величины кровопотери

Индекс Альговера – Грубера (шоковый индекс)
– отношение частоты пульса за 1 минуту к величине систолического давления ($60/120 = 0,5$)

	Норма	I степень	II степень	III степень
Частота сердечных сокращений	80	100	120	> 120
Систолическое АД	120	100	80	< 80
ШИАГ	0,5	1	1,5	> 1,5
Объем кровопотери	0,5-1 л	1-1,5 л	1,5-2 л	> 2 л

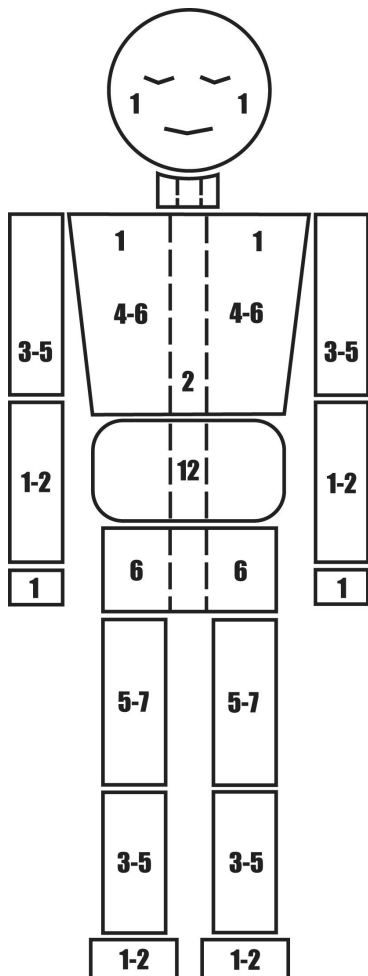


Травматический шок

- жизнеугрожающее состояние, характеризующееся нарушением витальных функций, возникающее в ответ на чрезмерное травматическое воздействие.

Травматический шок

Балл шокогенности*



- 1 балл** – множественные односторонние переломы костей лицевого скелета; единичные односторонние переломы ребер; перелом ключицы; перелом лопатки; перелом грудины; закрытый перелом костей предплечья; открытый перелом, размозжение, отрыв кисти; закрытый перелом костей стопы.
- 2 балла** – перелом позвоночника в пределах одного сегмента; открытый перелом обеих костей предплечья, отрыв предплечья; открытый перелом, размозжение, отрыв стопы.
- 3 балла** – закрытый перелом плеча; закрытый перелом костей голени.
- 4 балла** – множественные односторонние переломы ребер.
- 5 баллов** – открытый перелом, отрыв плеча; закрытый перелом бедренной кости; открытый перелом обеих костей голени, отрыв голени.
- 6 баллов** – травма груди с повреждением органов грудной клетки, гемопневмоторакс; множественные односторонние переломы костей таза.
- 7 баллов** – открытый оскольчатый перелом бедра, отрыв бедра.
- 12 баллов** – травма живота с повреждением внутренних органов.

Шок I степени: $\Sigma = 5-10$ баллов

Шок II степени: $\Sigma = 11-15$ баллов

Шок III степени: $\Sigma > 15$ баллов

* - ФГУ «Российский научно-исследовательский нейрохирургический институт им. проф. А.Л. Поленова, 2009г.

Комплекс лечебных мероприятий

- Остановка кровотечения
- Устранение дефицита ОЦК
- Анестезия и аналгезия
- Транспортная иммобилизация
- Коррекция нарушения газообмена

***Помнить о согревании и
противошоковом положении.***

Устранение дефицита ОЦК

Коллоидные
растворы

Солевые
растворы



При проведении инфузионной терапии важно учитывать локализацию источника и возможность остановки кровотечения!

Спасибо за внимание!

