

# \* Екіншілік мерез

Мерездің екіншілік кезеңі науқас залалданғаннан кейін 9-10-аптасында немесе қатты шанкрдың пайда болуынан кейін 6-8 аптада дамиды.

\* Екіншілік мерез толқын тәрізді ағыммен сипатталады.

\* Мерездік бөртпелер терінің және кілегей қабаттың кез келген бөлігінде орналасады. екіншілік мерездің бастапқы сатысында бөртпелер симметриялы және көптеп орналасуымен ерекшеледі. Бұл кезеңді екіншілік балғын мерез деп атайды.

\* Бұл сатыда науқастардың 1/3 бөлігінде қатты шанкр сақталады немесе оның қалдықтары пигментация, атрофия немесе тыртық ретінде сақталады; жергілікті лимфаденит және полиаденит. Стандартты серологиялық реакциялар 100% науқастарда оң мәнді. Кейін біртіндеп емдеусіз бөртпелер ізсіз жойылады, яғни мерездің жасырын кезеңі дамиды.

\* Кейінгі клиникалық рецидивтер 25% науқастарда байқалады: 2/3-де рецидивтер сырқаттың 6-айының соңында, сирек 1-2-жылдың соңында және 5-жылдан кейін ешкімде көрініс бермейді.

\* Мерездің екіншілік рецидивтеуші түрінде бөртпелер шектеулі, ассиметриялы, топтасқан, пішіндері жүзік, доға, гирлянд тәрізді орналасады. Бөртпелердің саны әр рецидив кезінде азаяды.

\* Терінің және кілегей қабаттың қабынбалы өзгерістері дақты, папулезді, пустулезді, везикулезді болады(екіншілік сифилидтер).

## Екіншілік сифилидтер жалпы клиникалық көріністермен көрінеді:

- \* 1) біртіндеп, бәсең, білінбейтін ағыммен жүреді, яғни науқас субъективті белгілерді сезбейді;
- \* 2) терінің және кілегей қабаттың кез келген жерінде орналасады;
- \* 3) жедел қабыну белгілері болмайды;
- \* 4) бөртпелер анық дөңгелек немесе сопақша пішінді;

# Екіншілік сифилидтер

4) морфологиялық элементтердің шынайы және жалған полиморфизмі;

5) екіншілік сифилидтер негізінен қызғылт түсті болады. Тек бастапқыда ашық қызғылт түсті болады; кейін бұлыңғыр түске ауысады.

# Екіншілік сифилидтер

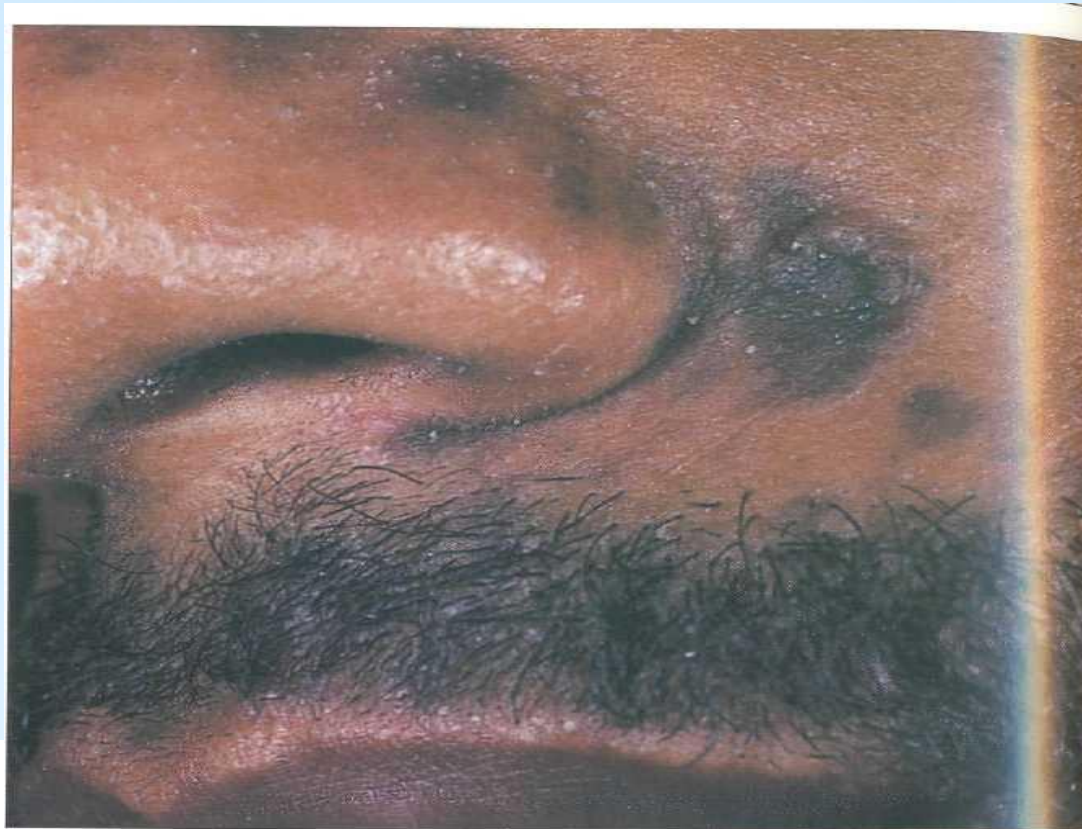6) сифилидтер шектеліп орналасады.

7) сифилидтер пайда болу кезеңінде дене қызуының жоғарылауы байқалмайды.

8) жоғары залалдылық байқалады, әсіресе эрозивті түрлерінде;

9) спецификалық терапиядан екіншілік сифилидтердің тез жазылуы байқалады..

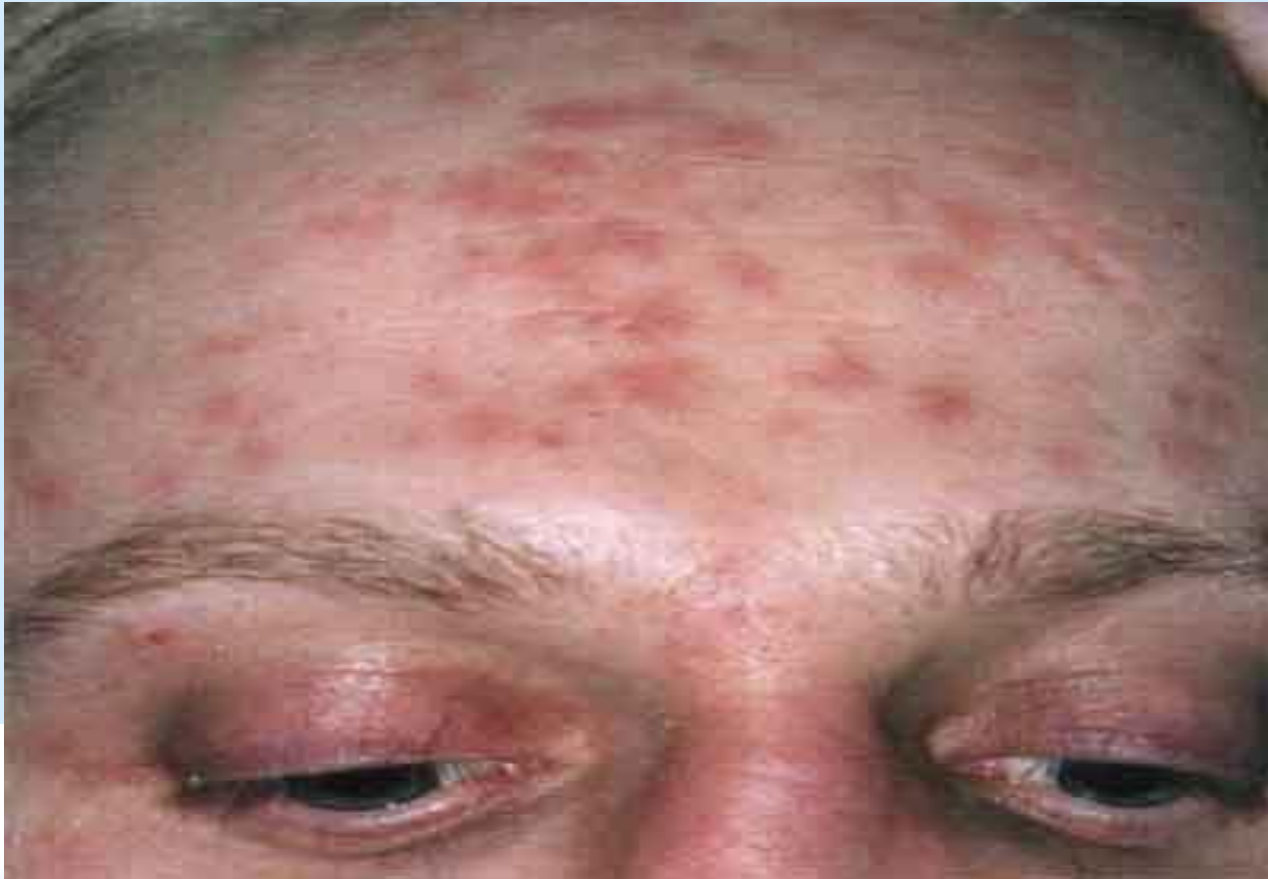



**\* екіншілік мерез: мұрында және мұрын-ауыз қатпарында гиперпигментацияланған папулалар.**

# \* дақты сифилид

- \* Дақты сифилид (*syphilis maculosa, roseola syphilitica*) – мерездің екіншілік кезеңінің жиі кездесетін морфологиялық элементі. Ол барлық екіншілік балғын, сирек-екіншілік рецидивтеуші және өте сирек үшіншілік мерезде кездеседі.
- \* Розеола гиперемиялық дақпен сипатталады, оның түсі күлгіндеу және ашық қызыл түске дейін ауысып тұрады.



\* Дақты сифилид

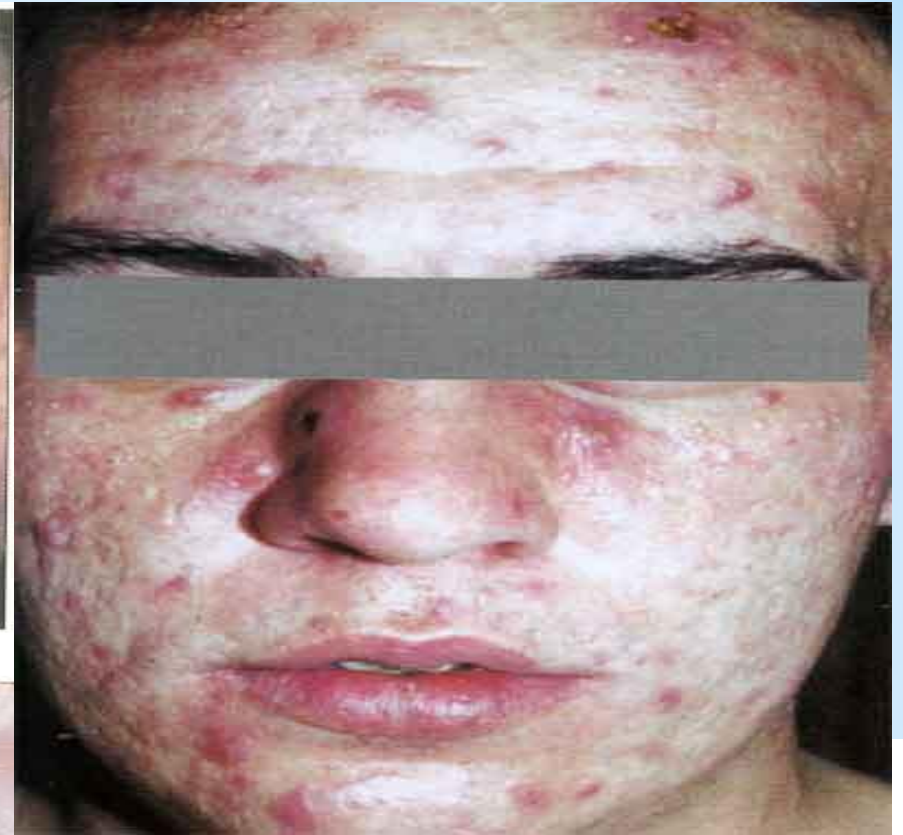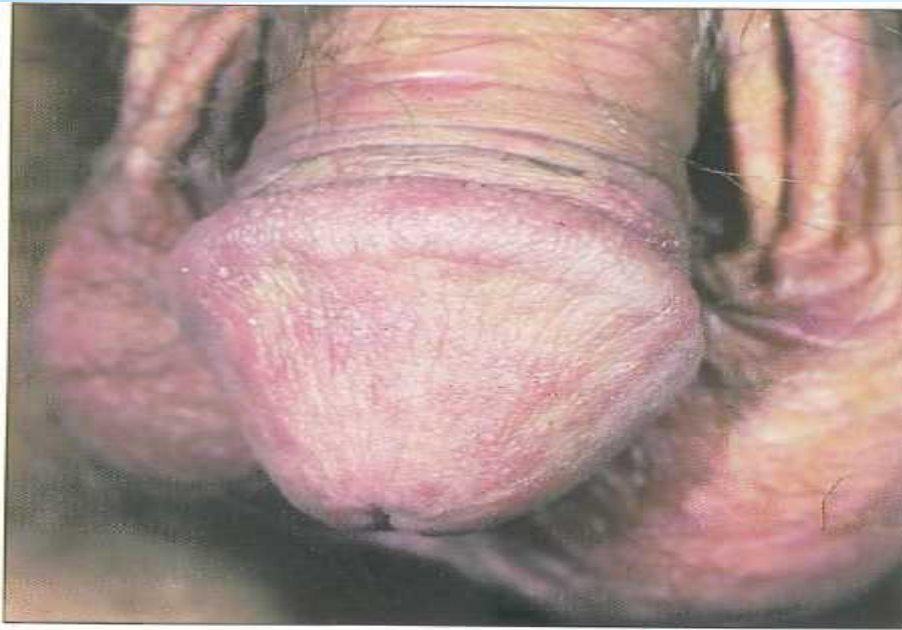
## Папулезді сифилид

- \* Папулезный сифилид (*syphilis papulosa*) жиі екіншілік рецидивтеуші мерездің көрінісі болып табылады. Сонымен қатар екіншілік балғын мерезде де кездеседі.
- \* Папулезді сифилидтің біріншілік морфологиялық элементі болып, дермальды папула табылады. Папулалар айналасындағы теріден айқын шектелген.. По формасына қарай папулалар жарты шар тәрізді немесе сүйірөсінділі болып келеді. Олар тығыз консистенциялы, шектелген, ал қыртыстарда орналасса, перифериялық өсуге және бір-біріне бірігуге бейім келеді.

# Папулезді сифилид

Балғын папулалардың беткейі тегіс және жылтырақ болады. Олардың түсі анық емес күлгіннен бұлыңғыр қызғылт және көкшіл-қызылға дейін өзгеріп тұрады. Папулалар жазылғанда беті қабықшамен қапталады. Жағымсыз факторлар әсерінен эрозияланып, жайылып, гипертрофиялануы мүмкін. Папулезді сифилидтер 1-2 айға дейін болады, біртіндеп пигментация қалдырып жазылады.

Папуланың көлеміне қарай бөлінеді: миллиарлы, лентикулярлы, нумулярлы и табақшатәрізді папулезді сифилидтер.



**\* Вторичный сифилис:  
папулезно-сквамозные высыпания па головке  
полового члена.**

# Лентикулярлы папулезды сифилид

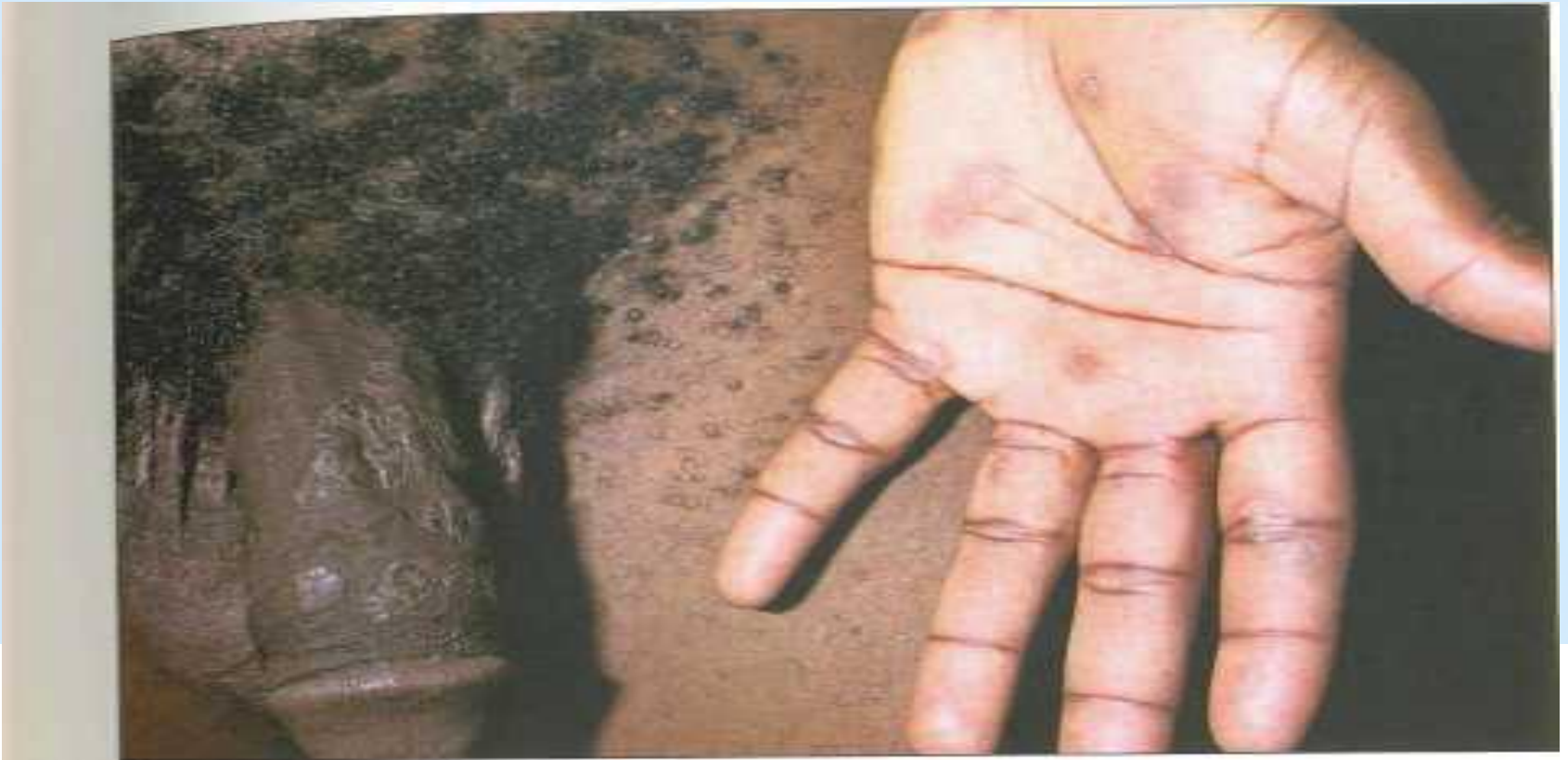- \* Лентикулярный папулезный сифилид (*syphilis papulosa lenticularis*) – папулезді сифилидтердің ішінде ең жиі кездесетін түрі, бұл екіншілік мерездің балғын, сонымен қатар екіншілік рецидивті мерезде кездеседі.
- \* лентикулярлы папулалар сырқаттың соңғы сатыларында кездесуі мүмкін. (сырқаттың 6-8- және 10-жылдарда кездесуі мүмкін).

# Папулезді сифилид

Лентикулярлы сифилид жарты шар тәрізді папуламен сипатталады: жоғарғы бөлігі тегіс, төменгісі-геометриялық дөңгелек пішінді. Көлемі 0,3-0,5 см диаметрінде, пішіні дұрыс дөңгелек пішінді. Цвет папулалардың түсі бастапқыда күлгін-кызыл, кейін сарғыш-кызыл түсті болады.

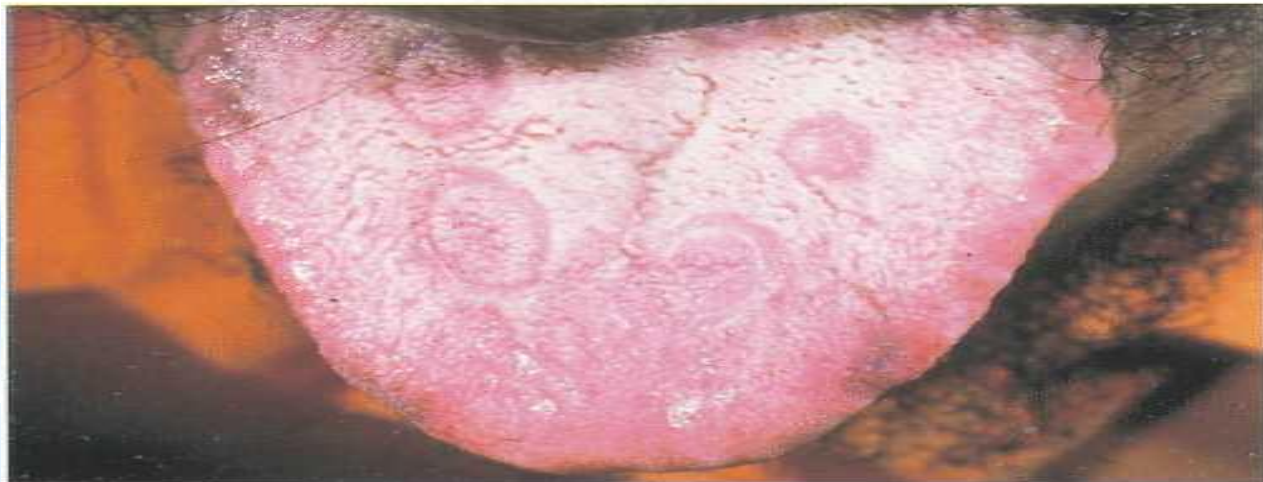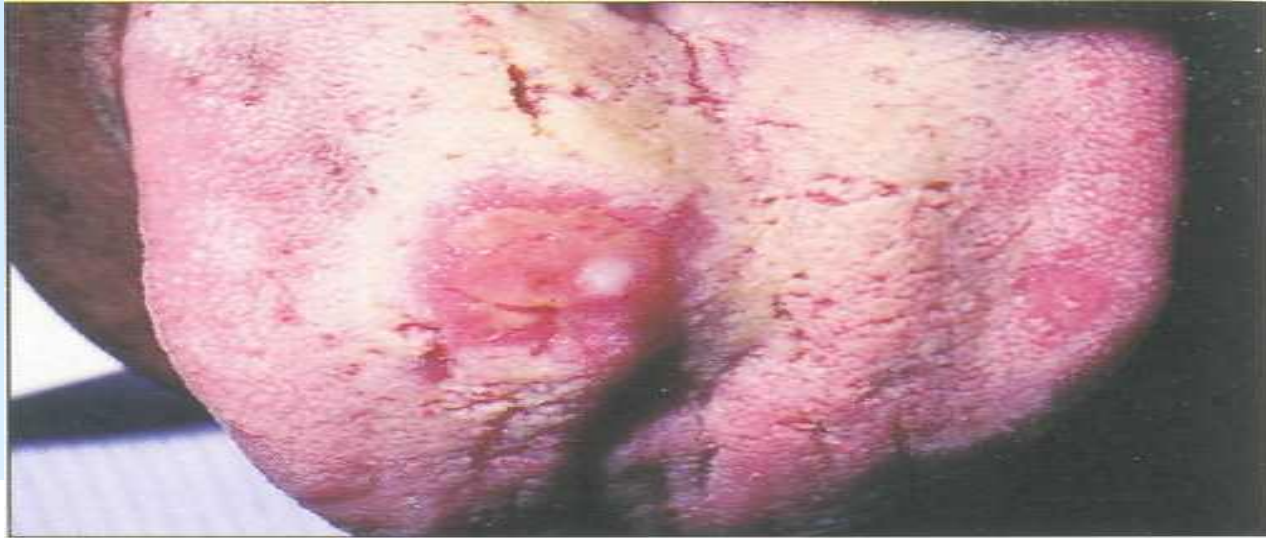Папулалардың жиі орналасатын жері, ол маңдай бөлімі, сонымен қатар мойынның артқы беткейі.

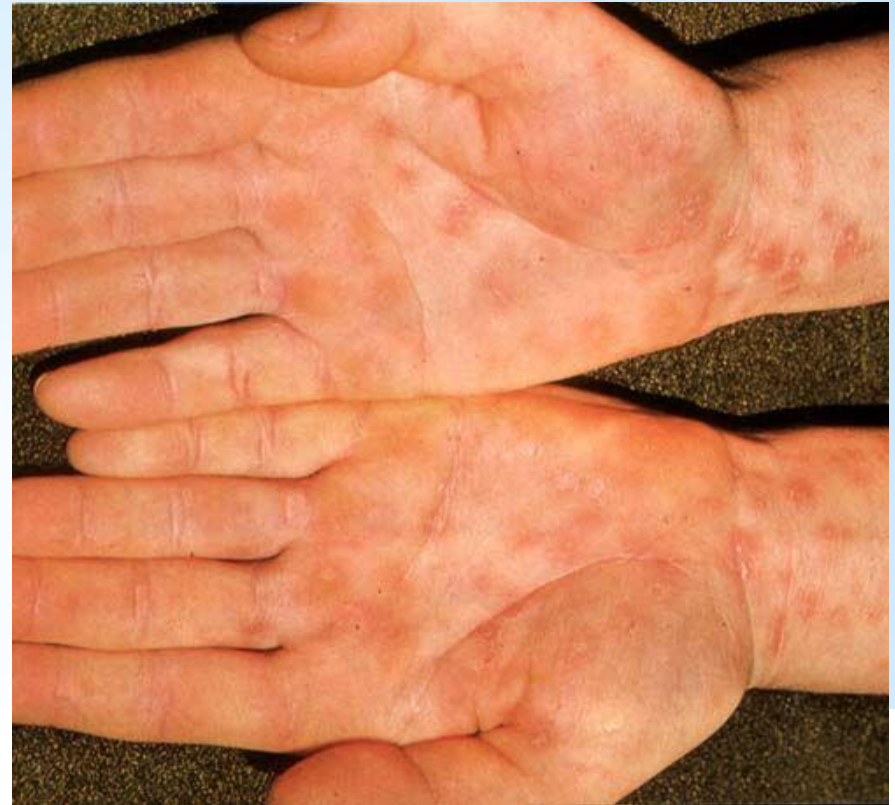
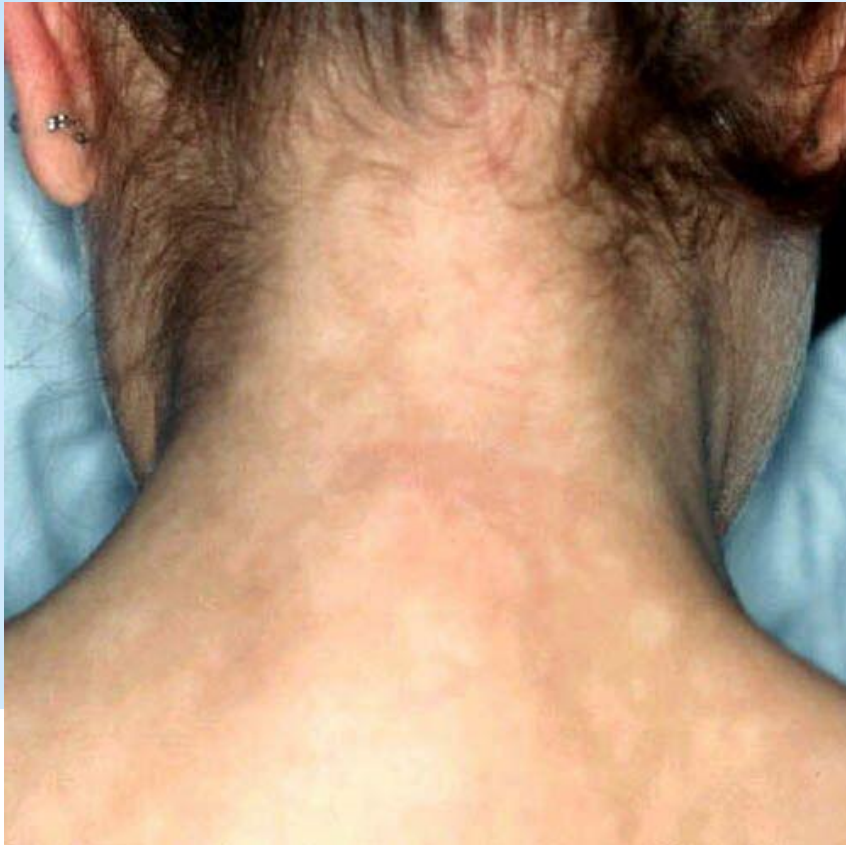


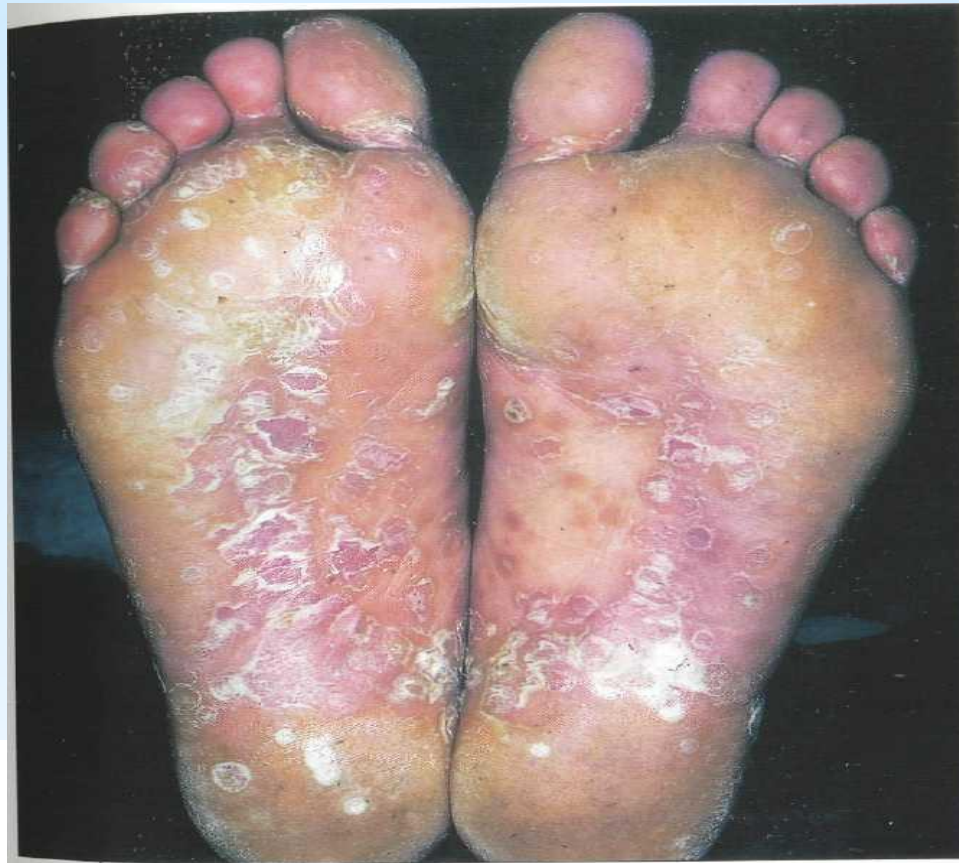**\* Вторичный сифилис:  
высыпания на члене и  
ладонях**

\* Вторичный сифилис: бляшки на языке

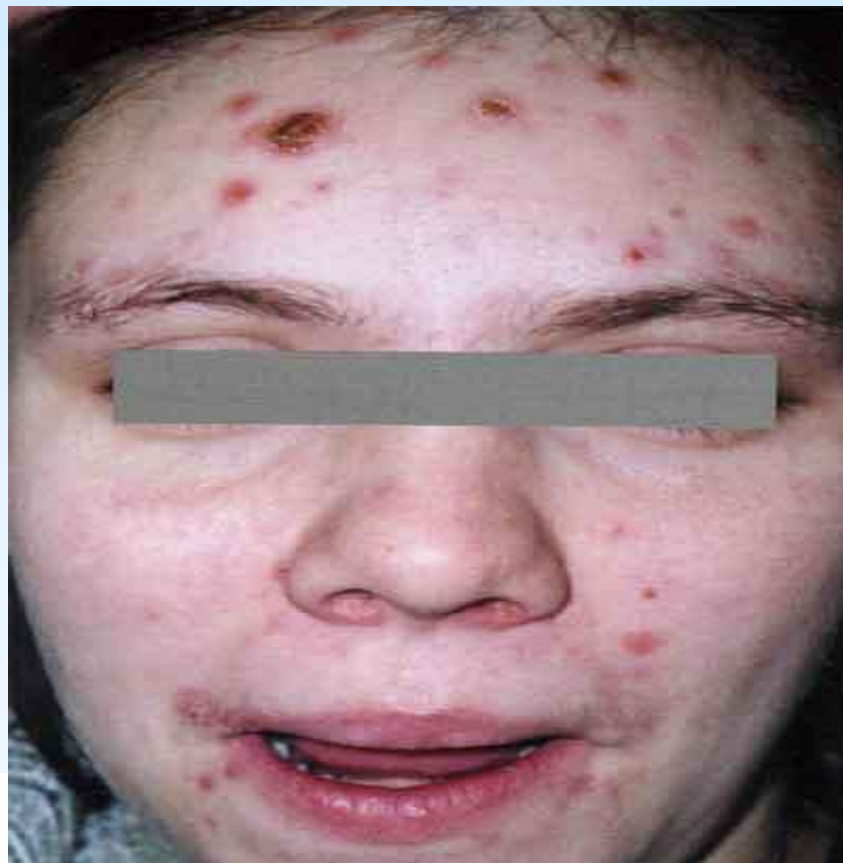



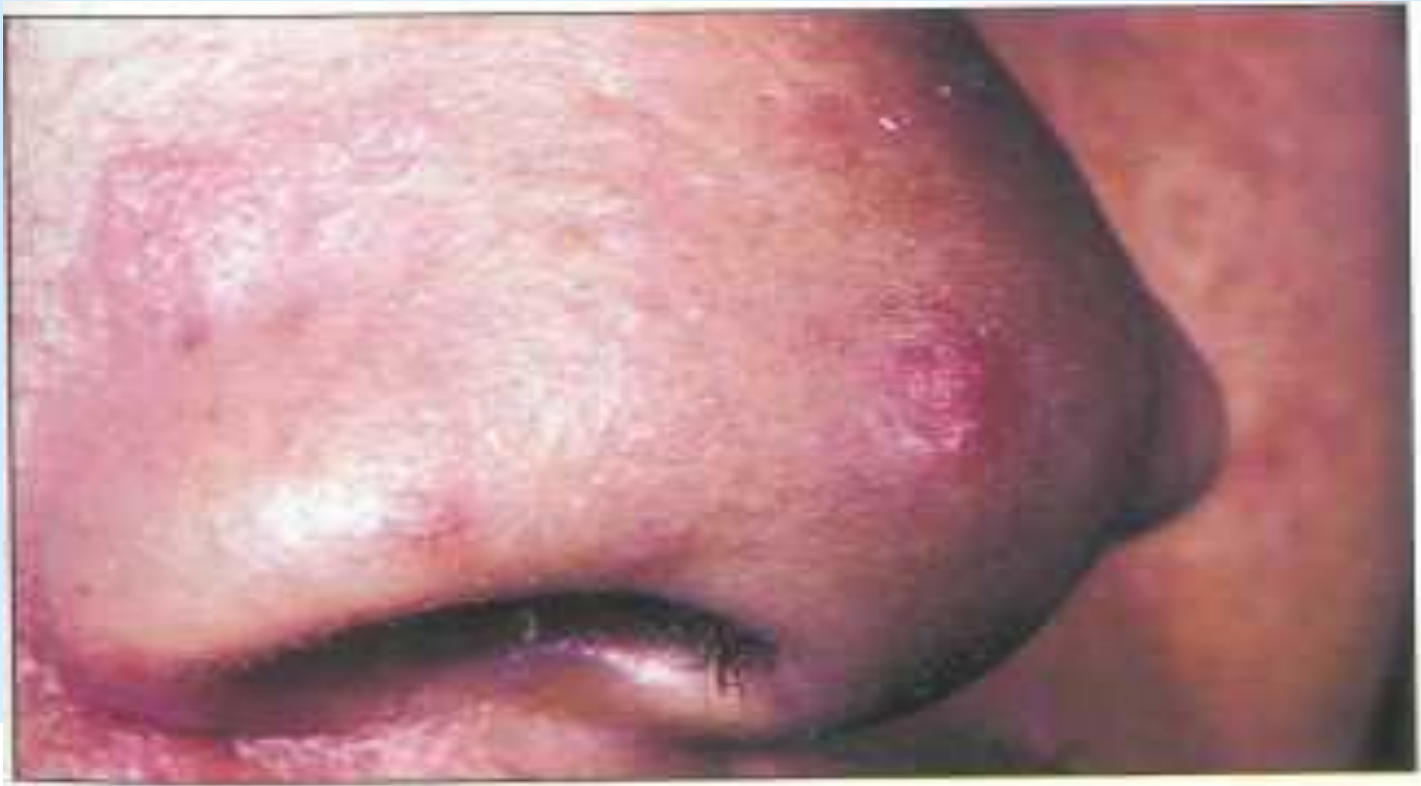**\* Лейкодерма и папулезный сифилид ладоней**



**\* Вторичный сифилис: выраженный гиперкератоз у ВИЧ-инфицированного со вторичным сифилисом. Обратите внимание на сходство с высыпаниями на подошвах при синдроме Рейтера**

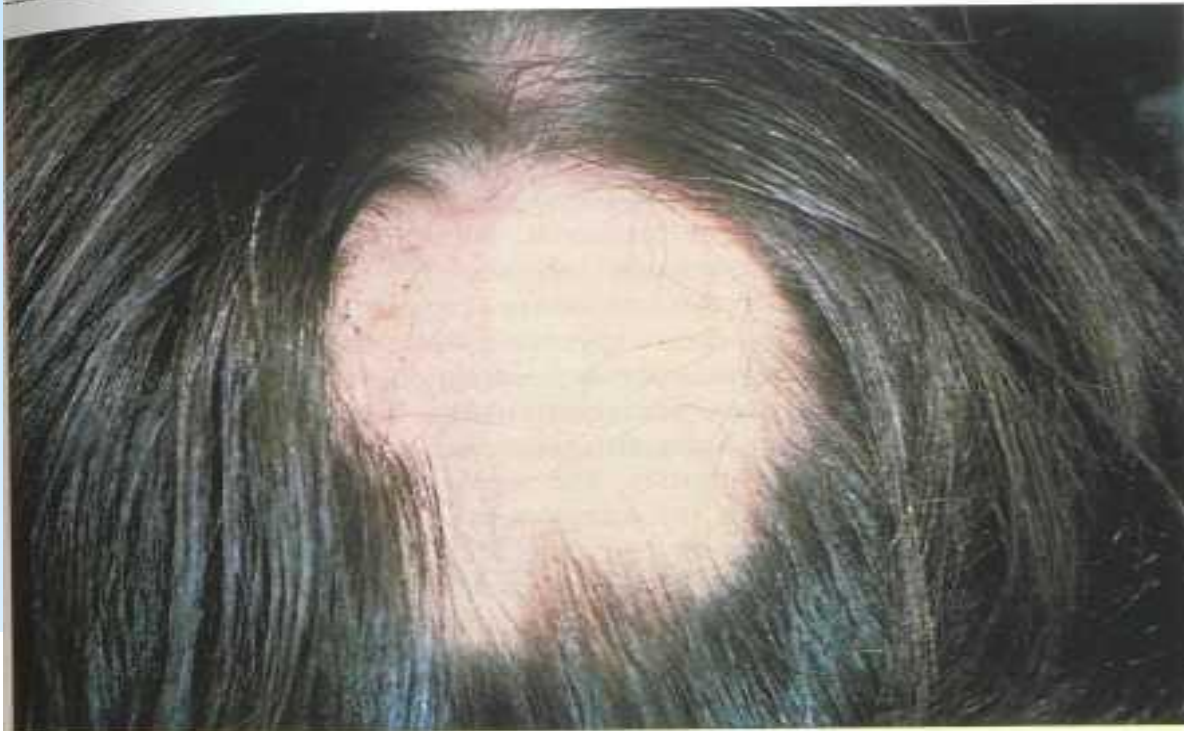


**\* Угревидный  
сифилид**



на носу. Высыпания быстро

**\* Вторичный сифилис:  
узелки**



**\* Вторичный сифилис:  
сифилитическая алопеция,  
напоминающая очаговую  
алопецию.**