

Жедел іш синдромы кезіндегі диагностика және жедел көмек көрсету алгоритмі

Баяндаушы: м.ғ.к Ажиметова Г.Н.

Дәрістің мақсаты

- студенттер дәріс аяқталғаннан соң «жіті іш» синдромының диагностикасы және алғашқы дәрігерлік медициналық көмек (сызықтық дәрігер бригадасы), науқастың жалпы жағдайына байланысты мамандандырылған медициналық көмек көрсету көлемде (реанимациялық бригада, интенсивті терапия бригадасы) шұғыл көмек көрсету сұрақтары бойынша бағыт алуы керек.

Дәріс жоспары

- Іштегі жедел ауырсыну: себебі, жіктемесі, клиникалық көрінісі, ажырата диагностикасы, қоңырау шалушыға кеңес
- Шақыру кезіндегі іс-әрекет, ауруханаға дейінгі көмек
- Жедел аппендицит
- Жедел холецистит
- Жедел панкреатит
- 12-елі ішек және асқазан жарасының тесілуі
- Жедел ішек түйілуі
- Қысылған жарық
- Гинекологиядағы «жедел іш»
- Мезентерий қан айналысының жедел бұзылысы

«Жедел іш»

Жедел ауырсынуға бірнеше минуттан 7 күнге дейінгі уақытта дамыған іштің ауырсынуын жатқызамыз.



Іштің жедел ауырсынуының себептері

- **Іш қуысы ағзаларының зақымдануы**
- **Париеталды іш астардың қабынуы**
- **Іш қуысы мүшелерінің деструкциялық немесе жіті қабынуы** (жіті аппендицит, жіті холецистит, жіті панкреатит, панкреонекроз, тесілген жара, аппендикстің, ішектің перфорациясы, жамбас мүшелерінің бактериалық қабынуы, іш қуысының іріндігі, дивертикулит, Крон ауруы, жаралы колит).
- **Іш қуысы мүшелерінің тарылуы** (ішек түйілуі, копростаз, өт шаншымасы, обструкциялық панкреатит, бүйрек шаншымасы).
- **Іш астардың тітіркенуі:** эндогенді интоксикация және метаболизм бұзылысы (диабеттік, алкогольды кетоацидоз, уремия, бүйрек үсті безі жеткіліксіздігі, порфирия).
- **Іш қуысының жарақаты.**

- **Іш қуысы мүшелерінің перфузиялы бұзылысы:** қолқаның және іш астар артериясының эмболиясы, тромбозы, жыртылуы, тарылуы немесе жаншылуының әсерінен пайда болады (жіті ишемиялық колит, ішектің созылмалы ишемиялық ауруының асқынуы, жіті мезентериалды тромбоз, қолқа аневризмасының жыртылуы немесе сылынуы, қосалқы кистасы, жұмыртқа қосалқысы, қысылған жарық, ішек көктамырының инфаркті).
- **Іш қуысы мүше капсуласының созылуы:** паренхималық мүшелердің ісігі немесе жіті қабыну кезінде (жіті алкогольды гепатит, көк бауырдың жіті тромбозы, бауырлық немесе қақпа көк тамырының жіті тромбозы — Бадда-Киари синдромы, жүрек жеткіліксіздігі (бауырлық іркілу), нефролитиаз).
- **Иммунологиялық бұзылыс** (анафилаксиялық шок, ангионевроздық ісік, васкулиттер).
- **Инфекциялық себептер:** гастроэнтерит, гепатит, инфекциялық мононуклеоз, герпес, сепсис т.б.
- **Жедел немесе созылмалы экзогенді интоксикация** (сынап және қорғасын мен созылмалы улану, метил спиртімен улану, улы өрмекшілердің шағуы, т.б.).

Жіктемесі


Жедел іш ауырсынуын пайда болу себебіне байланысты ажыратамыз

- Хирургиялық – хирургиялық бөлімшеге жатқызуды қажет етеді.
- Гинекологиялық – гинекологиялық бөлімшеге.
- Урологиялық – урологиялық бөлімшеге.
- Хирургиялық емес – көп салалы ауруханаға.
- Жұқпалы аурулар – жұқпалы аурулар ауруханасына.

Жедел хирургиялық аурулар кезінде іштің жедел ауырсынуының орналасуы

- **Іштің жоғарғы оң жақ квадранты:** жіті холецистит, өт шаншымасы, гепатит, панкреатит, бауырлық және көкет асты іріңдік, миокард инфаркті, пневмония, плеврит, перикардит, ішек түйілуі
- **Іштің жоғарғы сол жақ квадранты:** панкреатит, көкбауырдың жыртылуы, көкбауырдың инфаркты, гастрит, миокард инфаркты, пневмония, плеврит, ішек түйілуі
- **Іштің төменгі оң жақ квадранты:** аппендицит, ішек түйілуі, дивертикулит, тесілген жара, қысылған жарық, бауырлық шаншымасы, эктопиялық жүктілік, аналық без ауруы, эндометриоз, аналық без қосалқыларының ауруы
- **Іштің төменгі сол жақ квадранты:** қолқа аневризмасының жыртылуы, қолқаның сылынуы, ішек түйілуі, дивертикулит, іш астар арты іріңдігі, бүйрек шаншымасы, эктопиялық жүктілік, аналық без ауруы, эндометриоз, аналық без қосалқыларының ауруы

Іштің жедел ауырсынуының орналасуы



Жедел іш ауырсынуы бар науқасты жүргізу алгоритмі (Бабак О.Я., 2006)

Іштің жедел ауырсынуы

Шұғыл госпиталициялау

Ажыратпа диагностикасы

Іш қуысымен
байланысты емес
іш ауырсынуы

Спецификалық
емес іштің
ауырсынуы

«Жедел іш»
синдромы

Амбулаториялық
жағдайда
терапевтте қаралу
және емделу

Терапиялық
аурухана
жағдайында қаралу
және емделу

Хирургиялық
аурухана
жағдайында қаралу
және емделу

Ажыратпа ДИАГНОСТИКАСЫ

- Жедел хирургиялық аурулардың ажыратпа диагностикасы ЖМК қызметінің мақсатына жатпайды. Ең бастысы науқаста ауруханаға дейінгі сатыда жедел іш ауырсыну себептерін анықтап, кең тараған хирургиялық ауруларды жоққа шығару маңызды

Қоңырау шалушыға кеңес

- Науқасты қалаған қалпында немесе арқасында, аяғын шамалы көтеріп жатқызуға болады.
- Науқасқа су мен тағам беруге болмайды.
- Қызбаға күдік туса дене қызуын анықтау керек.
- Науқас қолданып жүрген дәрілерді тауып ЖМК дәрігеріне немесе фельдшеріне көрсету керек
- Науқасты қараусыз қалдыруға болмайды.

Міндетті түрде қойылатын сұрақтар

- Іштің қай бөлігінде ауырсынуды сезесіз? Ауырсынулар ауысады ма?
- Қанша уақыттан бері ауырады?
- Ауырсынудың сипаты қандай (тұрақты, ұстама тәрізді, қысып, бірден, шыдатпай)?
- Қандай күйде ыңғайлы (ыңғайлы жату, қозғалыста, т.б.)?
- Ауырсынуды немен байланыстырасыз (диета сақтамау, басынан өткерген инфекциялық аурулар, т.б.)?
- Құсық болды ма (неше рет және немен)? Нәжістің сипаты өзгерді ме? Дене қызуы көтерілді ме?
- Бұрын мұндай ұстамалар болды ма (өт тас аурулары кезінде, созылмалы панкреатит және зәр тас аурулары кезінде қайталанады)?
- Толық анамнез жинау (жасалған ота, етеккірі, басқа соматикалық аурулар, зиянды әдеттері, т.б.)

Іштің жедел ауырсынуы - субъективті сезім, сондықтан дәрігер дұрыс талдама жасау керек

- 1. Басталуы: бірден, біртіндеп, жай, жеделдеу
- 2. Интенсивтілігі: күшті, шамалы
- 3. Динамикасы: басылу, өсуі, сипатының өзгерісі
- 4. Сипаты: тұрақты, ұстама тәрізді (шаншу)
- 5. Тереңдігі: терең, беткей
- 6. Тәуелділігі: қозғалыстан, дәреттен, тамақ қабылдаудан
- 7. Орналасуы: іштің анық бір аймағында, диффузды, іштен тыс
- 8. Тұрақтылығы: тұрақты, ауыспалы
- 9. Таралуы: сегменттік түрде, бұрын зақымдалған мүшелерге ауырсынудың берілуі
- 10. Фармакологиялық анамнезі: глюкокортикостероидтар, қабынуға қарсы дәрмектер, алкоголь, тиазидті диуретиктер, пентамидин, азатиоприн, сульфаниламидтар, барбитураттар, т.б.

Госпитализациялауға көрсеткіш:

- Іштегі жедел ауырсынуы бар науқастар алғашқы болжам диагнозына байланысты хирургиялық, гинекологиялық, жұқпалы аурулар стационарына шұғыл түрде жатқызылады.
- Зембілге жатқызып тасымалданады.

Жиі кездесетін қателіктер

- Кез келген жедел іш ауырсынуы бар науқастарға ауруханаға дейінгі кезеңде наркотикалық және басқа да анальгетиктерді тағайындау.

Ауруханаға дейінгі кезеңде емдеу

ЖМК негізгі міндеттері.

- Шұғыл түрде госпитализациялау.
- Әр түрлі этиологиялы жіті іш ауырсынуы бар науқастарда көк тамырға егу мүмкіндігін қамтамасыз ету, өмірге маңызды қызметтерді бір қалыпта ұстау және бақылау (жалпы реанимациялық қағидаларға байланысты).
- Гиповолемия, гипотония белгілерінде: 0,9% NaCl еріт. 400 мл т/і.
- Себебі нақты анықталған шаншыма тәрізді ауырсынуларда миотропты спазмолитиктерді енгізуге болады: дротаверин т/і, баяу, 40-80 мг (2% - 2,0 мл ерітіндісі).
- Нитроглицерин таблеткасын тіл астына салуға (0,25 мг немесе 0.5 таблетка) немесе спрейді (400 мкг немесе 1 доза) қолдануға болады.
- Құсу, лоқсу кезінде: метоклопрамид 10 мг (5% — 2 мл еріт.) т/і (1-3 мин кейін әсер етеді) немесе б/е (10—15 мин кейін әсер етеді).

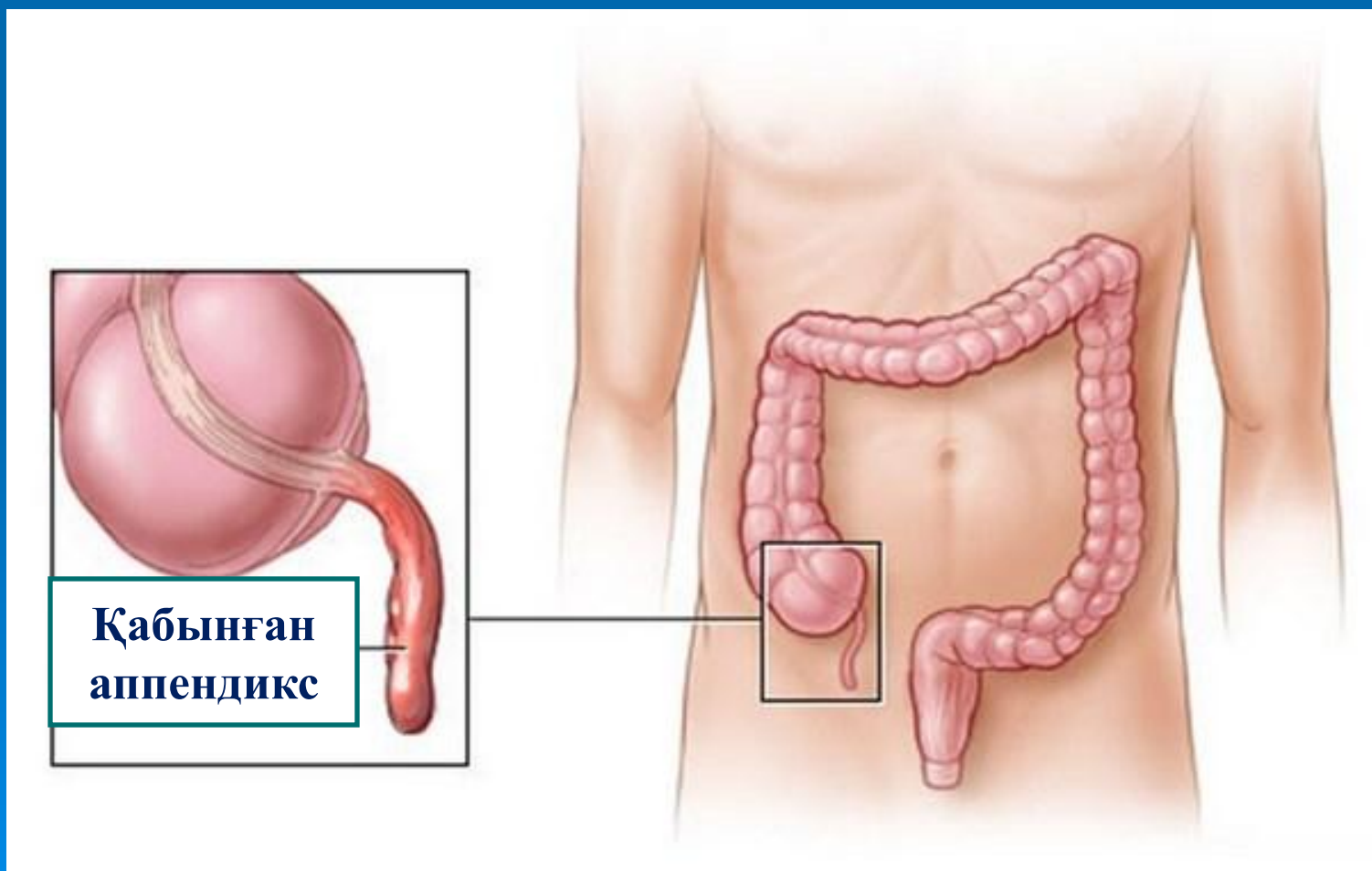
ЖЕДЕЛ АППЕНДИЦИТ

оқыр ішек құрт тәрізді өсіндінің қабынуы.

ЖІКТЕМЕСІ

Аппендицит ағымына байланысты бөлінеді:

- Қарапайым
- Деструкциялық
- Асқынған



Балалардағы аппендицит



КЛИНИКАЛЫҚ КӨРІНІСТЕР

- Аппендициттің ұстамасы бірден пайда болады, жедел ауырсынумен көрінеді, алғаш уақытта эпигастрий немесе кіндік аймағында орналасады. Біраздан кейін ауырсыну оң жақ мықын аймағыа таралады және өршиді. Ауырсыну аясында диспепсия, жүрек айну, бір ретті сұйық нәжіс , субфебрильді қызба, ер адамдарда жалған зәр шығаруға тарту болады. Деструкциялы жедел аппендицитте жедел іштің классикалық симптомокомплексі дамиды, ол аурудың болжамы нашарлауын куәлайды.
- Егде жастағы адамдарда жасырын түрде даму, аз интенсивті ауырсынулар тән.

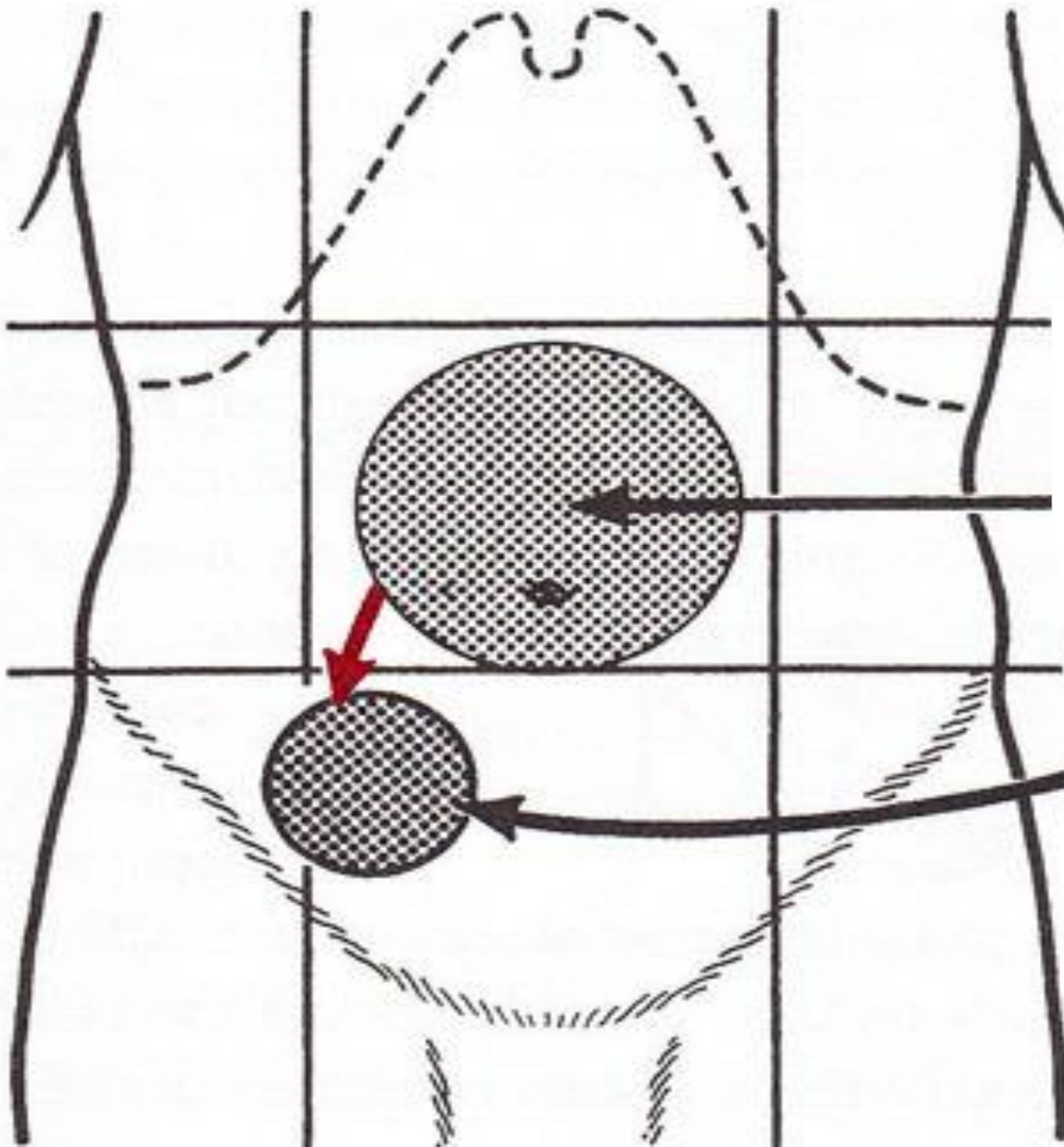
**Гиперестезия + Іш бұлшықеттерінің
керілуі + Ауырсыну =**

**Делафуа триадасы – жедел
аппендициттің классикалық
триадасы**

ЖЕДЕЛ АППЕНДИЦИТТІҢ БЕЛГІЛЕРІ

- Кохер-Волкович — ауырсыну эпигастрийден немесе іштің жоғарғы бөлімінен оң жақ мықын аймағына таралады.
- Бартомье-Михельсон — науқас сол бүйірде жатып оң жақ мықын аймағын пальпациялағанда ауырсынудың күшеюі.
- Образцов — оң аяқты тізе буынында түзу ұстап, оң жақ мықын аймағын пальпациялағанда ауырсынудың күшеюі.
- Ровзинг — сол жақ мықын аймағын сертпе тәрізді басқанда оң жақ мықын аймағында ауырсынудың күшеюі немесе пайда болуы.
- Ситковский — науқас сол бүйірге бұрылғанда оң жақ бүйірде ауырсынудың пайда болуы немесе күшеюі.
- Щеткин—Блюмберг (перитонит) — қолмен басқан аймақты бірден жіберген кезде ауырсынудың күшеюі.
- Тік ішекті саусақпен қарау: тік ішектің алдыңғы қабырғасының салбырауы немесе ауырсынуы.

Кохер-Волкович белгісі



**Ауырсынудың
алғашқы
орналасуы**

**3-4 сағаттан соң
ауырсыну оң
мықын
аймағына
ауысады**

□ **Болуы мүмкін асқынулар.** Аппендикстің тесілуі, аппендикулярлы абсцесстің дамуы, перитонит, медициналық көмекке кеш жүгінген кезінде аппендикулярлы инфильтраттың түзілуі.

□ **Ажыратпа диагностика.** Құрсақ қуысының барлық жедел ауруларымен, әйелдерде – жатыр және оның қосалқыларының ауруларымен жүргізеді.

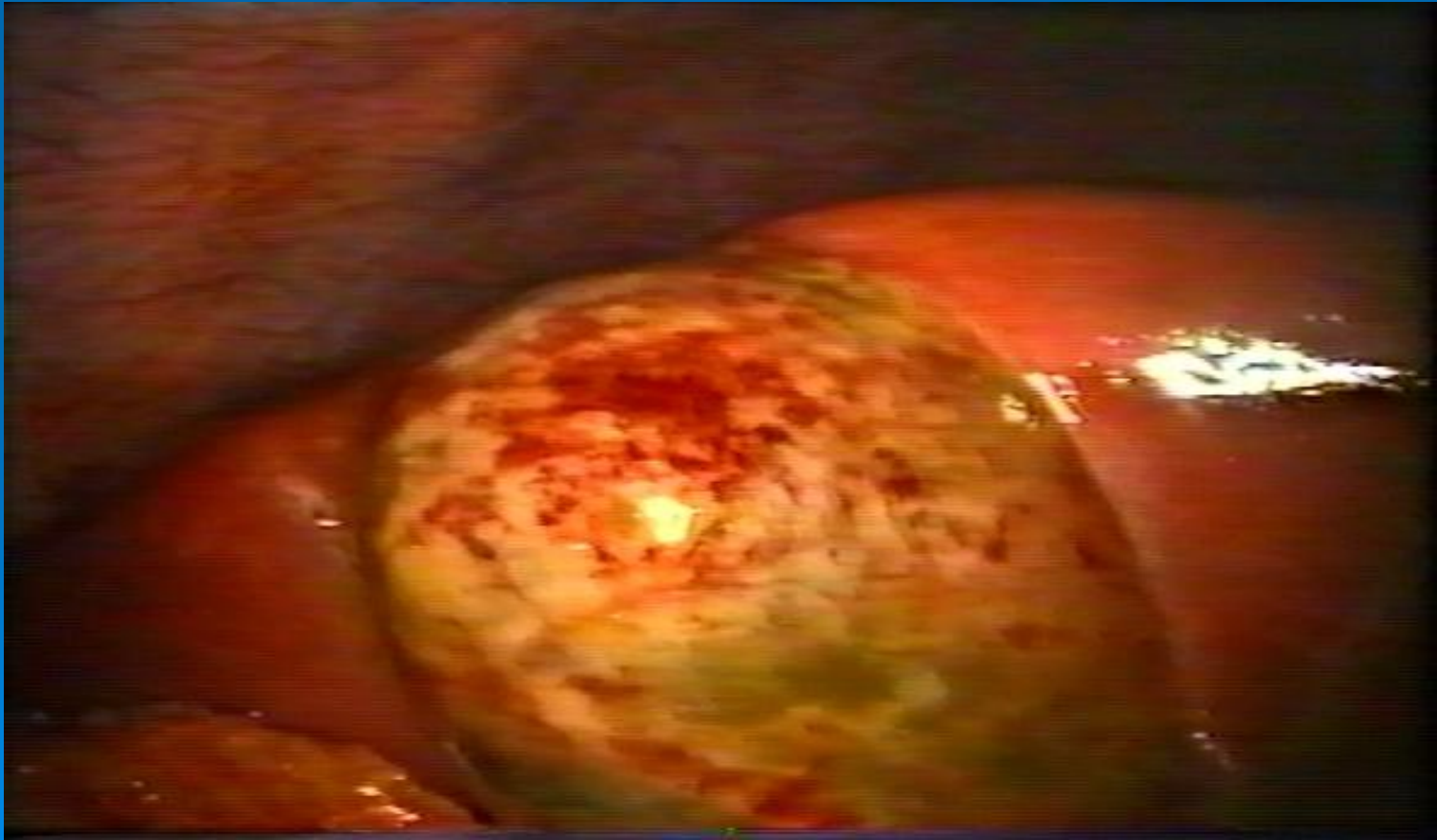
□ **Емі – хирургиялық**

□ **Госпитализацияға көрсеткіштер.** Жедел аппендицитке күмән туған кезде жедел түрде науқасты стационардың хирургиялық бөлімшесіне госпитализациялау керек. Зембілге жатқызып тасымалдау керек.

ЖЕДЕЛ ХОЛЕЦИСТИТ

Өт қабының жедел түрде қабынуы. ЭТИОЛОГИЯ және ПАТОГЕНЕЗИ

- Өт тас аурулары;
- Өт қабының, өт шығару жолдарының және он екі елі ішектің қанмен қамтамасыз етілуінің бұзылысы;
- Өт қабының лимфогенді, гематогенді, контактті инфекциялануы.



ЖІКТЕМЕСІ

Гистологиялық түрлері:

- катаральды;
- флегмоналық;
- гангреналық.

Ауруханаға дейінгі кезеңде науқастарды екі топқа бөледі:

- Жедел асқынған холециститі бар науқастар
- Жедел асқынбаған холециститі бар науқастар

Жедел холециститтің асқыну түрлері:

- Механикалық сарғаю;
- Ірінді холангит
- Перитонит;
- Қап маңы инфильтраты және абсцесі;
- Өт қабының эмпиемасы;
- Перфорация;
- Жедел панкреатитпен қосарлану;
- Өт қабы жыланкөздері.

КЛИНИКАЛЫҚ КӨРІНІСІ

- Холециститке тән арнайы симптом — оң жақ қабырғасында қарқынды тұрақты ауырсыну, оң иық, жауырынға, оң жақ бұғана асты аймағына таралады. Ауырсыну жиі науқастың мазасыздығымен қатар жүреді, ол өзіне ыңғайлы, ауырсынуды жеңілдететін қалып іздейді.
- Ұйқы безінің зақымдалуы қатар жүргенде ауырсыну белдемелі түрге ауысады.
- Лоқсу, қайталама құсу, дене қызуының жоғарлауы байқалады.

АЖЫРАТПА ДИАГНОСТИКА

- Он екі елі ішектің тесілген жарасымен, аппендицитпен, панкреатитпен, бүйрек шаншымасымен, миокард инфарктымен жүргізеді.

ЕМІ

- Хирургиялық стационарға госпитализациялау көрсетілген.
- Зембілге жатқызып тасымалдау керек.
- Жиі кездесетін қателіктер. Наркотикалық анальгетиктерді енгізу.

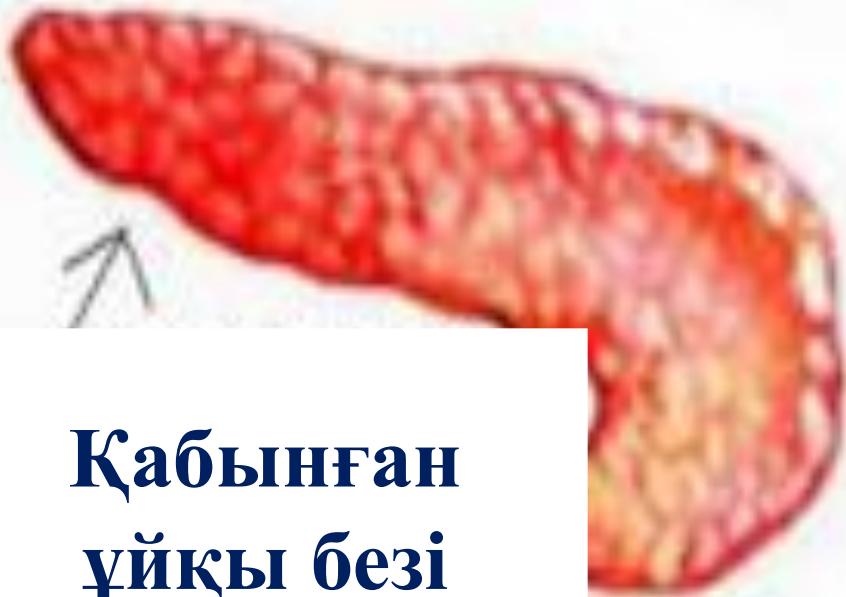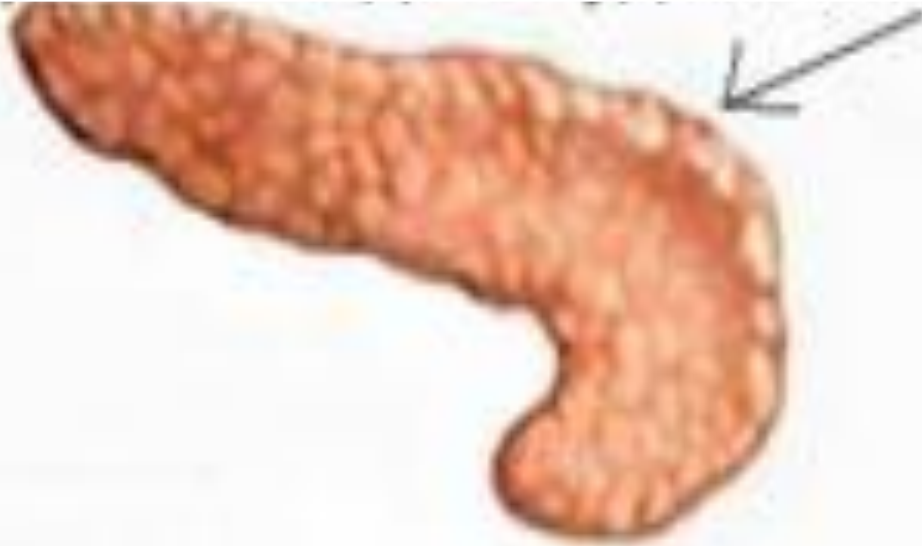ЖЕДЕЛ ПАНКРЕАТИТ

Ұйқы безінің жедел қабынуы.

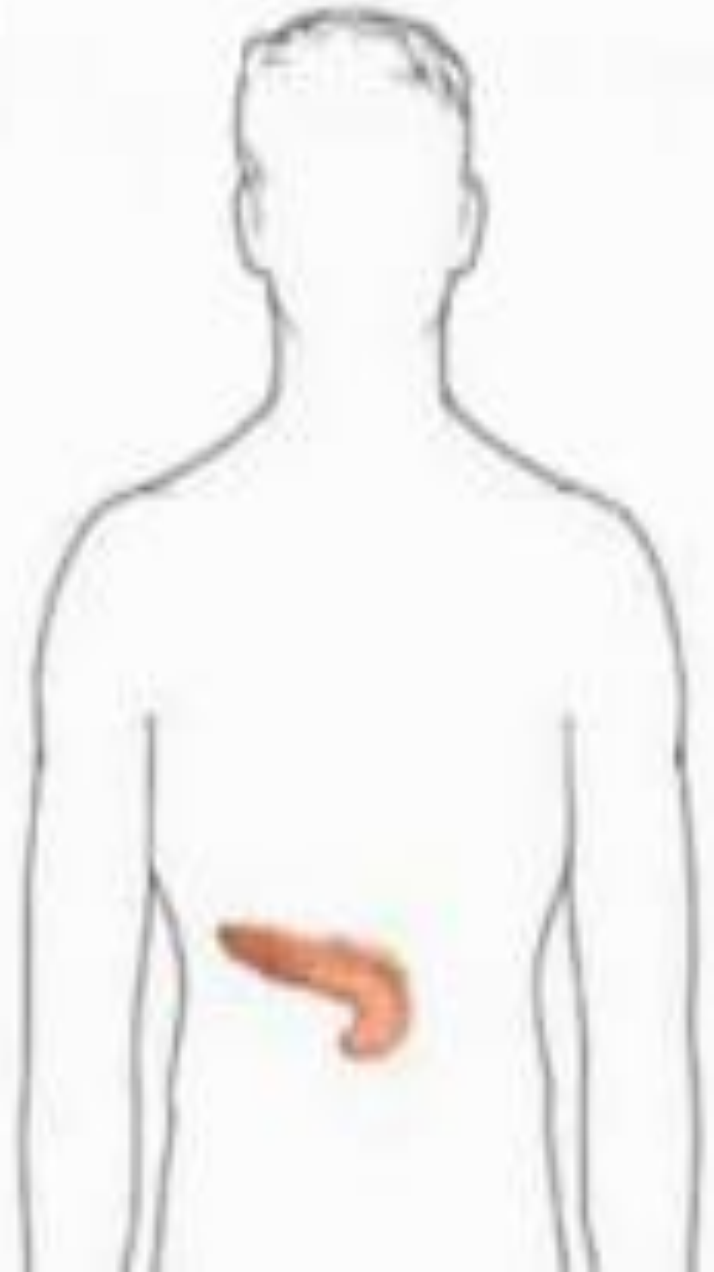
ЭТИОЛОГИЯ және ПАТОГЕНЕЗИ

- Алкогольді ішімдіктерді, майлы және ашы тағамдарды пайдалану;
- Өт тас аурулары;
- Ұйқы без жарақаттары;
- Ұйқы без өзектерінің жарақатсыз стриктурасы
- Он екі елі ішек аурулары (жара, дуоденостаз).

Сау ұйқы безі



**Қабынған
ұйқы безі**



ЖІКТЕМЕСІ

клиникалық ағымы бойынша:

- Жеңіл
- орташа
- Ауыр

Жедел деструкциялық панкреатит (панекреонекроз) кезеңдік ағымда жүреді:

- Ферменттік кезең (алғашқы 5 тәулік) панкреонекроздың түзілуімен, эндотоксикоздың дамуымен сипатталады.
- Реактивті кезең (аурудың 2-ші аптасы) ағзаның түзілген панкреонекрозға жауап ретінде ұйқы безі маңылық инфильтрат дамиды.
- Секвестрация кезеңі (3-ші аптадан астам) секвестрдің түзілуі және некроздық ұлпаның ажырауымен сипатталады.
 - асептикалық секвестрация (инфекцияланбаған) — ұйқы безі кистасының түзілуімен жүреді.
 - септикалық секвестрация (инфекцияланған) — іріңді асқынулардың түзілуімен жүреді.

КЛИНИКАЛЫҚ КӨРІНІСТЕРІ

- Іштің жоғарғы бөлігінде, эпигастрий аймағында тұрақты, қатты, арқаға берілетін немесе белдемелі симпатта ауырсыну пайда болады. Жедел панкреатитпен ауыратын науқастар ауырсынуды басу үшін мәжбүрлі қалыпта (ұрық қалпы) болады.
- Жиі тоқтаусыз құсұ, тахикардия, гипотония, ішек парезі, ересектердің жедел респираторлы дистресс синдромы дамуы мүмкін.
- Жедел панкреатит кезіндегі қан айналым бұзылыстары өте ауыр болуы мүмкін, тіпті шоктың дамуы мүмкін.
- Жедел панкреатит белгілерінің айқындылығы оның ауырлық дәрежесімен тығыз байланысты және оның болжамын анықтайды.

ЖЕДЕЛ ПАНКРЕАТИТ БЕЛГІЛЕРІ

- **Кёрте** —көлденең тоқ ішектің жергілікті кебуі және құрсақ қуысы алдыңғы қабырғасы білшықетінің керілуі;
- **Мейо-Робсон**— ауырсынудың сол жақ қабырға омыртқа бұрышында орналасуы;
- **Воскресенский**— құрсақ аортасында пульсацияның болмауы;
- **Щёткин-Блюмберг** (перитонит) —қолмен басып бірден тарптып алған кезде ауырсынудың күшеюі.
- **Ассоциацияланған белгілердің болуы:** құсұ, гипотония, метеоризм, анурия.

Жедел панкреатит ауырлығын болжайтын факторлар:

- Жасы 55 жастан жоғары;
- Перитонит белгісі;
- Олигурия;
- Систолалық АҚ 100 мм с.б. төмен;
- Лейкоцитоз 14×10^9 /л-дан жоғары;
- Гемоглобин 160 г/л-ден жоғары;
- Гипергликемия 11 мкмоль/л-дан жоғары;
- Мочевина 12 ммоль/л-ден жоғары.

МҮМКІН БОЛАТЫН АСҚЫНУЛАР

- Эндотоксиндік шок;
- Перитонит (ферменттік те болуы мүкін);
- Жедел бүйрек жеткіліксіздігі;
- Жедел тыныс жеткіліксіздігі.

АЖЫРАТПА ДИАГНОСТИКАСЫ

- Он екі елі ішектің жара ауруы, жедел холециститпен, ішек түйілуі, алкогольді ішімдекттерді аса көп пайдаланытын адамдарда токсикалық гепатитпен жүргізеді.
- Жедел панкреатиті бар науқастар мамандандырылған ауруханаға тасымалдауды қажет етеді (қабылдау бөлімшесі).

АУРУХАНАҒА ДЕЙІНГІ САТЫДА КӨМЕК

- Көк тамырға егу мүмкіндігін қамтамасыз ету, өмірге маңызды қызметтерді бір қалыпта ұстау және бақылау (жалпы реанимациялық қағидаларға байланысты).
- Инфузиялық терапия (800 мл-ден аса) т/і тамшылатып: натрий хлориді ерітіндісі 0,9% — 400 мл, глюкоза ерітіндісі 5% — 400 мл.
- Жансыздандыру (АҚ төмендеуі мүмкін болуына байланысты инфузиялық терапия аяқталғаннан соң)
- Орташа интенсивті ауырсынуда спазмолитиктерді қолданады: дротаверин т/і, баяу 40—80 мг (2% — 2-4 мл). Нитроглицерин таблеткасын тіл астына (0,25 мг немесе 0,5 табл.) немесе спрей түрінде (400 мкг немесе 1 мөлшерде) қолдануға болады.
- Айқын ауырсыну синдромы кезінде наркотикалық емес анальгетиктерді қолданамыз: кеторолак 30 мг (1 мл), т/і немесе б/е (т/і әсері 15 с ішінде, б/е енгізгенде – 30 минуттан кейін болады).

ОН ЕКІ ЕЛІ ІШЕК ЖӘНЕ АСҚАЗАННЫҢ ТЕСІЛГЕН ЖАРАСЫ

12-елі ішек немесе асқазанның тесілген (перфорациялық) жарасы— асқазан немесе 12-елі ішек қабырғасында бұрын болған жара ақауында тесіктің пайда болуы және асқазан-ішек сұйықтығының іш қуысына түсуі.

ЭТИОЛОГИЯСЫ МЕН ПАТОГЕНЕЗИ

Тесілген жара, жедел жараның немесе жара ауруының
асқынуы

Перфорацияның себептері:

- Алкоголді қабылдау;
- Асқазанның тамаққа шамадан тыс толуы;
- Шамадан тыс физикалық жүктеме.



ЖІКТЕМЕСІ

- себебі бойынша :

- Созылмалы жараның перфорациясы;
- Жедел жараның перфорациясы (сонымен бірге. дәрілік, стрестік, уремиялық);

- орналасуы бойынша:

- Асқазанда;
- 12-елі ішекте;

- клиникалық ағымы бойынша:

- Бос іш қуысына тесілу (сонымен қатар жабылған);
- Атипиялық тесілу;
- Асқазан-ішектік қан кетумен бірге;
- Асқазан шыға беріс бөлігінің тарылуымен.



Асқазан

The diagram illustrates a cross-section of the stomach and the first part of the duodenum. The stomach is shown in a reddish-pink color, with its internal folds (rugae) visible. A dark, crater-like lesion, representing a peptic ulcer, is located on the inner surface of the stomach. A line connects this ulcer to the label 'Жара'. The duodenum is shown as a continuation of the stomach, with a smaller opening visible. A line connects this opening to the label '12-елі ішек'. The overall structure is shown in a detailed, anatomical style.

Жара

12-елі ішек

КЛИНИКАЛЫҚ КӨРІНІСІ

- Эпигастрий аймағы немесе оң жақ қабырға астында кенеттен және тұрақты қанжарлы ауырсыну, тез арада іштің барлық аймағына, жиі іштің оң жақ бөлігінде таралуы.
- Іштің алдыңғы қабырғасының керілуі — тақтай тәрізді іш. Науқастар мәжбүр қалыпта арқасында немесе аяғын ішіне тартып оң бүйірінде жатады.
- Анамнезінде жара ауруы.

Аурудың ағымы бөлінеді:

- Шок кезеңі (аурудың басталуынан 6 сағ дейін);
- Жалған жақсару кезеңі (перфорациядан кейін 6-12 сағ);
- Перитониттің өршу кезеңі (перфорациядан кейін 12-14 сағ).

Мүмкін болатын асқынулар:

- Ең кең тараған асқыну—перитонит.
- Жабылған тесілу кезінде іш қуысында іріндік дамуы мүмкін.

- **Ажыратпа диагностикасы** іш қуысының барлық жедел ауруларымен, сонымен қатар миокард инфаркты, оң жақ төменгі бөлікті пневмониямен жүргізеді.
- **Тасмалдауға көрсеткіш.** Тесілген жарасы бар науқастар шұғыл түрде аурухананың хирургия бөлімшесіне тасмалдауды қажет етеді.
- Науқастар зембілде тасмалданады, жоғары дәрежелі тыныштықты қамтамасыз ету үшін

ЖИІ КЕЗДЕТЕТІН ҚАТЕЛІКТЕР

- Наркотикалық анальгетиктерді тағайындау.
- Асқазанды жууға әрекет жасау.

ЖЕДЕЛ ІШЕК ТҮЙІЛУІ

ЖЕДЕЛ ІШЕК ТҮЙІЛУІ (ЖІТ) — Асқазан ішек жолында асқортудың бұзылысы.

ЭТИОЛОГИЯСЫ МЕН ПАТОГЕНЕЗИ

- Іш қуысына жасалған отадан кейінгі жабысу процестері;
- Странгуляция, ішектің айналуы, инвагинациялар;
- Ішек саңылауының бітелуі (ісіктер, нәжіс немесе өт тастары, бөгде зат, аскариданың жиналуымен);
- Ішектің бұралуы (стриктура, тарылуы);
- Ішектің сырттан жаншылуы (басқа ағзалардың ісіктерімен);
- Қысылған жарық кезінде;
- Ішек моторикасының эндогенді себептен (нейрогенді, тамырлы немесе метаболизмдік) миокард инфаркты, жіті панкреатит, бүйрек шаншымасы, т.б. бар науқастарда, сонымен қатар экзогенді себептен (дәрілік немесе тағамдық интоксикация, іштің жарақаты) бұзылысы.

ЖІКТЕМЕСІ

□ Аурудың ұзақтығы бойынша:

- жіті;
- созылмалы.

□ Даму механизміне байланысты:

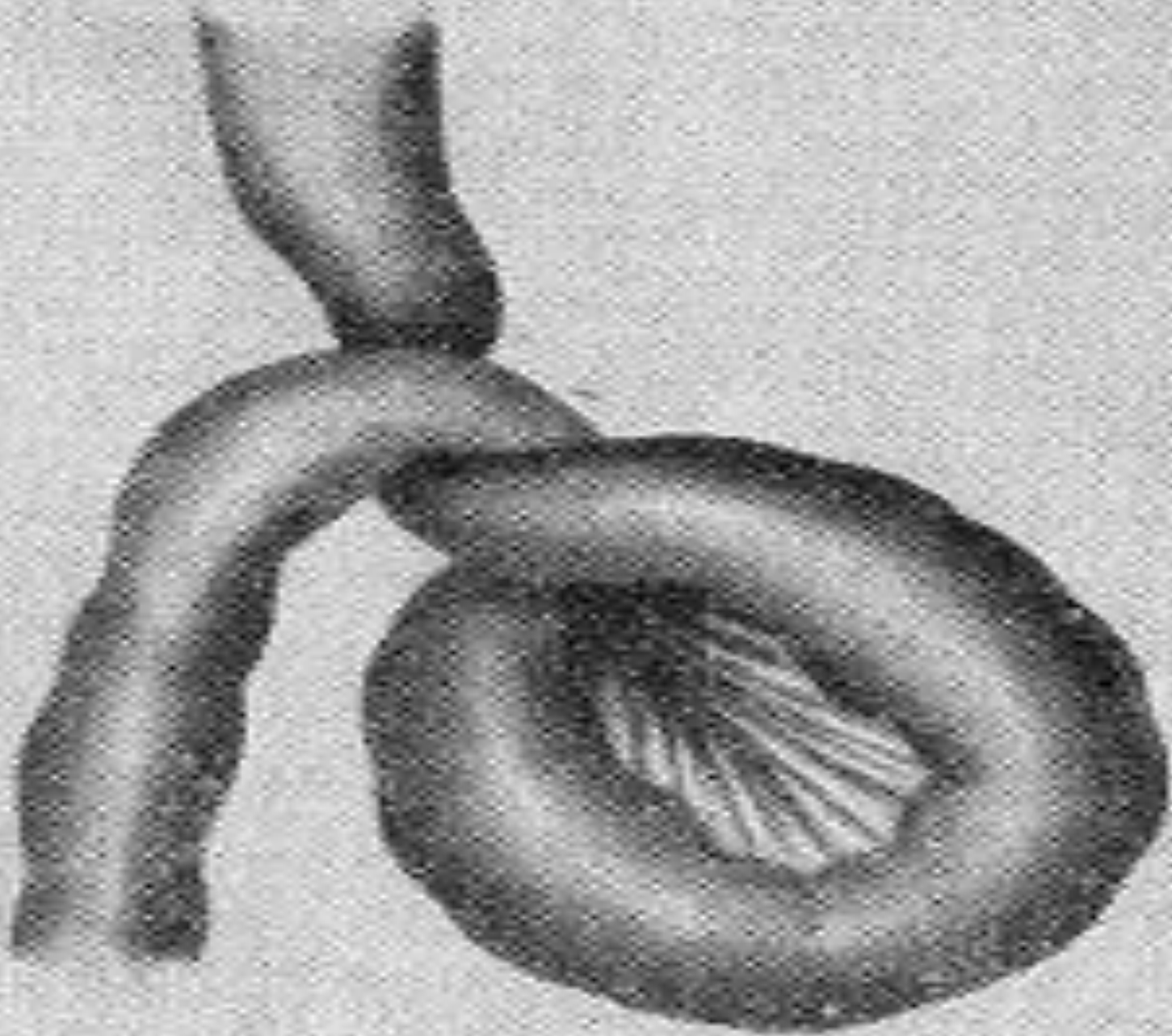
- механикалық (странгуляциялық және обтурациялық);
- динамикалық (салдану және спастикалық);
- аралас (жабысқақ, инвагинациялық).

□ Орналасуы бойынша:

- Ащышекті (жоғары, төмен);
- Тоқішекті.

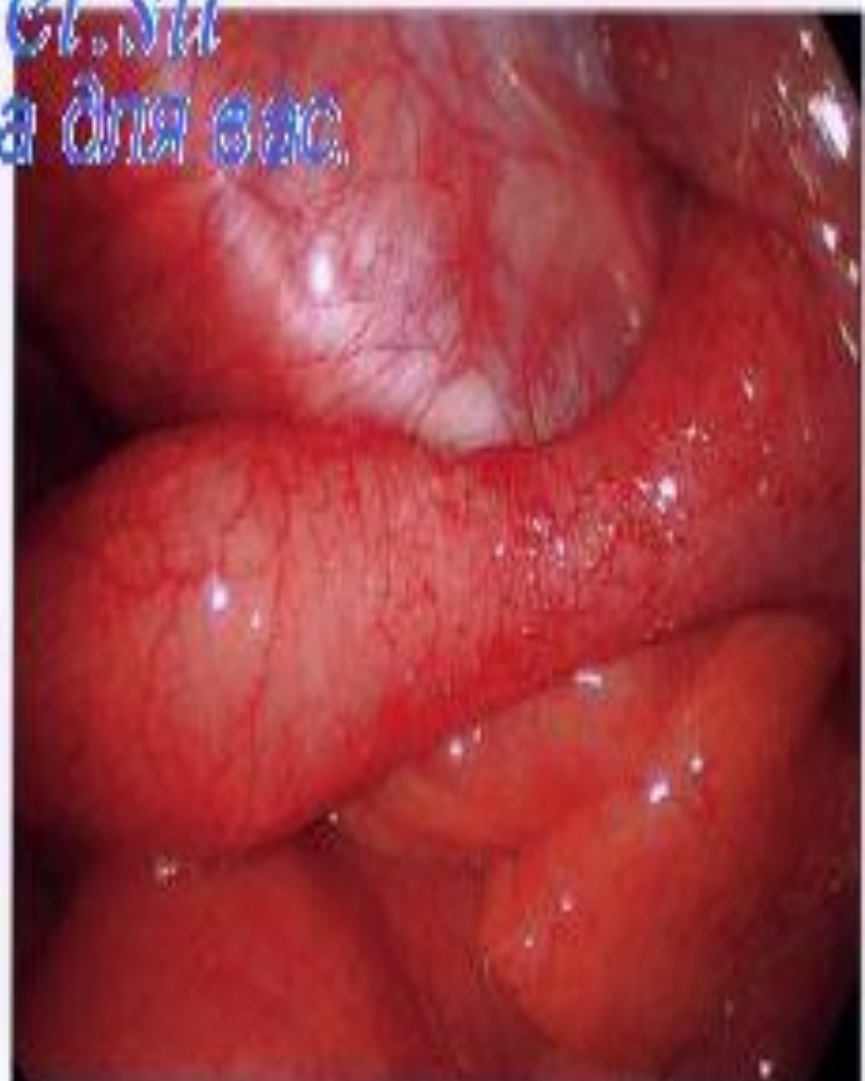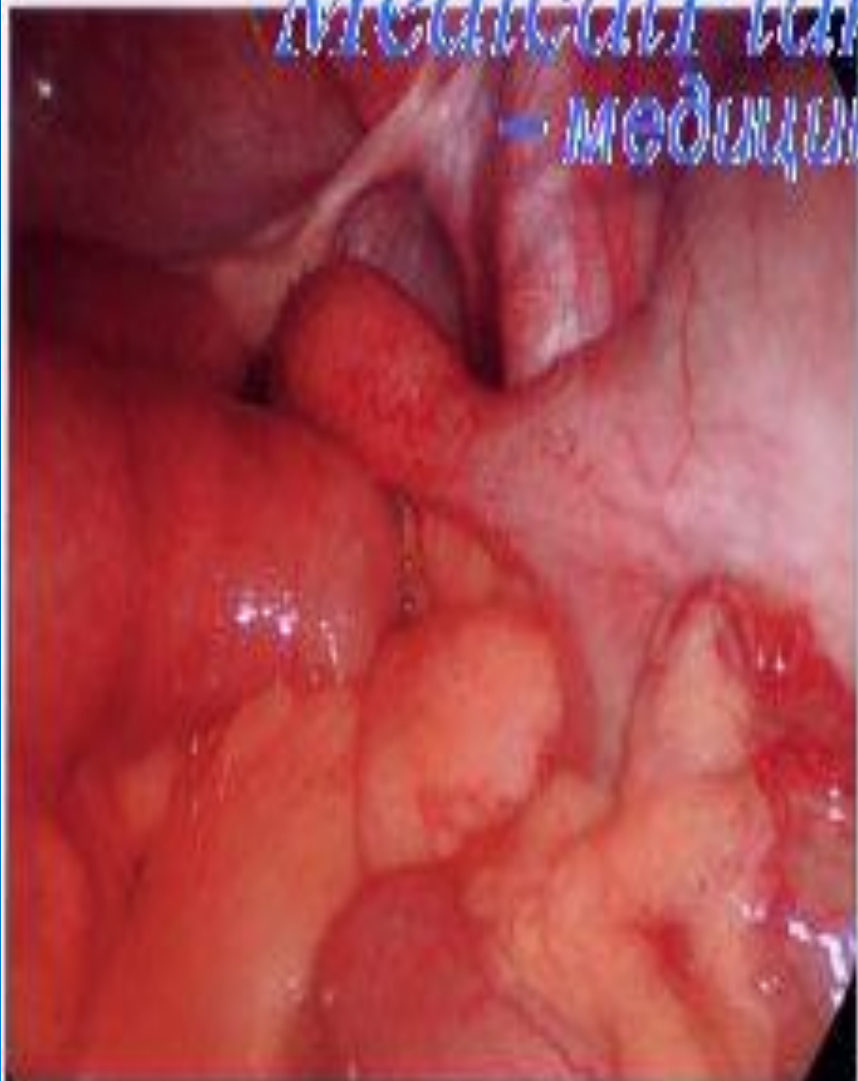□ Клиникалық ағымы бойынша шартты түрде 3 кезеңге бөлінеді:

- Айқын клиникалық белгілер кезеңі;
- Жалған жеңілдік кезеңі;
- Асқынудың даму кезеңі (перитонит, шок).



Ішектің түйілуі

MedicalPlanet.ru
— медицина для вас.



КЛИНИКАЛЫҚ КӨРІНІСІ

Клиникалық көрінісі әртүрлі және ішек түйілуінің түрі мен патологиялық процестің кезеңіне байланысты.

Кез-келген ЖІТ тән белгілер:

- Аурудың кенеттен басталуы;
- Іштің толғақ тәрізді ауырсынуы, кейін жайылған болып, тұрақты сипат алады;
- Іштің кебуі және нәжіс пен газдың шықпауы;
- Ішек перистальтикасының болмауы;
- Жеңілдік әкелмейтін көпретті лоқсу және құсу.

ЖІТ симптомдарын анықтау:

- **Вааль** — бұралудың әсерінен ішек ілмегінің жергілікті кебуі және ішек үстінде жоғарғы тимпанит;
- **Скляр** — іш қуысы алдыңғы қабырғасын беткей қозғағанда ашiшекте жиналған сұйықтың қозғалыс шуы;
- Тiк iшекті сауксақпен қарау:
- - **Обухов ауруханасының белгісі** — кеңейген және бос тiк iшек төменгі тоқiшектік түйiлудің белгісі.

- **Мүмкін болатын асқынулар.** Ағзаның сусыздануы, токсикоз, перитонит.
- **Ажыратпа диагностика.** Іш қуысы мүшелерінің барлық жедел ауруларымен жүргізіледі.
- **Ем**
- **ЖІТ** науқасты шұғыл түрде аурухананың хирургиялық бөліміне тасымалдайды.
- **Іштің ауырсыну күшін азайту үшін** максималды тыныштық қамтамасыз етіліп, науқас зембілде тасымалданады.

ЖИІ КЕЗДЕСЕТІН ҚАТЕЛІКТЕР

- **Кез-келген** анальгетиктерді тағайындау
- **Асқазанды жуу**

ҚЫСЫЛҒАН ЖАРЫҚ

Қысылған жарық— іш пердемен қапталған ішкі мүшелерден тұратын (шарбы, аш ішек, қуық) жарық қапшығының кенеттен қысылуы, нәтижесінде қан айналымның бұзылуына және некрозға алып келеді.

ЭТИОЛОГИЯ ЖӘНЕ ПАТОГЕНЕЗИ

Көбінесе шап жарығы, сирек жағдайда сан және кіндік жарықтары қысылады.

Жарықтың қысылу себептері:

- Ішкі құрсақтық қысымның бірден жоғарылауы;
- Жарық құрамының қысылуы.

An anatomical illustration of the heart wall layers in cross-section. The diagram shows the internal cavity, the myocardium (muscular layer), and the pericardium (outer layer). The layers are labeled in Kazakh: 'Іш қуысы' (Internal cavity), 'Жарық құрамы' (Light composition), 'Жарық қақпасы' (Light valve), and 'Жарық қапшығы' (Light flap).

**Іш
қуысы**

Жарық құрамы

**Жарық
қақпасы**

**Жарық
қапшығы**

Клиникалық көріністер

Жарықтың қысылуы жедел және кенеттен пайда болады.

Жарық қысылуының жергілікті көріністеріне тән:

- Жарық аймағында бірден ауырсына немесе іш аймағында ауырсыну;
- Жарықтың қайта қайтпауы;
- Жарықтық томпаудың ауырсынуы және керілуі;
- Жарыққа жөтелді ырғақтың берілмеуі;
- Ауырсыну максимальді жарық аймағында болуы;
- Бірнеше сағаттан соң қысылған мүшенің некрозы басталады, содан ауырсыну күші бәсеңдейді, науқастың жағдайы жақсарғандай жалған көрініс болады. Аурудың осы кезеңінде бірінші орынға жарық қапшығында орналасқан мүшелер қызметінің бұзылыстар белгілері шығады;
- Аурудың кеш кезеңінде перитонит дамыған кезде ауырсыну қайтадан басталып, жедел іш көрінісі байқалады. Қарт адамдарға нәжістік қысылу тән және ауырсыну бірте-бірте үдеп, жарық көлемі ұлғайып, тығыздана түседі.

□ **Мүмкін болатын асқынулар.** Ішек түйілуі және перитониттің дамуы.

□ **Ажыратпа диагностика.** Шаптық және сандық жарықтарды санның үлкен тері асты тамырының тромбозымен және лимфоаденитпен, қалпына келмейтін жарықпен жүргіземіз.

Қарау және физикалық тексеру.

□ Жалпы жағдайы және өмірге маңызды қызметтерді бағалау: есі, тынысы, қан айналымы.

□ Пульсті және ЖЖЖ санау, АҚ өлшеу.

□ Визуальді қарау: жарықтың болуы.

□ Пальпация: жарық аймағында керілу және ауырсынудың болуы

□ Қысылған жарықтың симптомдарын анықтау:

-Бұрын қалпына келетін жарық ішке кірмейді;

-Жөтел ырғағы теріс болады;

□ Құрсақтың тітіркену белгілерін бағалау (бұлшықеттердің керілуі және Щеткин-Блюмберг симптомы оң – басқан қолды бірден алған кезде ауырсынудың үдеуі).

ГОСПИТАЛИЗАЦИЯҒА КӨРСЕТКІШ

Жарықтың қысылуына күдіктенетін болсақ тез арада науқасты аурухананың хирургиялық бөліміне госпитализациялаймыз.

- Максимальды тыныштық және минимальды ауырсыну қамтамасыз ету үшін зембілмен тасымалдаймыз.
- Жарығы өз бетімен ішке қайта кірген науқастар да, жарықтың қайта кіру уақытына қарамай, жедел госпитализацияға алынады (ЖМЖ бригада келгенге дейін, қарау кезінде немесе ауруханаға тасымалдауда).

Жиі кездесетін қателіктер.

- Кез келген анальгетиктер және спазмолитиктерді тағайындау.
- Қысылған жарықты өз бетімен түзетуге болмайды!
- Жарық аймағына жылу қолданбайды.

Гостализацияға дейінгі кезеңде емдеу

Қысылған жарықта ЖМЖ негізгі міндеті – науқасты аурухананың хирургиялық бөліміне шұғыл жеткізу. Сонымен қатар өмірге қажетті қызметтерді ұстап тұру және бақылау маңызды.

Гинекологиядағы «ЖЕДЕЛ ІШ»

Гинекологиядағы жіті іш – құрсақ қуысында жедел патология нәтижесінде дамитын және іштің кез келген бөлігінде ауырсынудың кеннеттен пайда болуымен, перитонит белгілерімен және науқас жағдайының айқын өзгерістерімен сипатталатын синдром.

ЭТИОЛОГИЯ және ПАТОГЕНЕЗИ

Әйелдерде іштің төменгі бөлігіндегі жедел ауырсынуы мен перитонит белгілерінің көрінуі келесі ауруларда болуы мүмкін.

- **Құрсақ ішілік қан кету : жатырдан тыс жүктілік, аналық без апоплексиясы, аналық без кистасы (кистомасы) аяқшасының айналуы, аналық бездің іріңді түзілістердің перфорациясы**

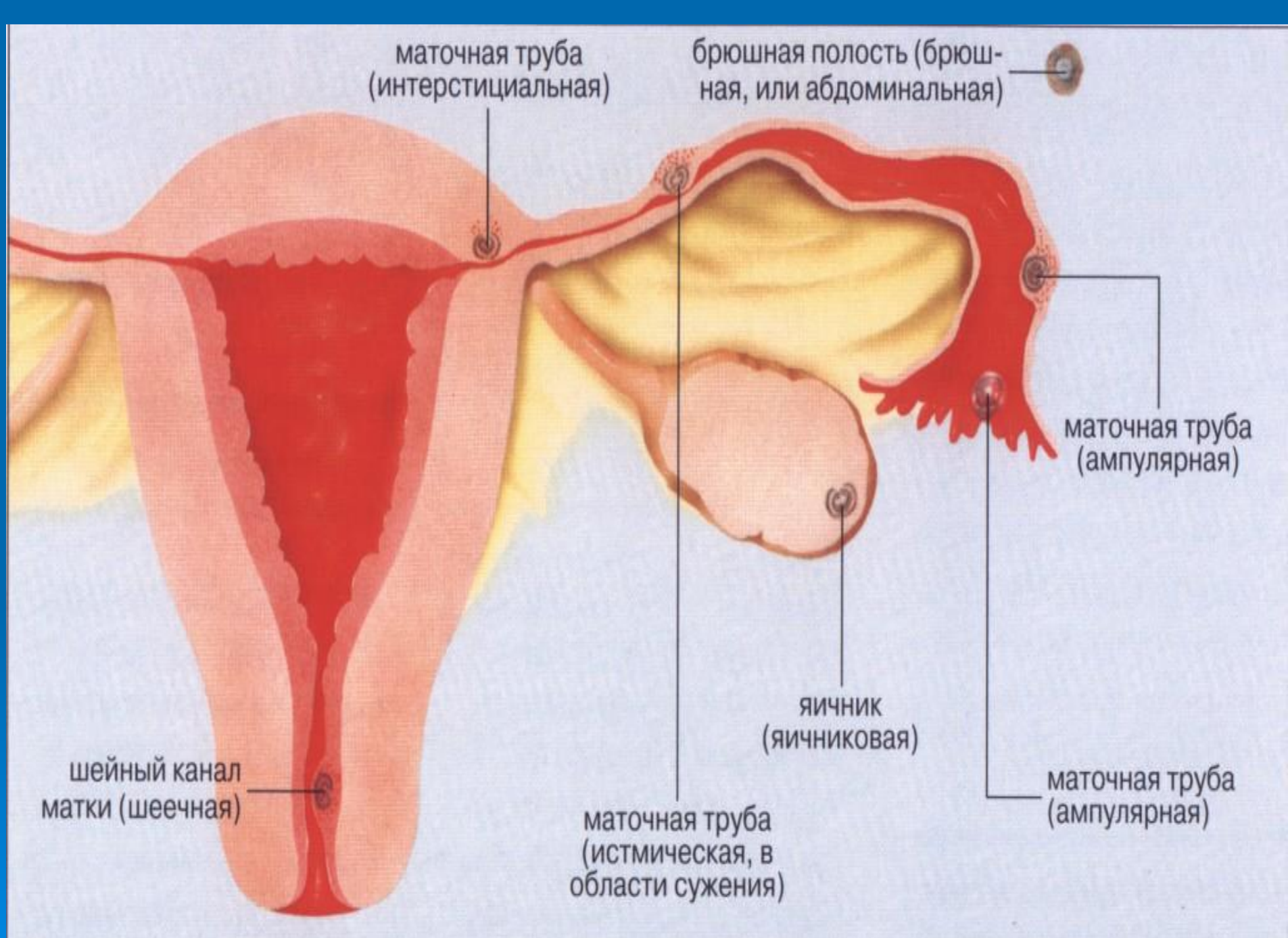
ЖАТЫРДАН ТЫС ЖҮКТІЛІК ЖІКТЕМЕСІ

Орналасуы бойынша:

- Түтікшелі (97,7%, ұзақтығы 6-8 апта);
- Аналық безді (0,2-1,3%, 3-6 апта);
- Жатыр мойынды (0,1-0,4%, 3-4 апта);
- Рудименттік мүйізде (0,2-0,9%, 12-16 апта);
- Құрсақты (0,1-1,4%, 16 апта).

Клиникалық ағымы бойынша жіктеледі:

- Үдемелі;
- Бұзылған:
 - Түтікшелі түсік түрімен;
 - Жатыр түтігінің жыртылу түрімен.



- **Жатырдан тыс жүктіліктің себептері:**
- сальпингофарит, эндомиометрит, жасанды түсіктер, ішкі жыныс мүшелерге операциялар, аналық без гормональді қызметінің бұзылыстары, генитальді инфантилизм, эндометриоз, трофобласттың белсенділігінің жоғарылауы
- Жатырдан тыс жүктілік кезде ұрықтанған аналық жасуша жатырдан тыс дамиды. Осындай жүктілік дамиды немесе бұзылады (түтікшелі жасанды түсікпен немесе жатыр түтікшесінің жыртылуымен).
- Түтікшелі жасанды түсік кезінде ұрықтанған аналық без даму ортасы сай келмей, ол жатыр түтігінің қабырғасынан бөлініп құрсақ қуысына құйылады. Жатыр түтігінің ырғақты жиырылуына байланысты қан құрсақ қуысына құйылады.
- Жатыр түтігінің жыртылуы кезінде ұрық талшықтары толық жатыр түтігінің қабырғаларын бұзады және зақымдалған қан тамырлардан қан құрсақ қуысына құйылады.

Клиникалық көріністер

Жатыр түтігінің жыртылуы кенет пайда болады және қан кетуге әкеледі, әдетте массивті (құрсақ ішілік) қан кету болады. Науқастарды (түтікшелі түсікте) жыныс мүшелерден қанды бөліністер, іштің төменгі бөлігінде біржақты толғақ тәрізді немесе тұрақты, тік ішекке берілетін ауысынулар, бас айналу, әлсіздік, лоқсу, диарея, метеоризм мазалайды. Анамнезде: 4-8 аптаға етеккірдің кідіруі, жүктіліктің көріністері. Жүктілікке иммунологиялық реакциялардың оң болуы, жалпы жағдайдың нашарлауы, терінің бозаруы, науқастың естен тану жағдайы тән.

□ Ұзақ қан кеткенде геморрагиялық шок және постгеморрагиялық анемия дамуы мүмкін. Гемодинамикалық бұзылыстар айқындылығы айналымдағы қан көлемінің (АҚК) тапшылығымен тікелей байланысты.

Аналық без апоплексиясына құрсақ ішілік қан кету (анемиялық түрі), ауырсыну синдромы (ауырсыну түрі) тән. Ауру жедел, зақымдалған аймақта іштің төменгі бөлігінде кенет ауырсынудың пайда болуымен басталады.

- **Аналық бездің апоплексиясы** (аналық бездің жыртылуы, инфаркті, гематомасы) – аналық бездің бүтінділігінің жедел бұзылуы және стромасына қан құюлу, құрсақ қуысына қан кету.
- Аналық бездің апоплексиясы көбінесе репродуктивті жастағы әйелдерде кездеседі, бірақ жасөспірімдерде де болуы мүмкін. Аналық бездің жыртылуы жиі овуляция, васкуляризация кезеңінде және іркіліс гиперемиясы нәтижесінде сары дене өсуінде, варикозды кеңейген немесе склерозданған тамырлары болғанда, стромада склероздық өзгерістер және вегетативті, эндокринді жүйе қызметтерінің бұзылыстарында болады. Пайда болған гематома, аналық без ішілік қысымның жоғарлауы нәтижесінде кенет ауырсынуды шақырады, кейін аналық без тінінің жыртылуына әкеледі.

□ **Аналық без кистасы (кистомасы) аяқшасының айналуы** – бұл аналық без кистасының немесе кистоманың асқынуы. Аурудың басталуы жиі келесі факторларымен байланысты болады:

- Дене қалпының бірден өзгеруі.

- Қатты күшену, ұзақ жөтел, ауыр физикалық күш нәтижесінде құрсақ ішілік қысымның жоғарлауы.

- Кистаның қанмен қамтамасыз етілуінің бұзылысы.

□ Киста (кистома) аяқшаларының айналуы кистаның қанмен қамтамасыз етілуі бұзылады және ісіну дамиды, паренхимаға қан құюлу және некроз болады.

□ Кистаның (кистоманың) аяқшаларының толық және толық емес айналуын ажыратады.

— Жартылай (біртіндеп) айналымда аяқша $90—180^\circ$ орын ауыстырады, нәтижесінде артериальді ағым сақталады, қан тамырлардың компрессиясы нәтижесінде венозды қан ағуы қиындайды, ол кистаның венозды толуына және қабырғалардың ісінуіне әкеледі.

— Толық айналымда аяқша бағыты 360° ауысады және артериальді қан келу тоқтайды, нәтижесінде аналық без кистасында некробиотикалық процесстер дамиды, перитонеалды белгілер пайда болады және киста инфекцияланса перитонит дамиды.

□ **Аналық без кистасы (кистомасы)** аяқшалары айналғанда зақымдалған жақта, іштің төменгі бөлігінде ауырсыну (біртіндеп өсетін немесе жедел), лоқсу, құсу, метеоризм, ішек парезі байқалады. Қарағанда алдыңғы іш қабатының керілуі және іш қабатының тітіркену белгілері болады.

□ **Әйел жыныс мүшелерінің қабыну ауруларына** жасырын, аз симптомды клиникалық көрініс тән. (сонымен қатар жатыр қосалқылырының қабынуы).

□ **Пиосальникс, аналық бездегі ірің, тубоовариалдық абсцесте** науқастар қабынған аймақта іштің төменгі бөлігінде тұрақты ауырсынуға, қалтырау, жоғары қызба, әлсіздік, тахикардия, лоқсу, нәжістің болмауы, іш кебу, жыныс жолдарынан іріңді бөліндіге шағымданады. Ауырсыну аяқтарына, бел аймағына беріледі. Іші жұмсақ, шамалы кепкен болуы мүкін.

□ Аналық бездің ірінді түзілістердің перфорациясы.

Қосалқылардың ірінді түзілістеріне жатады:

- микробты инвазия;
- жыныс жолдары және жатырдың барьерлі қасиеттерінің өзгеруі немесе әлсізденуі (физиологиялық жағдайда – етеккір, босану немесе ятрогенді – түсіктер, жатыр ішілік контрацептивтер, оталар, гистероскопия, экстрокарпоральді ұрықтандыру)

Жатыр қосалқыларының жұғу жолдары:

- Интраканаликулярлы.
- Жоғарылаған
- Гематогенді.
- Лимфогенді.

□ Пельвиоперитонит

- **Ірінді түзілімдердің перфорациясы** алғашқы сағаттарда перитониттің әлсіз симптомдарымен көрінеді, олар ауыр қабыну процесінің клиниканымен қабаттасады. Интенсивті, сыздап ауырсыну, қалтырау, қызба, тахикардия, ауырсынулы зәр шығару, сұйық нәжіс, іштің кебуі, іш қабатының жергілікті тітіркену белгілері.

«Жіті ішпен» қатар жүретін ауруларда мүмкін болатын асқынулар:

- Құрсақ ішілік қан кету;
- Пельвиоперитонит, перитонит.

ШАҚЫРУДАҒЫ ІС-ӘРЕКЕТ

Диагностика

□ Іш пальпациясы:

- Перитонит кезінде іш қабатының керілуі, ауырсынуы, оң нәтижелі Щеткин-Блюмберг белгісі анықталады.
- Құрсақ қуысына қан кеткенде (аналық без апоплексиясы, жатыр түтікшесінің жыртылуы, көкбауырдың жыртылуы) Куленкамппф белгісі байқалады (іш қуысы керілмеген, ауырсыну және құрсақ қабырғасының тітіркену белгілері).
- Аналық без апоплексиясының ауырсынулық түрінде іштің төменгі бөліктерінде ауырсыну байқалады, іш қабатының тітіркену белгісі әлсіз айқындалады.
- Жатыр түтікшесі жыртылғанда іштің дем алуға қатысуы шектеледі, пальпация мен перкуссияда ауырсынады, құрсақ қабатының тітіркену белгілері оқ нәтижелі.

□ ІІІ ПЕРКУССИЯСЫ:

- Құрсақ қуысында қан кету, қабыну, асцитте алыс аймақтарда (мықын аймақтарда) тұйықталу байқалады, ол дене қалпын өзгерткенде ауысады.
- Жатырдан тыс жүктілікте жатыр көлемі жүктілік мерзіміне сай емес (көлемі кіші), жатыр мойнының жылжуы кезінде ауырсыну мен біржақты аднекстумор (гинекологиялық тексерісте жатыр қосалқыларының аймағында ісік тәрізді түзілім) анықталады.
- Аспаптық зерттеу. АҚ өлшеу.
- Госпитализацияға көрсеткіш. Науқас шұғыл түрде көп салалы стационарға тасымалданады.

ЖИИ КЕЗДЕСЕТІН ҚАТЕЛІКТЕР

- Ауырсынуды басатын дәрілік заттарды енгізу
- Госпитализацияны кідірту.

ГОСПИТАЛИЗАЦИЯҒА ДЕЙІНГІ КЕЗЕНДЕ ЕМДЕУ

- Құрсақ ішілік қан кетуде қанның орын басатын ерітінділерді енгізу (декстран ерітіндісі, гидроксидэтилкрахмал препараттары).
- Кең спектрлі және ұзақ әсер ететін антибактериалды дәрілік заттарды тағайындау (цефтриаксон 1-2 г т/і немесе б/е + метронидазол 500 мг - 100 мл мөлшерде, т/і тамшылатып немесе амоксициллин 2,4 г мөлшерде, т/і + метронидазол 500 мг 100 мл мөлшерде, т/і тамшылатып).
- Аналық без кистасы аяқшаларының айналуында аурухана алды кезеңде ем жүргізбейді.

МЕЗЕНТЕРИЙ ҚАН АЙНАЛЫМЫНЫҢ ЖЕДЕЛ БҰЗЫЛЫСЫ

Бұзылу түріне байланысты окклюзиялы және окклюзиялы емес болып бөлінеді.

□ Окклюзиялық бұзылыстарға жатады:

- 1) мезентерий артериясының эмболиясы;
- 2) артериялардың тромбозы;
- 3) көк тамыр тромбозы;
- 4) қолқа атеросклерозы мен тромбозы нәтижесінде артерия саңылауының жабылуы;
- 5) қолқа қабырғасының ажырауы нәтижесінде артериялардың окклюзиясы;
- 6) тамырлардың ісіктермен қысылуы (өсуі);
- 7) тамырлардың байлануы;

□ Окклюзиялық емес бұзылыстар пайда болады:

- 1) артериялардың толық емес окклюзиясында;
- 2) ангиоспазмда;
- 3) жүрек айдауының төмендеуі және гемодинамиканың орталықтануы.

- **Шажырқай артерияларының эмболиясы**
атеросклероз, миокард инфаркті, жүректің ревматикалық ақауы, гипертониялық ауруы, түйінді периартериит, васкулит, эндартериит, ісігі бар науқастарда кездеседі. Өте сирек жағдайда мезентерий артериясының окклюзиясы құрсақ аортасының тромбозы немесе массивті эмболиясы, сонымен қатар қабаттасқан аневризмадан дамуы мүмкін.
- Мезентерий тамырларының тромбозы ішек инфекциясы, қатерлі ісіктер, бауыр циррозы, спленомегалия, жүрек декомпенсация бар науқастарда, отадан кейінгі жағдайда кездеседі.

- Мезентерий қан айналымының жедел окклюзиялық емес бұзылыстары жиі ангиоспазмен байланысты болады, мысалы, артериялардың атеросклероздық зақымдалуы, гипертониялық ауру, аллергиялық және жұқпалы-аллергиялық аурулар, ангиоспазмдық қасиеті бар дәрілік заттарды шектен тыс қолданғанда (дигиталис, морфин, адренергиялық препараттар және ішке қолданатын контрацептивтер).
- Құрсақ қуысының қан айналым бұзылысы жүрек айдауының төмендеуімен жүретін жүрек-тамыр жеткіліксіздігі кезінден, гипотензияда, гиповолемияда, гемоконцентрацияда дамуы мүмкін.
- Өте жиі – бұл миокард инфаркті, жедел бүйрек жеткіліксіздігі, септикалық шок, ауыр жұқпалы аурулар, жедел бауыр жеткіліксіздігі.

□ Шажырқай артерияларының әр түрлі жедел окклюзиясының клиникалық көріністері бір біріне ұқсайды. Ауру іштің бірден жедел ауырсынудан басталады. Бастапқыда ауырсыну өте интенсивті, сипаты толғақ тәрізді. Наркотик енгізгеннен басылмайды. Кейбір ауырсыну спазмалитик пен спазмоанальгетик енгізгеннен басылады. Ішек инфарктісі үдейген сайын ауырсыну күшейіп, тұрақтанады. Ауырсынудың басылуын жиі науқас жағдайының жақсаруымен байланыстырады. Перитонит дамығаннан кейін ауырсыну синдромы күшейеді, қозғалғанда, жөтелгенде, пальпациялағанда ауырсыну үдейді. Осы кезеңде наркотикалық анальгетиктерді бергенде ауырсыну басылады. Шажырқай артериялардың окклюзиясында құсу, лоқсу байқалады. Ауру басталғанда асқазан құрамымен құсу байқалады. Кейін құсу тұрақты болып кофе тәрізді қан аралас және ірің иісті болады.

□ Алғашқы сағаттарда ауырлығы негізінен шокпен және гемодинамикалық бұзылыстармен анықталады, кейін өспелі интоксикация. Алғашқыда науқаста қорқу сезімі болады. Кейін сәл тынышталып, жағдайы жақсарады. Перитонит кезінде науқас қозғалысты шектеп ауырсынуды бәсеңдетеді; тері бозарған, жиі сұрғылт түсті, еріндері көгерген. Перитониттің кеш сатысында бет сызықтары үшкірленген, көздері ішке кіріп кеткен, еріндері құрғақ, көгерген. Көптеген жағдайда ауру қалыпты, кейде төмен температурамен жүреді. Тек ішек инфарктінде немесе перитонитте ғана дене қызуы жоғарылайды. Пульс жиі— 100-120 рет/мин, сонымен қатар АҚ төмендейді. Гипертониялық аурумен ауырған науқастарда бастапқы кезеңде гипертензия болуы мүмкін. Науқастың тілі мен ұрт іші құрғайды, перитонит кезеңінде онда кір-сұрғылт жабындымен қапталғанын көреміз. Ауыз құрғауы болады. Аурудың бастапқы кездерінде іші пальпацияда – жұмсақ, қабырғасы тыныс алуға қатысады.

□ Перитонит кезінде ғана көп ретті сұйық нәжіс болса да іштің кебуі байқалады. Ішті пальпациялағанда тек перитонитте ауырсынудың жайылмалығы байқалады. Сонымен қатар перитонитке дәлел болатын құрсақ қуысы бұлшықеттерінің керілуі және оң нәтижелі Щеткин-Блюмберг белгісі анықталады. Мезентерий артериясының тромбоэмболиясы бар науқастарда іш пальпациясында ауырсынулы ісік тәрізді қоймалжың түзілім болады, оның шекаралары анық емес, оның үстінде перкуторлы дыбыс тұйық болады (Симптомның аты Г. Мондор). Мондор симптомының болуы инфаркт кезеңінде ішек және оның шажырқайларының айқын ісінуімен байланысты.

- Мезентерий қан айналымы жедел бұзылуының диагностикасы бірінші кезекте клиникалық көріністерге және анамнезіне негізделеді. Ауру көбінесе қарт және егде жастағы адамдарда байқалады, оларда жүрек-тамыр жүйесінің аурулары, созылмалы пневмония, қатерлі ісіктер кездеседі. Ол ішектің параличтік түйілуімен жүріп, құрсақ қуысының жедел ауруларын симуляциялайды (жіті аппендицит, жіті панкреатит, ЖІТ). Мезентерий тамырлары тармақтарының тромбоэмболиясында ішек қабырғасының перфорациясы мен ішектен қан кетумен жүретін жедел ойықтар дамуы мүмкін.
- Мезентерий қан айналымының бұзылысының нақты диагностикасы тек стационарда арнайы зерттеу әдістерін қолданғанда мүмкін болады.

- Қорыта келгенде, жедел жәрдем дәрігері мезентерий қан айналымының жедел бұзылысы бар науқасты шұғыл түрде ауруханаға жеткізеді. Науқасты үйде қалдыру себебі тек оның ауруы терминальді кезеңде болғанда, ол кезде науқасты тасымалдау мүмкіндігі болмайды. Ондай жағдайда эффективті гемодинамиканы қалпына келтіруге, инфузиялық детоксикацияға бағытталған реанимациялық іс-әрекеттер және интенсивті терапия жасалады.
- Мезентерий қан айналымы жедел бұзылғанда науқастарды зембілге жатқызып хирургиялық бөлімшеге тасымалдау керек. Науқас тек қана хирургиялық топқа және кезекші анестезиологқа тапсырылуы қажет.

- Ауруханаға дейінгі кезеңде жедел жәрдем минимальді көлемде көрсетіледі, ол жедел госпитализациялаудың қажеттігімен байланысты.
- Оның негізгі міндеттері:
 - 1) ишемия және инфаркт болған аймақтан өмірге қажетті негізгі қызметтерге кері рефлекторлы әсерлерді төмендету;
 - 2) жүрек-қан тамыр, тыныс алу жүйелердің қызметтерін тұрақтандыру;
 - 3) науқасты стационарда диагностикалық зерттеулерге және отаға дайындау.

- Аталған есептер алғашқы кезде адекватты жансыздануымен шешіледі. Сонымен қатар нитронг, сустак, нитросорбид деген заттар да қолданылады. Тамыр ішілік нитроглицерин — 0,125-0,25 мг да бірден қолдануға болады, ал қалғанын 1-2 мг.- тамшылатып енгіземіз.
- Аурулардың ерте кезеңдерінде наркотикалық анальгетиктерді қолданғанда ауру синдромы басылмайды. Оларды жиі инфаркт және перитонит кезінде қолданады. Морфин, пантопон, промедол тағайындайды. Оларды антигистаминді препараттармен (димедрол, пипольфен) қолданған жөн.
- Мезентериальді қан айналымы жедел бұзылған кезде науқастарда қайталамалы құсуға қарамастан асқазан сұйықтыққа толы болады. Регургитацияны және асфиксияны алдын алу үшін оны зонд арқылы тазартамыз. Бұл әрекет есі бұзылған ауыр науқастарға өте пайдалы.

- Орталықты гемодинамика тұрақты болмағанда, мысалы артериальді гипотензияда, кортикостероидтарды тағайындау керек(гидрокортизон, метилпреднизолон, дексаметазон). Вазопрессорлы терапияны кардиотонизирге қарағанда өте сақ қолдану керек, тек терең гипотензияда. Егер де вазопрессорлар қолданатын болса, онда систолалық қысым 100 мм с.б.б.аспау керек.
- Жедел жәрдем көрсеткен кезде стационарлық емін кең көлемде көрсету мүмкін емес және ол көп уақыт алады (әсіресе сұйықтарды құйған кезде).

Назарларыңызға рахмет!

