

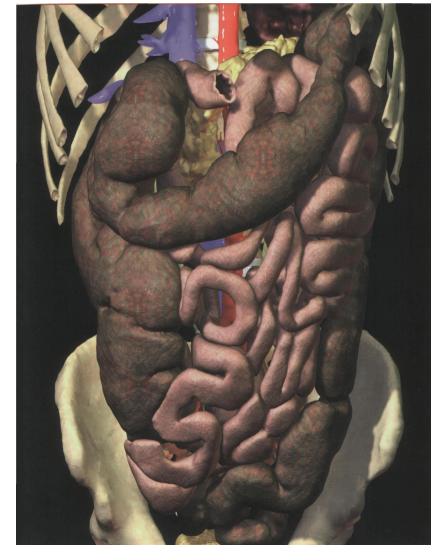
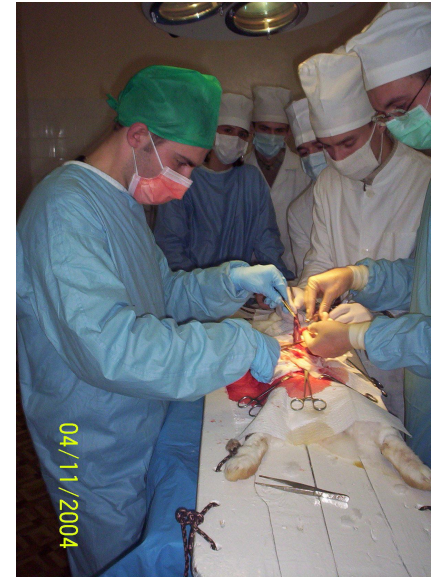# Лекция № 6

Кафедра оперативной  
хирургии и топографической  
анатомии





# Топографическая анатомия и операции на тонкой и толстой кишках



# Топография нижнего этажа брюшной полости



## Каналы:

- **Правый боковой канал (canalis lateralis dexter)** сообщается сверху с верхним этажом брюшной полости ; внизу – с полостью малого таза
- **Левый боковой канал (canalis lateralis sinister)** отграничен от верхнего этажа с помощью lig.phrenicocolicum; переходит снизу в малый таз

## Синусы:

- **Правый брыжеечный синус (sinus mesentericus dexter)**  
практически замкнут, сообщается с левым синусом над flexura duodenojejunalis

- **Левый брыжеечный синус (sinus mesentericus sinister)**  
сообщается с полостью малого таза, правым синусом

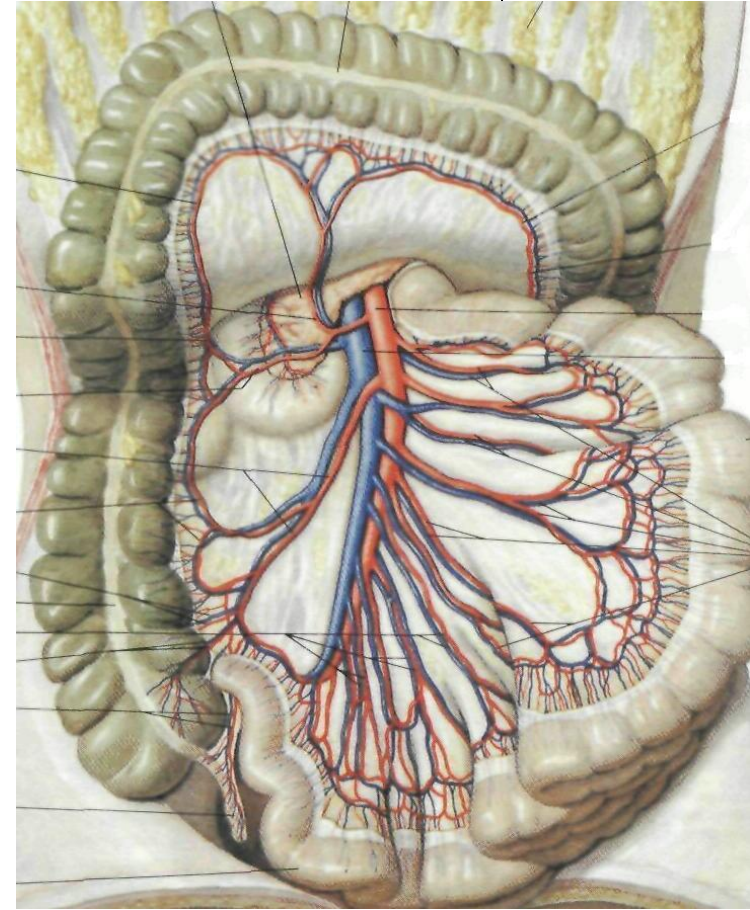
## Карманы:

- **Recessus duodenojejunalis (superior et inferior)**
- **Recessus ileocaecalis superior et inferior**
- **Recessus retrocaecalis** – позади саесум.
- **Recessus intersigmoideus**  
Значение карманов: может скапливаться гной и образовываться внутренние грыжи.

# ТОПОГРАФИЯ ТОНКОЙ КИШКИ



- **Расположение:** в мезогастрии и гипогастрии.
- **Отделы:** двенадцатиперстная (рассматривается в верхнем этаже), тощая, подвздошная.  
Начало (flexura duodenojejunalis) – тело L 2, конец - angulus ileocaecalis – правая подвздошная ямка.
- **Отношение к брюшине -** интраперитонеальный орган
- **Скелетотопия:** Корень брыжейки – от L2 к правому крестцово-подвздошному сочленению (слева направо, сверху вниз). Пересекает горизонтальную часть двенадцатиперстной кишки, аорту, нижнюю полую вену, правый мочеточник.
- **Кровоснабжение:** aa.jejunales et aa.ilei (12-20) – из a.mesenterica sup. v.mesenterica sup. (приток v.porta).



## Особенности кровоснабжения:

- аркадный тип( до 5 порядков)
- сегментарный тип (т.е. функционально недостаточные внутриорганные анастомозы).
- на 2 интестинальные артерии приходится 1 вена

**Иннервация:** Plexus mesentericus sup.

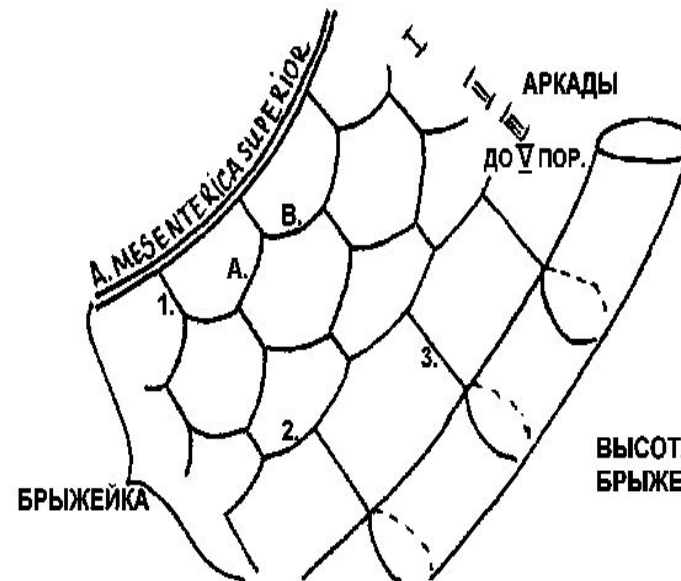
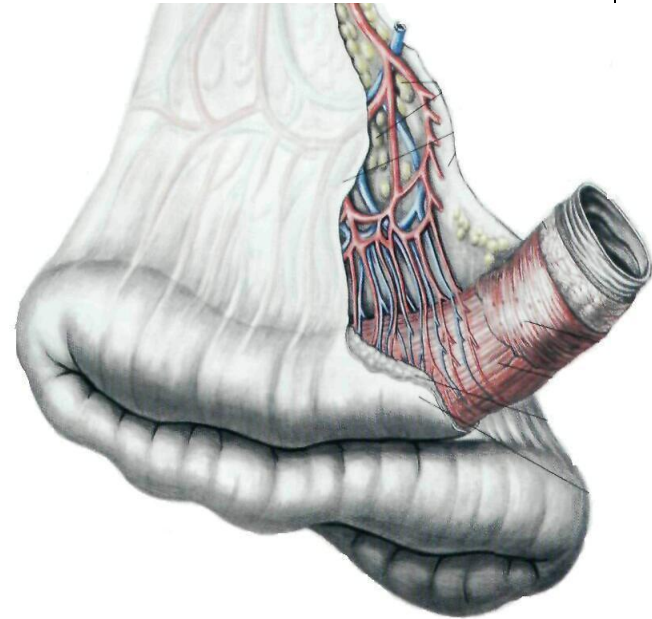**Лимфоотток:**

**1ого порядка:**

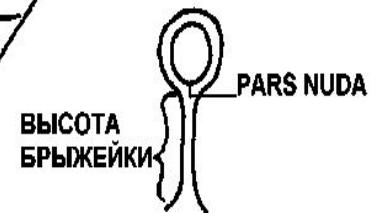- а) вдоль брыжеечного края кишки
- б) на уровне промежуточных аркад
- в) по ходу главных ветвей a.mesenterica superior

**2ого порядка:** в корне брыжейки у головки поджелудочной железы

**3ого порядка:** парааортальные



1. AA. JEJUNALES ET ILEI  
A. НИСХОДЯЩАЯ ВЕТВЬ  
B. ВОСХОДЯЩАЯ ВЕТВЬ
2. КРАЕВОЙ СОСУД
3. ПРЯМОЙ СОСУД



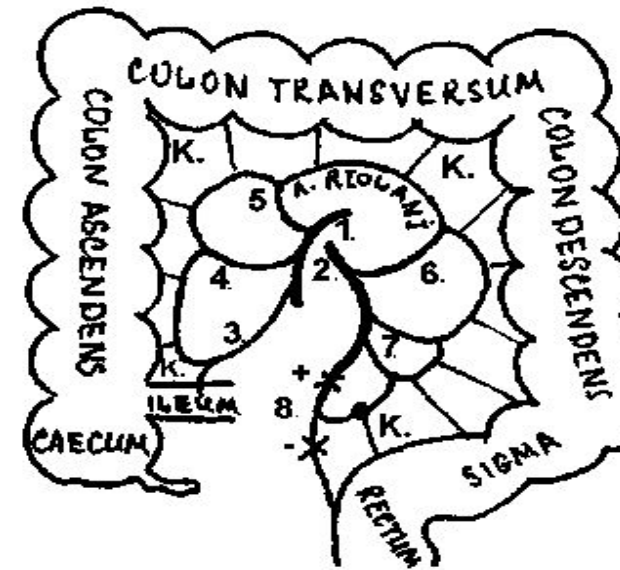
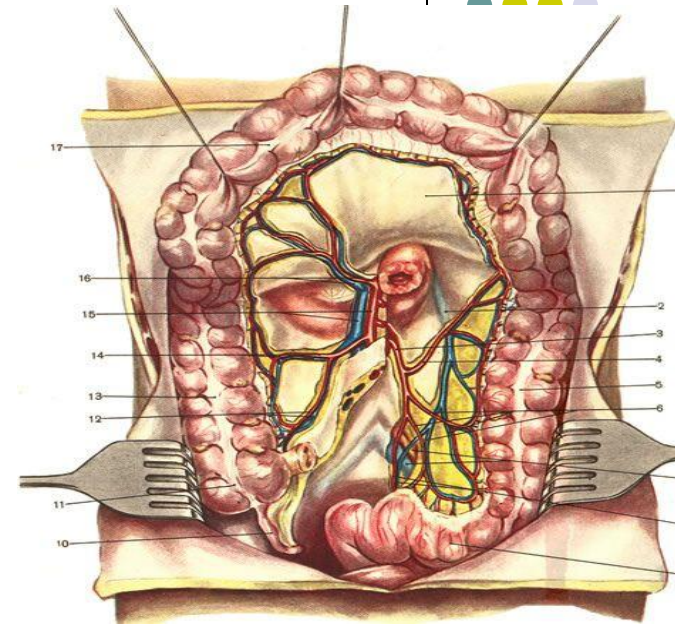


# ТОПОГРАФИЯ ТОЛСТОЙ КИШКИ



- **Отделы:** слепая, восходящая ободочная, поперечная ободочная, нисходящая ободочная, сигмовидная, прямая (относится к малому тазу) кишки.
- **Отношение к брюшине:** Интраперитонеально: червеобразный отросток, слепая (бывает и мезоперитонеально), поперечно ободочная, сигмовидная Мезоперитонеально: восходящая, нисходящая
- **Кровоснабжение:** 1.a.mesenterica superior: 3. a.ileocolica 4. a.colica dextra 5. a. colica media 2.a.mesenterica inferior дает ветви: 6.a.colica sinistra . 7.aa.sigmoideae (2-4) 8.a.rectalis sup. Вены идут параллельно артериям, впадают в v.mesenterica inferior et superior.

- Особенности:** Имеются “критические точки”( к. ):
- в области восходящей и нисходящей ветвей a. ileocolica нет анастомозов между ними
  - в области печеночного угла
  - в области селезеночного угла
  - места анастомозирования aa.sigmoideae и a.rectalis sup. (недостаточное кровоснабжение ректосигмоидного отдела).



**Иннервация:** plexus mesenterici superior et interior.

**Лимфоотток:**

**1ого порядка:** вдоль брыжеечного края или на задней стенках кишки.

**2ого порядка:** вдоль ветвей нижней и верхней брыжеечной артерии

**3ого порядка:** парааортальные и у нижней полой вены (поясничные лимфоузлы).

**Проекция червеобразного отростка:**

1. точка Мак Бурнея — граница между наружной и средней третью *linea spinoumbilicalis*;

2. точка Ланца - граница между правой наружной и средней третью *linea bispinalis*

**Положения червеобразного отростка:**

ретроперитонеальное;

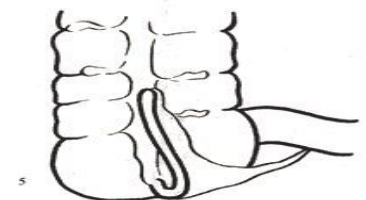
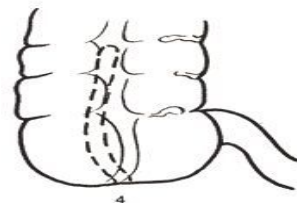
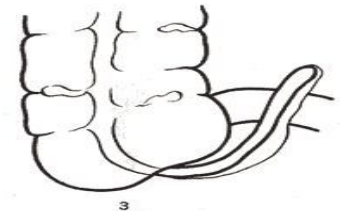
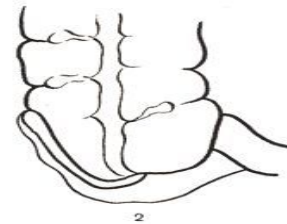
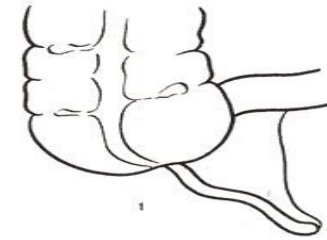
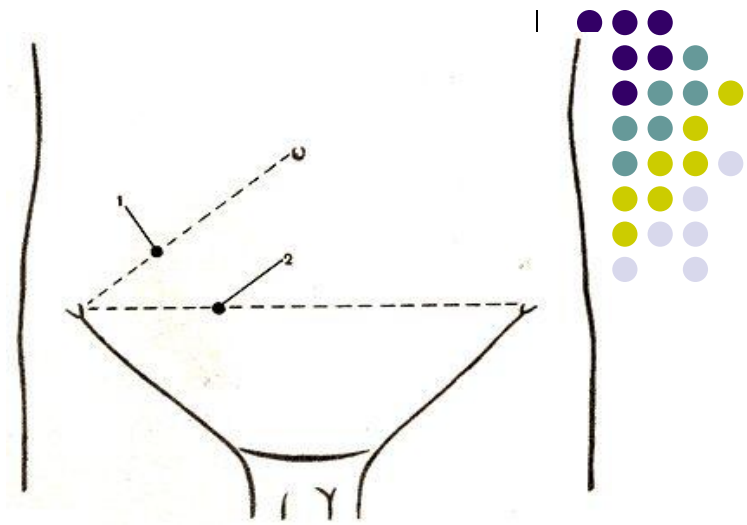
интраперитонеальное;

ретроцекальное;

антецекальное:

- нисходящее
- восходящее
- медиальное
- латеральное

**N= медиальное нисходящее.**



# Операции на тонкой и толстой кишке

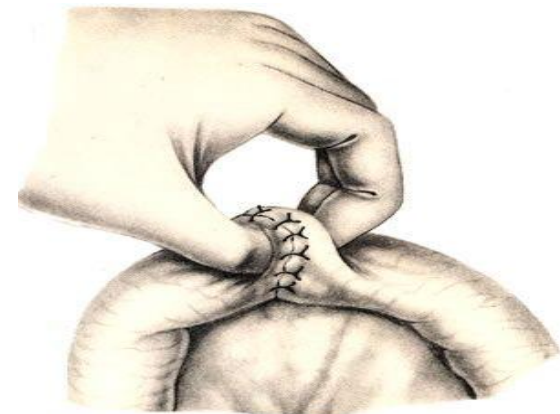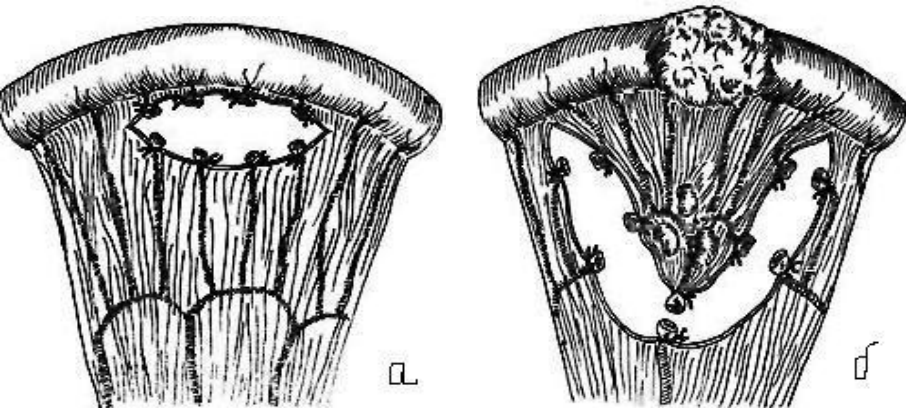
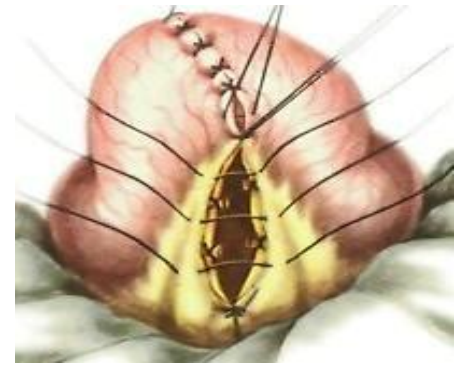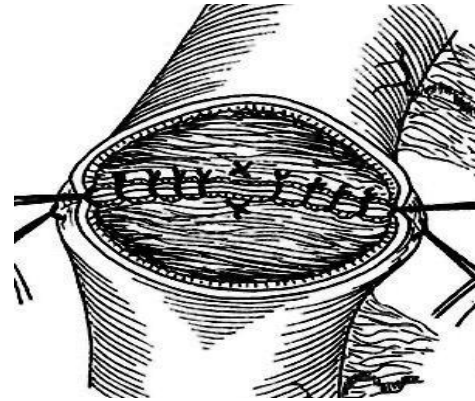


## **Резекция тонкой кишки-**

удаление ее части

**Этапы:**

- 1) **Мобилизация** - перевязка сосудов брыжейки:
  - а) линейная - перевязывают лишь прямые сосуды (удаляют малый участок)
  - б) клиновидная перевязывают сосуды по ходу разреза брыжейки (значительный участок).
- 2) **Резекция**
- 3) **Наложение анастомоза**





# Резекция толстой кишки

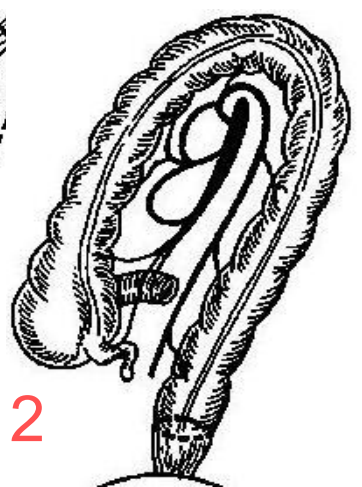
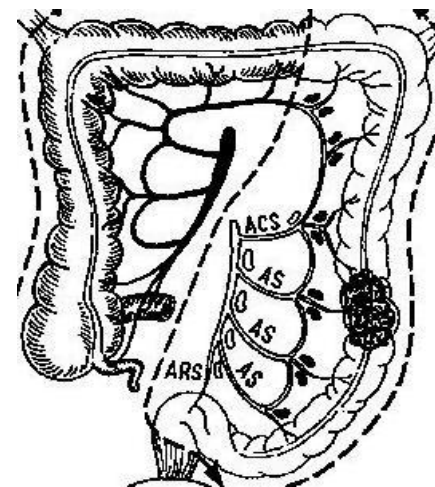
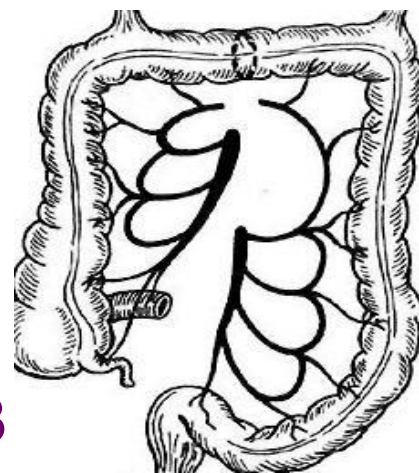
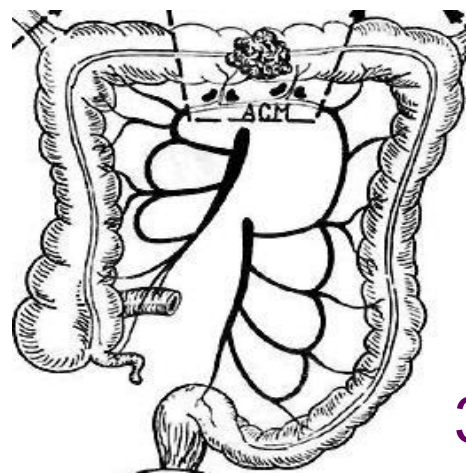
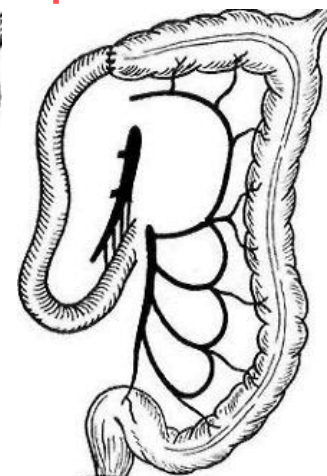
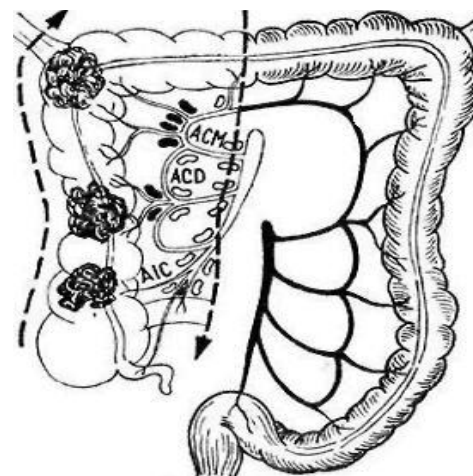
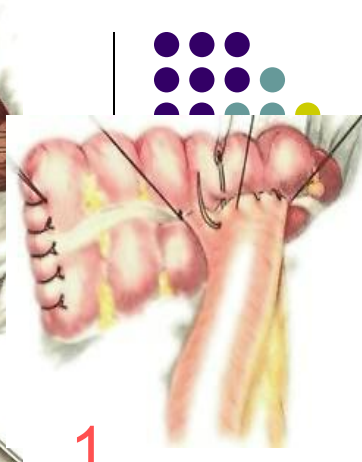
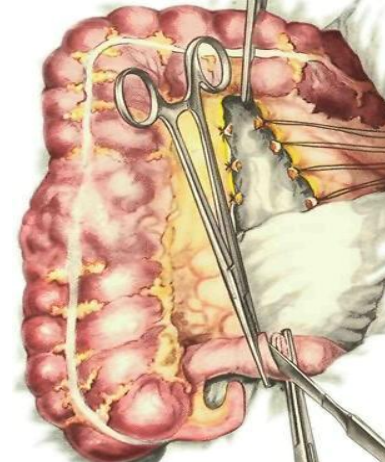
## Особенности

- Анастомоз накладывают только между интраперитонеальными отделами
- Учитывают кровоснабжение кишки.

**Резекция правой половины толстой кишки(1)  
(правосторонняя гемиколэктомия)** – удаляют 10 – 15 см конечного отрезка подвздошной кишки, слепую, восходящую, правый изгиб и правую треть поперечной ободочной кишки (из-за отношения к брюшине и особенностей кровоснабжения). Накладывают илеотрансверзоанастомоз.

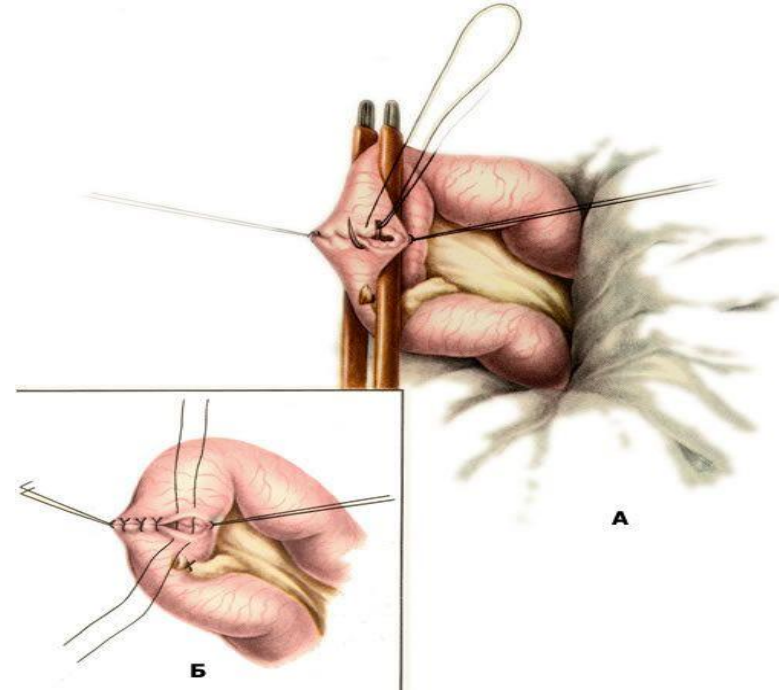
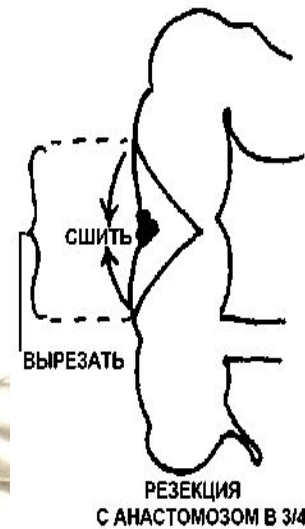
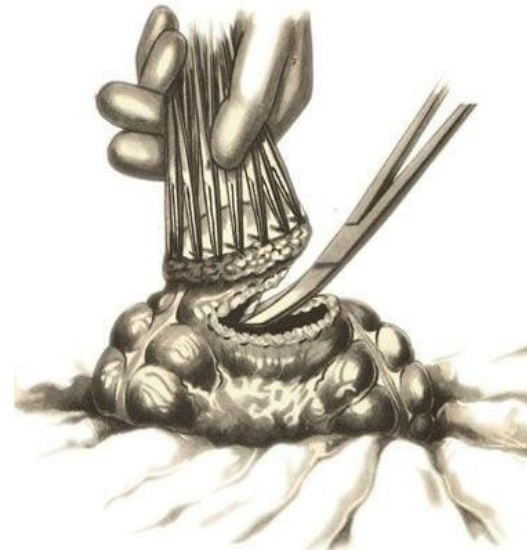
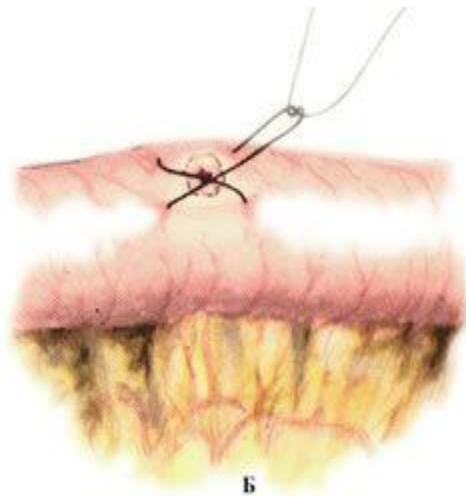
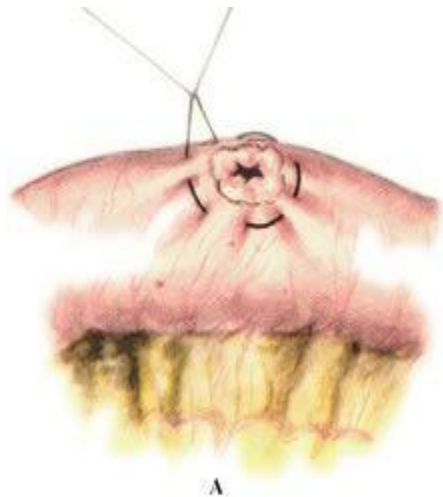**Резекция левой половины толстой кишки (2)  
(левосторонняя гемиколэктомия)** – удаляют левую треть поперечной ободочной кишки, левый изгиб, нисходящую, часть сигмовидной кишку и накладывают анастомоз по типу «конец в конец».

**Резекция поперечной ободочной и сигмовидной кишки (3) – удаляют патологический очаг, накладывают анастомоз конец в конец.**



## Ушивание раны кишки.

- Колотая рана –кисет
- Резаная до 1/3 диаметра- двухрядный ( трехрядный) шов
- Резаная более 1/3 диаметра- резекция по всем правилам
- На толстой кишке возможна клиновидная резекция с анастомозом в 3/4

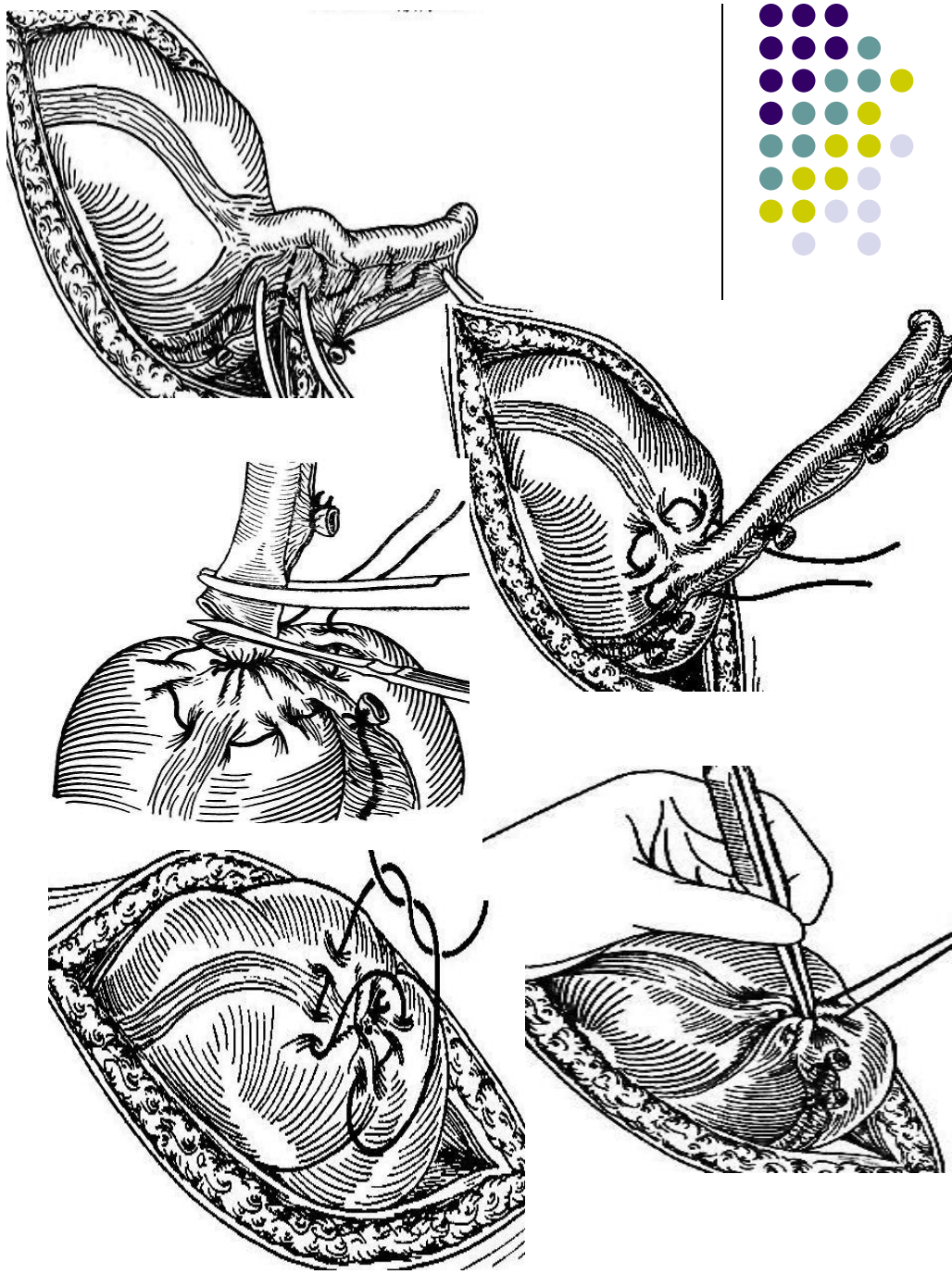






**Аппендэктомия**- антеградная (от верхушки), ретроградная (от основания).

- **Этапы (антеградная):**  
Косопеременный разрез по Волковичу-Дьяконову.  
Рассечение апоневроза и расслоение мышц тупо по ходу волокон;  
Рассечение брюшины;  
Мобилизация отростка (отсечение брыжейки);  
Перевязка отростка;  
Кисет на купол кишки;  
Зажим выше перевязки, отсечение отростка по нижнему краю зажима;  
Погружение культю в кисет и сверху Z-образный шов;  
Ревизия - **обследование подвздошной кишки на предмет дивертикула Меккеля;**  
Послойное ушивание.

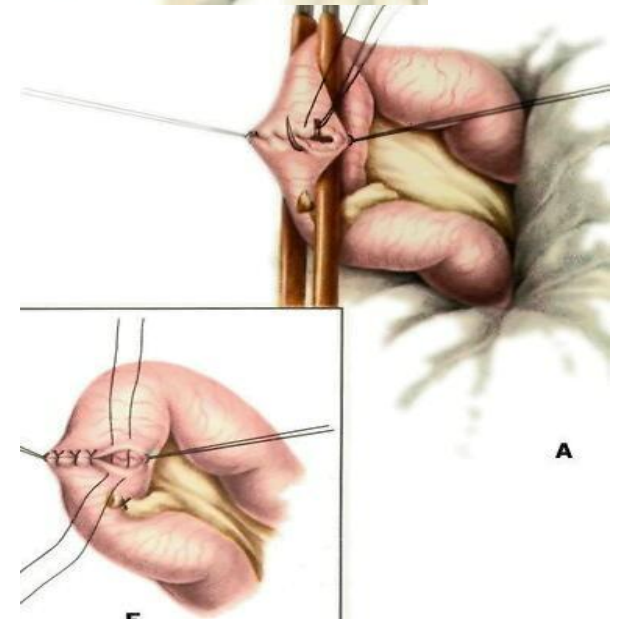
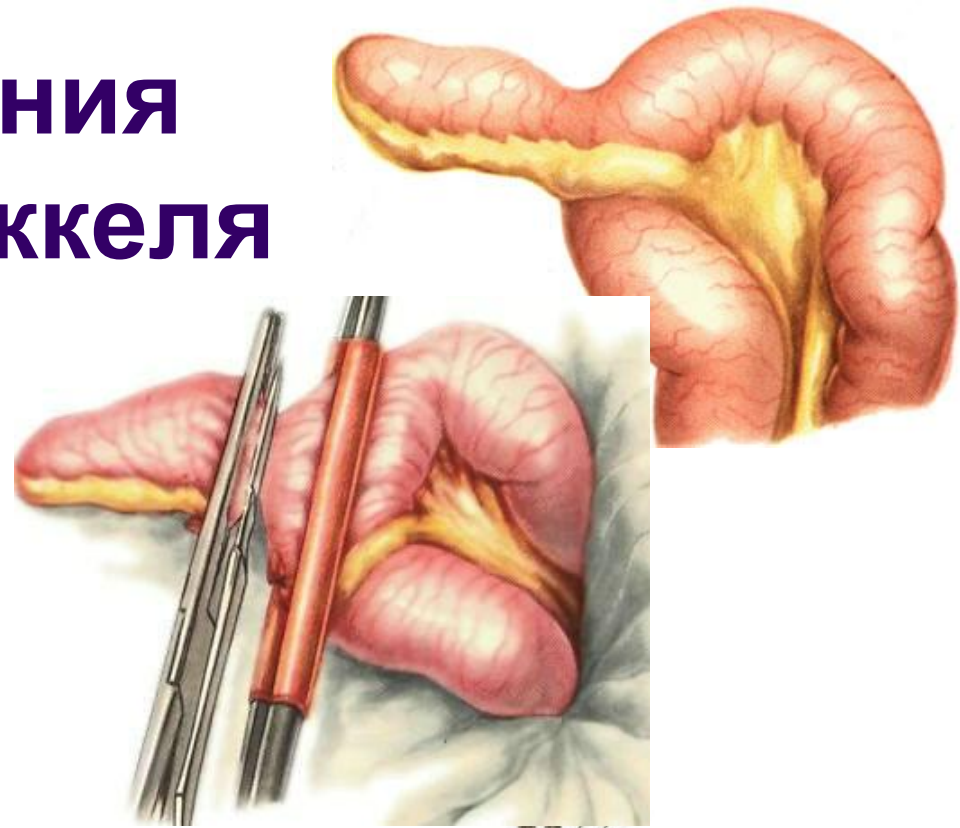


# Операция удаления дивертикула Меккеля

**Дивертикул Меккеля** - остаточный желточный проток. При наличии - удалить.

**Варианты:**

- Как аппендэктомия – при узком основании
- Клиновидная резекция дивертикула –при широком основании
- Резекция кишки (при воспалении кишки) вместе с отростком





# Свищи тонкой и толстой кишки



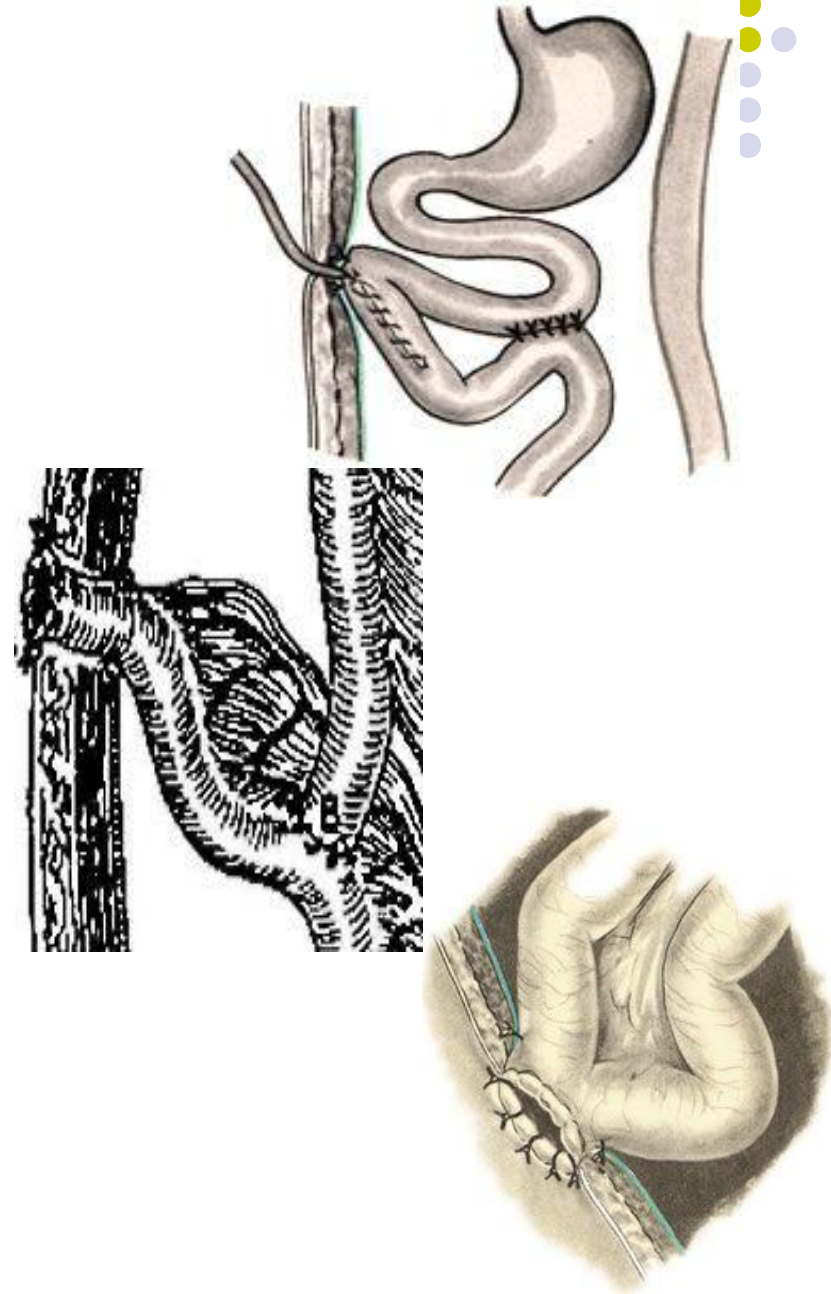
## Энтеростомия:

- **Свищ тощей кишки** – для питания больного (напр. при химическом ожоге, раке желудка);
- **Свищ подвздошной кишки** – для отведения кишечного содержимого и газов (напр. парез кишечника, рак слепой кишки).

**Способы:** по Витцелю, Майдлю, Юдину

**Колостомия:** Для отведения кишечного содержимого, когда радикальную операцию выполнить невозможно.

Выполняется на любом подвижном отрезке толстой кишки: цекостомия, трансверзостомия, сигмоидеостомия.



# Наложение противоестественного заднего прохода

**Показания:** опухоли, раны,  
рубцовые сужения, аномалии  
развития прямой кишки

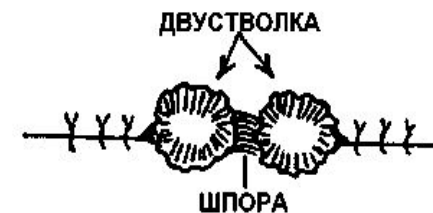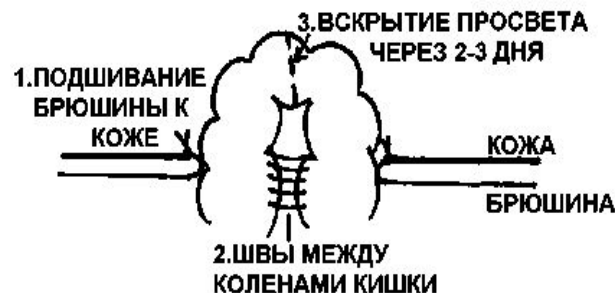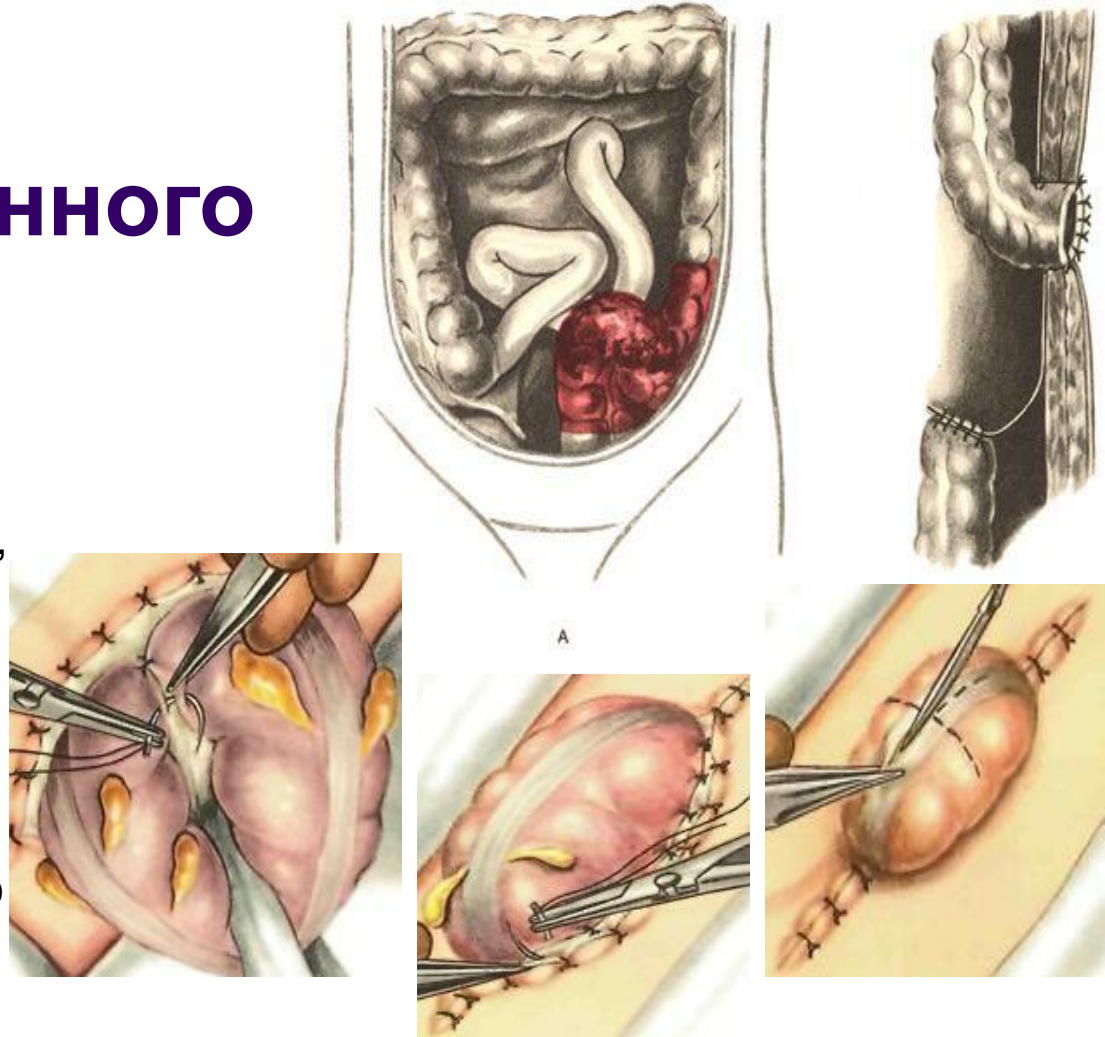
Отличается от обычной **стомы** тем,  
что содержимое идет только в  
одном направлении - **наружу**.

## Классификация:

- Временный – цель: создание благоприятных условий для заживления раны
- Постоянный – когда невозможно удалить или реконструировать пораженную часть кишки

## Способы:

- **Одноствольный** - дистальный конец ушивают наглухо, а проксимальный выводят на переднюю брюшную стенку.
- **Двухствольный** – оба конца кишки выводятся на переднюю брюшную стенку.





**Лекция окончена**