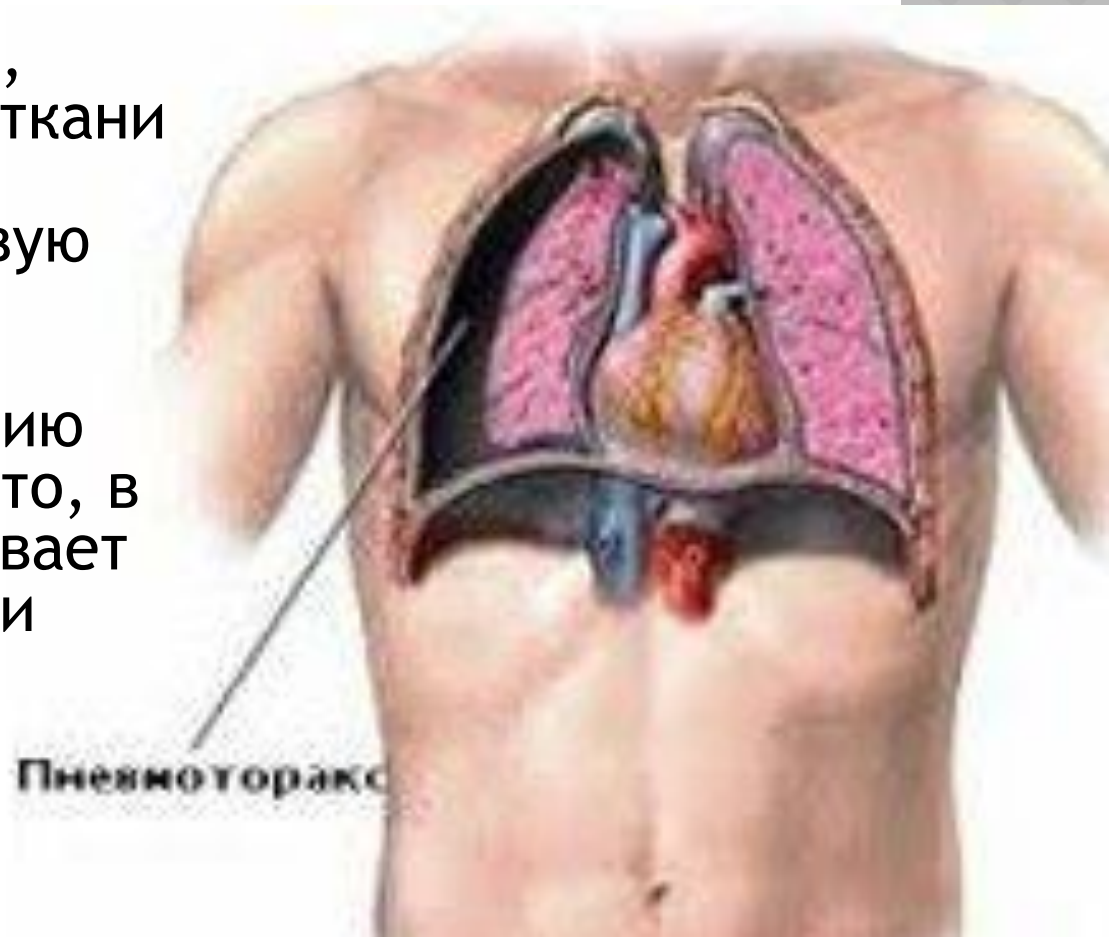


ΠΝΕΥΜΟΤΟΡΑΚΣ

ПНЕВМОТОРАКС

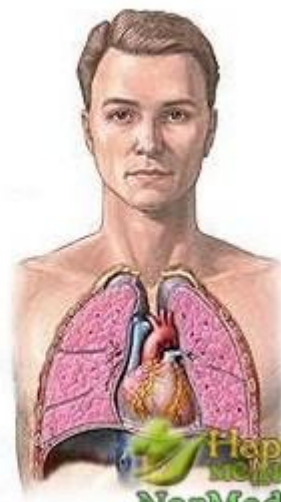
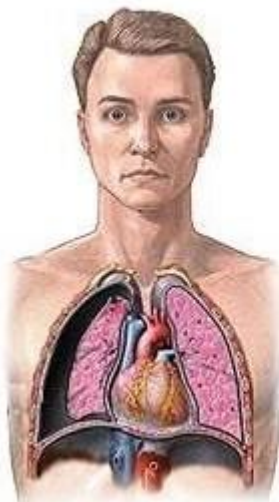
- (греч. *pnéuma* – воздух, *thorax* – грудная клетка) – скопление газа в плевральной полости, ведущее к спадению ткани легкого, смещению средостения в здоровую сторону, сдавлению кровеносных сосудов средостения, опущению купола диафрагмы, что, в конечном итоге вызывает расстройство функции дыхания и кровообращения.



- При повреждении листков плевры и проникновении воздуха в полость плевры давление выравнивается с атмосферным или даже становится выше него.
- Воздух сдавливает легкое, ведет к его спадению и выключению из акта дыхания.
- сдавлению подвергаются и неповрежденное легкое, а также смещаются органы средостения что обуславливает значительные нарушения механизма дыхания и кровообращения.

Пневмоторакс

Здоровые легкие



ПРИЧИНЫ ПНЕВМОТОРАКСА

- В основе механизма развития пневмоторакса лежат две группы причин:

- **1. Механические повреждения грудной клетки или легких:**

- закрытые травмы грудной клетки, сопровождающиеся повреждением легкого отломками ребер;
- открытые травмы грудной клетки (проникающие ранения);
- ятрогенные повреждения (как осложнение лечебных или диагностических манипуляций - повреждение легкого при постановке подключичного катетера, межреберной блокаде нерва, пункции плевральной полости);
- искусственно вызванный пневмоторакс - искусственный пневмоторакс накладывается с целью лечения туберкулеза легких, с целью диагностики – при проведении торакоскопии.

- **2. Заболевания легких и органов грудной полости:**

- неспецифического характера - вследствие разрыва воздушных кист при буллезной болезни (эмфиземе) легких, прорыва абсцесса легкого в полость плевры (пиопневмоторакс), спонтанного разрыва пищевода;
- специфического характера - пневмоторакс вследствие разрыва каверн, прорыва казеозных очагов при туберкулезе.

КЛАССИФИКАЦИЯ ПНЕВМОТОРАКСА

- По происхождению:
- **1. Травматический.**
- Травматический пневмоторакс возникает в результате закрытых (без повреждения целостности кожных покровов) или открытых (огнестрельных, ножевых) травм грудной клетки, ведущих к разрыву легкого.
- **2. Спонтанный.**
- первичный (или идиопатический)
- вторичный (симптоматический)
- рецидивирующий

СПОНТАННЫЙ (САМОПРОИЗВОЛЬНЫЙ) ПНЕВМОТОРАКС

- **Первичный (идиопатический)** - возникает без видимых причин. Чаще встречается у молодых мужчин высокого роста в возрасте 20-40 лет. Как правило, в его основе лежат:
 - генетически обусловленная недостаточность фермента альфа-1-антитрипсина
 - врожденная слабость плевры, которая легко разрывается при сильном кашле, смехе, глубоком дыхании, интенсивном физическом усилии;
 - при глубоком погружении в воду, нырянии, полете на самолете на большой высоте (связано с перепадами давления).
- **Вторичный (симптоматический)** - на фоне имеющейся легочной патологии:
 - ХОБЛ, муковисцидоз тяжелое обострение бронхиальной астмы;
 - инфекционные заболевания легких: туберкулез, абсцесс легкого, пневмония
 - Диссеминированные заболевания легких: фиброзирующие альвеолиты, лимфангиолейомиоматоз, саркоидоз, гистиоцитоз X;
 - системные заболевания соединительной ткани с поражением легких (системная склеродермия, ревматоидный артрит, дерматомиозит);
 - опухоли (рак легкого).

- 3. Искусственный.
- При искусственном пневмотораксе воздух специально вводится в плевральную полость для лечебно-диагностических целей.

○ По объему содержащегося в плевральной полости воздуха и степени спадения легкого:

- Ограниченный (парциальный, частичный).
- Полный (тотальный).
- Ограниченный пневмоторакс характеризуется неполным спадением легкого, тотальный - полным поджатием.

○ По распространению:

- Односторонний.
- Двусторонний.
- При одностороннем пневмотораксе происходит частичное либо полное спадение правого или левого легкого, при двустороннем - поджатие обоих легких.
- Развитие тотального двустороннего пневмоторакса вызывает критическое нарушение дыхательной функции и может привести к гибели пациента в короткие сроки.

○ По наличию осложнений:

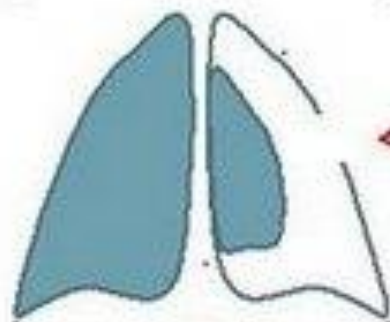- Осложненный (плевритом, кровотечением, медиастинальной и подкожной эмфиземой).
- Неосложненный.

- Верхушечный (до $1/6$ объема - полоска воздуха, располагающаяся в куполе плевральной полости выше ключицы) Малый (до $1/3$ объёма - полоска воздуха не более 2 см паракостально)
- Средний (до $1/2$ объема - полоска воздуха 2-4 см паракостально)
- Большой (свыше $1/2$ объема - полоска воздуха более 4 см паракостально)
- Тотальный (легкое полностью коллабировано)
По степени коллапса легкого:
- Отграниченный (при спаечном процессе в плевральной полости)

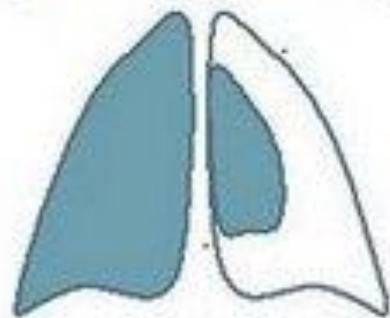ПО СООБЩЕНИЮ С ВНЕШНЕЙ СРЕДОЙ:

- **Закрытый.**
- **Открытый.**
- **Напряженный
(клапанный).**

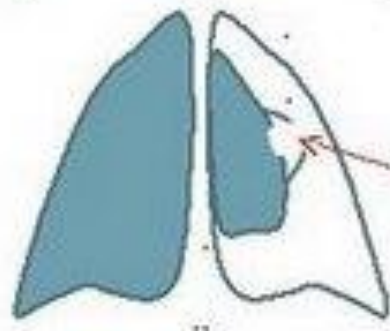
ВИДЫ ПНЕВМОТОРАКСА



1. **Открытый пневмоторакс**
плевральная полость сообщается с окружающей средой



2. **Закрытый пневмоторакс**
нет сообщения плевральной полости с окружающей средой после попадания в неё воздуха

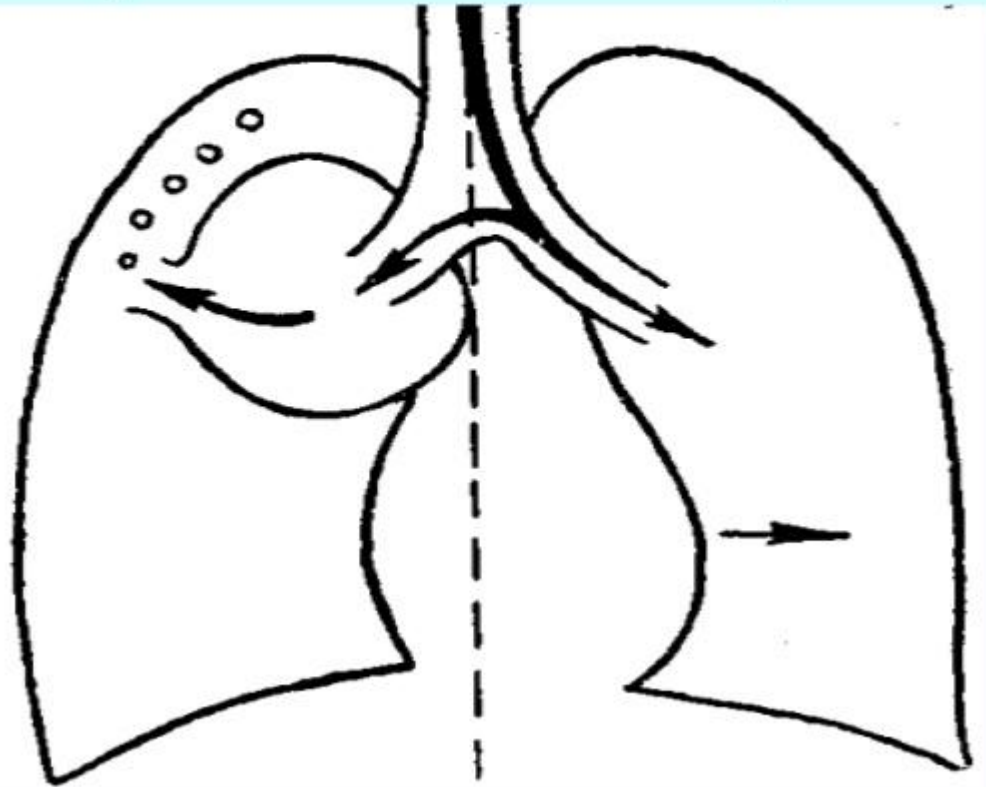


3. **Клапанный пневмоторакс**
при вдохе воздух попадает в полость плевры через разрыв, при выдохе отверстие закрывается - воздух остаётся в плевральной полости

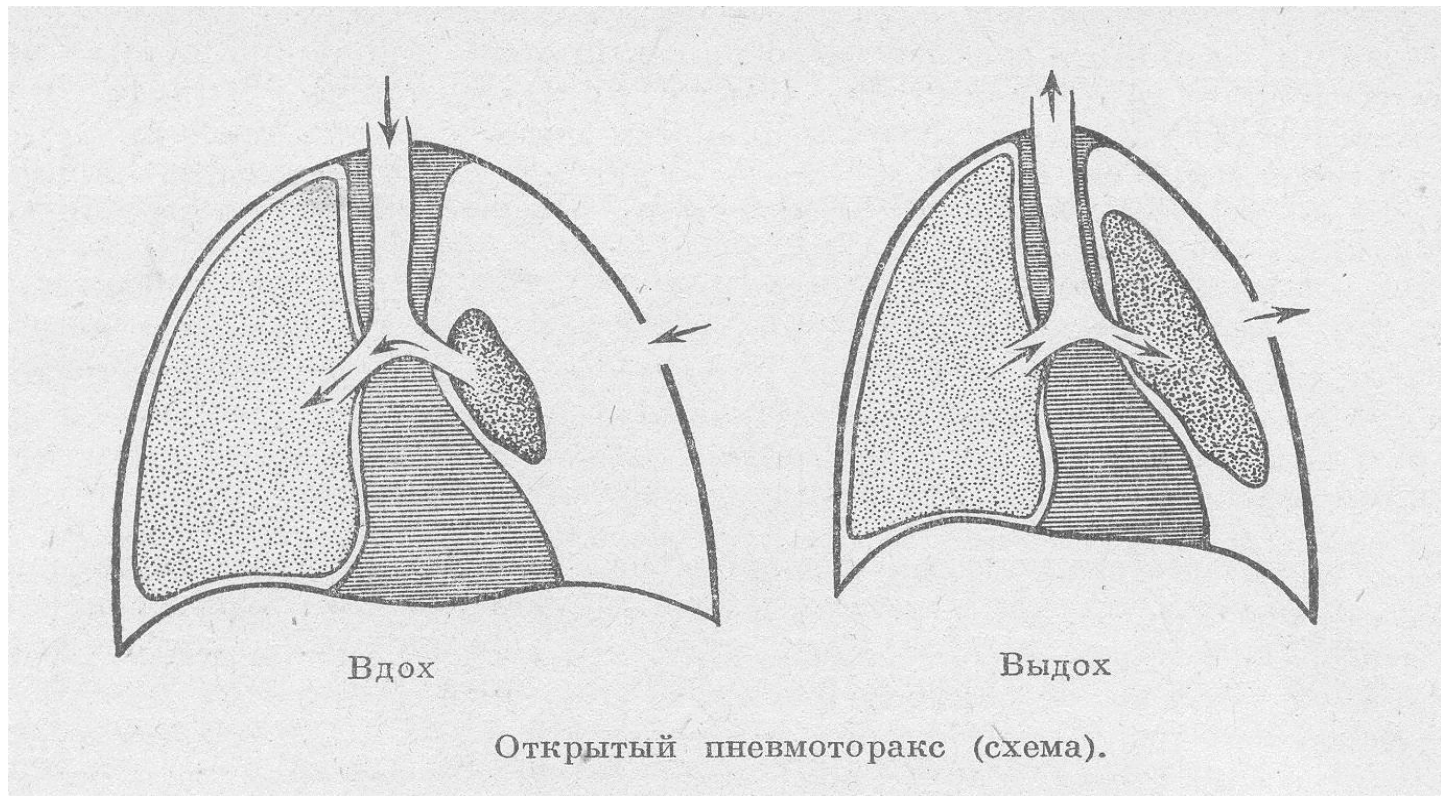
ЗАКРЫТЫЙ ПНЕВМОТОРАКСЕ

- При закрытом пневмотораксе сообщения полости плевры с окружающей средой не происходит, и объем попавшего в плевральную полость воздуха не увеличивается. Клинически имеет самое легкое течение, незначительное количество воздуха может рассасываться самостоятельно.

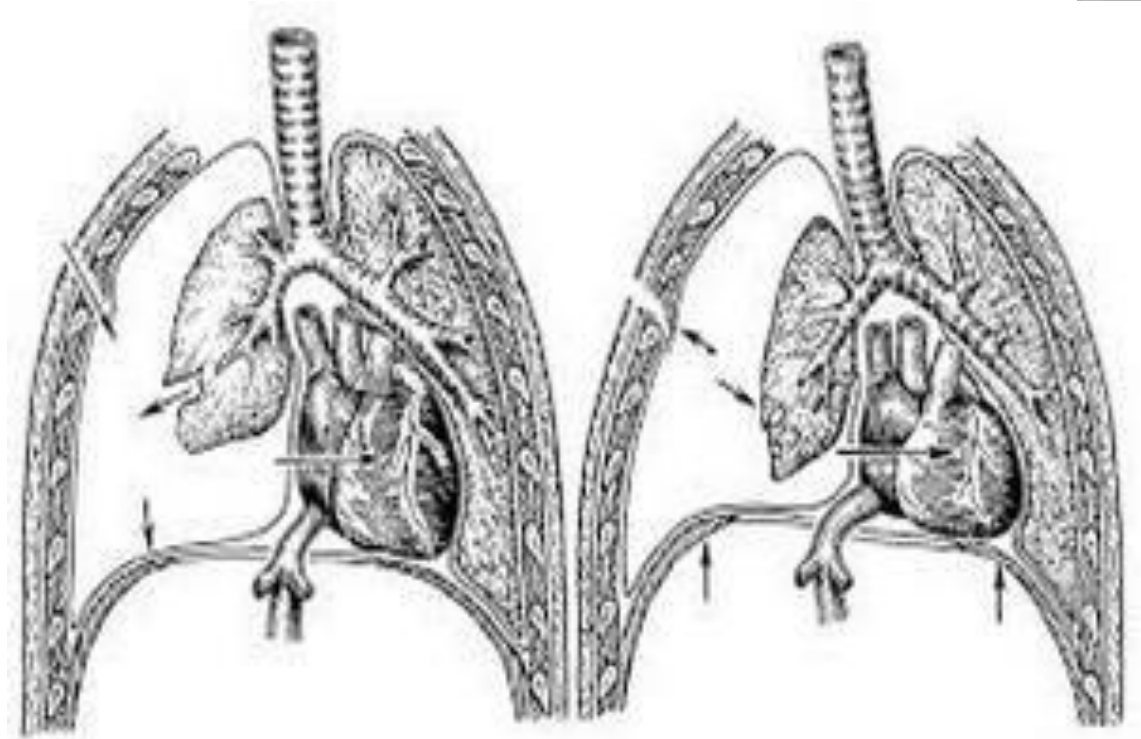
Закрытый пневмоторакс



- Открытый пневмоторакс характеризуется наличием дефекта в стенке грудной клетки, через который происходит свободное сообщение полости плевры с внешней средой. При вдохе воздух поступает в плевральную полость, а при выдохе выходит через дефект висцеральной плевры. Давление в плевральной полости становится равным атмосферному, что приводит к коллапсу легкого и выключению его из дыхания.



- При напряженном пневмотораксе формируется клапанная структура, пропускающая воздух в плевральную полость в момент вдоха и препятствующая его выходу в окружающую среду на выдохе, при этом объем воздуха в полости плевры постепенно нарастает. Клапанный пневмоторакс характеризуется следующими признаками: положительным внутриплевральным давлением (больше атмосферного), приводящим к выключению легкого из дыхания; раздражением нервных окончаний плевры, вызывающим развитие плевропульмонального шока; стойким смещением органов средостения, ведущим к нарушению их функции и сдавлению крупных сосудов; острой дыхательной недостаточностью.



КЛИНИКА

- Пациент с открытым пневмотораксом принимает вынужденное положение, лежа на поврежденной стороне и плотно зажимая рану. Воздух засасывается в рану с шумом, из раны выделяется пеннистая кровь с примесью воздуха, экскурсия грудной клетки асимметрична (пораженная сторона отстает при дыхании).

- Развитие спонтанного пневмоторакса обычно острое: после приступа кашля, физического усилия либо без всяких видимых причин. При типичном начале пневмоторакса появляется пронзительная колющая боль на стороне пораженного легкого, иррадиирующая в руку, шею, за грудину. Боль усиливается при кашле, дыхании, малейшем движении. Нередко боль вызывает у пациента панический страх смерти. Болевой синдром при пневмотораксе сопровождается одышкой, степень выраженности которой зависит от объема спадения легкого (от учащенного дыхания до выраженной дыхательной недостаточности). Появляется бледность или цианоз лица, иногда - сухой кашель.
- Спустя несколько часов интенсивность боли и одышки ослабевают: боль беспокоит в момент глубокого вдоха, одышка проявляется при физическом усилии. Возможно развитие подкожной или медиастинальной эмфиземы - выход воздуха в подкожную клетчатку лица, шеи, грудной клетки или средостения, сопровождающийся вздутием и характерным хрустом при пальпации. Аускультативно на стороне пневмоторакса дыхание ослаблено или не выслушивается.

- Примерно в четверти случаев спонтанный пневмоторакс имеет атипичное начало и развиваться исподволь. Боль и одышка незначительные, по мере адаптации пациента к новым условиям дыхания становятся практически незаметными. Атипичная форма течения характерна для ограниченного пневмоторакса, при незначительном количестве воздуха в полости плевры.
- Отчетливо клинические признаки пневмоторакса определяются при спадении легкого более, чем на 30-40% . Спустя 4-6 часов после развития спонтанного пневмоторакса присоединяется воспалительная реакция со стороны плевры. Через несколько суток плевральные листки утолщаются за счет фибриновых наложений и отека, что приводит впоследствии к формированию плевральные сращений, затрудняющих расправление легочной ткани.

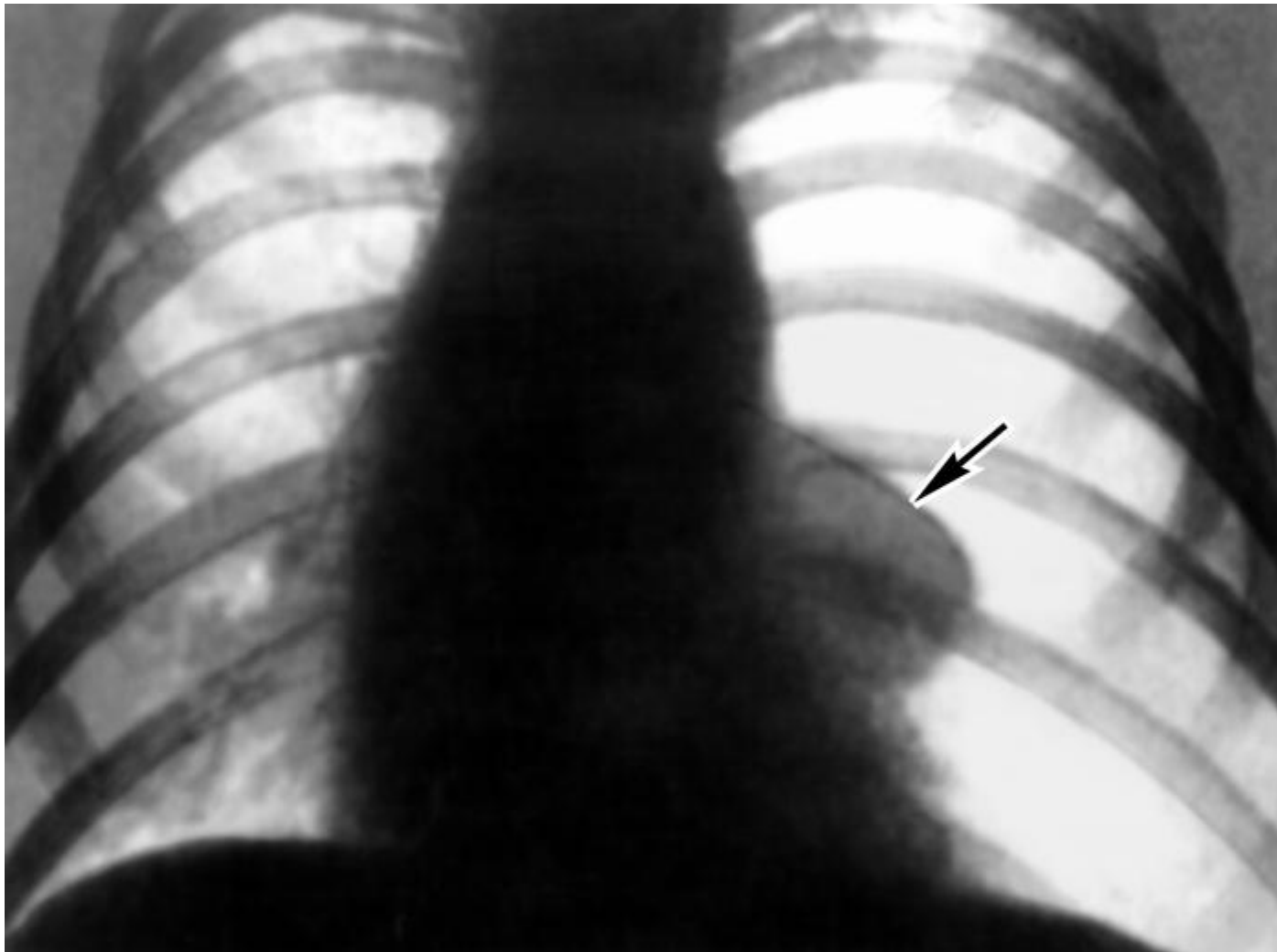ОСЛОЖНЕНИЯ ПНЕВМОТОРАКСА

- Осложненное течение пневмоторакса встречается у 50% пациентов.
- Наиболее частыми осложнениями пневмоторакса являются: экссудативный леврит,
- гемопневмоторакс
- эмпиема плевры ,
- ригидное легкое (образование шварт),
- острая дыхательная недостаточность.
- При спонтанном и особенно клапанном пневмотораксе может наблюдаться подкожная и медиастинальная эмфизема.

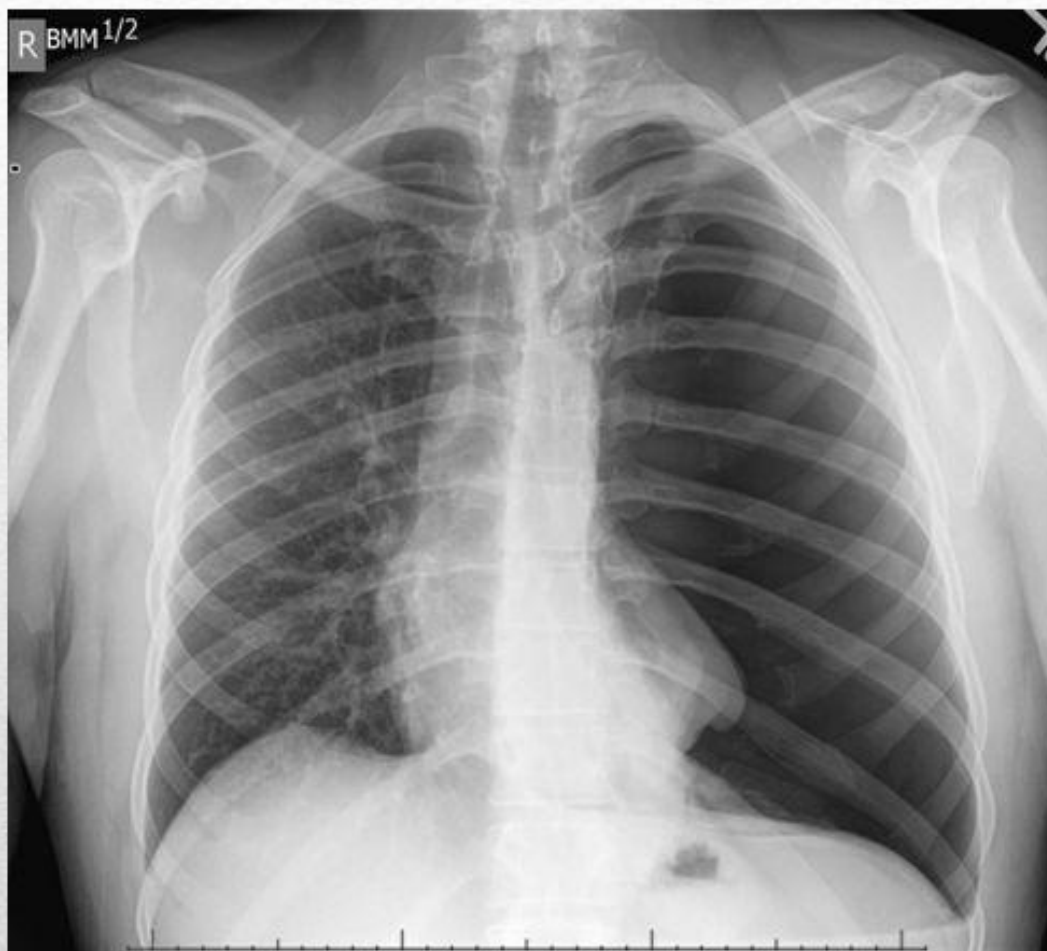ДИАГНОСТИКА ПНЕВМОТОРАКСА

- Уже при осмотре пациента выявляются характерные признаки пневмоторакса:
- пациент принимает вынужденное сидячее или полусидячее положение;
- кожные покровы покрыты холодным потом, одышка, цианоз;
- расширение межреберных промежутков и грудной клетки, ограничение экскурсии грудной клетки на пораженной стороне;
- снижение артериального давления, **тахикардия**, смещение границ сердца в здоровую сторону.

- Специфические лабораторные изменения при пневмотораксе не определяются. Окончательное подтверждение диагноза происходит после проведения рентгенологического исследования. При рентгенографии легких на стороне пневмоторакса определяется зона просветления, лишенная легочного рисунка на периферии и отделенная четкой границей от спавшегося легкого; смещение органов средостения в здоровую сторону, а купола диафрагмы книзу. При проведении диагностической плевральной пункции получается воздух, давление в полости плевры колеблется в пределах нуля.



- В вертикальном положении больного воздух, скапливается в области верхушек. Напряженный пневмоторакс сопровождается ателектазом легкого на той же стороне и смещением средостения в противоположную сторону.





ПНЕВМОТОРАКС, ГЕМАТОРАКС

СТАНДАРТ НЕОЛОЖНОЙ ДОВРАЧЕБНОЙ МЕДИЦИНСКОЙ ПОМОЩИ

ГОСПИТАЛИЗАЦИЯ

ПРОФИЛАКТИКА
МЕХАНИЧЕСКОЙ
АСФИКСИИ

ОККЛЮЗИОННАЯ
ПОВЯЗКА

ОБЕЗБОЛИВАНИЕ

ИНГАЛЯЦИЯ
КИСЛОРОДА



ОТКРЫТЫЙ ПНЕВМОТОРАКС

НЕОТЛОЖНАЯ ПОМОЩЬ

- Окклюзионная повязка
- Возвышенное положение туловища
- Обезболивание
- Ингаляция кислорода



НАЛОЖЕНИЕ ОККЛЮЗИОННОЙ ПОВЯЗКИ



Фиксировать повязку лейкопластырной, клеоловой, спиральной повязкой или с помощью биндажа.

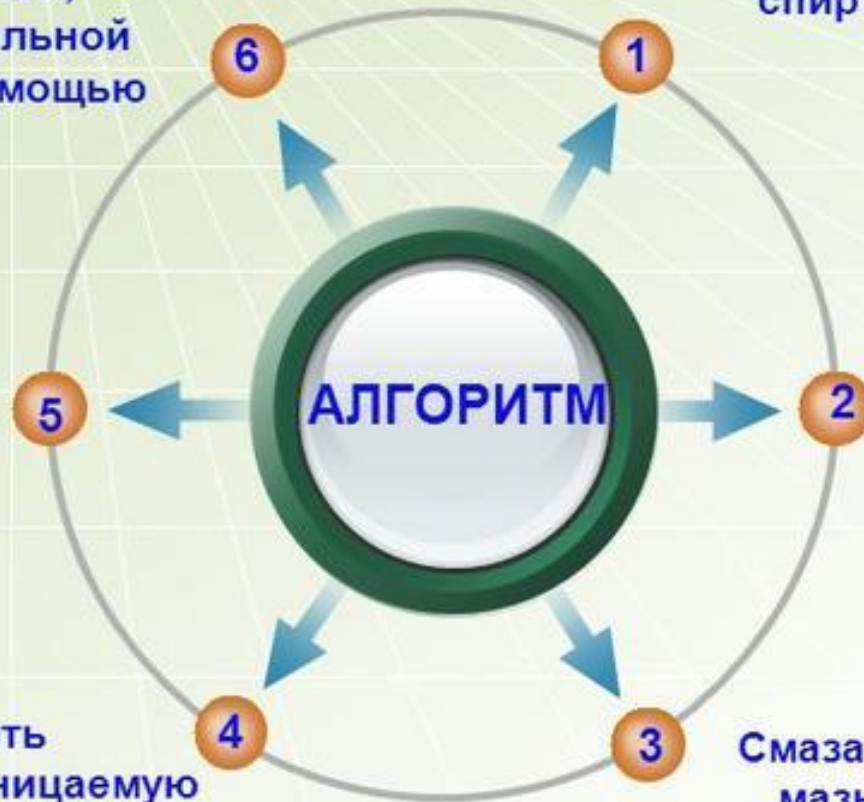Обработать кожу вокруг раны спиртовым антисептиком.

Наложить пелот в проекцию раны.

Наложить стерильную салфетку.

Наложить воздухонепроницаемую ткань (кусочек клеенки, целлофана) размером, превышающим размер салфетки на 4-5 см.

Смазать кожу вокруг раны мазью, кремом, жиром (обеспечение герметизации).





НЕОТЛОЖНАЯ ПОМОЩЬ ПРИ НАПРЯЖЁННОМ ПНЕВМОТОРАКСЕ

ПЕРЕВЕСТИ НАПРЯЖЁННЫЙ ПНЕВМОТОРАКС В ОТКРЫТЫЙ

**при нарастании дыхательной недостаточности
(цианоз, прогрессирующая одышка)**

немедленно толстой иглой

сделать пункцию плевральной полости

во □-□ межреберье

по среднеключичной линии

- 1. Бисенков Л.Н. Торакальная хирургия. Руководство для врачей. - СПб : ЭЛБИ-СПб, 2004. - 927 с.
- Пичуров А.А., Оржешковский О.В., Петрунькин А.М. и соавт. Спонтанный пневмоторакс - анализ 1489 случаев // Ветн. Хирургии им. И.И.Грекова. - 2013. - Том 172. - С. 82-88.
- Филатова А.С., Гринберг Л.М. Спонтанный пневмоторакс - этиопатогенез, патоморфология (обзор литературы) // Урал. мед. журн. - 2008. - № 13. - С. 82-88.
- Чучалин А.Г. Пульмонология. Национальное руководство. Краткое издание. ГЭОТАР-Медиа. 2013. 800с.



























