

***Рентгенодиагностика
центрального рака
легких***

- **Международную классификацию по системе TNM (1978):**
- **T - первичная опухоль:**
- **T0** - опухоль не определяется;
- **T1** - опухоль, ограничена сегментарным бронхом (не более 3 см в наибольшем измерении)
- **T2** - опухоль, ограниченная долевым бронхом (больше 3 см, либо сопровождается ателектазом и обструктивной пневмонией, распространяется на корень легкого)
- **T3** - опухоль, инфильтрирующая главный бронх или два бронха (переходит на соседние анатомические структуры, либо сопровождается ателектазом или обструктивной пневмонией всего легкого)
- **T4** - опухоль, распространяющаяся за пределы легкого
- **Tx** - любая опухоль, которая не может быть определена или опухоль, доказанная цитологическим исследованием мокроты или смыва из бронха, но не видимая рентгенологически или бронхоскопически.
- **N - регионарные лимфатические узлы:**
- **N0** - нет клинических, рентгенологических или эндоскопических признаков увеличения внутригрудных лимфатических узлов;
- **N1** - имеются клинические, рентгенологические или эндоскопические признаки увеличения внутригрудных лимфатических узлов;
- **N2** - поражение лимфатических узлов средостения;
- **M - метастазирование:**
- **M0** - нет признаков отдаленного метастазирования;
- **M1** - имеются отдаленные метастазы или плевральный экссудат с наличием в нем опухолевых клеток.

Гистологическая классификация рака

легкого (1971)

I. Плоскоклеточный (эпидермоидный) рак:

- а) плоскоклеточный с ороговением (высокодифференцированный);
- б) плоскоклеточный без ороговения (умеренно дифференцированный);
- в) плоскоклеточный с низкой степенью дифференцировки.

II. Аденокарцинома (железистый, цилиндрокубковый) рак:

- а) высокодифференцированная;
- б) умеренно дифференцированная;
- в) низкодифференцированная.

III. Бронхиоло-альвеолярная аденокарцинома

IV. Мелкоклеточный рак:

- а) круглоклеточный «лимфоцитоподобный»;
- б) овсяноклеточный;
- в) полиморфноклеточный.

V. Недифференцированный рак.

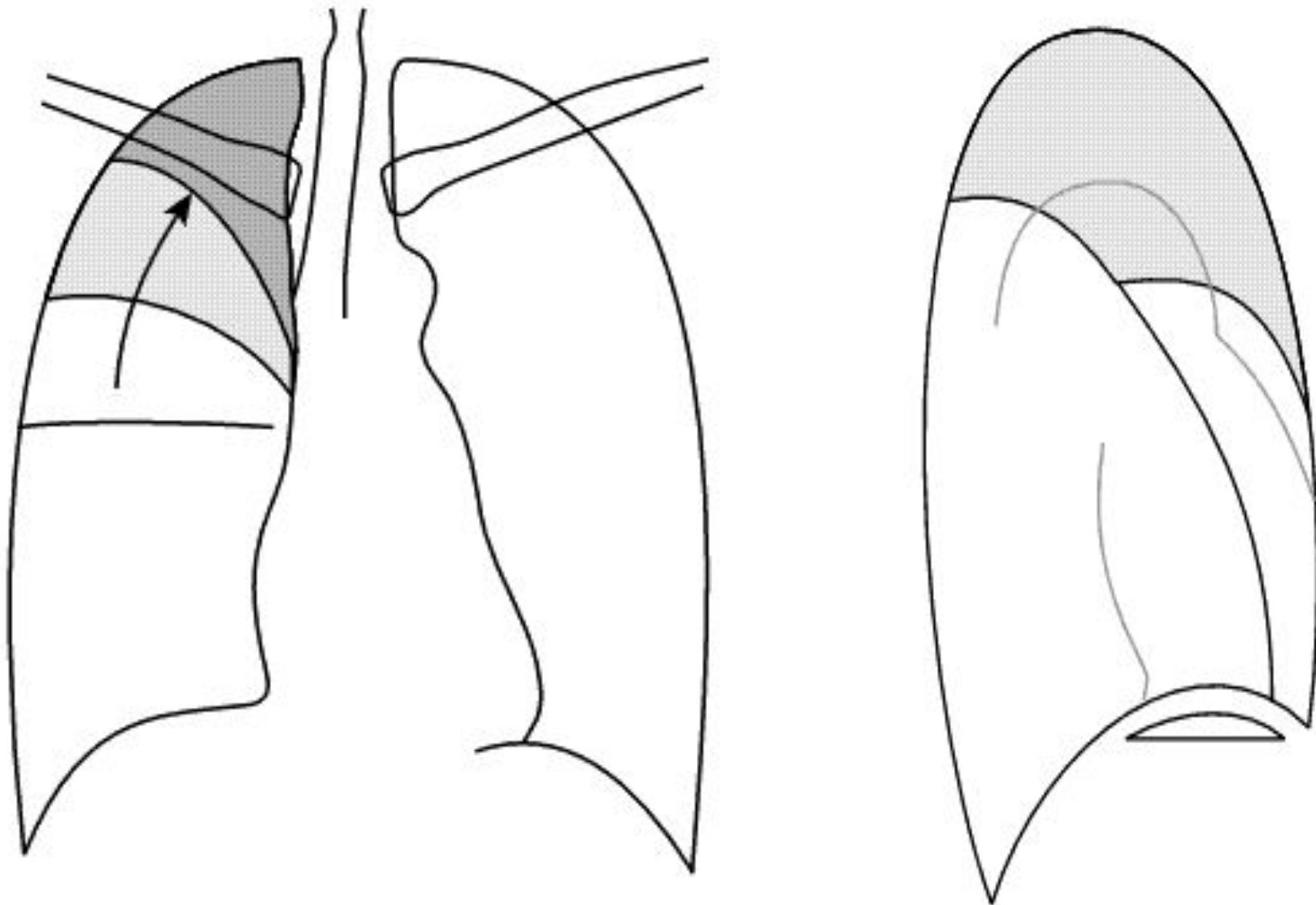
Рентгенологическая

классификация

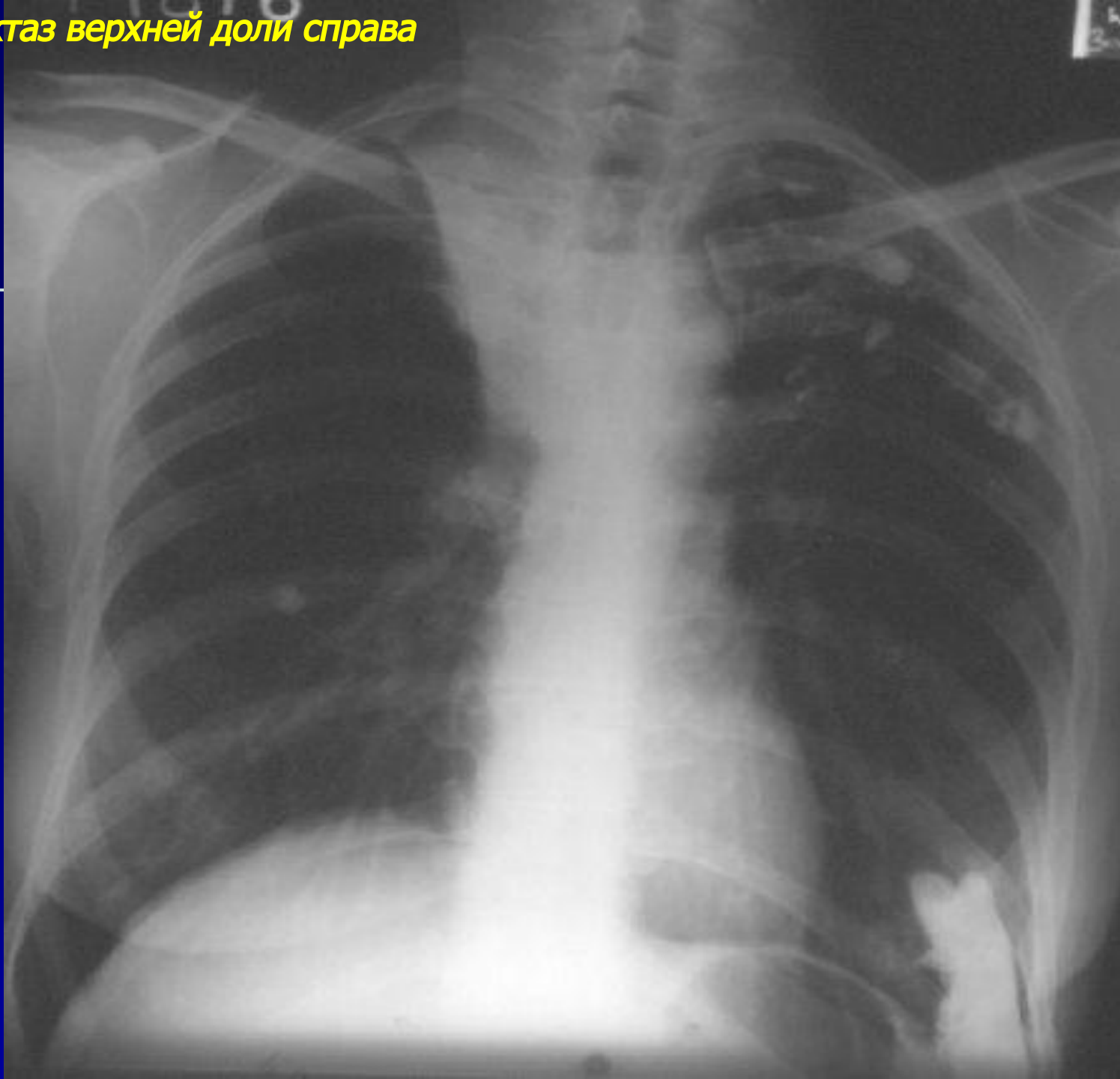
- *1) центральный;*
- *2) периферический;*
- *3) бронхиоло-альвеолярный*

Эндобронхиальный рак

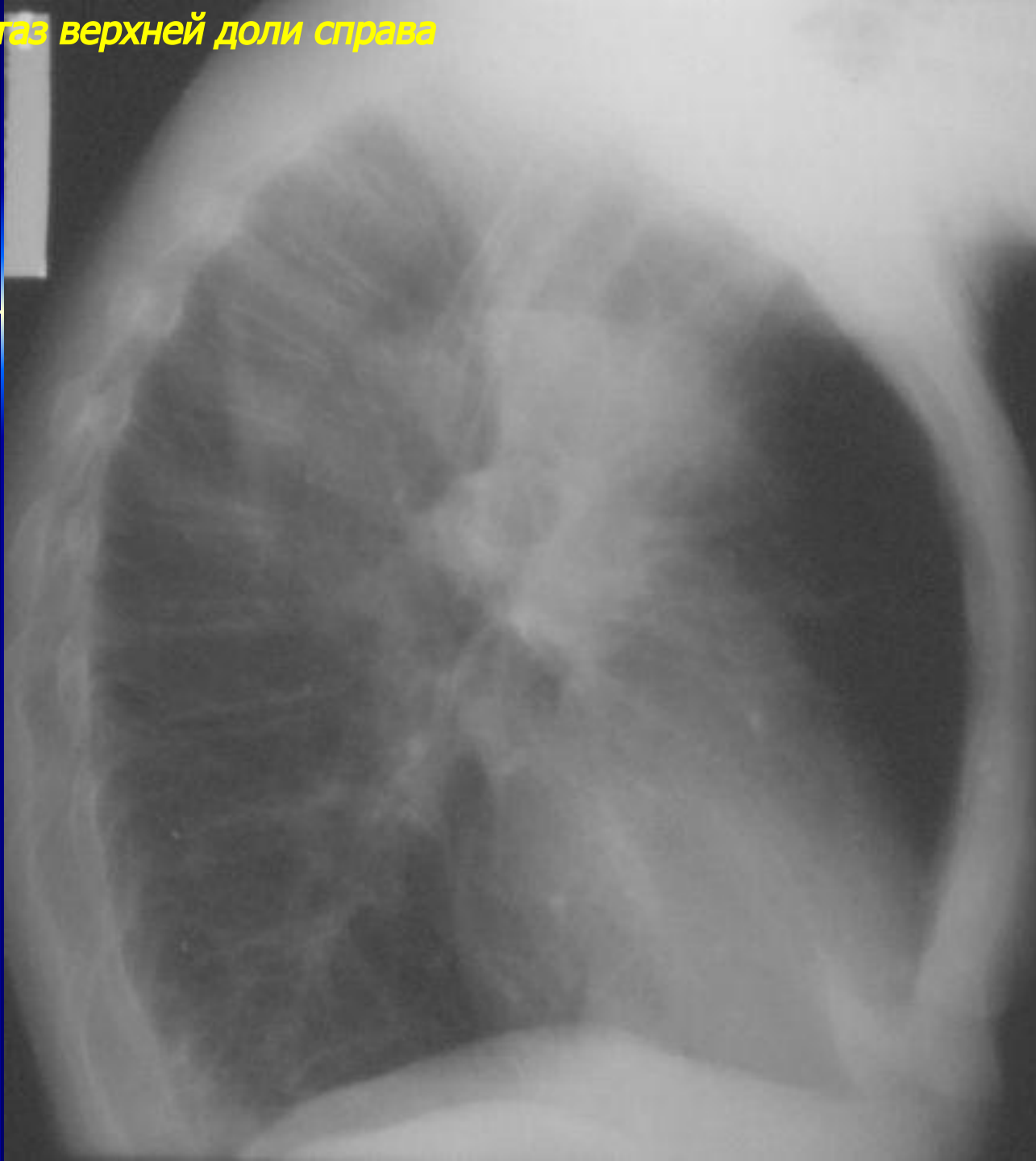
Схема ателектаза верхней доли справа



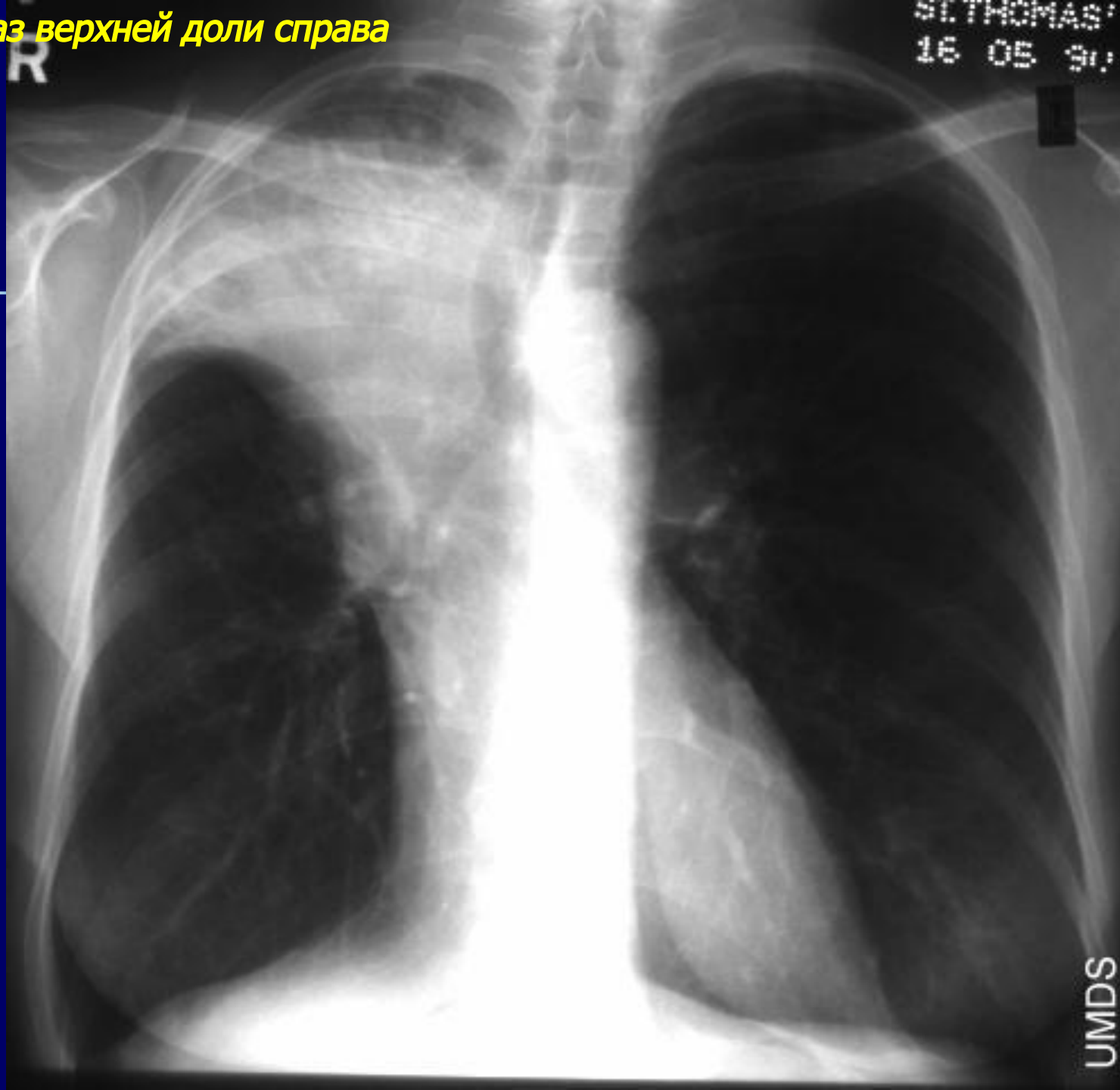
Ателектаз верхней доли справа



Ателектаз верхней доли справа



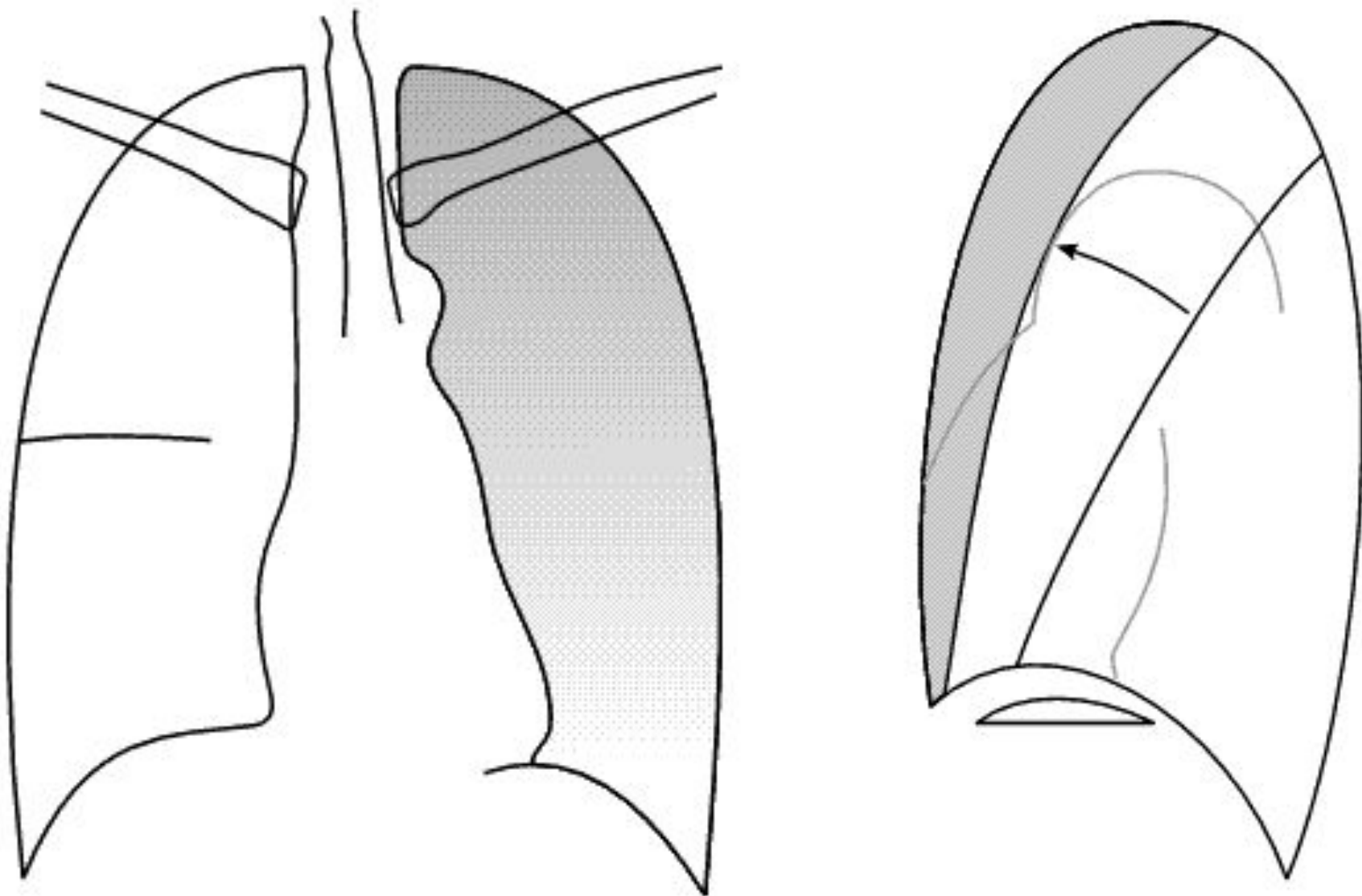
Ателектаз верхней доли справа



5111101048
18 05 91

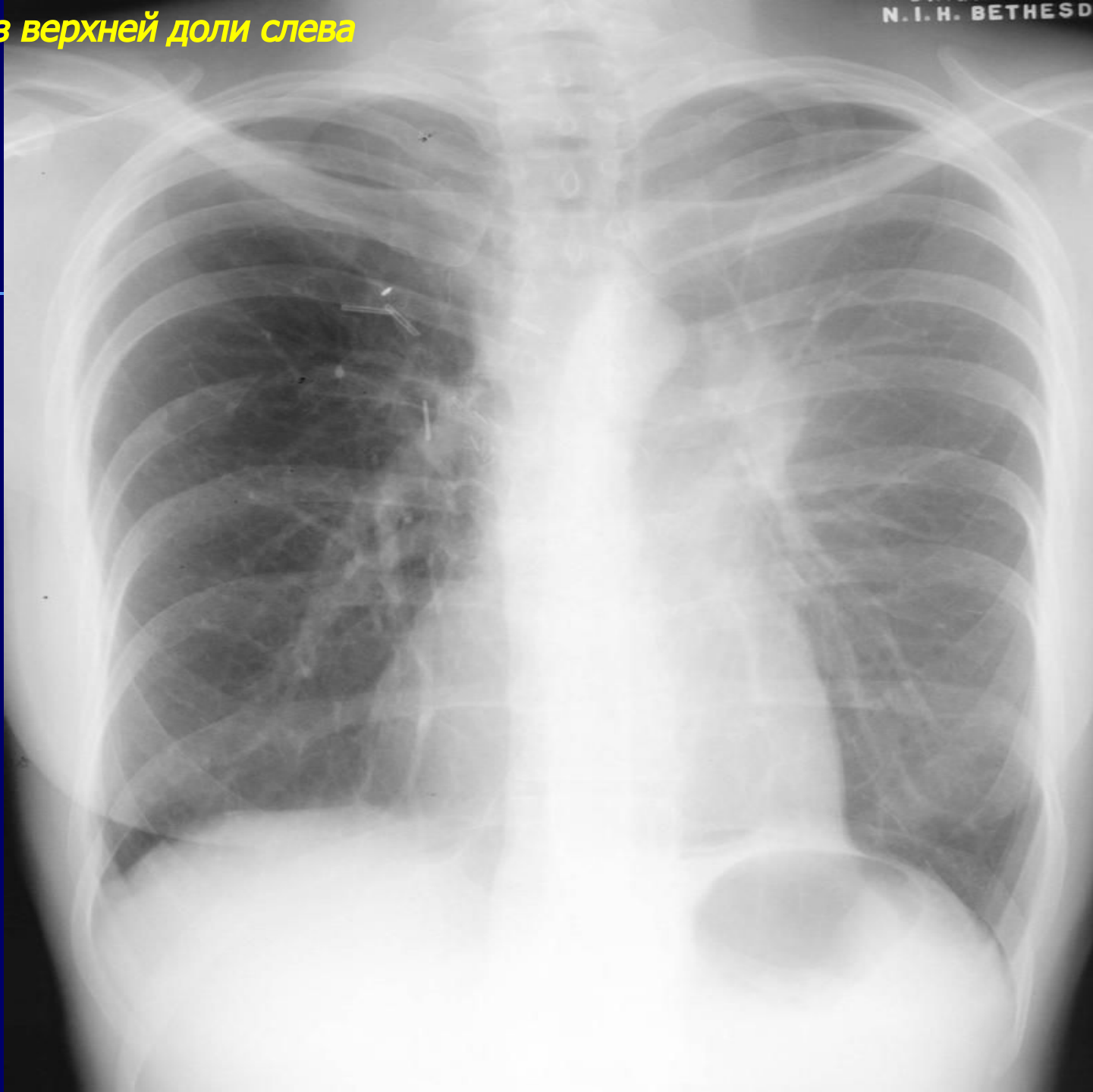
UMDS

Схема ателектаза верхней доли слева



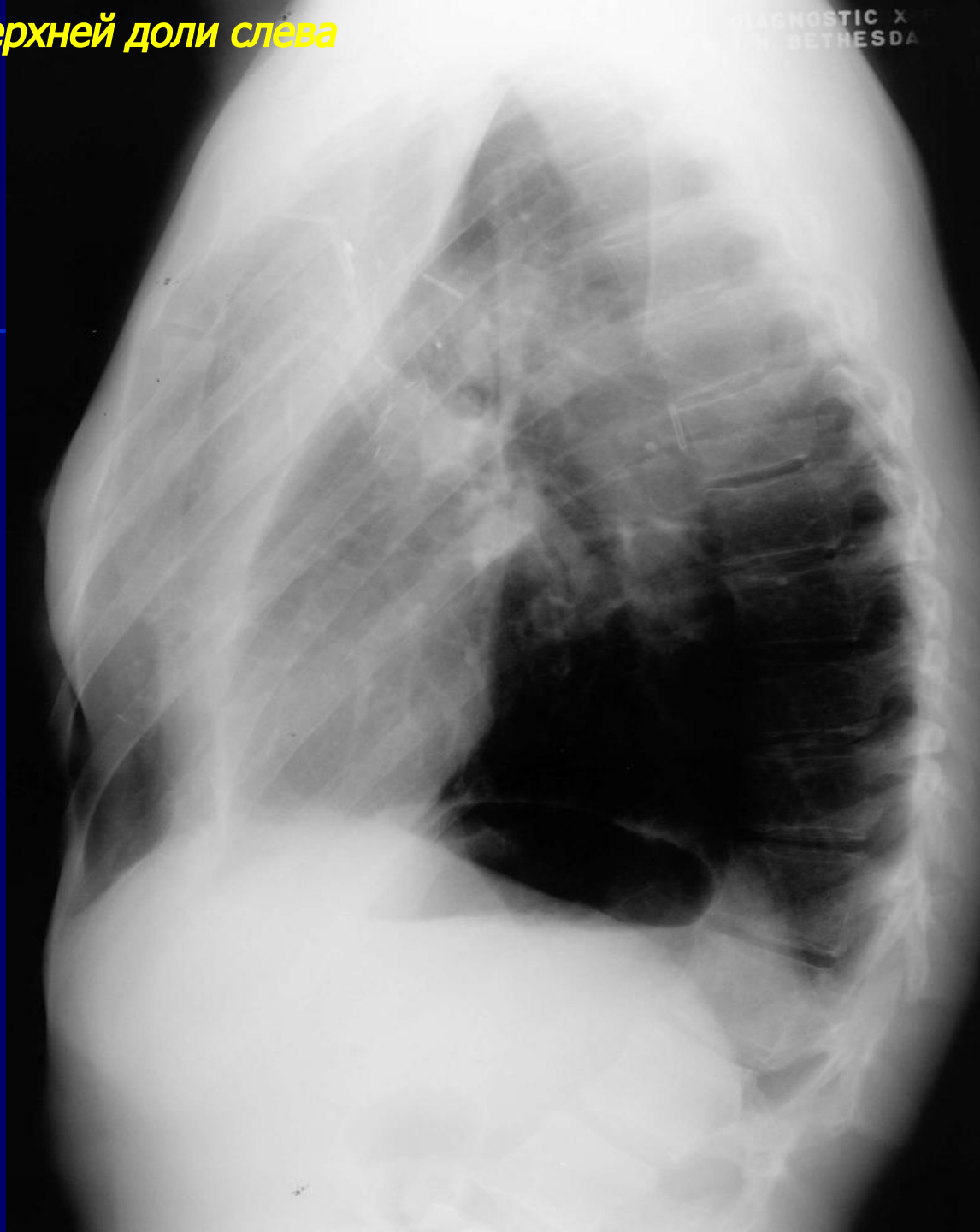
Ателектаз верхней доли слева

N. I. H. BETHESD



Ателектаз верхней доли слева

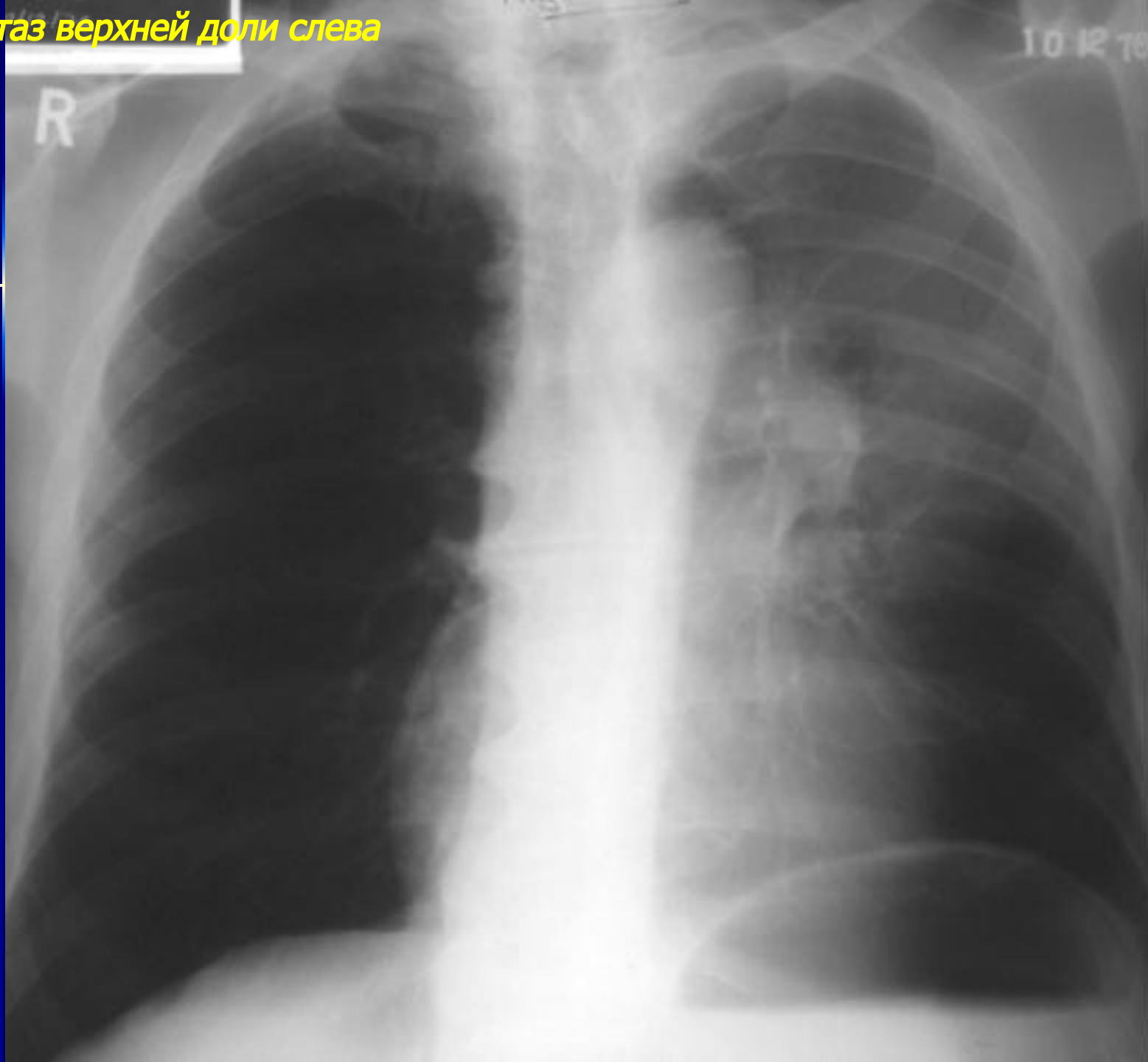
DIAGNOSTIC X
BETHESDA



Ателектаз верхней доли слева

10 12 78

R



Ателектаз верхней доли слева

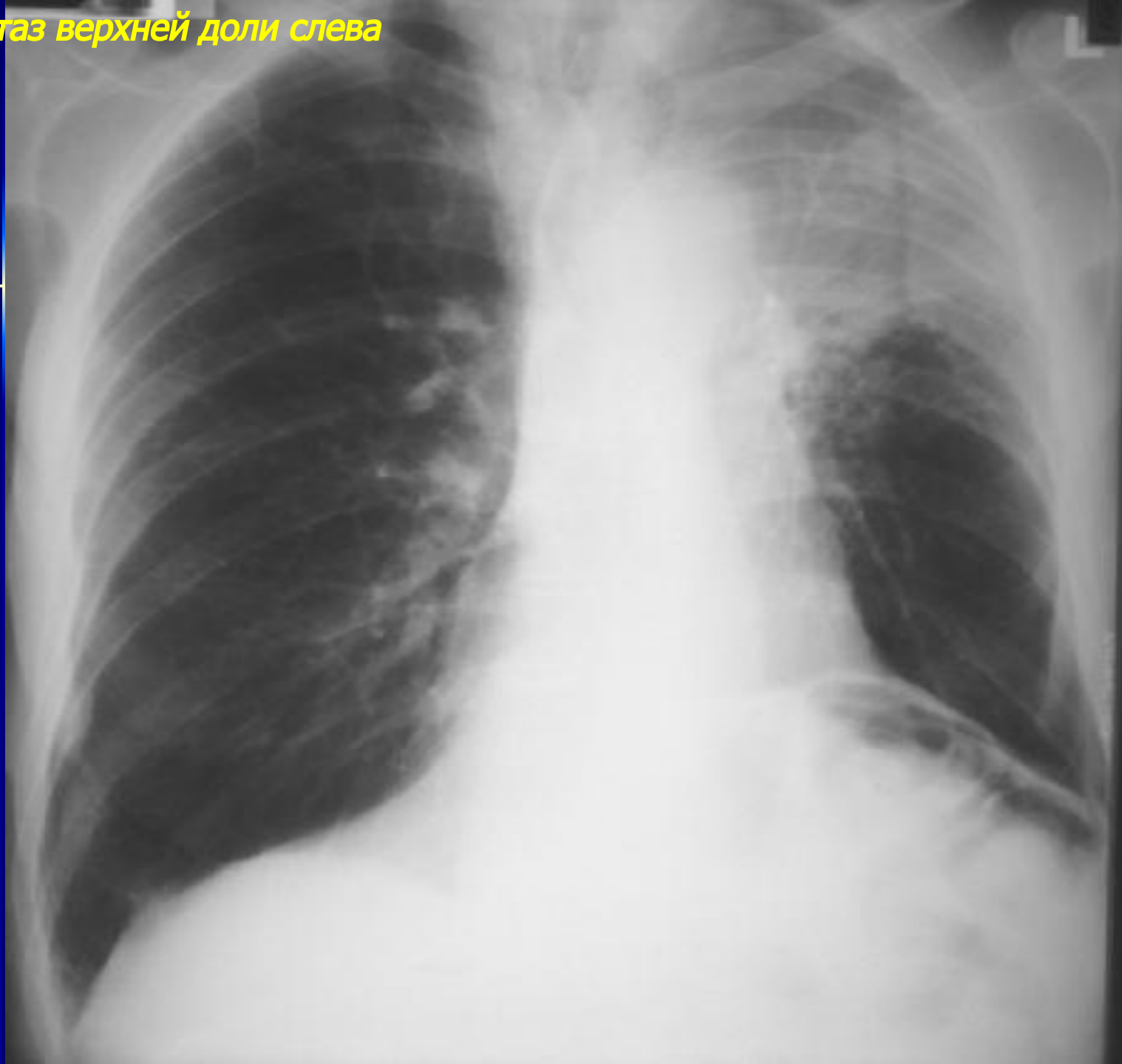
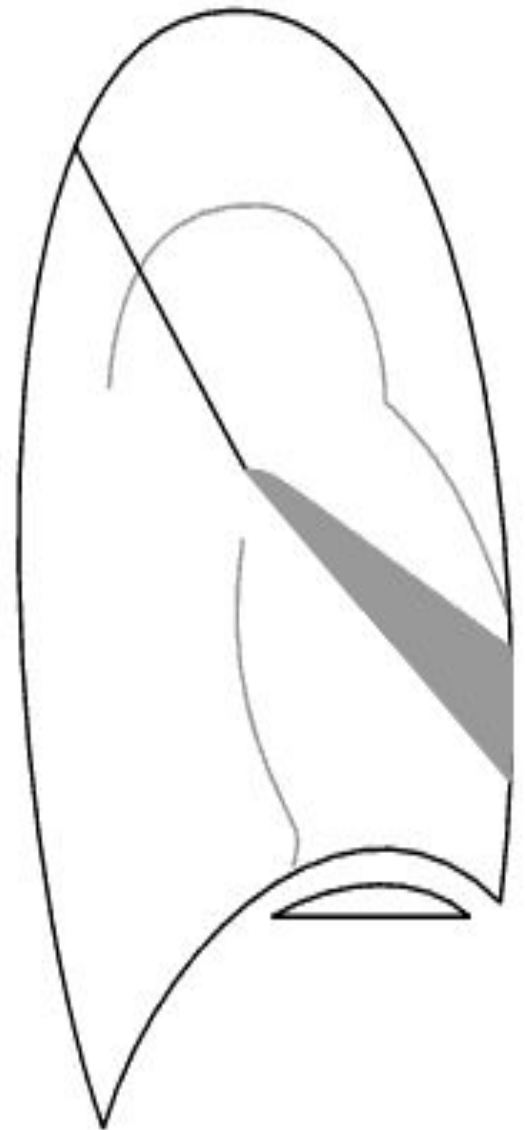
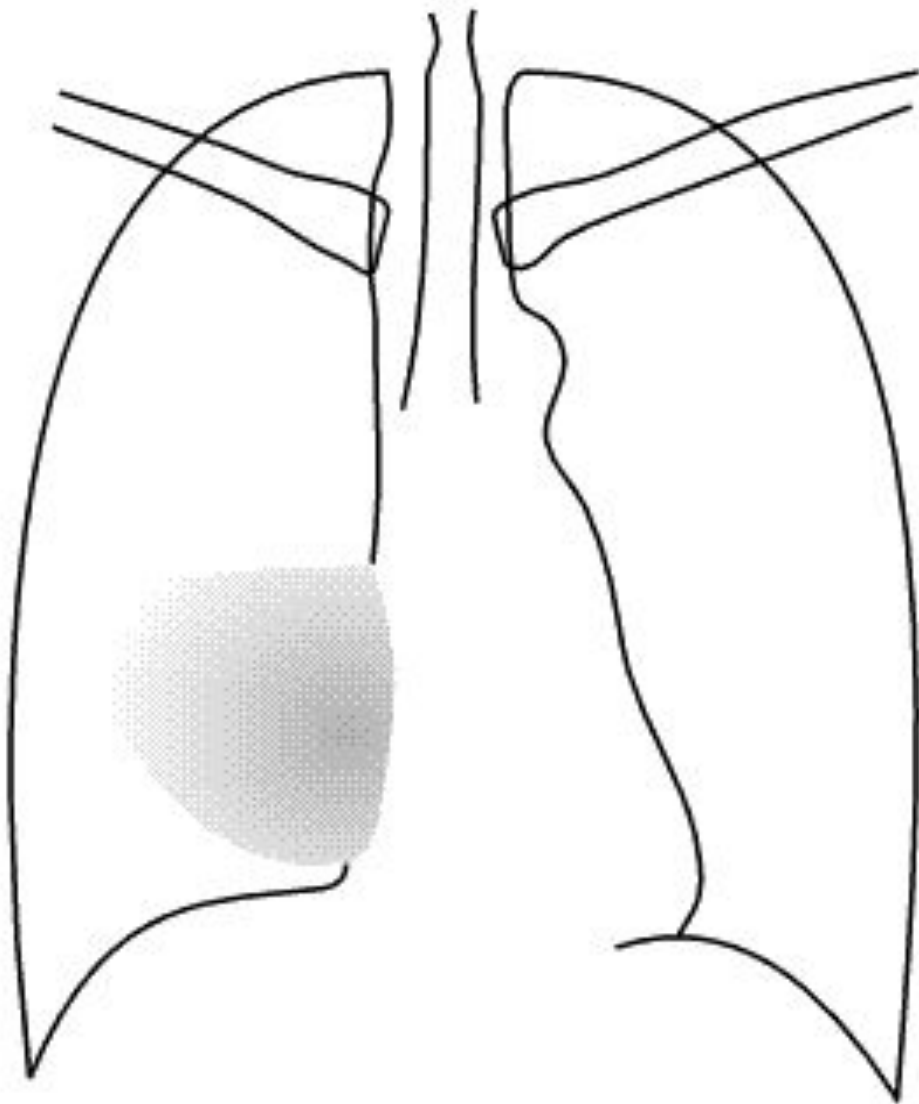


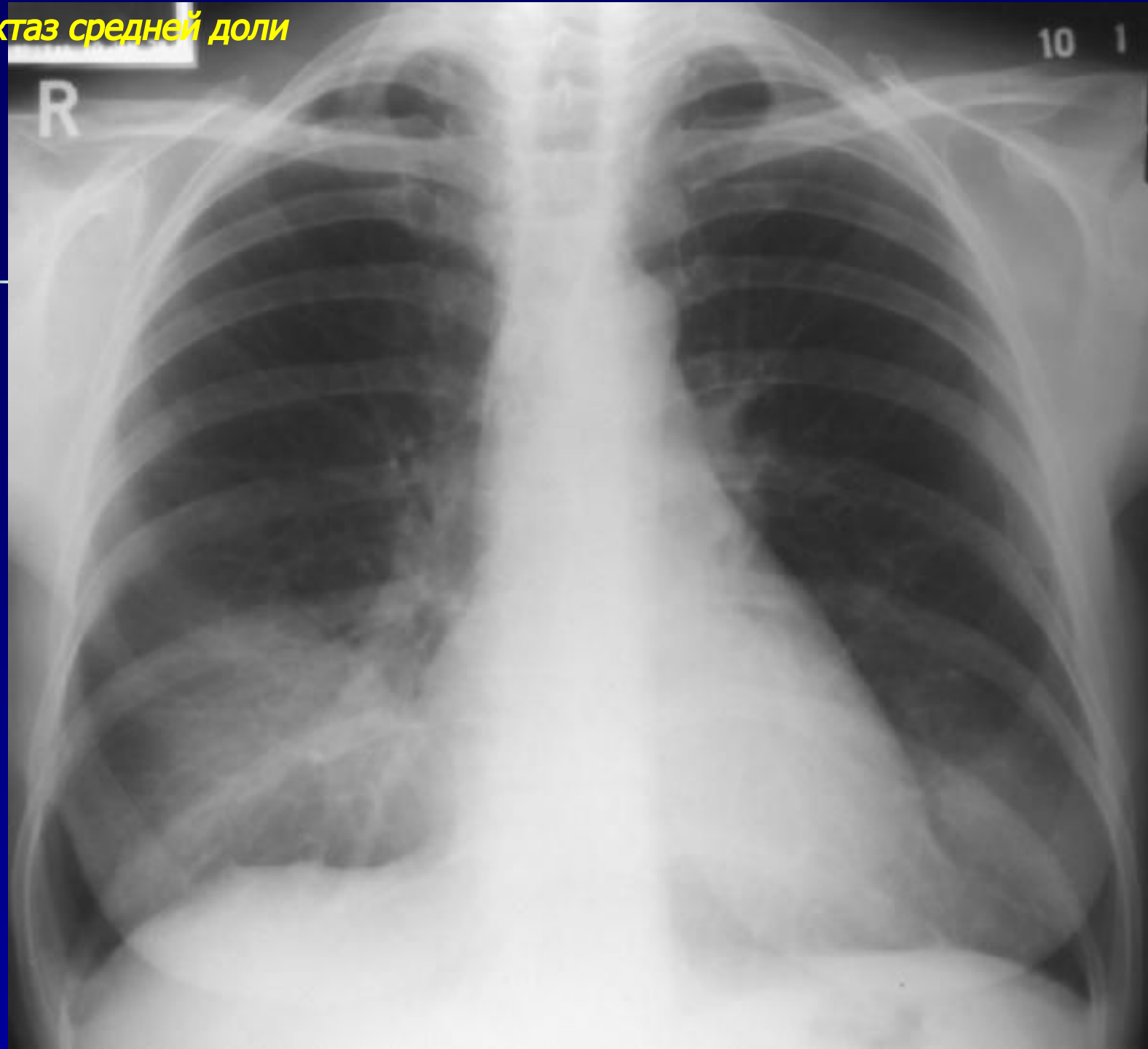
Схема ателектаза средней доли



Ателектаз средней доли

10 1

R



Ателектаз средней доли

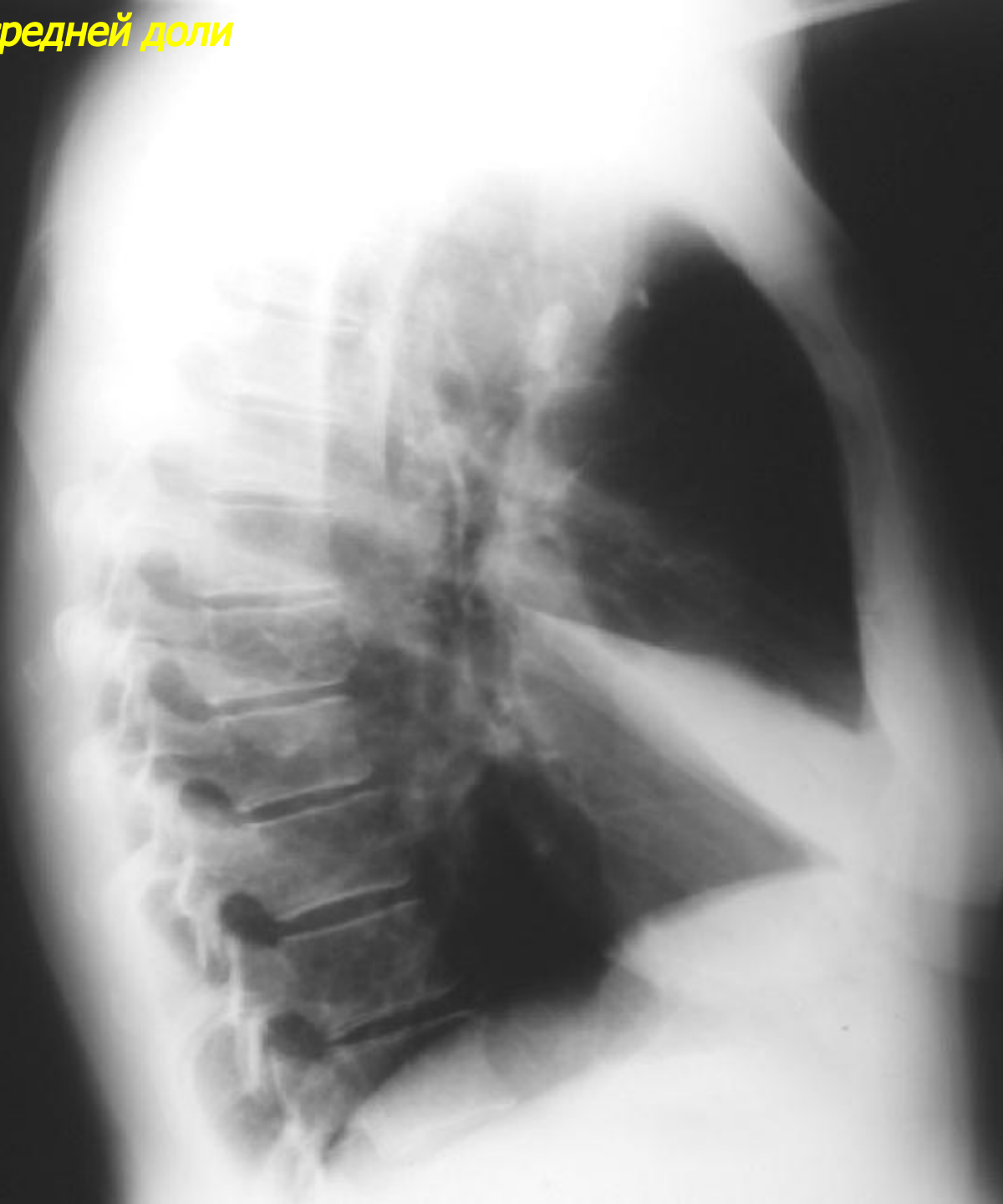

Схема ателектаза нижней доли справа

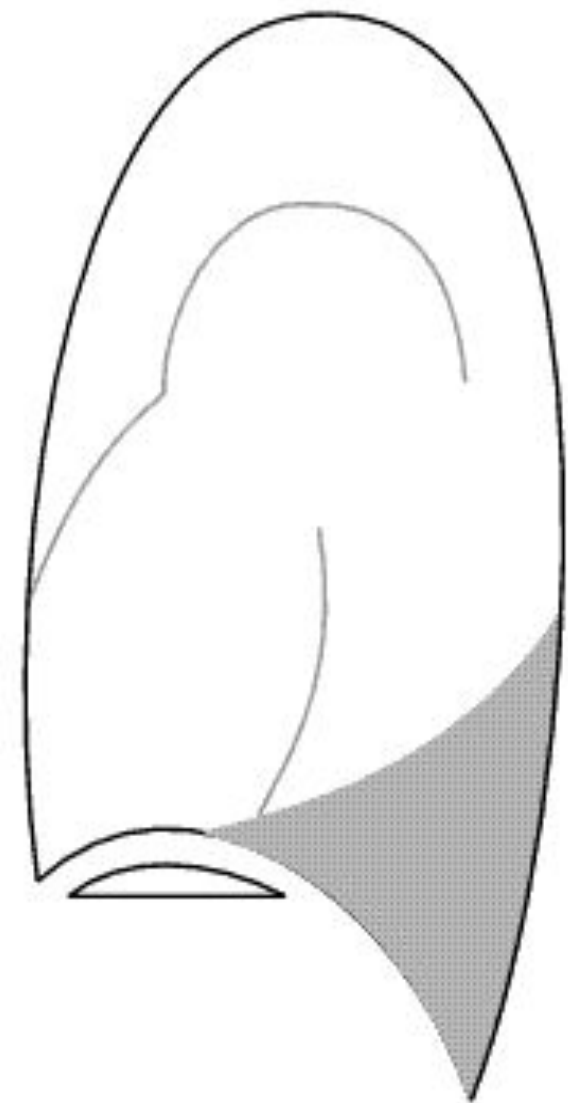
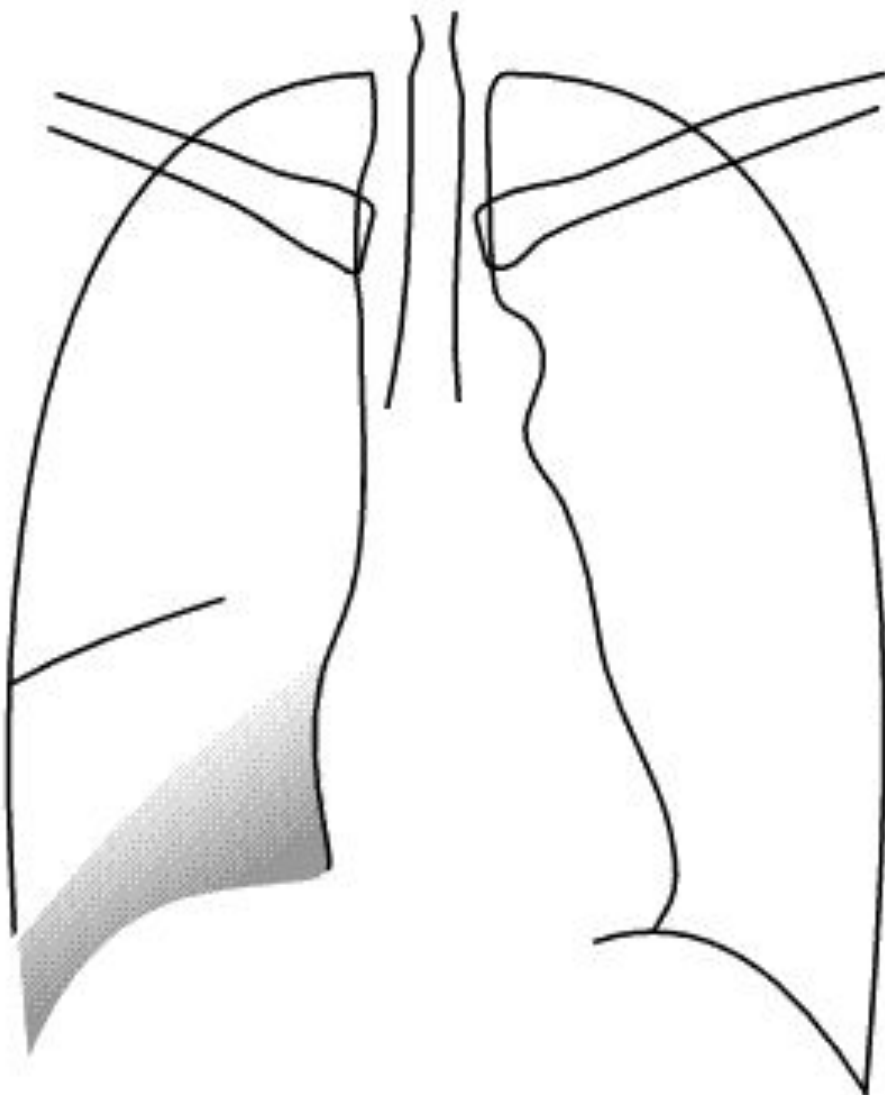
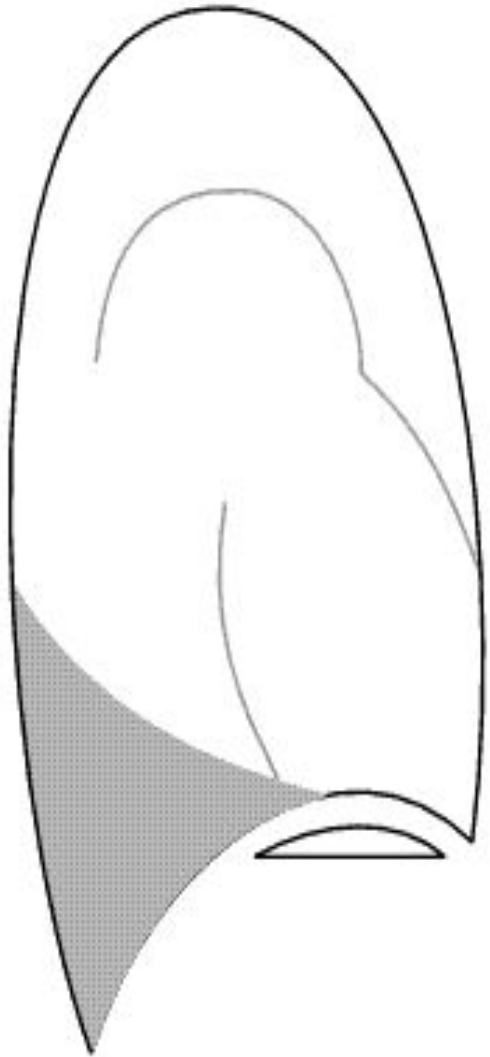
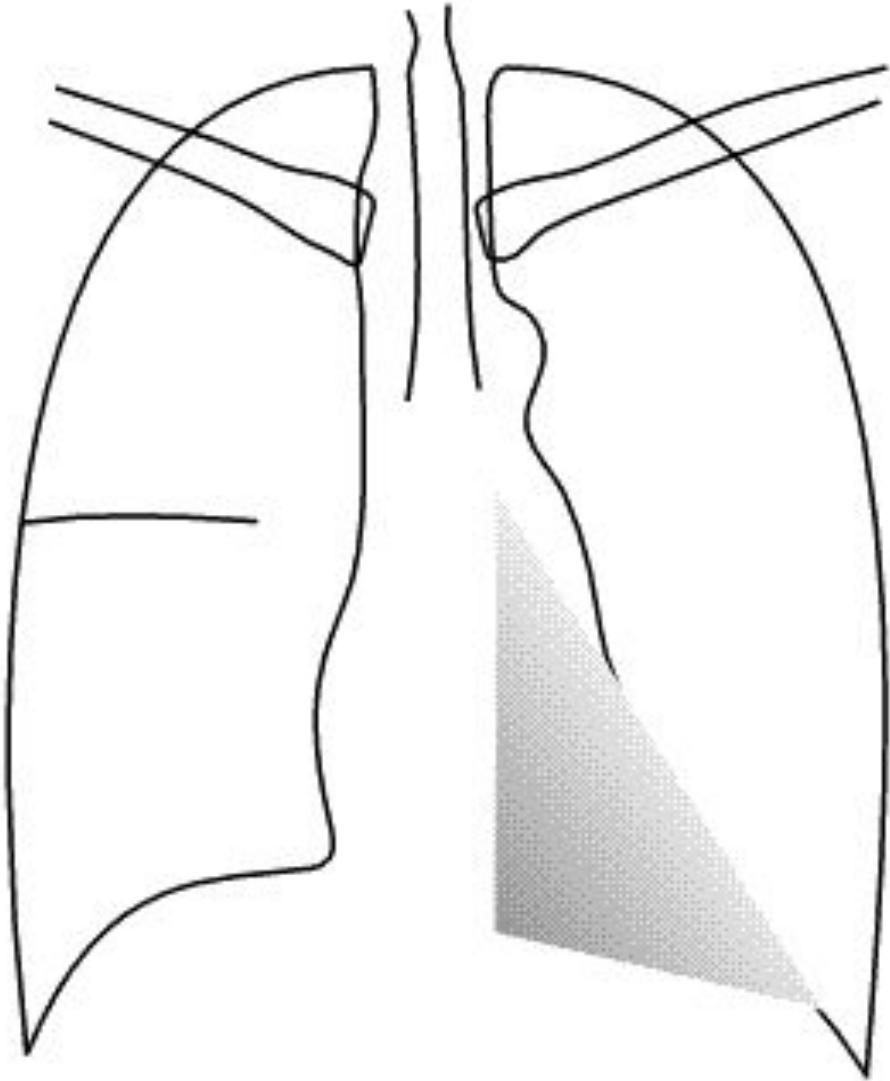
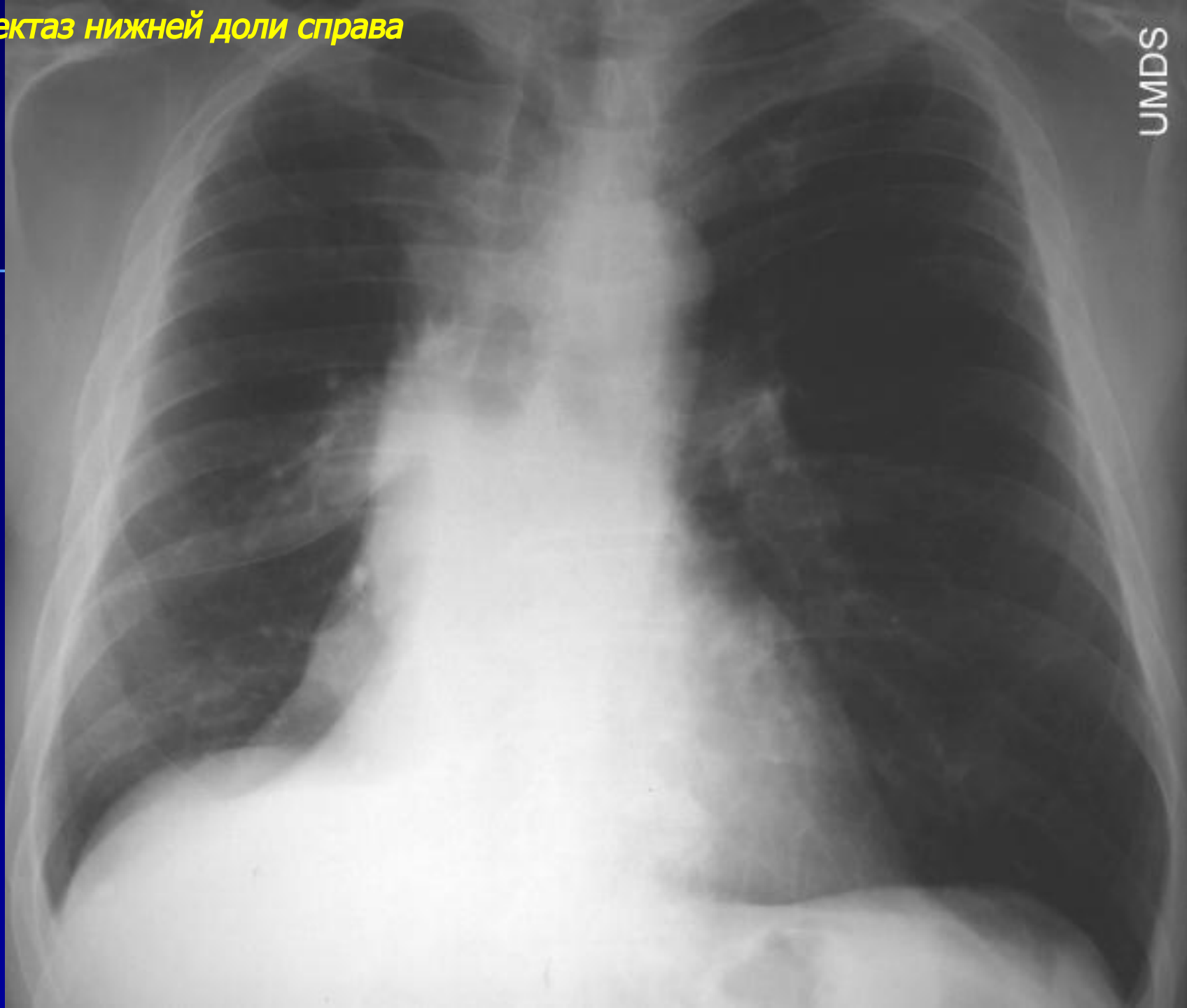


Схема ателектаза нижней доли слева

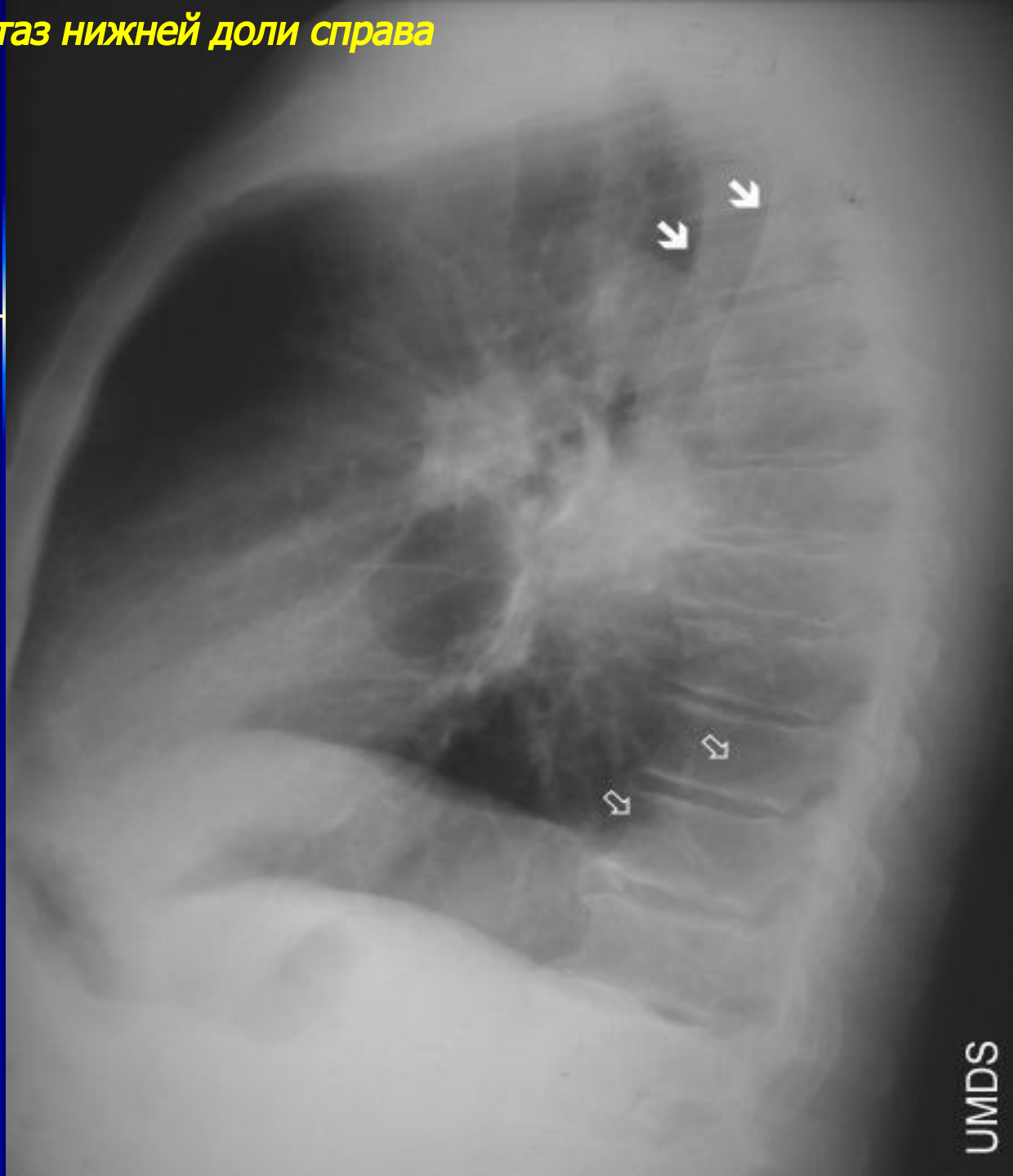


Ателектаз нижней доли справа

UMDS



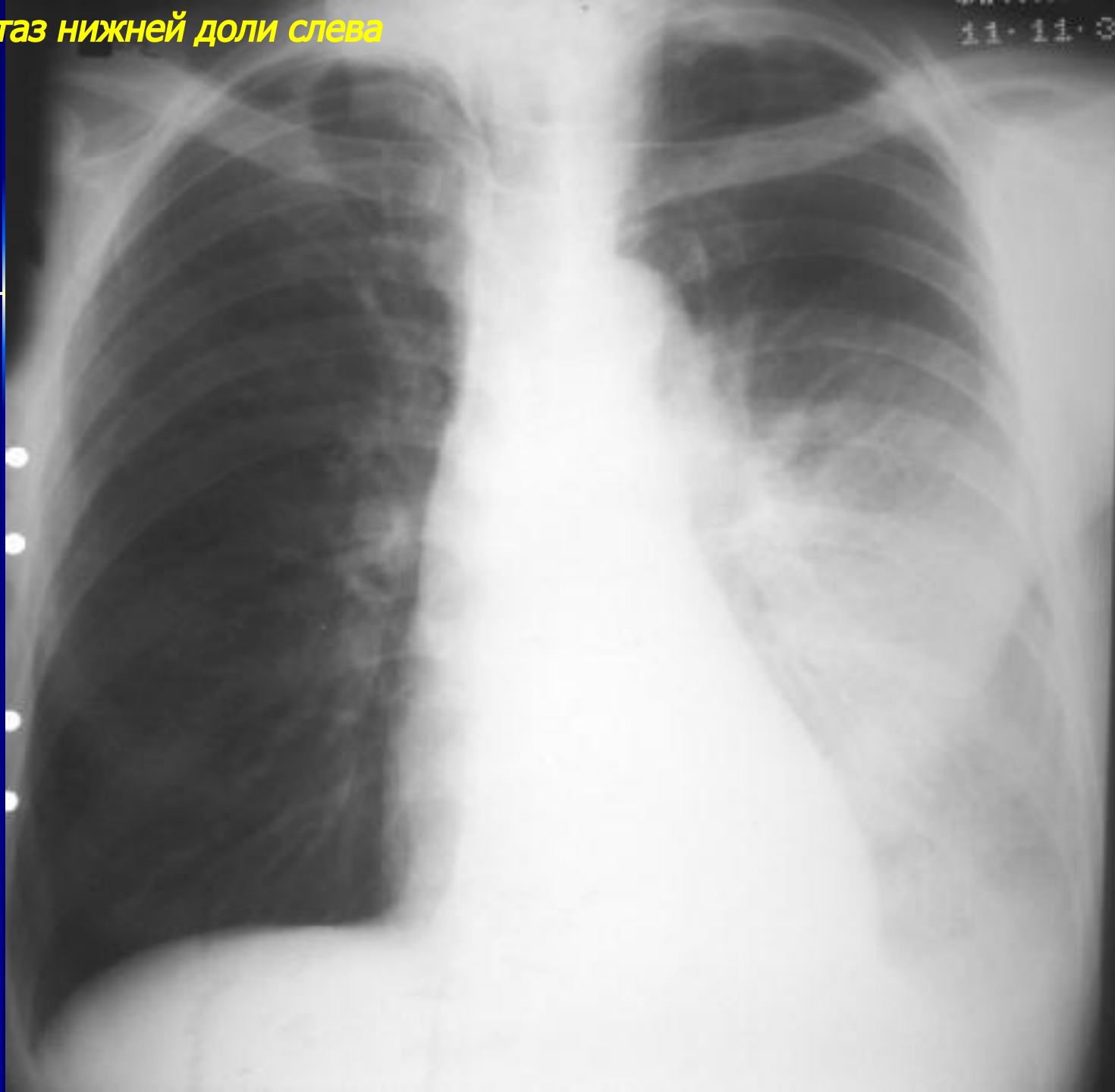
Ателектаз нижней доли справа



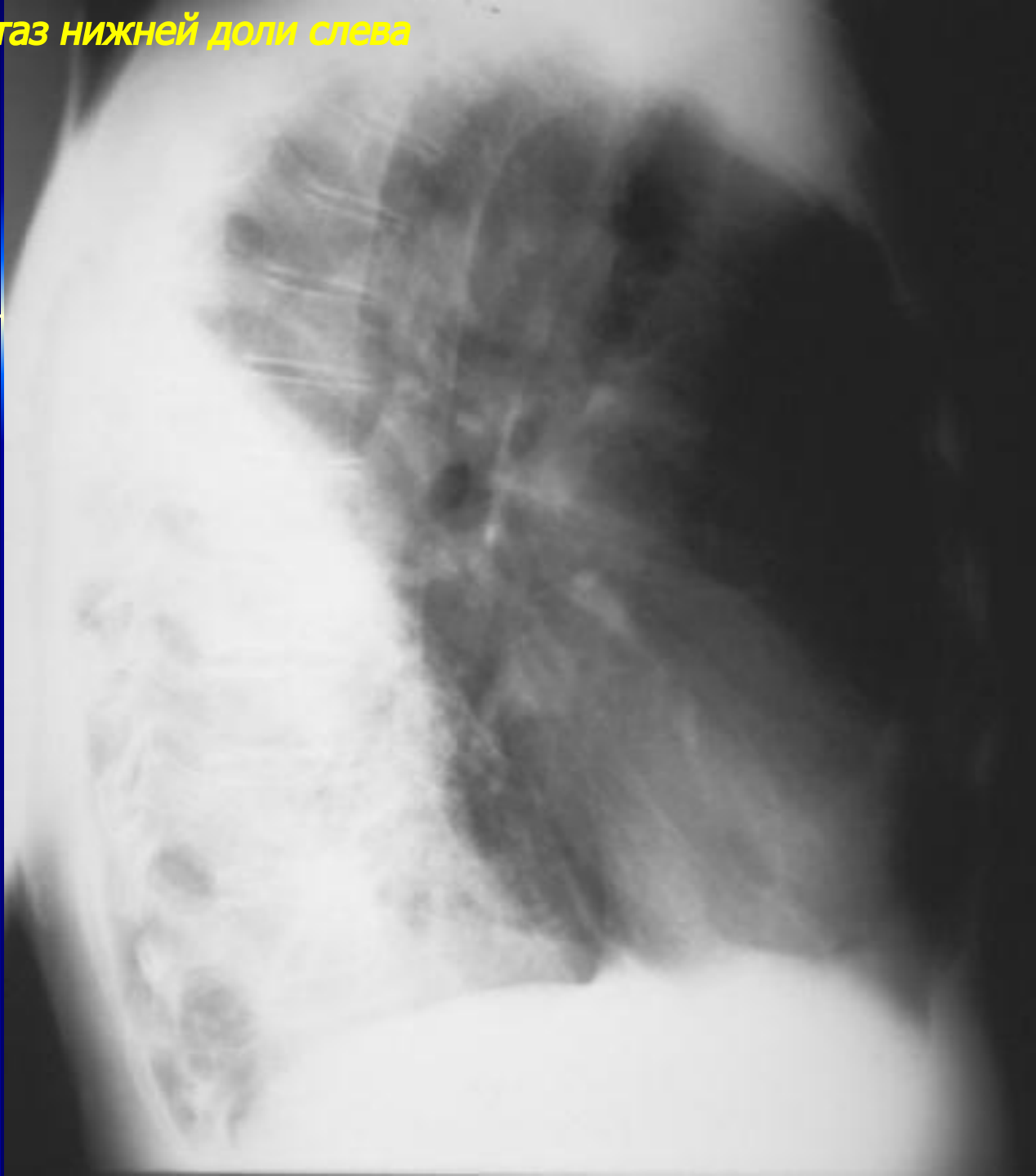
UMDS

Ателектаз нижней доли слева

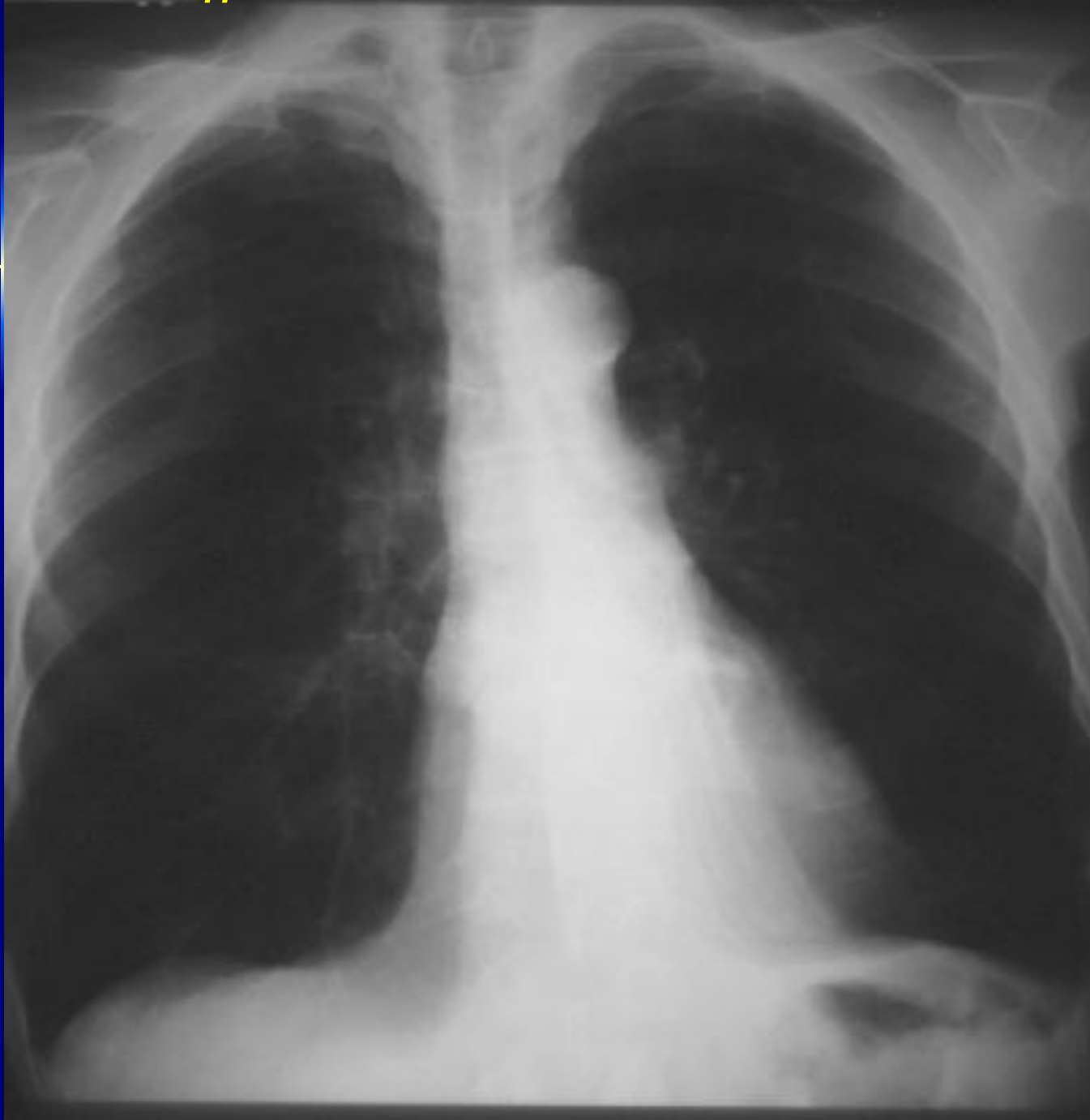
11.11.03



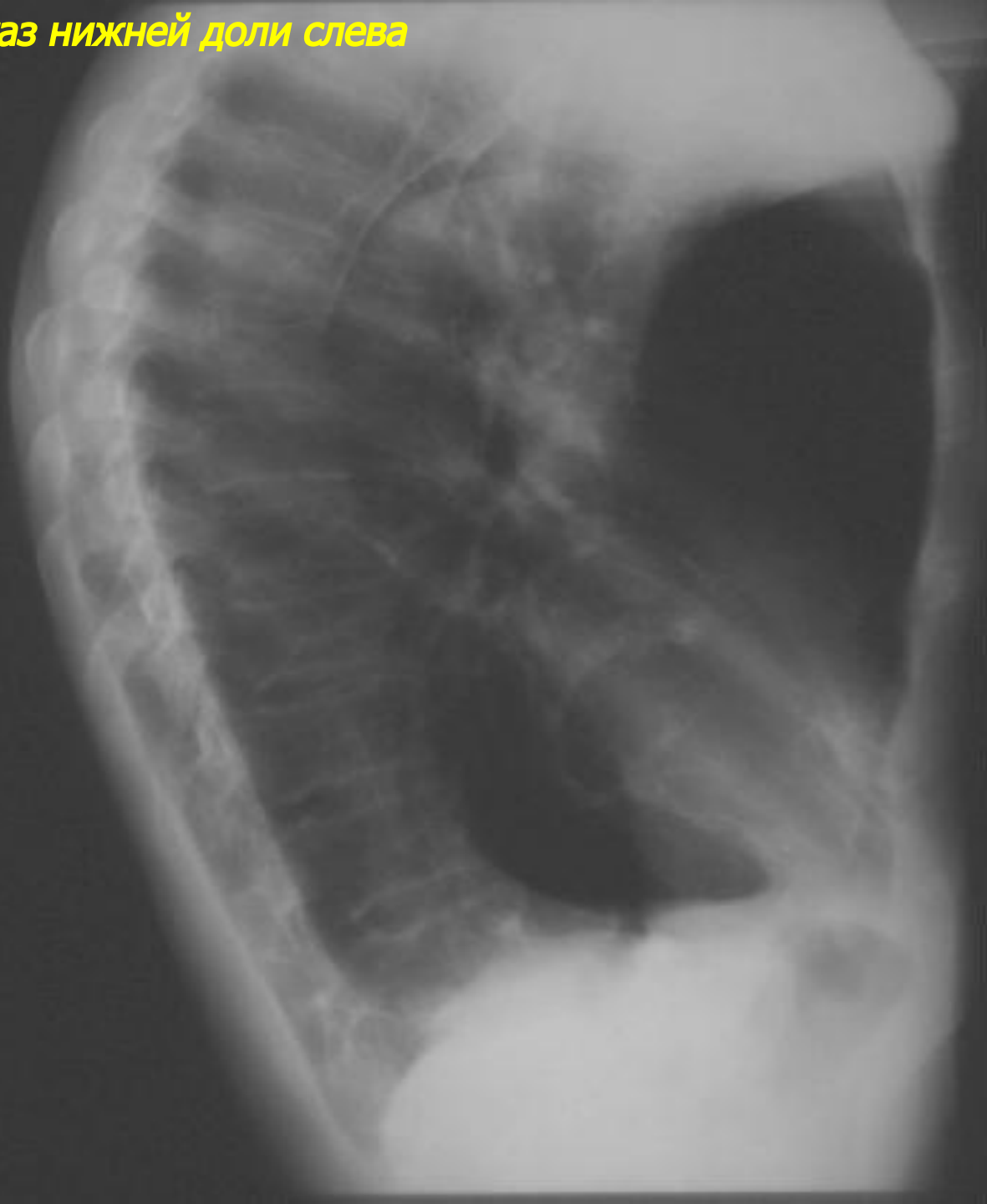Ателектаз нижней доли слева



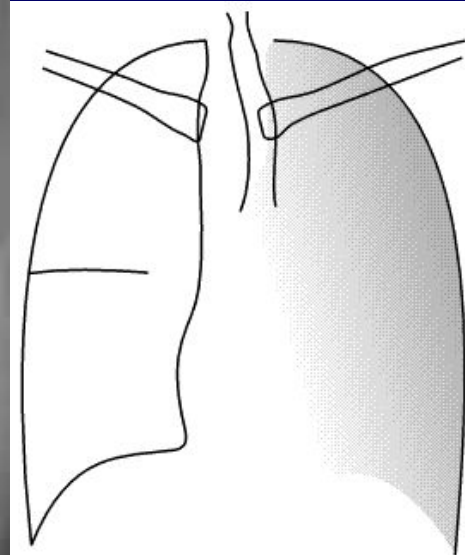
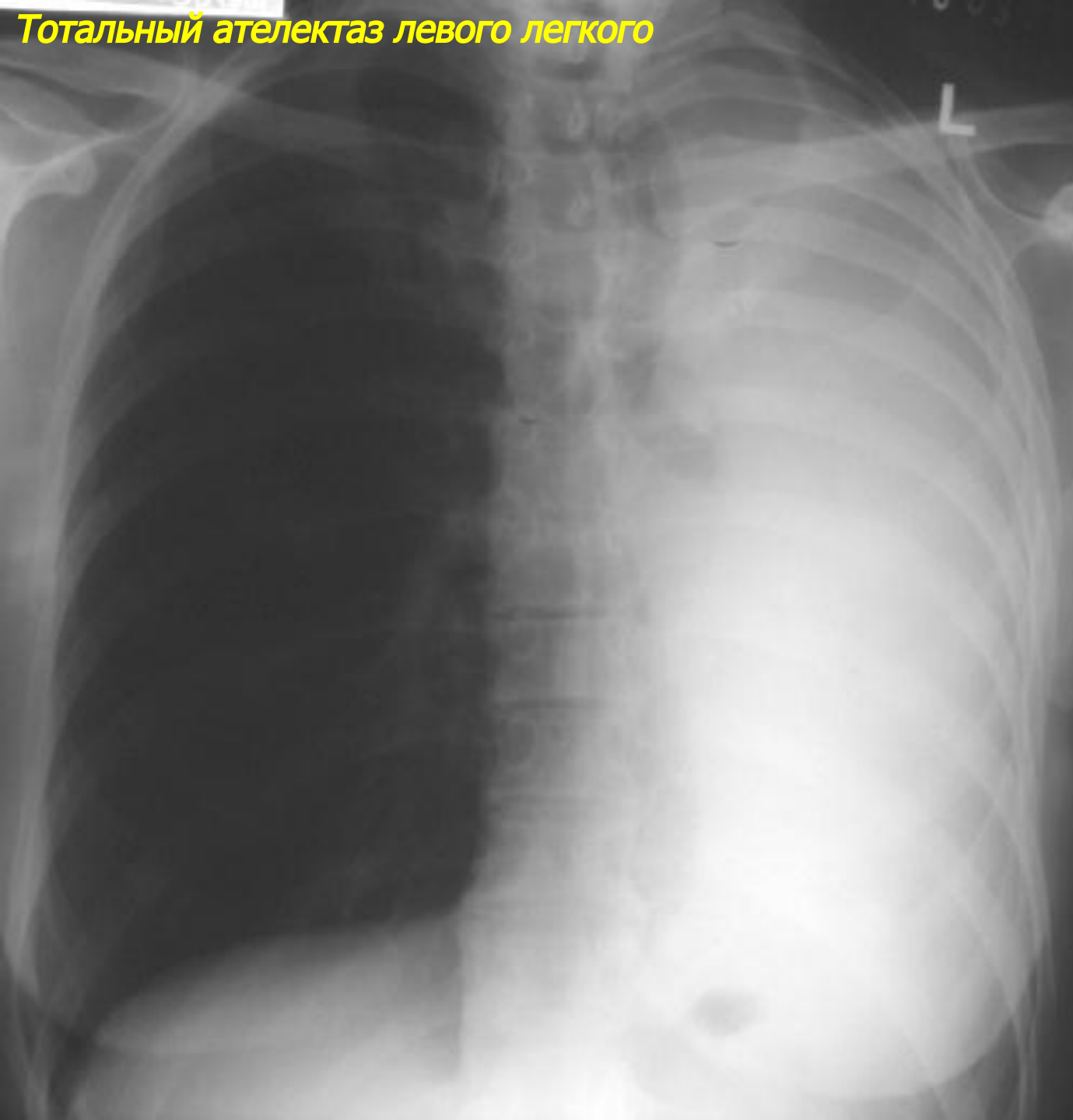Ателектаз нижней доли слева



Ателектаз нижней доли слева



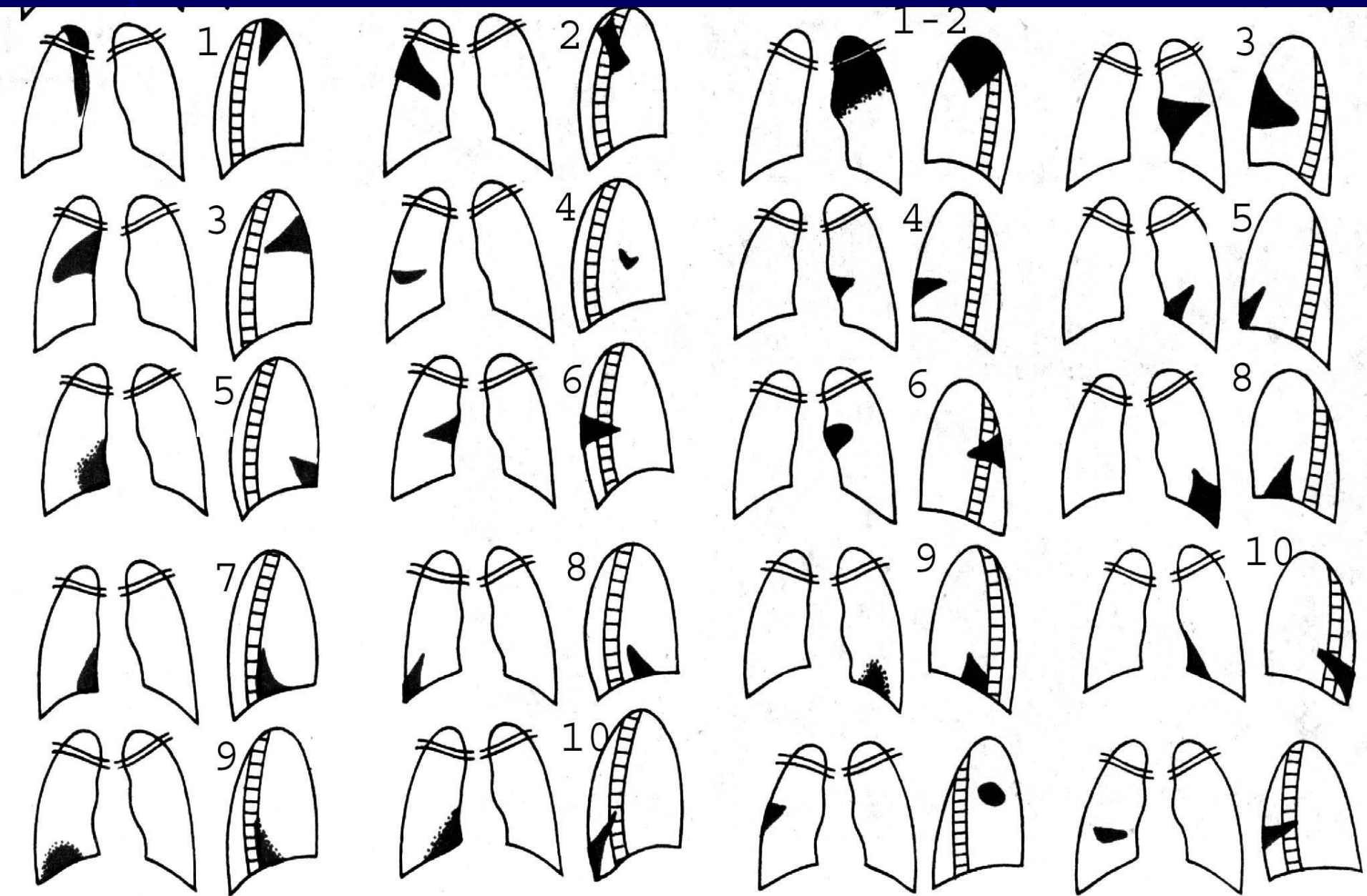
Тотальный ателектаз левого легкого



Сегментарные ателектазы

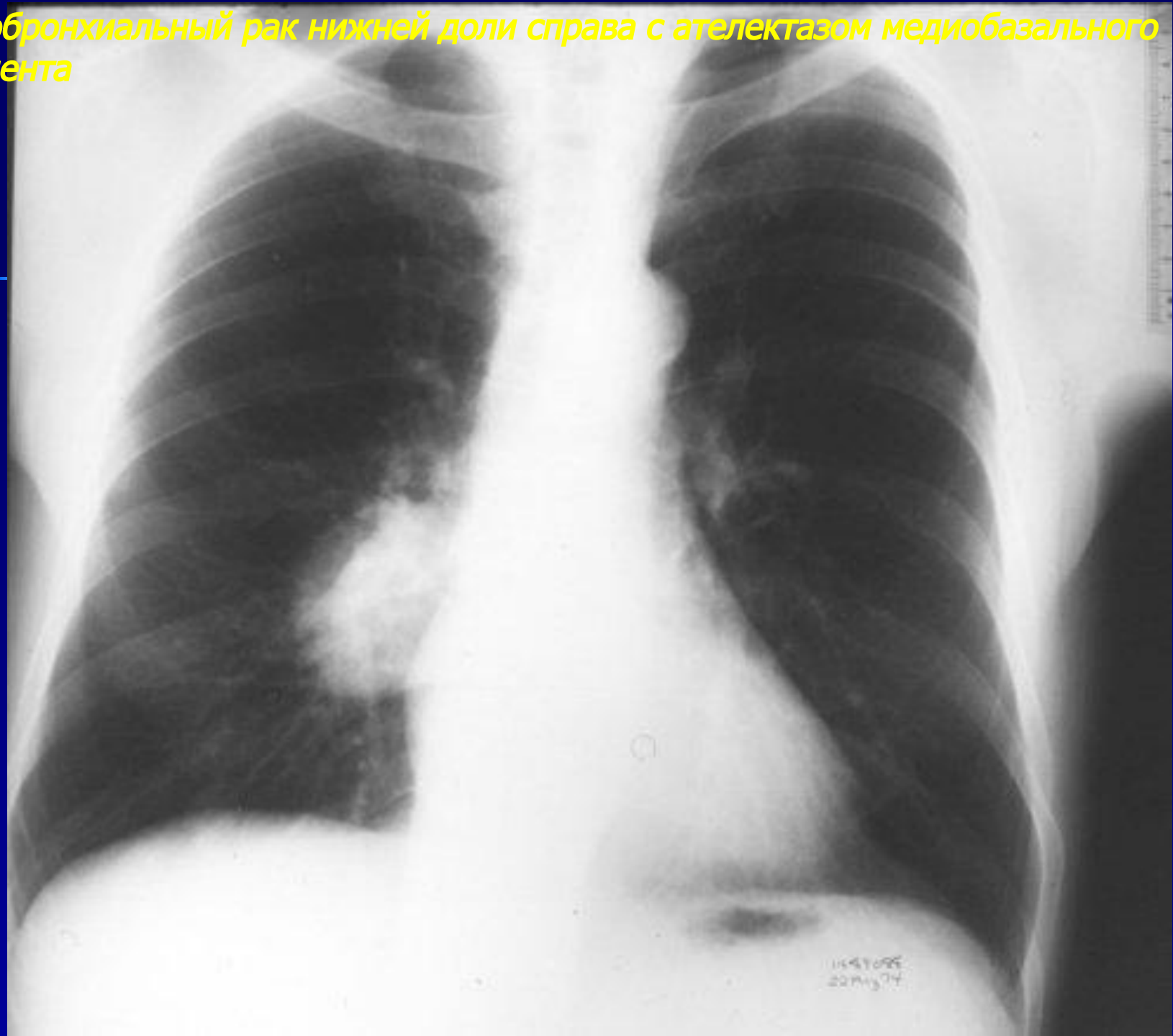— справа

- слева

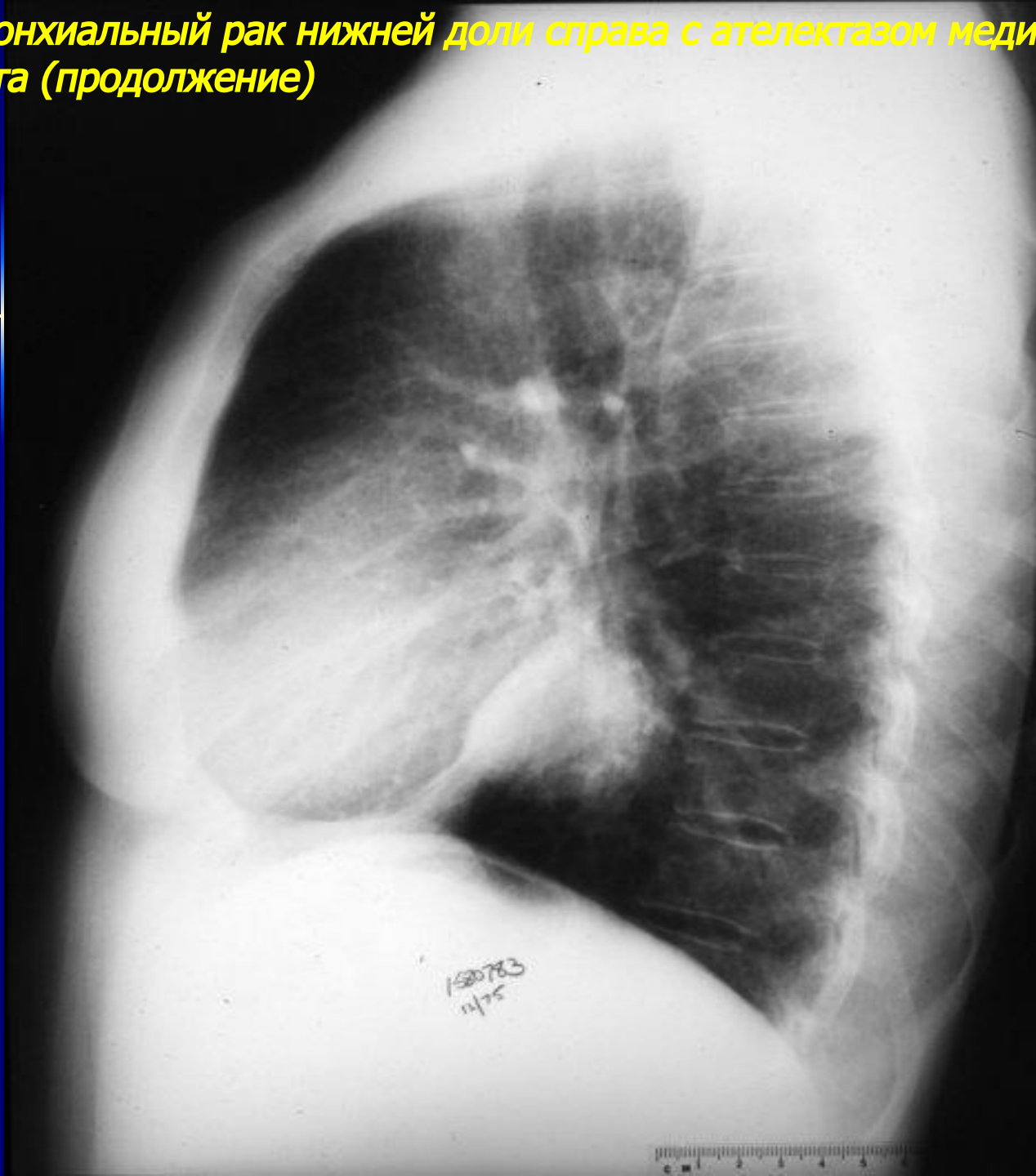


Экзобронхиальный рак

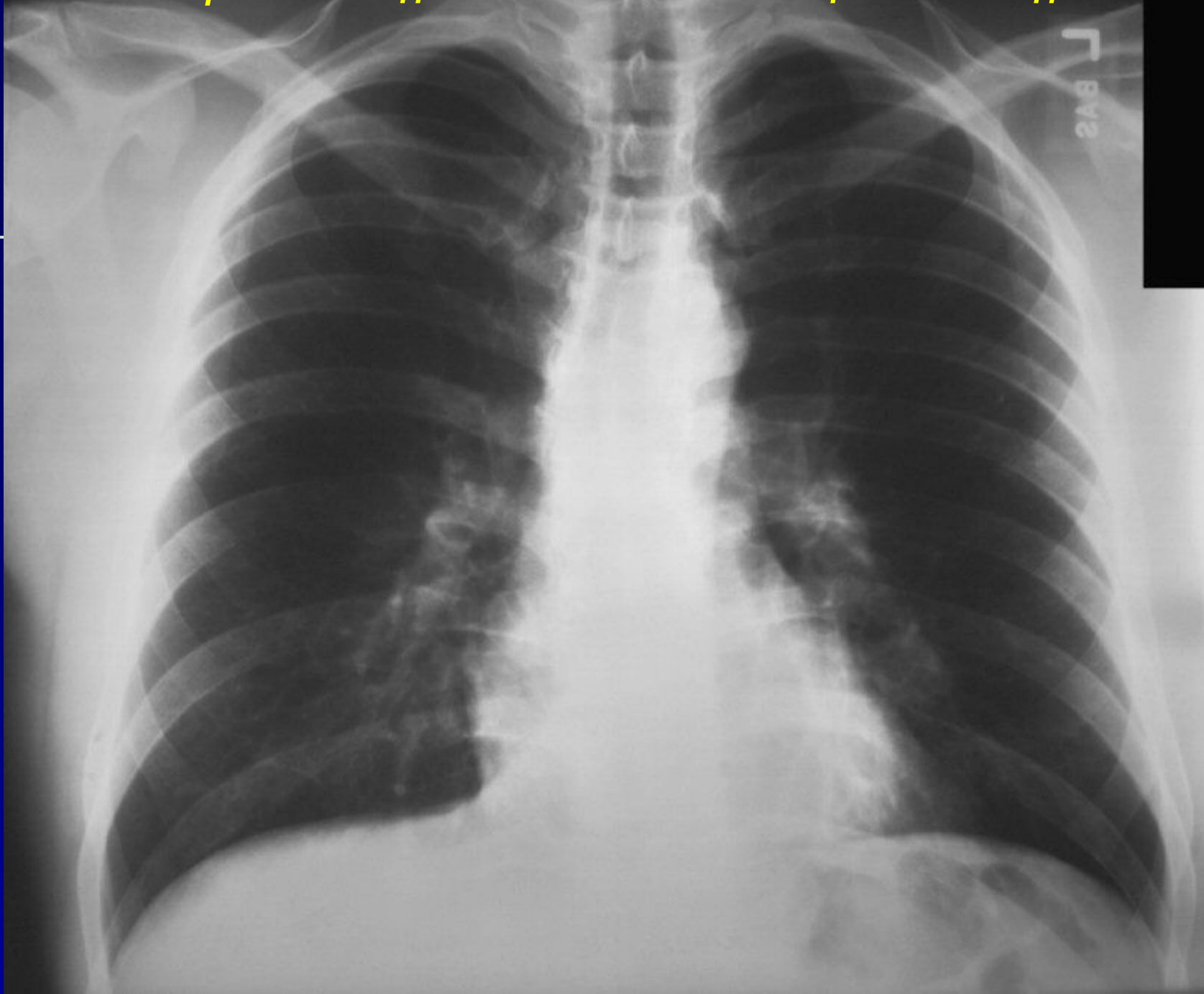Экзобронхиальный рак нижней доли справа с ателектазом медиобазального сегмента



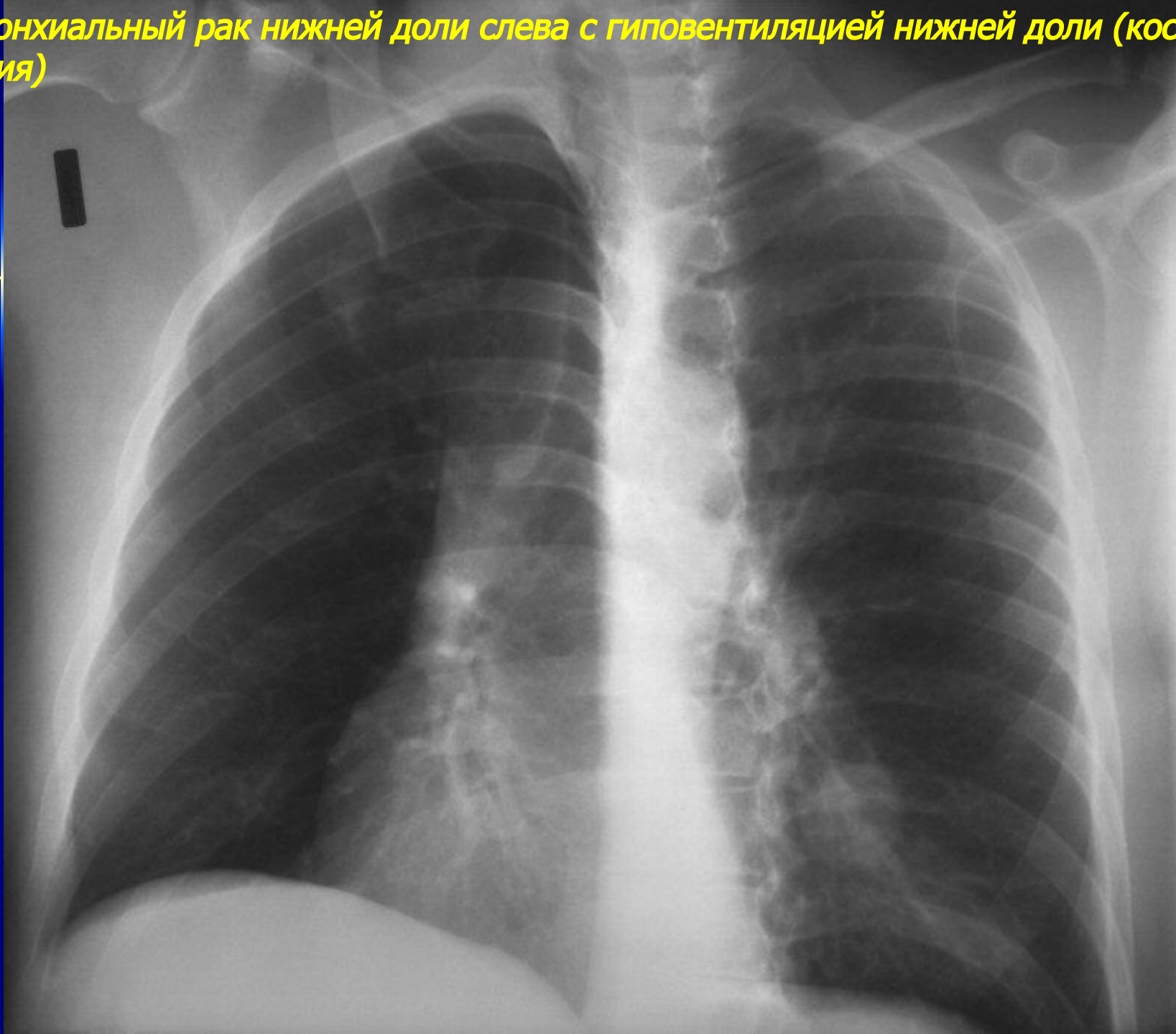
Экзобронхиальный рак нижней доли справа с ателектазом медиобазального сегмента (продолжение)



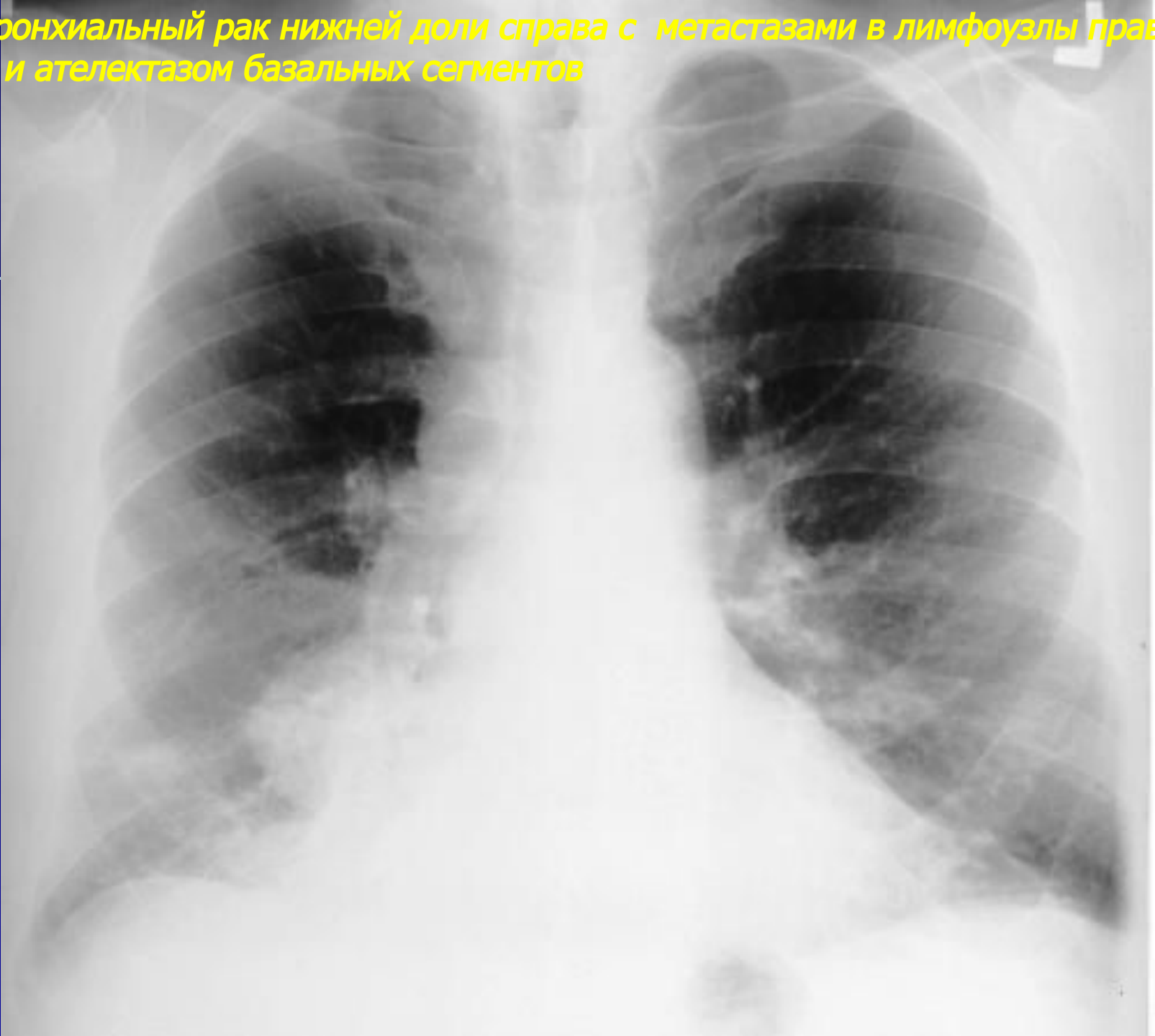Экзобронхиальный рак нижней доли слева с гиповентиляцией нижней доли



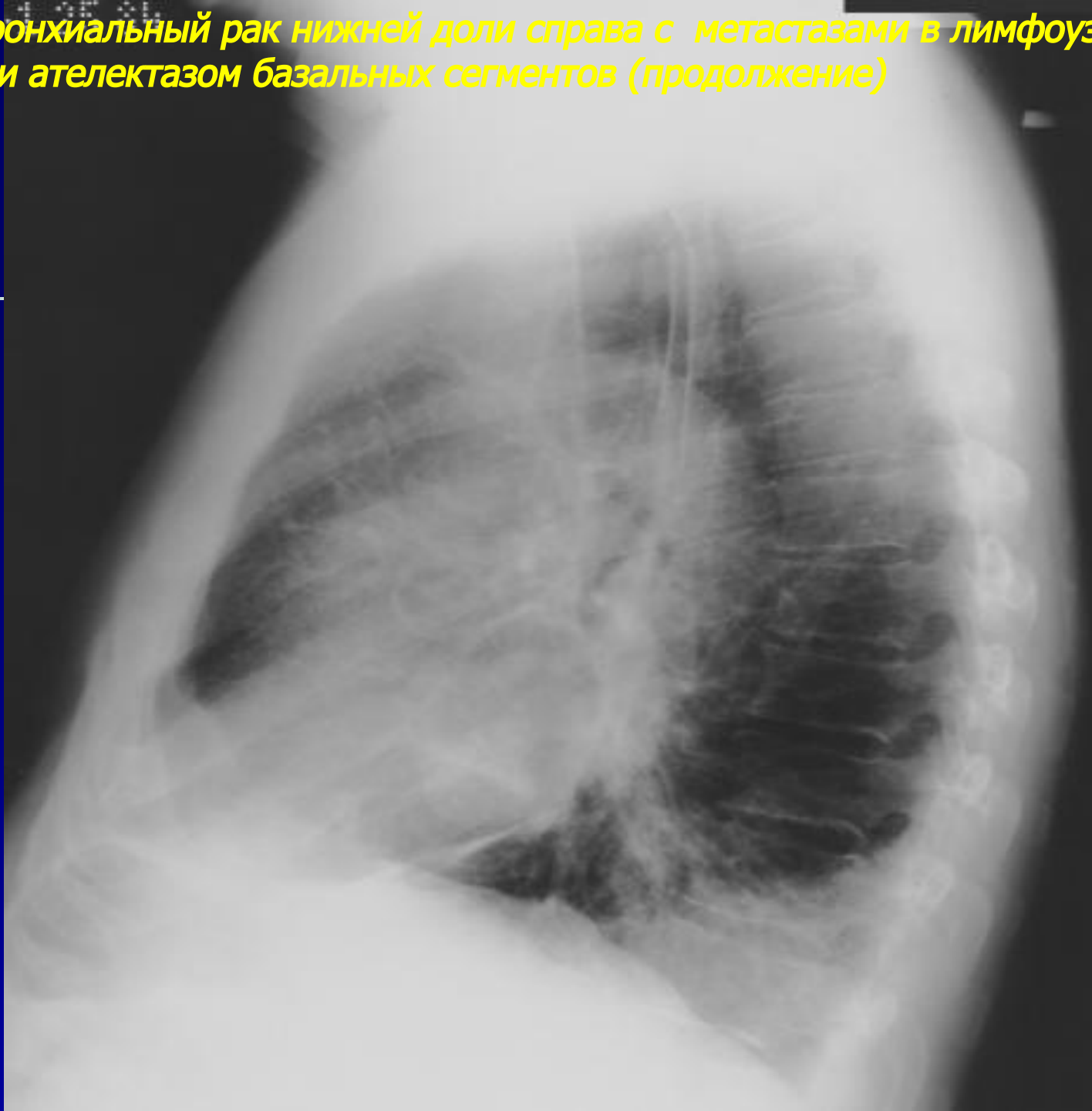
Экзобронхиальный рак нижней доли слева с гиповентиляцией нижней доли (косая проекция)



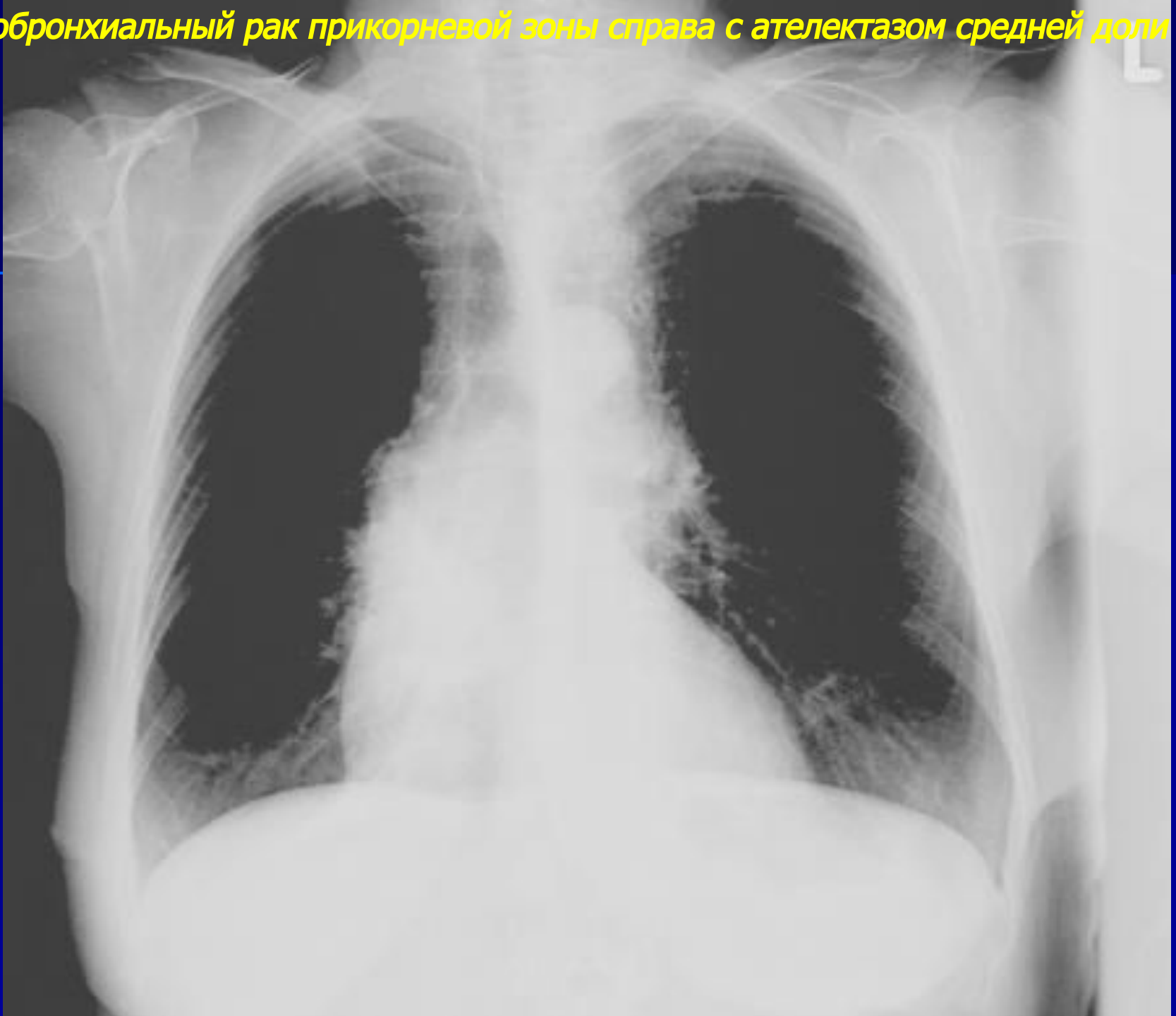
Экзобронхиальный рак нижней доли справа с метастазами в лимфоузлы правого корня и ателектазом базальных сегментов



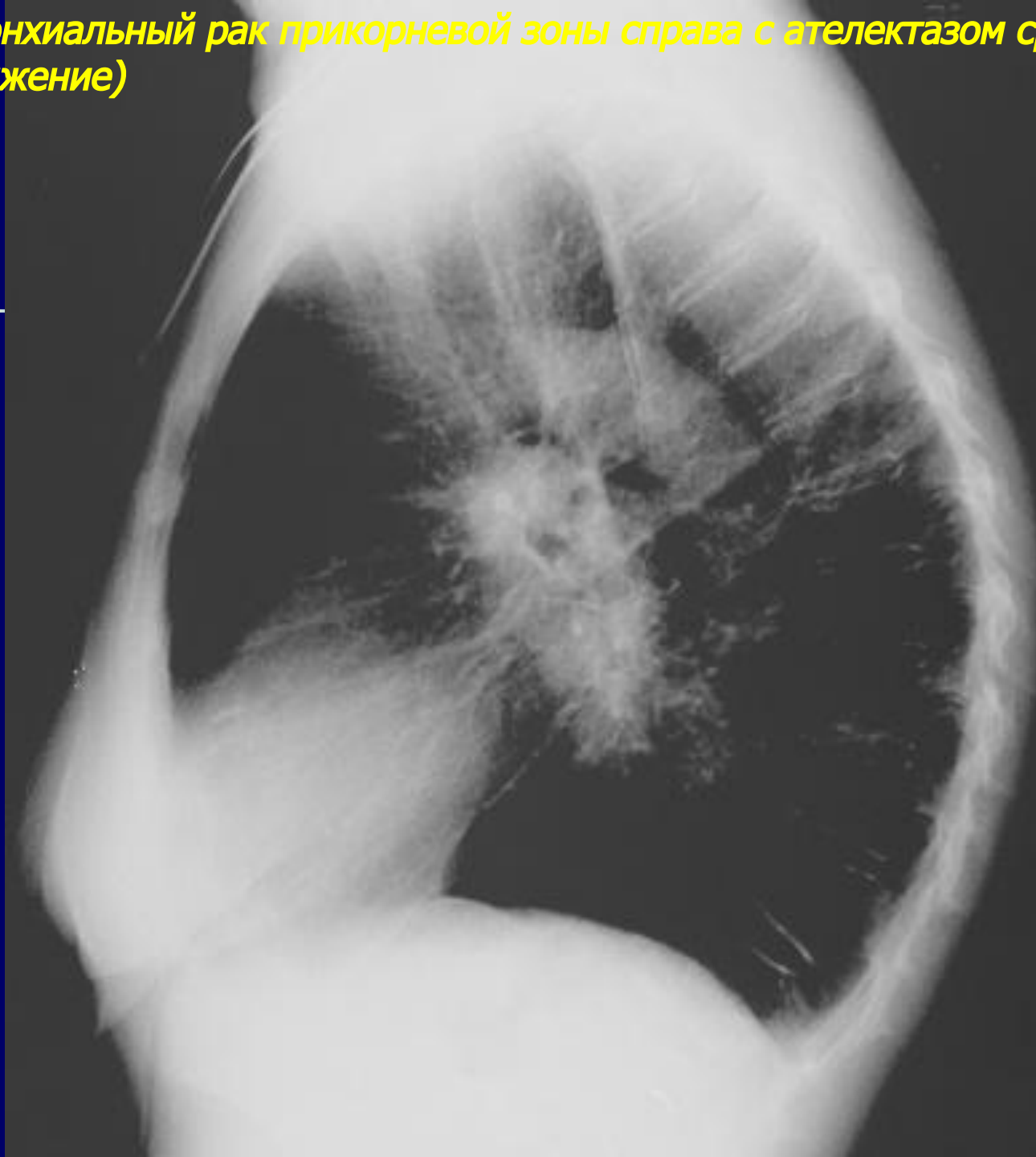Экзобронхиальный рак нижней доли справа с метастазами в лимфоузлы правого корня и ателектазом базальных сегментов (продолжение)



Экзобронхиальный рак прикорневой зоны справа с ателектазом средней доли

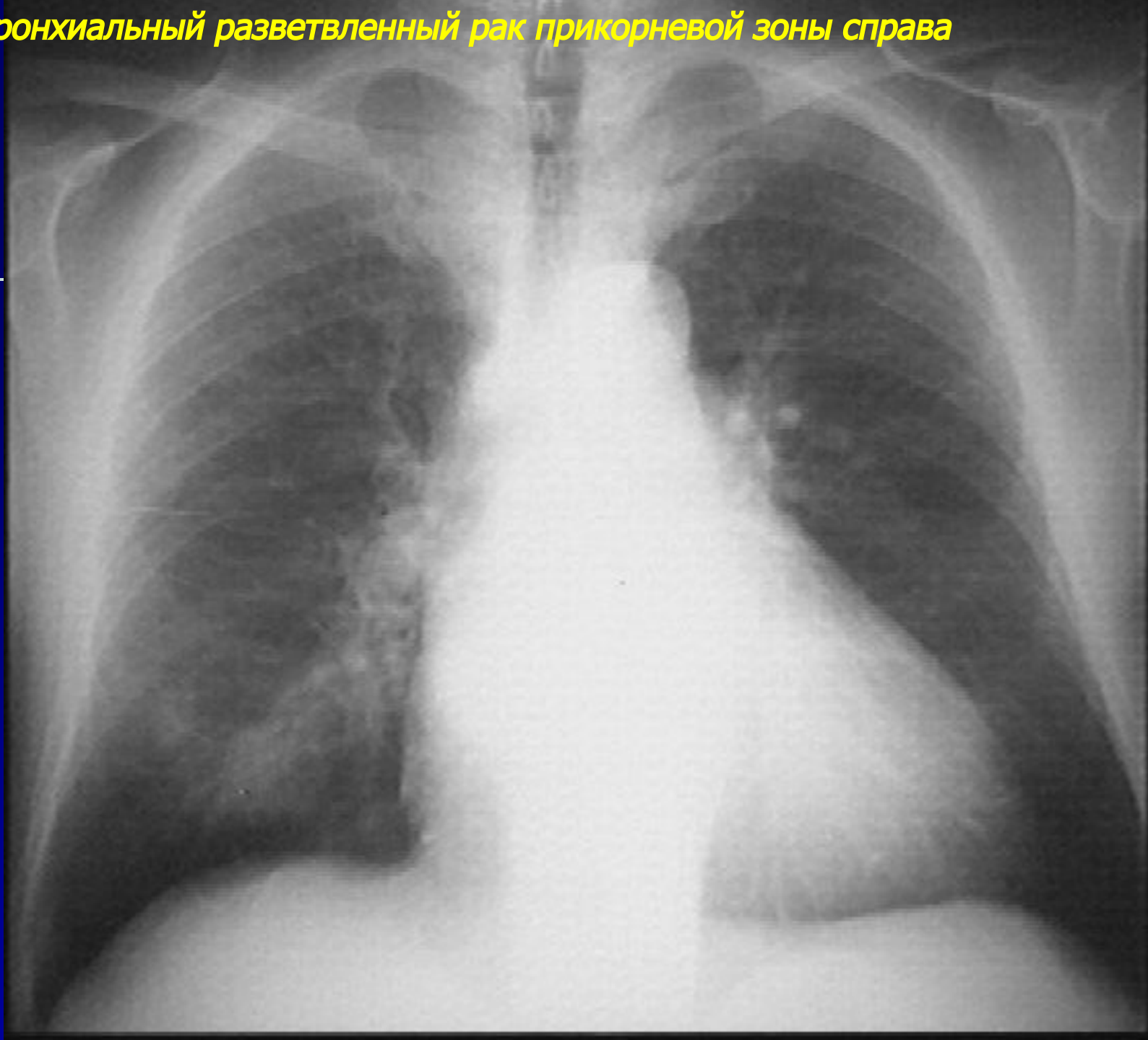


Экзобронхиальный рак прикорневой зоны справа с ателектазом средней доли (продолжение)

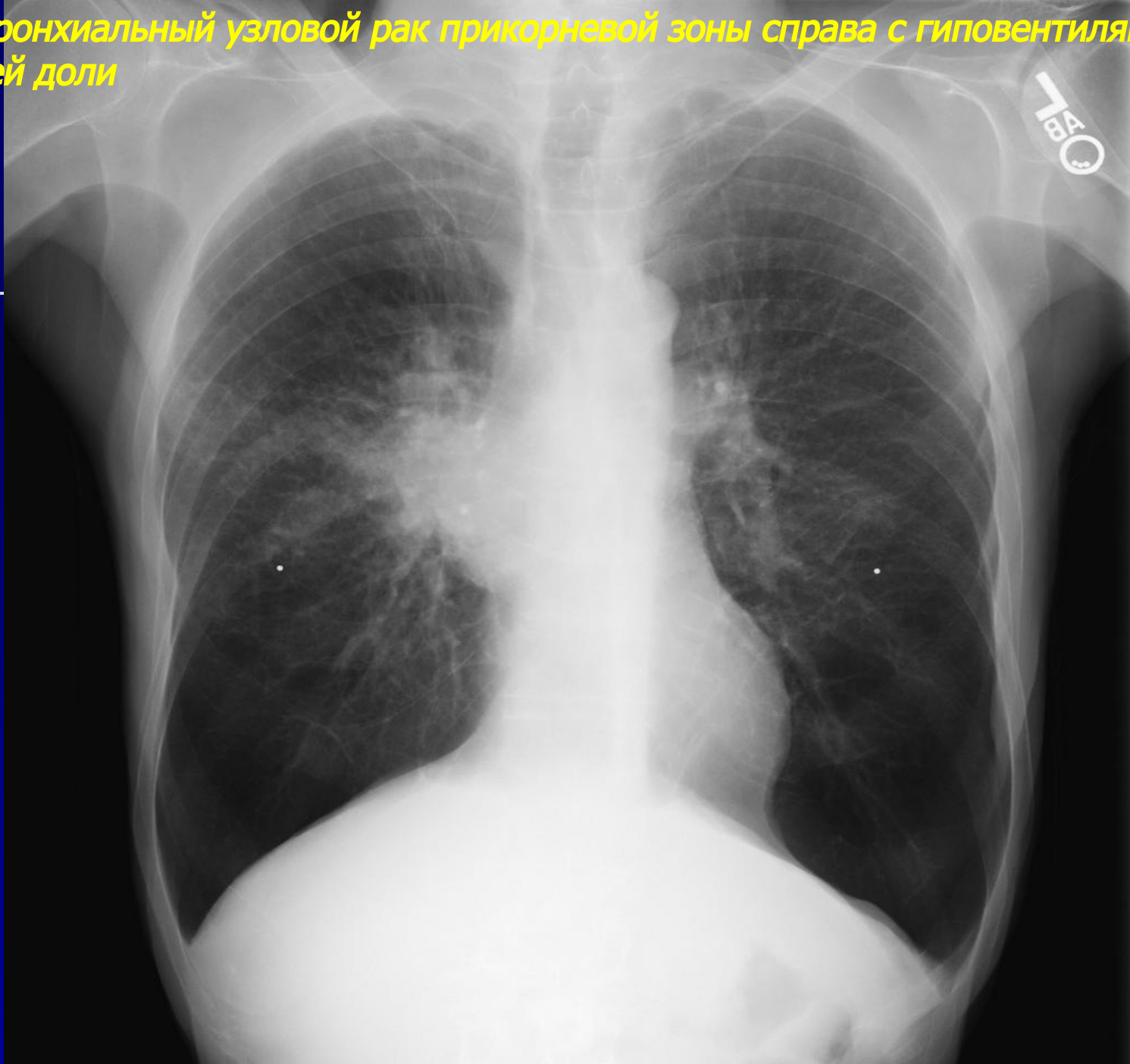


Перибронхиальный рак

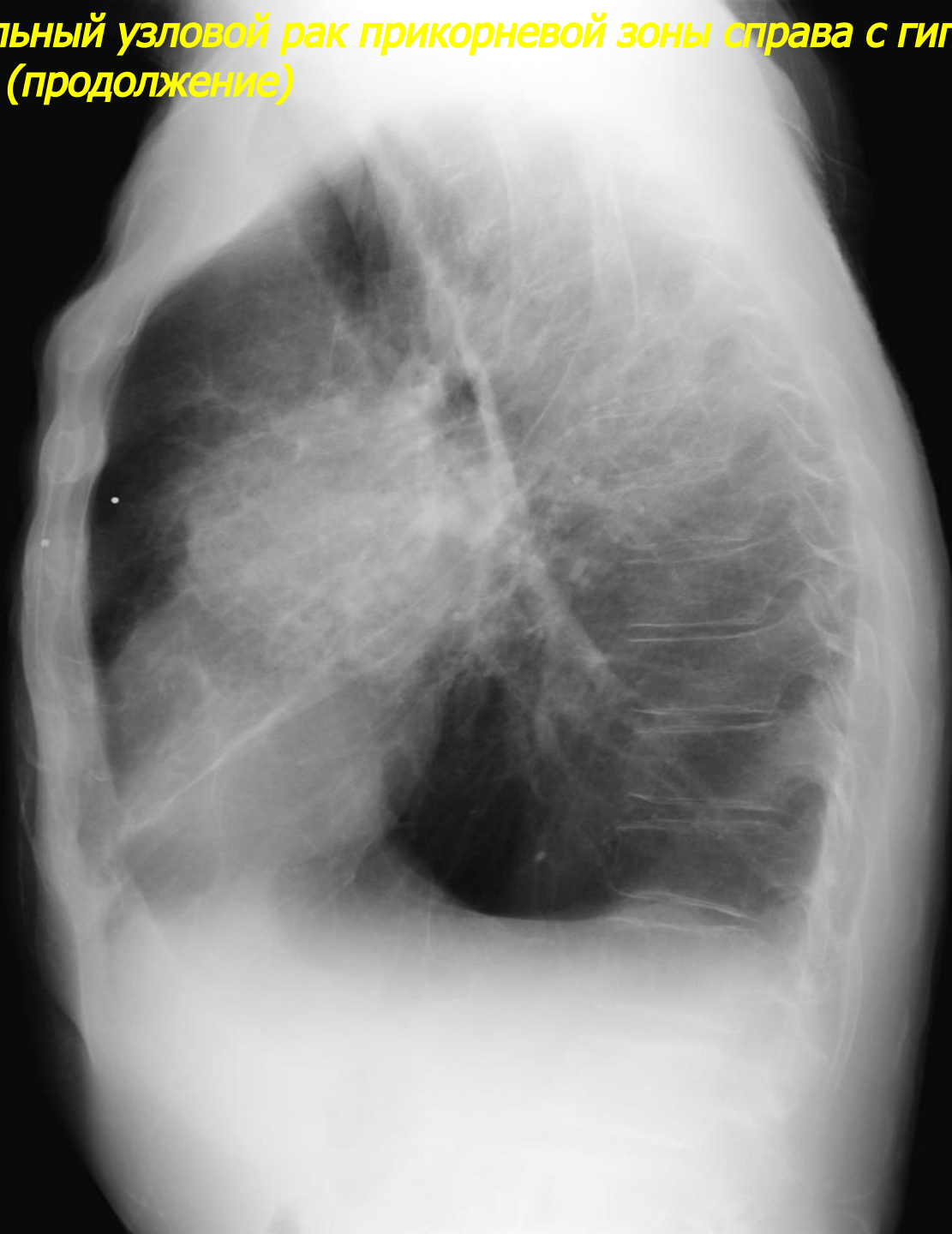Перибронхиальный разветвленный рак прикорневой зоны справа



Перибронхиальный узловой рак прикорневой зоны справа с гиповентиляцией средней доли

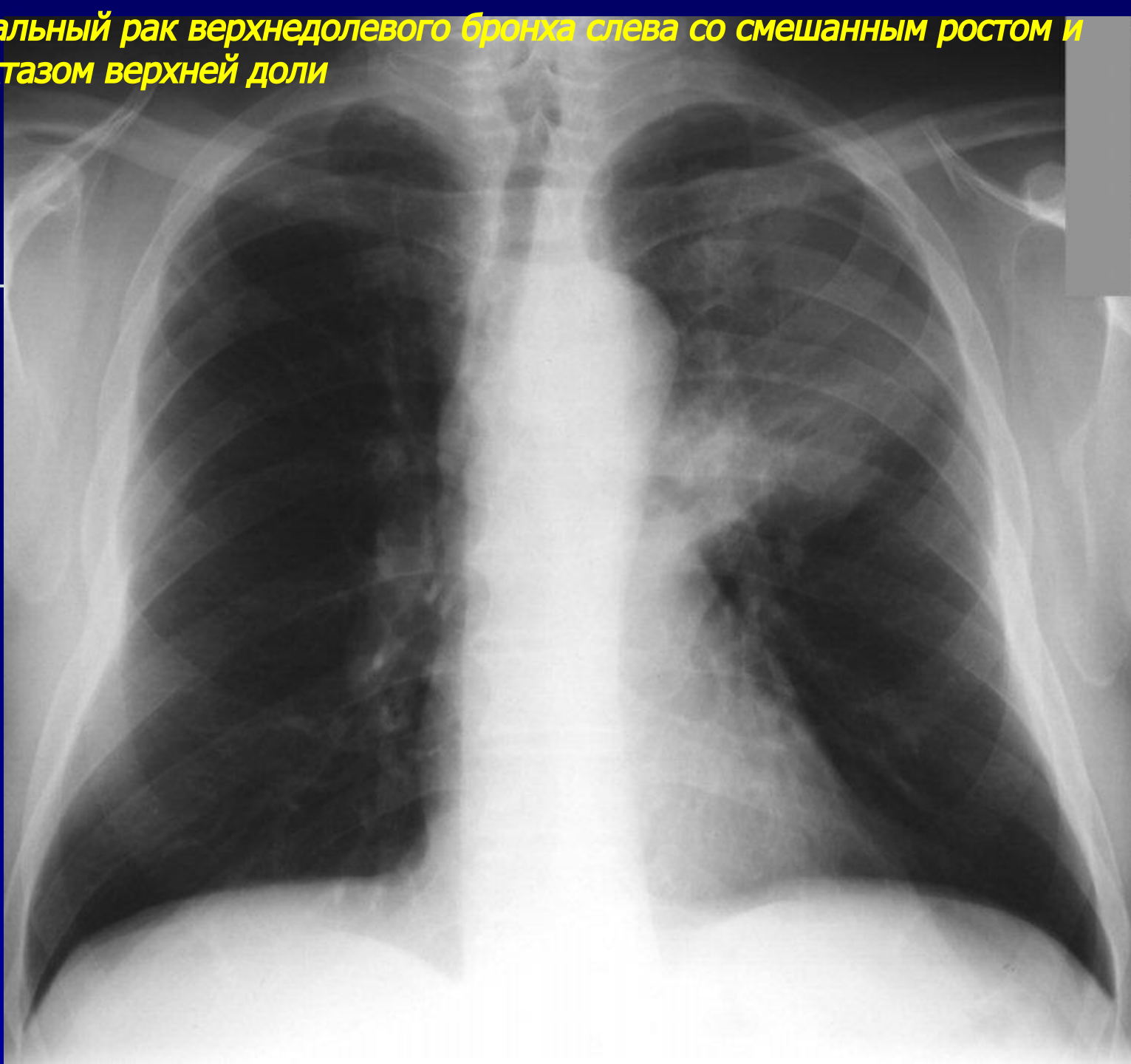


Перибронхиальный узловой рак прикорневой зоны справа с гиповентиляцией средней доли (продолжение)

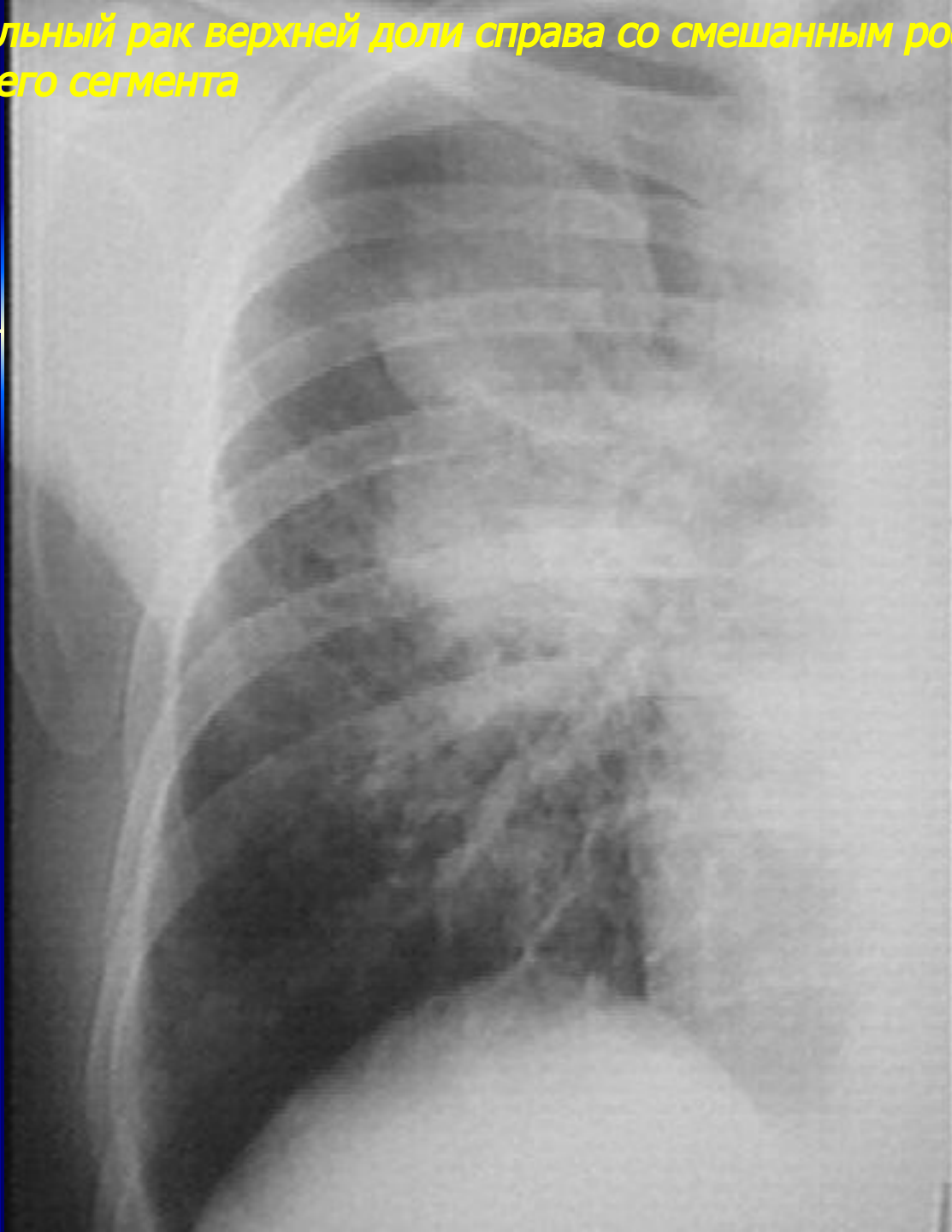


**Центральный рак со
смешанным ростом**

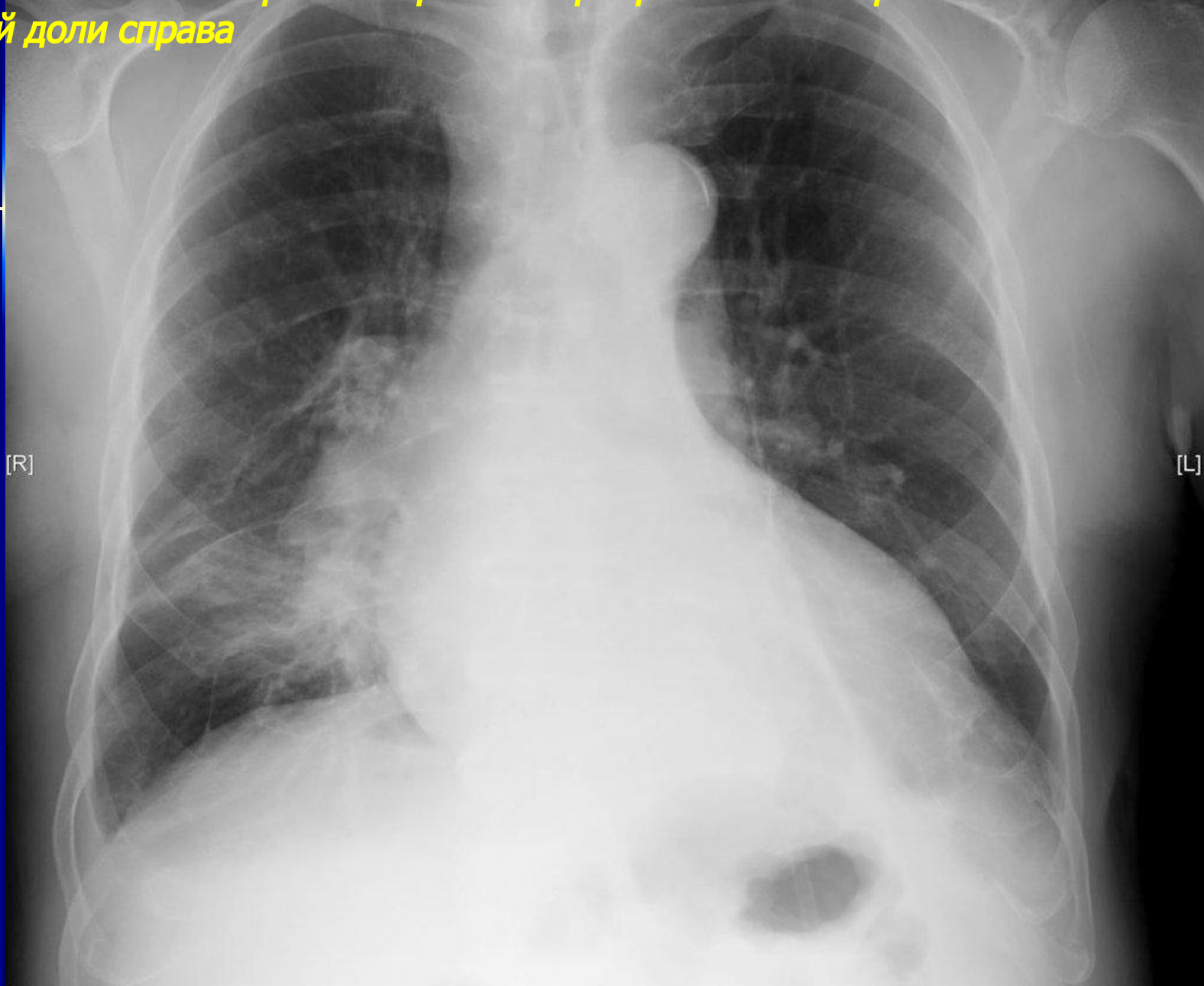
Центральный рак верхнедолевого бронха слева со смешанным ростом и ателектазом верхней доли



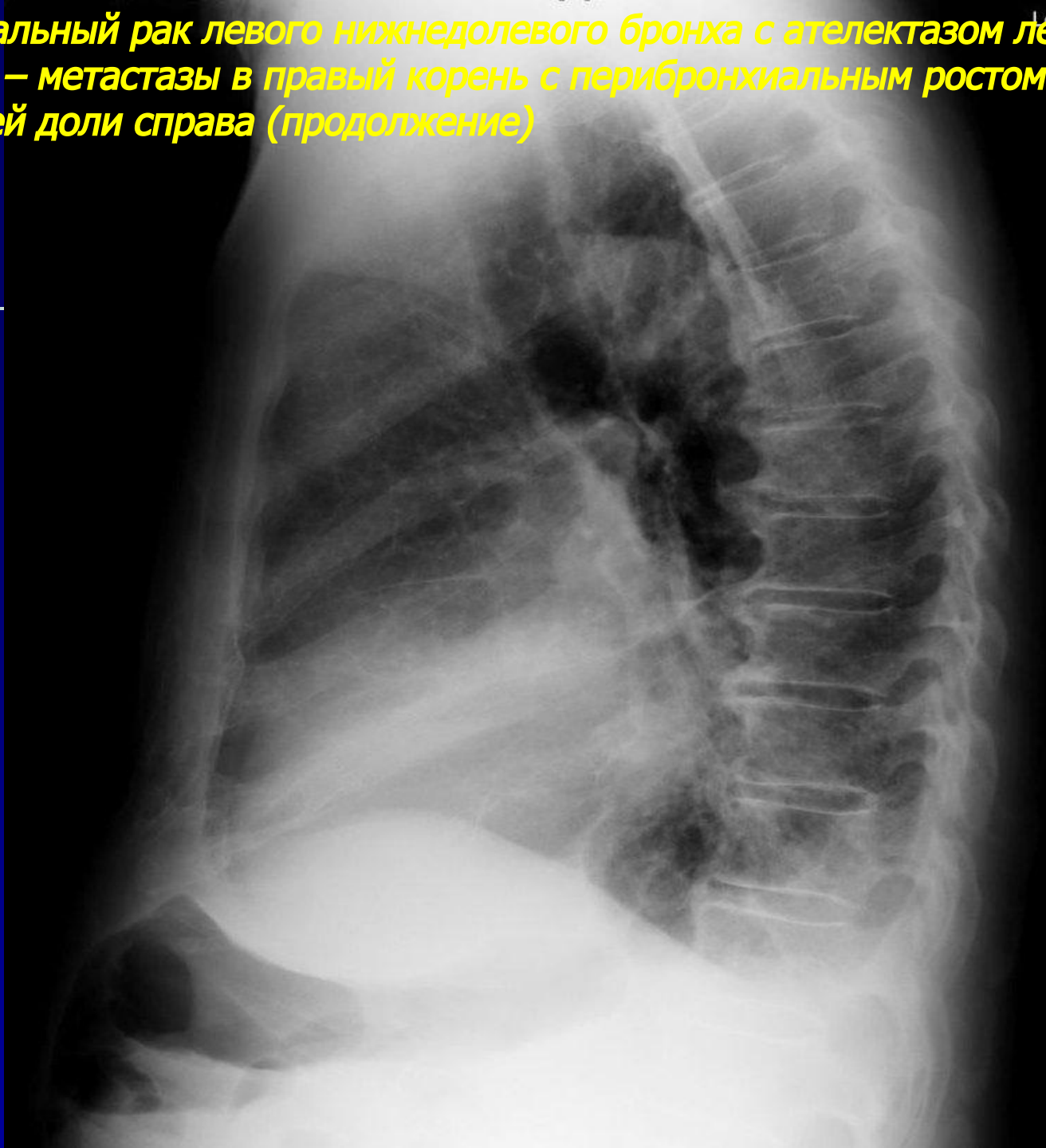
Центральный рак верхней доли справа со смешанным ростом и ателектазом переднего сегмента



Центральный рак левого нижнедолевого бронха с ателектазом левой нижней доли слева – метастазы в правый корень с перибронхиальным ростом и ателектазом средней доли справа



Центральный рак левого нижнедолевого бронха с ателектазом левой нижней доли слева – метастазы в правый корень с перибронхиальным ростом и ателектазом средней доли справа (продолжение)



Бронхиоло-альвеолярная аденокарцинома

