

1. Консервативное:
 - применение повязок с пелотом при пупочных грыжах у детей
 - ношение бандажа при наличии противопоказаний к оперативному лечению
2. Хирургическое лечение

ЛЕЧЕНИЕ ГРЫЖ



1. Выполнение хирургического доступа
2. Выделение грыжевого мешка до шейки
3. Вскрытие грыжевого мешка
4. Ревизия и выделение грыжевого содержимого
5. Вправление грыжевого содержимого в брюшную полость
6. Иссечение грыжевого мешка (грыжесечение)
7. Проведение пластики грыжевых ворот

ХИРУРГИЧЕСКОЕ ЛЕЧЕНИЕ ГРЫЖ

ПЛАСТИКА ГРЫЖЕВЫХ ВОРОТ

1. Аутопластика

- Тканями, взятыми вблизи грыжевых ворот
- Свободными лоскутами фасций и кожи
- Тканями, взятыми за пределами брюшной стенки

2. Аллопластика

- Эксплантатная - полимерными материалами
- Гомогенная - консервированными тканями человека (брюшиной, фасцией, твердой мозговой оболочкой)
- Гетерогенная - консервированными тканями животных (брюшиной, фасцией)

КЛАССИФИКАЦИЯ ПАХОВЫХ ГРЫЖ

1. По происхождению:

- врожденные
- приобретенные:
 - ✓ первичные
 - ✓ рецидивные (в анамнезе одно грыжесечение)
 - ✓ рецидивирующие (в анамнезе два и более грыжесечений)


2. По степени развития:

- начальная
- неполная (канальная)
- полная (канатиковая)
- пахово-мошоночная

3. По клинико-анатомическому признаку:

- прямая
- косая

КЛАССИФИКАЦИЯ ПАХОВЫХ ГРЫЖ

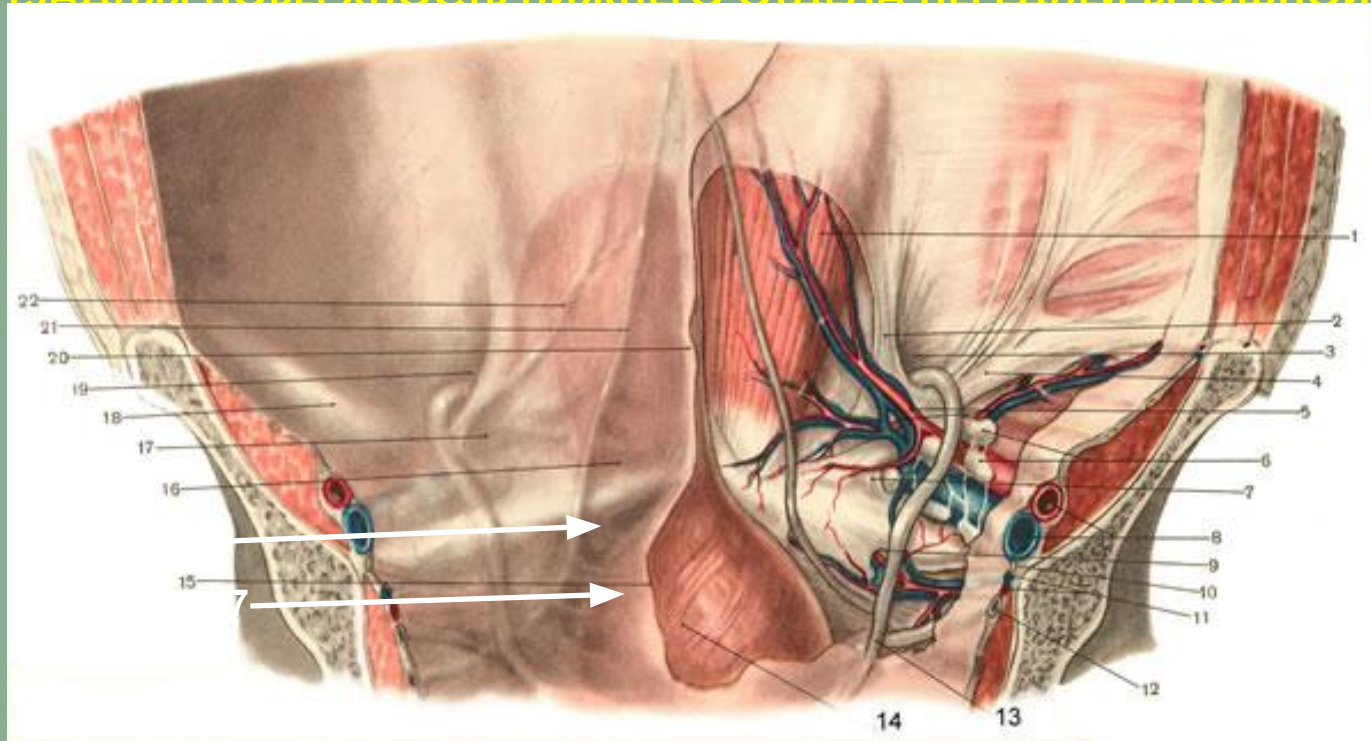


ДИФФЕРЕНЦИАЛЬНАЯ ДИАГНОСТИКА ПАХОВЫХ ГРЫЖ

Симптомы	прямая грыжа	косая грыжа
Возраст	пожилой	молодой
Локализация	чаще двухсторонняя	чаще односторонняя
Форма	округлая	овальная
Направление кашлевого толчка в наружном отверстии пахового канала	прямое	косое
Опускание в мошонку	не бывает	бывает
Ущемление	не бывает	бывает
Происхождение	всегда приобретенная	может быть врожденной
Скользкая грыжа	бывает	не бывает
Расположение семенного канатика	латерально от грыжевого мешка	медиально от грыжевого мешка
Отношение шейки мешка к эпигастральным сосудам	медиальнее сосудов	латеральнее сосудов

АНАТОМИЯ ПАХОВОЙ ОБЛАСТИ

(ЗАДНЯЯ ПОВЕРХНОСТЬ НИЖНЕГО ОТДЕЛА ПЕРЕДНЕЙ БРЮШНОЙ СТЕНКИ)



1 — m. rectus abdominis; 2 — lig. interfoveolare; 3 — anulus inguinalis profundus; 4 — lig. inguinale;
5 — a. et v. epigastrica inferior; 6 — лимфатические узлы; 7 — lig. lacunare; 8 — a. et v. iliaca externa;
9 — foramen obturatorium; 10 — n. obturatorius; 11 — a. et v. obturatoria; 12 — ureter dexter; 13 — ductus deferens;
14 — vesica urinaria; 15 — peritoneum; 16 — fossa supravesicalis; **17 — fossa inguinalis medialis**; 18 — lig. inguinale;
19 — fossa inguinalis lateralis; 20 — plica umbilicalis media; 21 — plica umbilicalis medialis; 22 — plica umbilicalis lateralis.

АНАТОМИЯ ПАХОВОЙ ОБЛАСТИ

В норме **паховый канал** – это щелевидное пространство, заполненное семенным канатиком у мужчин или круглой связкой матки у женщин

Внутренним отверстием пахового канала является наружная паховая ямка

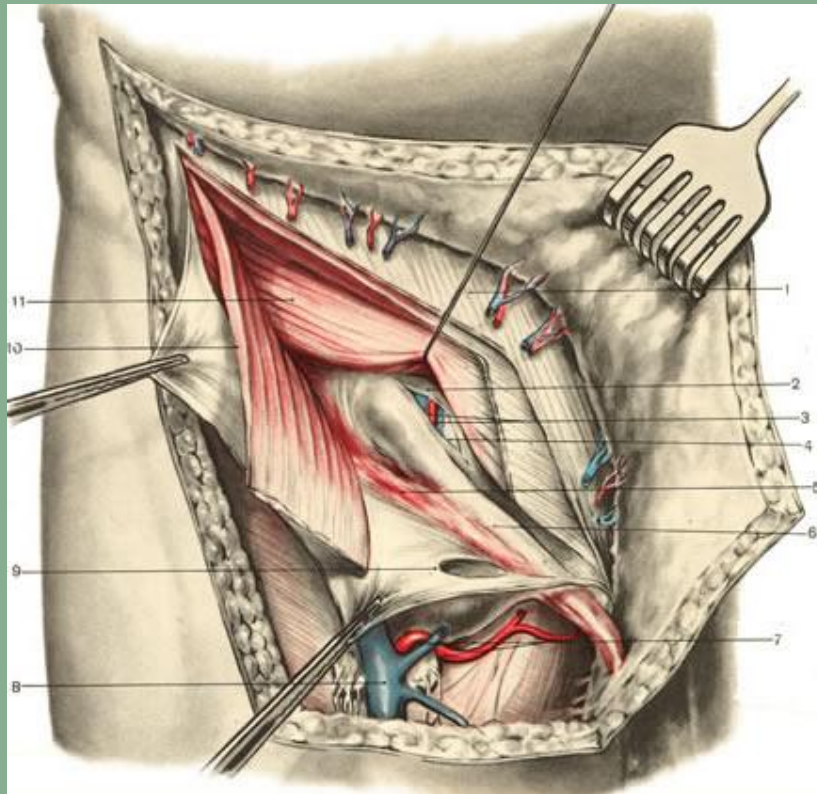
Наружное отверстие пахового канала образовано ножками апоневроза наружной косой мышцы живота

АНАТОМИЯ ПАХОВОЙ ОБЛАСТИ

Границы пахового канала:

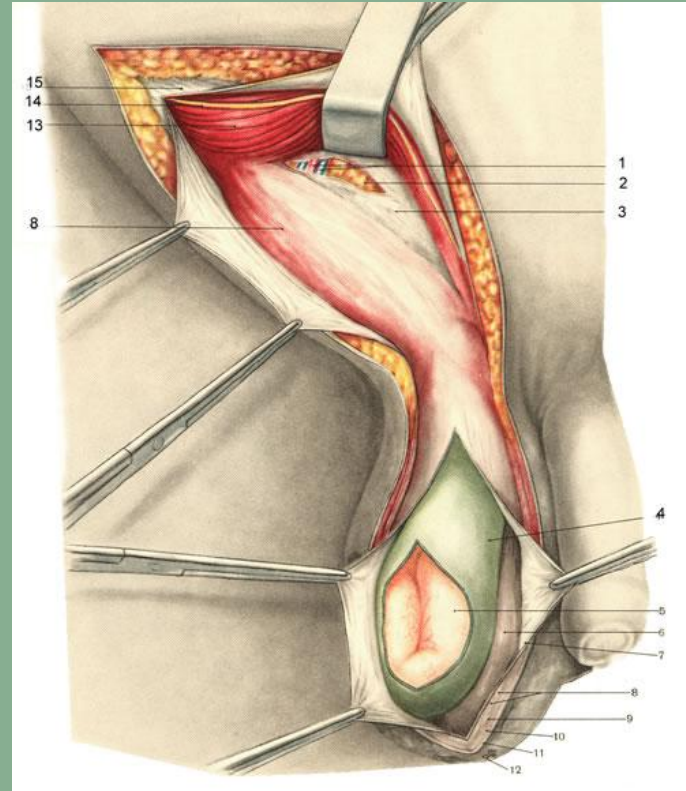
- **передняя** - апоневроз наружной косой мышцы живота
- **задняя** – поперечная фасция живота
- **нижняя** – паховая связка
- **верхняя** – свободный край внутренней косой и поперечной мышц живота

АНАТОМИЯ ПАХОВОЙ ОБЛАСТИ

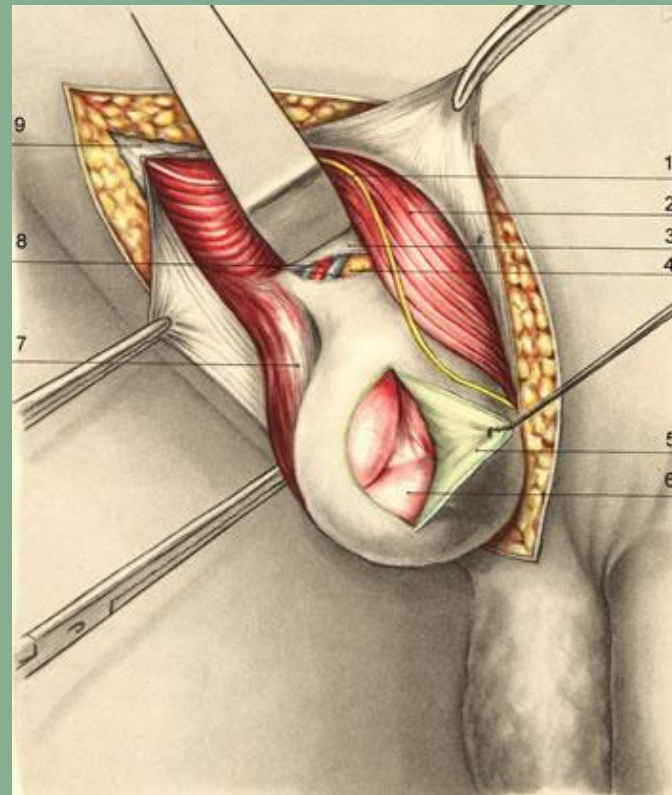


1 — апоневроз *m. obliqui externi abdominis*; 2 — *fascia transversalis*; 3 — *a. et v. epigastrica inferior*;
4 — предбрюшинная клетчатка; 5 — *m. cremaster*; 6 — *funiculus spermaticus*; 7 — *a. et v. pudenda externa*;
8 — *v. saphena magna*; 9 — *anulus inguinalis superior*; 10 — *m. obliquus internus abdominis* (частично
отсечена и отвернута кнаружи); 11 — *m. transversus abdominis*.

ПРИ **КОСЫХ ПАХОВЫХ ГРЫЖАХ** выпячивание передней брюшной стенки происходит в области FOSSA INGUINALIS LATERALIS. ПРИ СВОЕМ ПРОДВИЖЕНИИ ГРЫЖИ ПРОХОДЯТ КОСО ВНИЗ И МЕДИАЛЬНО ВДОЛЬ ПАХОВОГО КАНАЛА, А ЗАТЕМ ЧЕРЕЗ НАРУЖНОЕ ПАХОВОЕ ОТВЕРСТИЕ — В ПОДКОЖНУЮ ЖИРОВУЮ КЛЕТЧАТКУ ИЛИ МОШОНКУ.



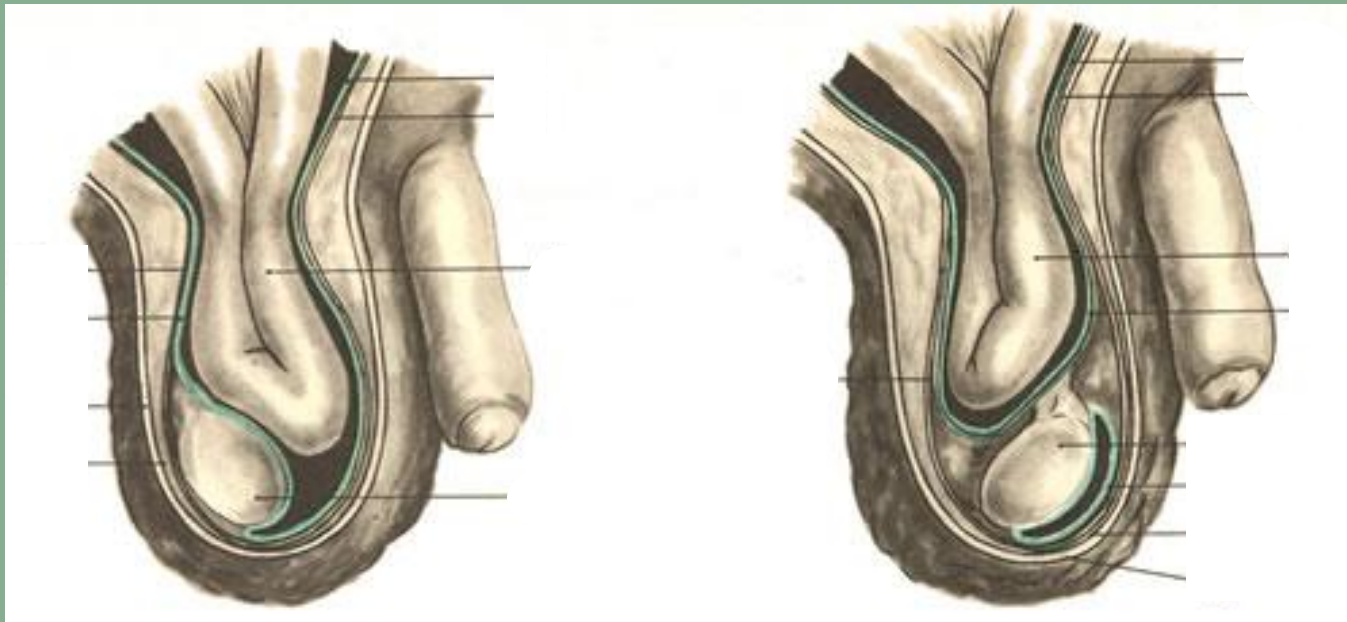
ПРИ ПРЯМЫХ
ПАХОВЫХ ГРЫЖАХ
ВЫПЯЧИВАНИЕ
ПЕРЕДНЕЙ БРЮШНОЙ
СТЕНКИ ПРОИСХОДИТ
В ОБЛАСТИ FOSSA
INGUINALIS MEDIALIS.
ПРЯМЫЕ ГРЫЖИ
НАПРАВЛЯЮТСЯ В
ПОДКОЖНУЮ
КЛЕТЧАТКУ ЧЕРЕЗ
НАРУЖНОЕ
ОТВЕРСТИЕ
ПАХОВОГО КАНАЛА.



ПРИ **ВРОЖДЕННЫХ ПАХОВЫХ ГРЫЖАХ** ГРЫЖЕВОЙ МЕШОК ОБРАЗОВАН PROCESsus VAGINALIS PERITONAEI, КОТОРЫЙ ВЫПЯЧИВАЕТСЯ В ПРОЦЕССЕ ОПУСКАНИЯ ЯИЧКА И ОБРАЗУЕТ ЕГО СЕРОЗНЫЙ ПОКРОВ.

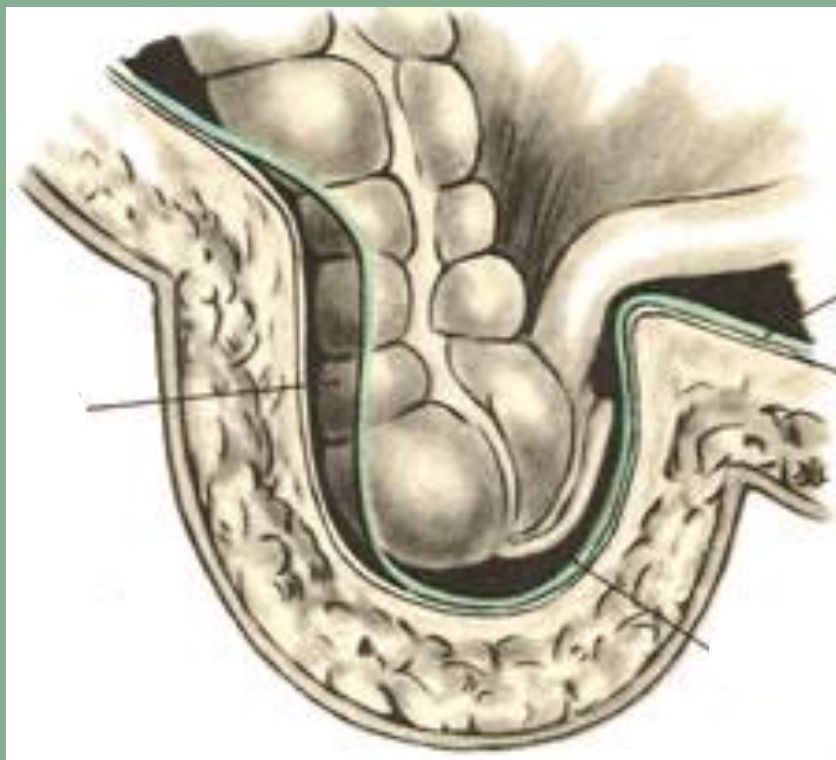
Врожденная

Приобретенная

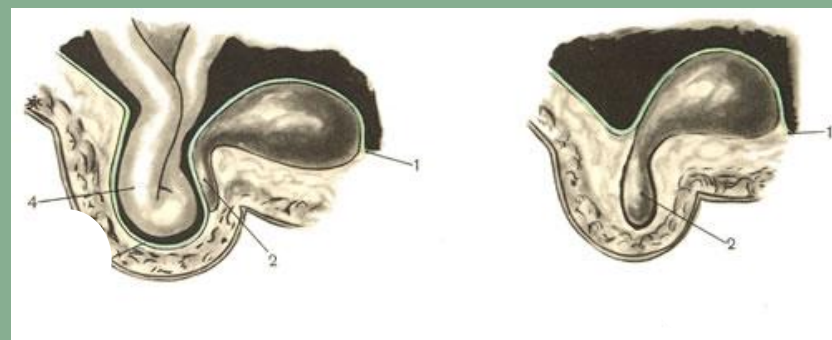


ПРИ **СКОЛЬЗЯЩИХ ГРЫЖАХ** ЧАСТЬЮ ГРЫЖЕВОГО МЕШКА ЯВЛЯЕТСЯ СТЕНКА МЕЗОПЕРИТОНЕАЛЬНО РАСПОЛОЖЕННОГО ОРГАНА (СЛЕПАЯ КИШКА, ВОСХОДЯЩАЯ ОБОДОЧНАЯ КИШКА ИЛИ МОЧЕВОЙ ПУЗЫРЬ).

Слепая кишка



Мочевой пузырь



Цель операции – пластика пахового канала

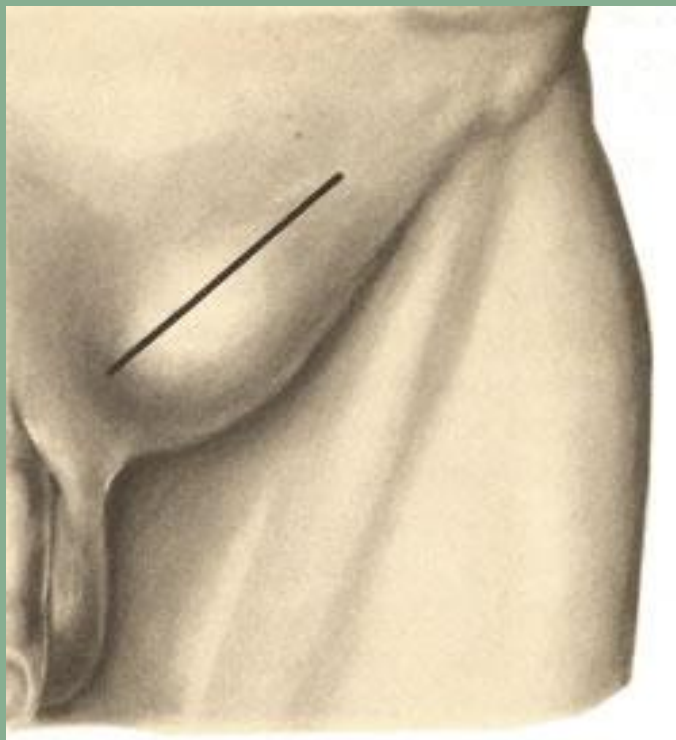
Этапы операции:

1. формирование доступа к паховому каналу
2. выделение и удаление грыжевого мешка
3. ушивание глубокого пахового кольца до нормальных размеров (0,6-0,8 см)
4. пластика пахового канала

**ХИРУРГИЧЕСКОЕ ЛЕЧЕНИЕ
ПАХОВЫХ ГРЫЖ**

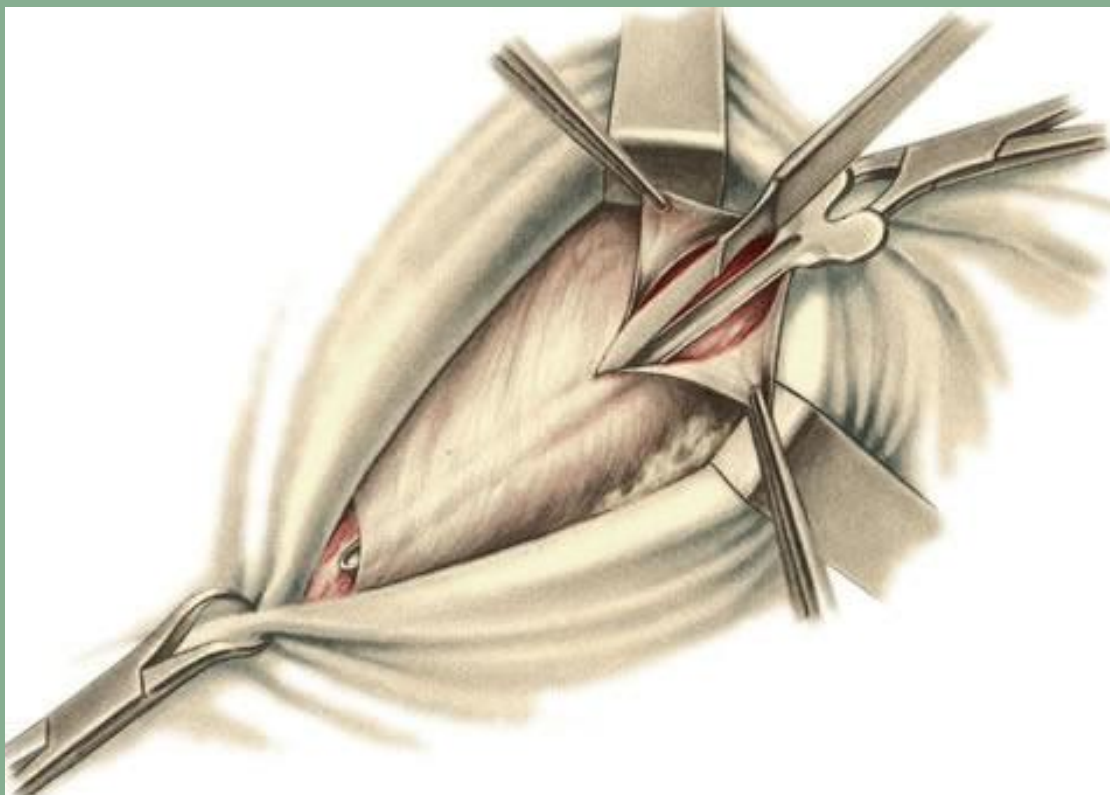
- **Прямая грыжа** – укрепление задней стенки пахового канала (способы Бассини, Постемпски)
- **Косая грыжа:**
 - ✓ при выраженном апоневрозе – укрепление передней стенки канала (способы Мартынова, Жирара, Спасокукоцкого, Кимбаровского)
 - ✓ при слабовыраженном, растянутом апоневрозе – укрепление задней стенки пахового канала

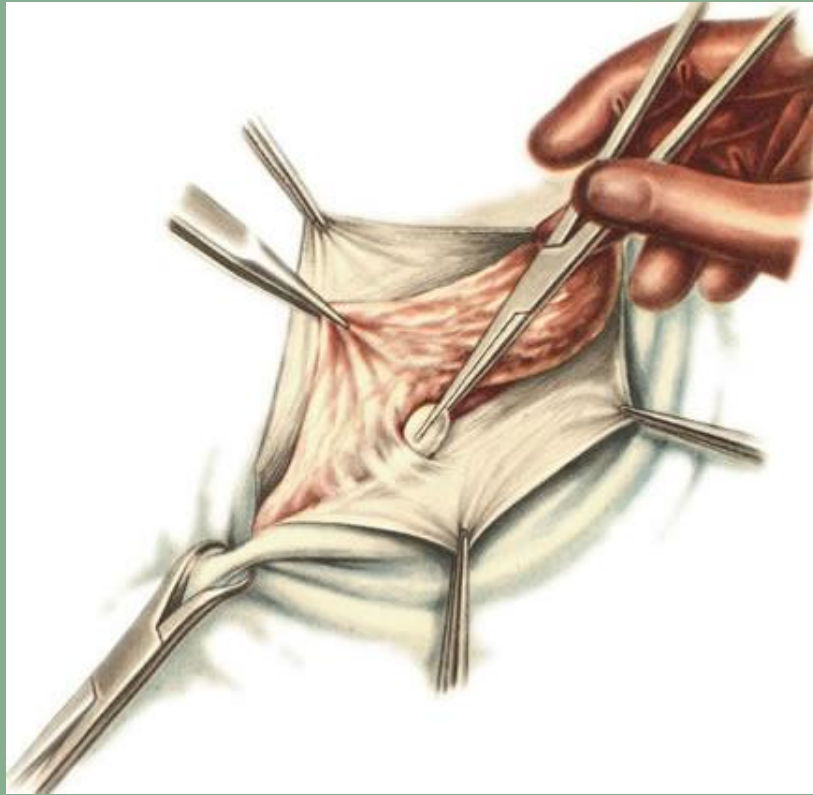
ПРИНЦИП ВЫБОРА ОПЕРАТИВНОГО ПОСОБИЯ ПРИ ПАХОВЫХ ГРЫЖАХ



**ЛИНИЯ РАЗРЕЗА КОЖИ ПРИ
ОПЕРАЦИИ ПАХОВОЙ
ГРЫЖИ**

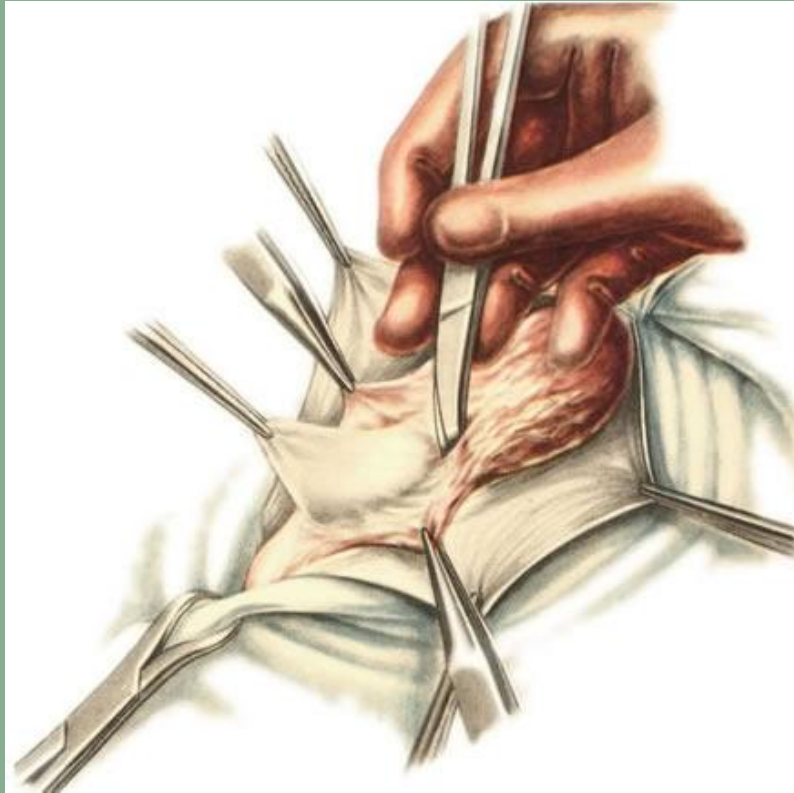
РАССЕЧЕНИЕ АПОНЕВРОЗА M. OBLIQUI EXTERNI ABDOMINIS

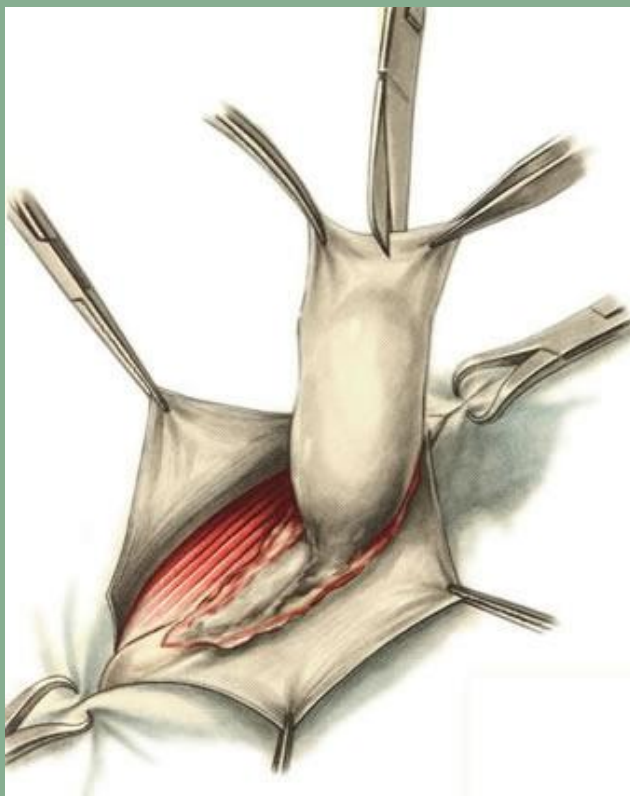




ВЫДЕЛЕНИЕ ГРЫЖЕВОГО МЕШКА

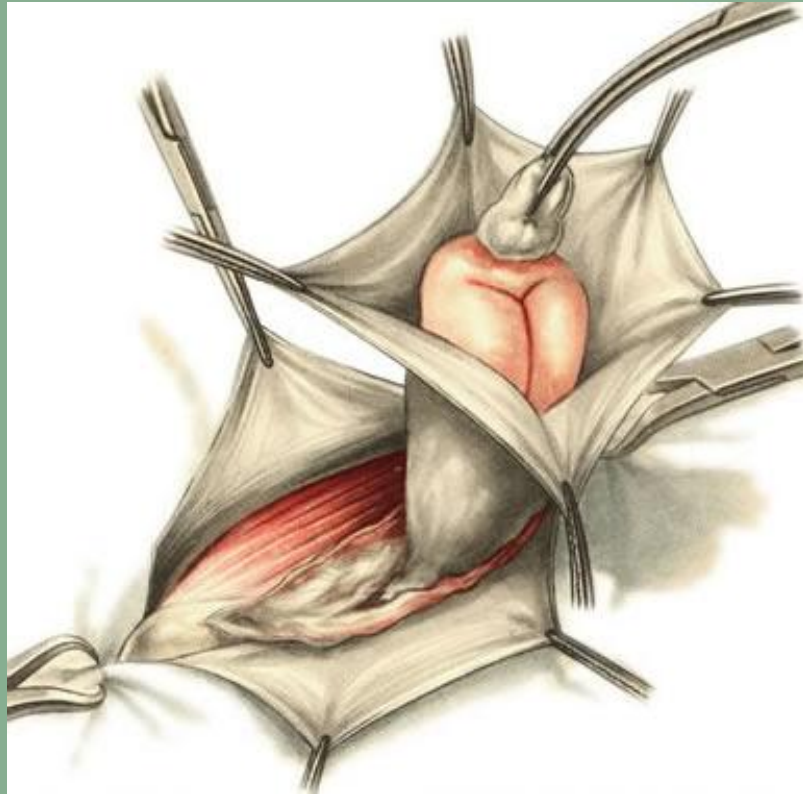
ОТДЕЛЕНИЕ ГРЫЖЕВОГО МЕШКА ОТ ЭЛЕМЕНТОВ СЕМЕННОГО КАНАТИКА



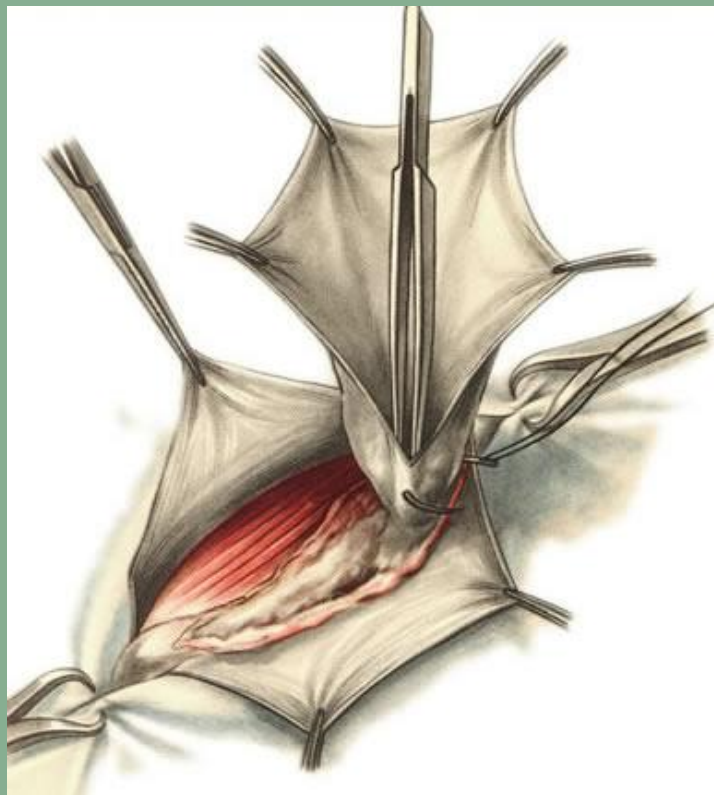

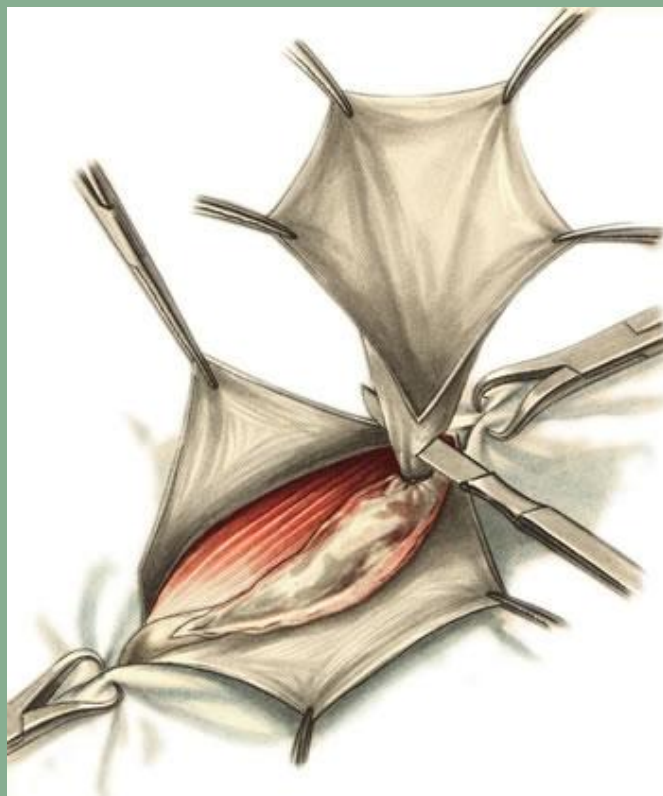
ВСКРЫТИЕ ГРЫЖЕВОГО МЕШКА

ВПРАВЛЕНИЕ ГРЫЖЕВОГО СОДЕРЖИМОГО В БРЮШНУЮ ПОЛОСТЬ



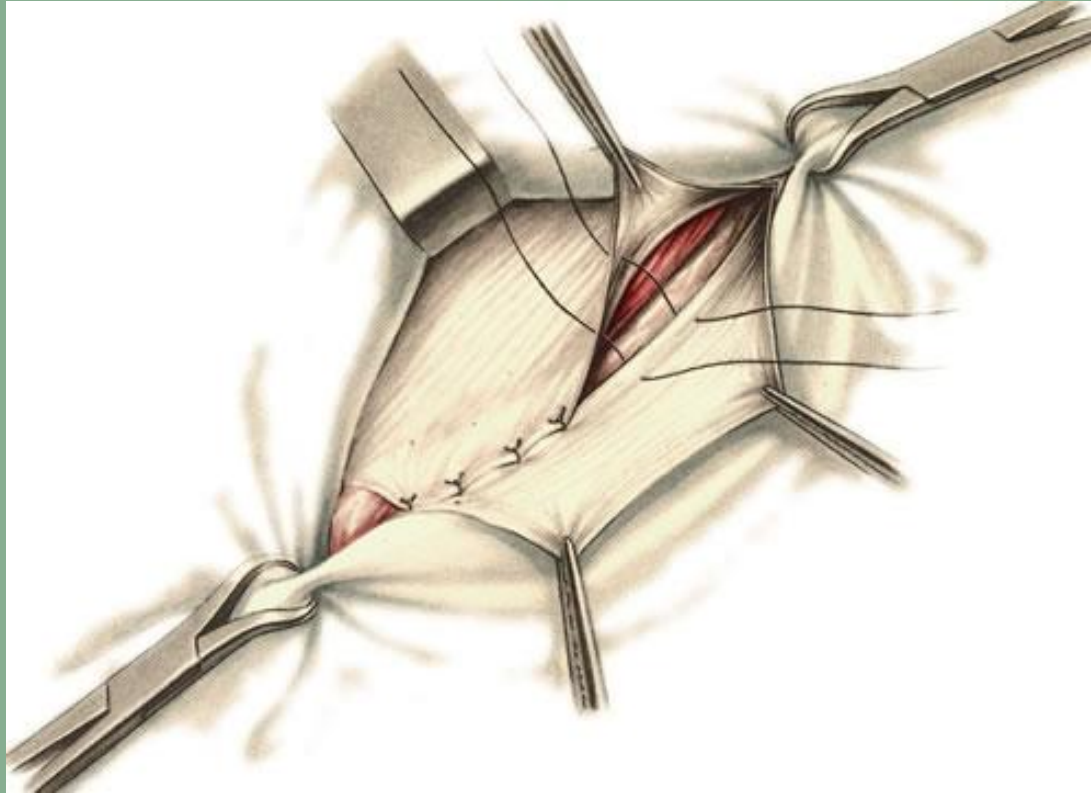
ПРОШИВАНИЕ ШЕЙКИ ГРЫЖЕВОГО МЕШКА





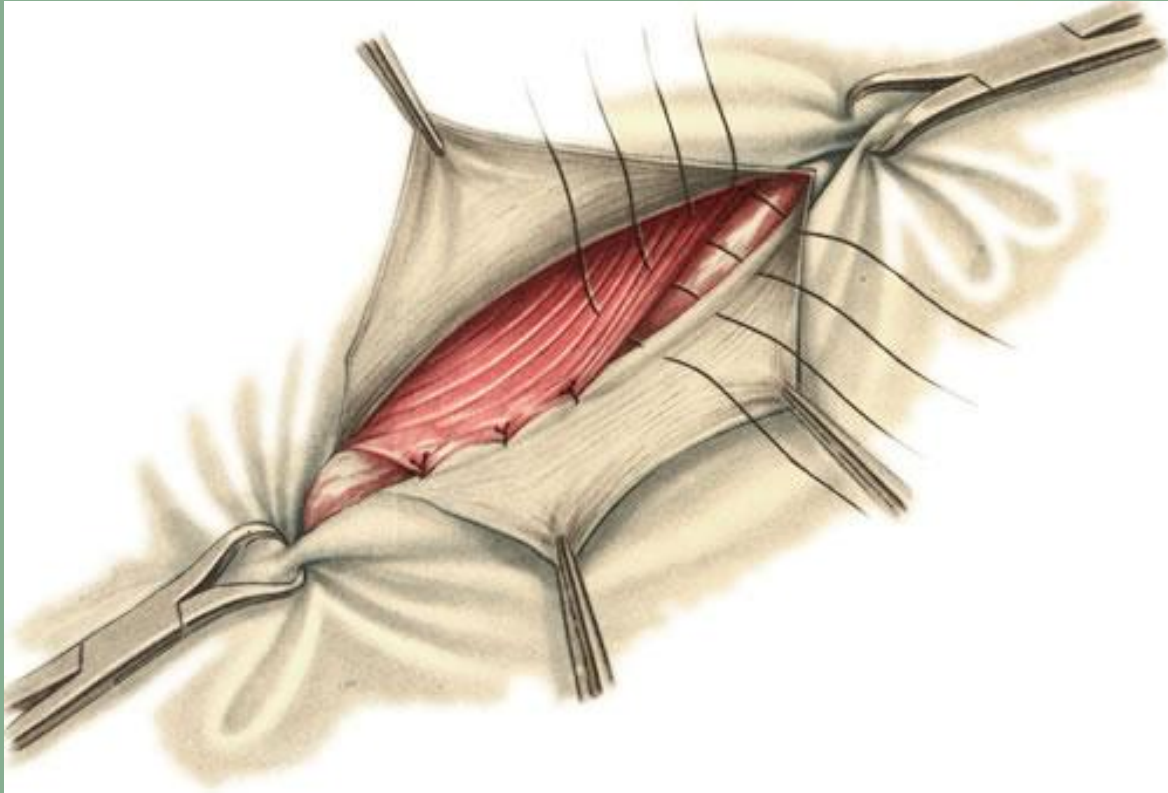
ОТСЕЧЕНИЕ ПЕРИФЕРИЧЕСКОЙ ЧАСТИ ГРЫЖЕВОГО МЕШКА

Способ Мартынова



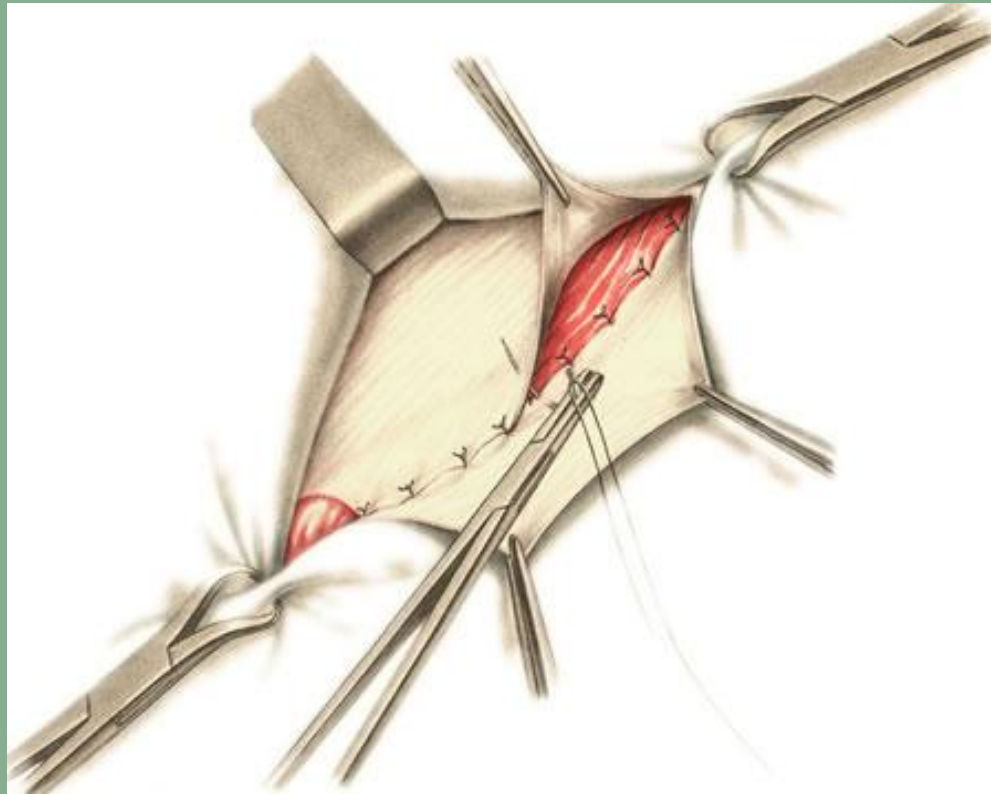
ПОДШИВАНИЕ ВНУТРЕННЕГО ЛОСКУТА АПОНЕВРОЗА М.
OBLIQUI EXTERNI ABDOMINIS К LIG. INGUINALE.

СПОСОБ ЖИРАРА



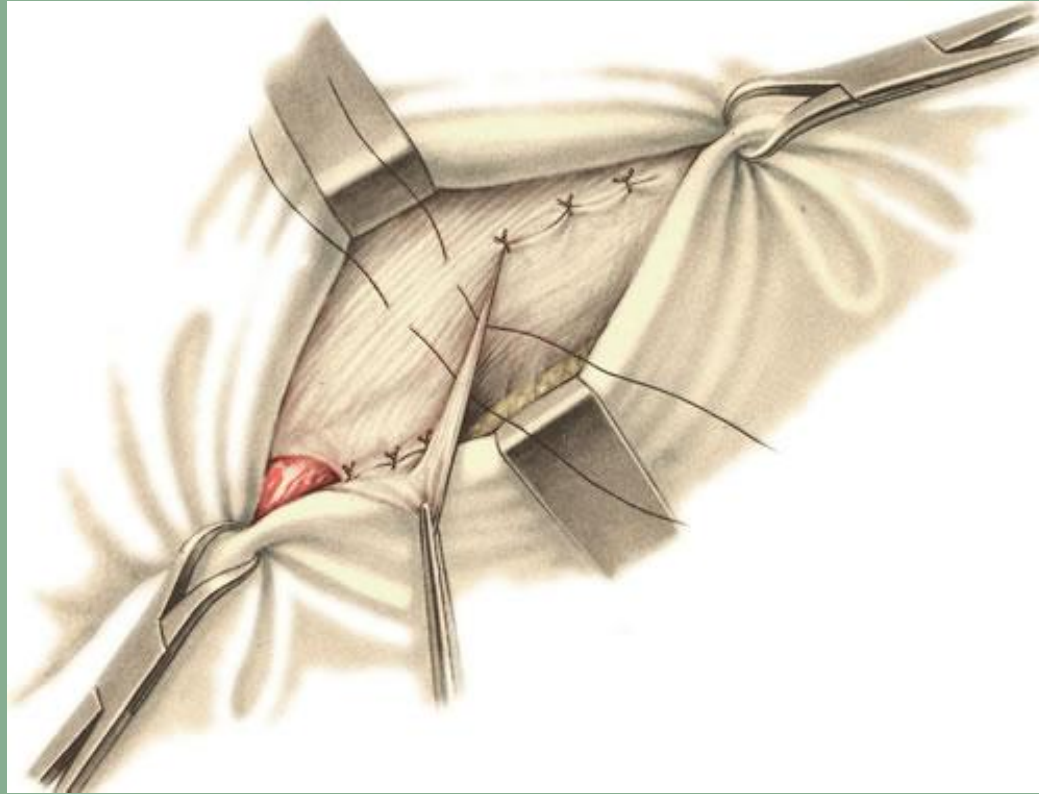
Подшивание *m. obliquus internus abdominis* и *m. transversus abdominis* к *lig. inguinale*.

СПОСОБ ЖИРАРА



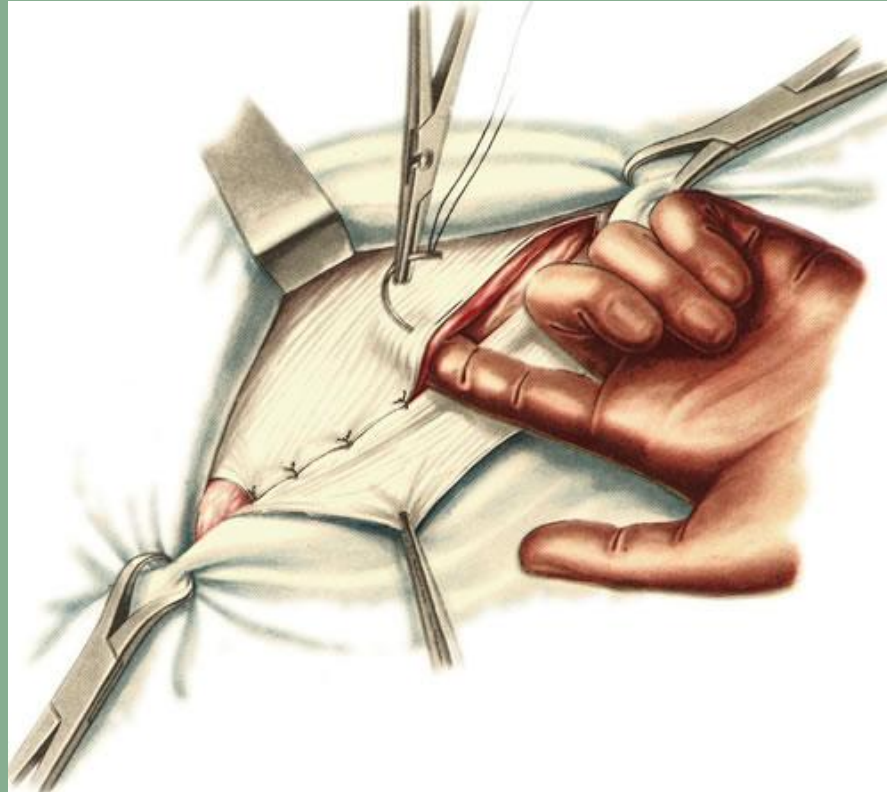
Подшивание внутреннего лоскута апоневроза *m. obliqui externi abdominis* к *lig. inguinale*.

Способ Жирара



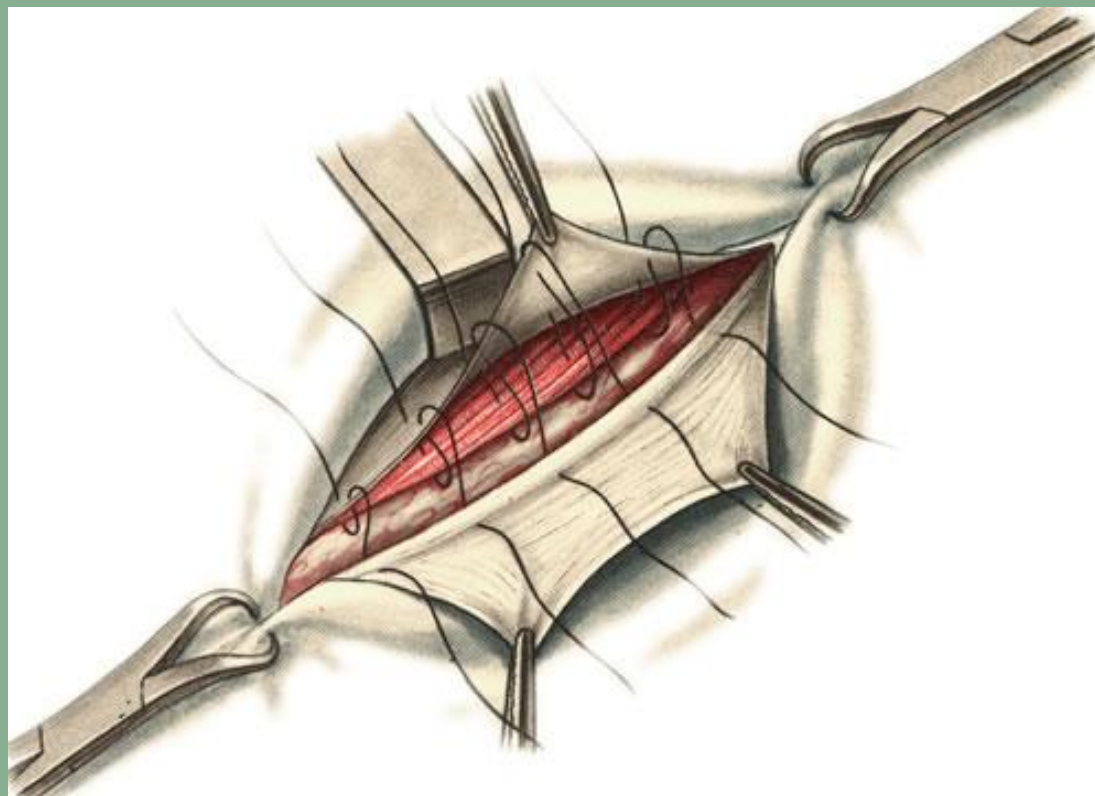
ПОДШИВАНИЕ НАРУЖНОГО ЛОСКУТА АПОНЕВРОЗА
M. OBLIQUI EXTERNI ABDOMINIS К ВНУТРЕННЕМУ.

Способ Спасокуцкого

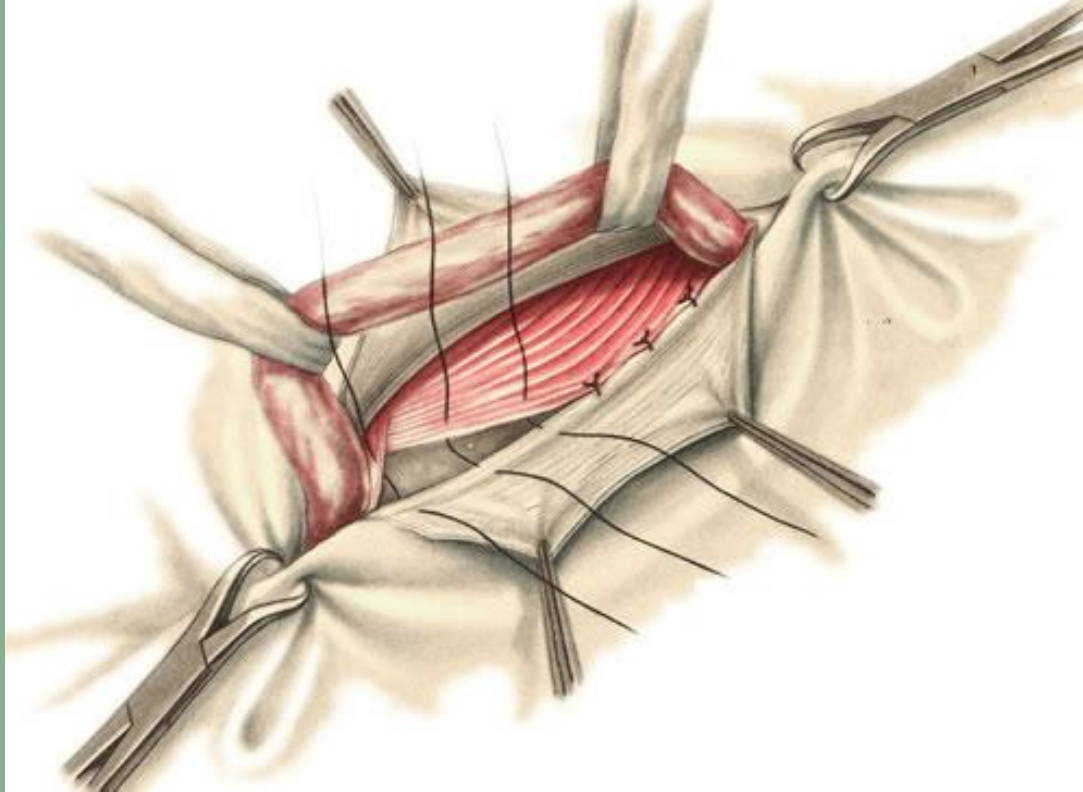


ПОДШИВАНИЕ ВНУТРЕННЕГО ЛОСКУТА АПОНЕВРОЗА М.
OBLIQUI EXTERNI ABDOMINIS, М. OBLIQUUS INTERNUS ABDOMINIS И
М. TRANSVERSUS ABDOMINIS К LIG. INGUINALE.

СПОСОБ КИМБАРОВСКОГО

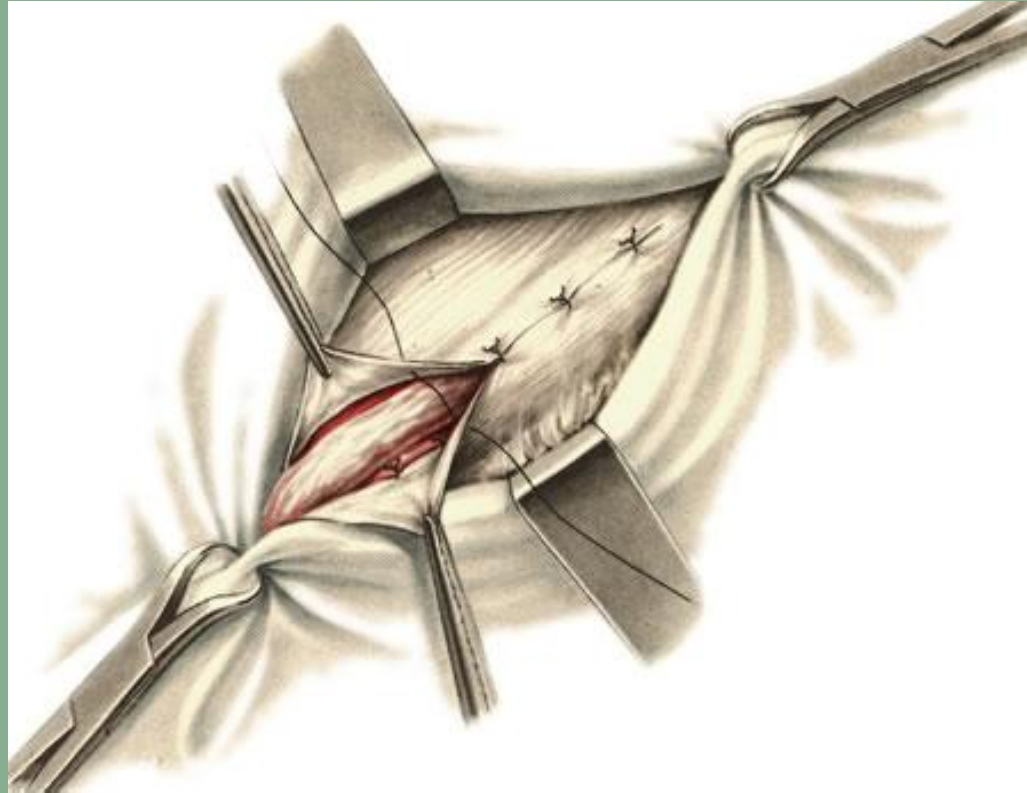


Способ Бассини

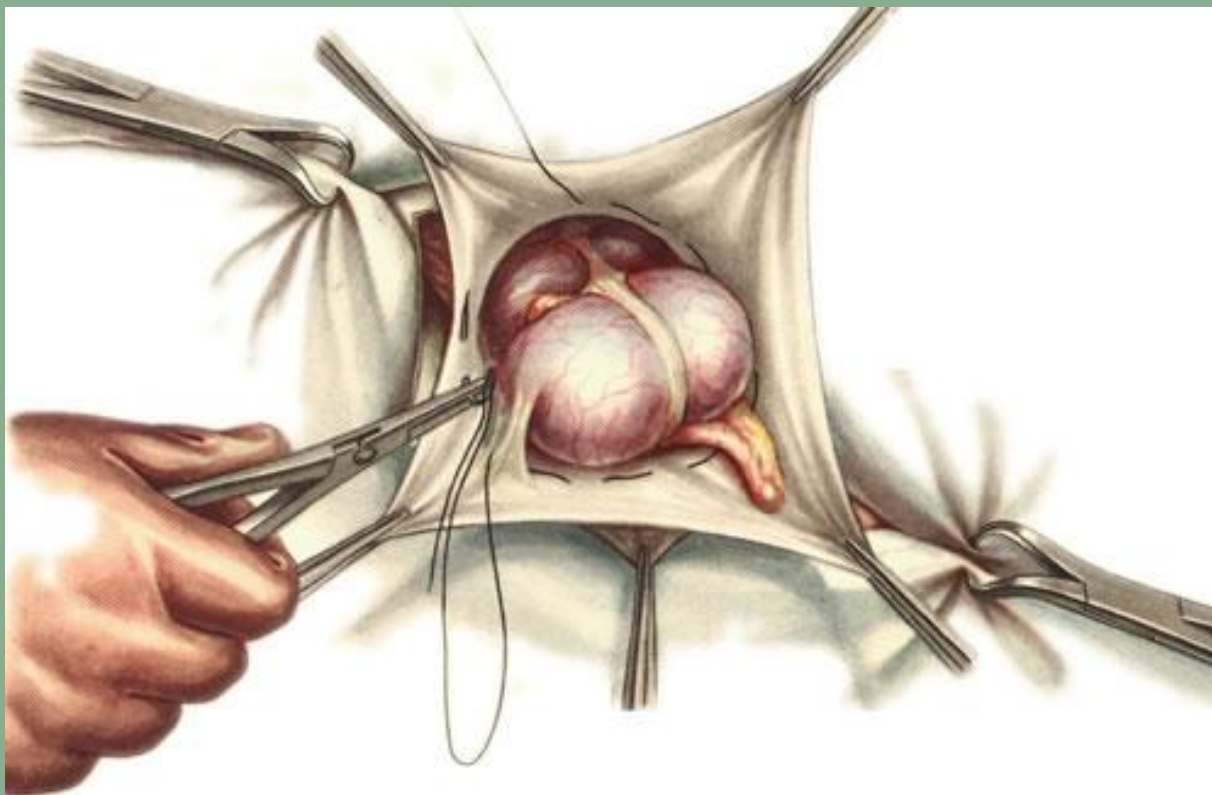


ПОДШИВАНИЕ ММ. OBLIQUUS INTERNUS ABDOMINIS,
TRANSVERSUS ABDOMINIS ET RECTUS ABDOMINIS К LIG.
INGUINALE ПОЗАДИ FUNICULUS SPERMATICUS.

Способ Бассини



СШИВАНИЕ ВНУТРЕННЕГО И НАРУЖНОГО ДОСКУТОВ
АПОНЕВРОЗА М. OBLIQUI EXTERNI ABDOMINIS ПО ВЕРХ
FUNICULUS SPERMATICUS.



НАЛОЖЕНИЕ КИСЕТНОГО ШВА ПРИ СКОЛЬЗЯЩЕЙ ГРЫЖЕ


КЛАССИФИКАЦИЯ БЕДРЕННЫХ ГРЫЖ

1. По клинико-анатомическому признаку:

- сосудисто-лакунарная грыжа
- мышечно-лакунарная грыжа

2. По степени зрелости:

- начальная
- неполная (интерстициальная)
- полная



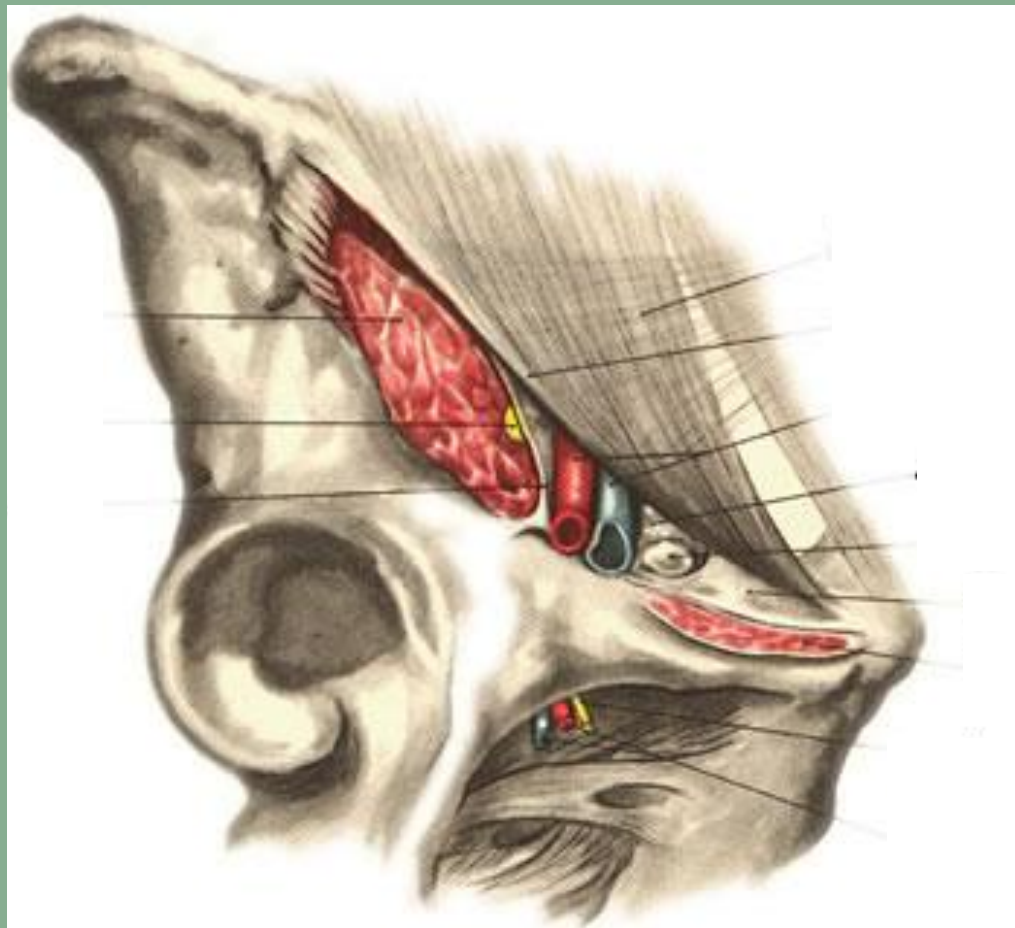ДИФФЕРЕНЦИАЛЬНАЯ ДИАГНОСТИКА ПАХОВОЙ И БЕДРЕННОЙ ГРЫЖИ

Симптомы	паховая грыжа	бедренная грыжа
Происхождение	Врожденная или приобретенная	Только приобретенная
Пол	Чаще мужчины	Чаще женщины
Жалобы	Боли в паху, отдающие в яичко и живот	Чаще неопределенные
Локализация	Выше пупартовой связки	Ниже пупартовой связки
Форма выпячивания	Косая: удлинненная, может спускаться в мошонку. Прямая: округлая.	Округлая, чаще с широким основанием, при большой грыже - косоовальная
Грыжевые ворота	Косая: открытый косой паховый канал. Прямая: короткий канал в области наружного кольца, прямой выход.	Бедренный канал под лонным бугорком. Бедренная артерия латеральнее грыжи.

АНАТОМИЯ БЕДРЕННОГО ТРЕУГОЛЬНИКА

Подвздошно-поясничная мышца, бедренные сосуды и бедренный нерв выходят через пространство, расположенное под паховой связкой, которое разделено на две лакуны: мышечную (*lacuna musculorum*), и сосудистую (*lacuna vasorum*). Эти лакуны разделены связкой (*arcus iliopectineus*), натянутой между *eminentia iliopectinea* и *lig. inguinale*.

АНАТОМИЯ БЕДРЕННОГО ТРЕУГОЛЬНИКА



АНАТОМИЯ БЕДРЕННОГО ТРЕУГОЛЬНИКА

- **Мышечная лакуна** снаружи и сзади ограничена подвздошной костью, спереди — паховой связкой, изнутри — *arcus iliopsoas*. Через нее на бедро выходит подвздошно-поясничная мышца и бедренный нерв.
- **Сосудистая лакуна** изнутри ограничена лакунарной связкой (*lig. lacunare*), спереди — паховой связкой (*lig. inguinale*), сзади — надкостницей лонной кости, снаружи — *arcus iliopsoas*. Через сосудистую лакуну выходят на бедро бедренные артерия и вена.

ХИРУРГИЧЕСКАЯ АНАТОМИЯ БЕДРЕННЫХ ГРЫЖ

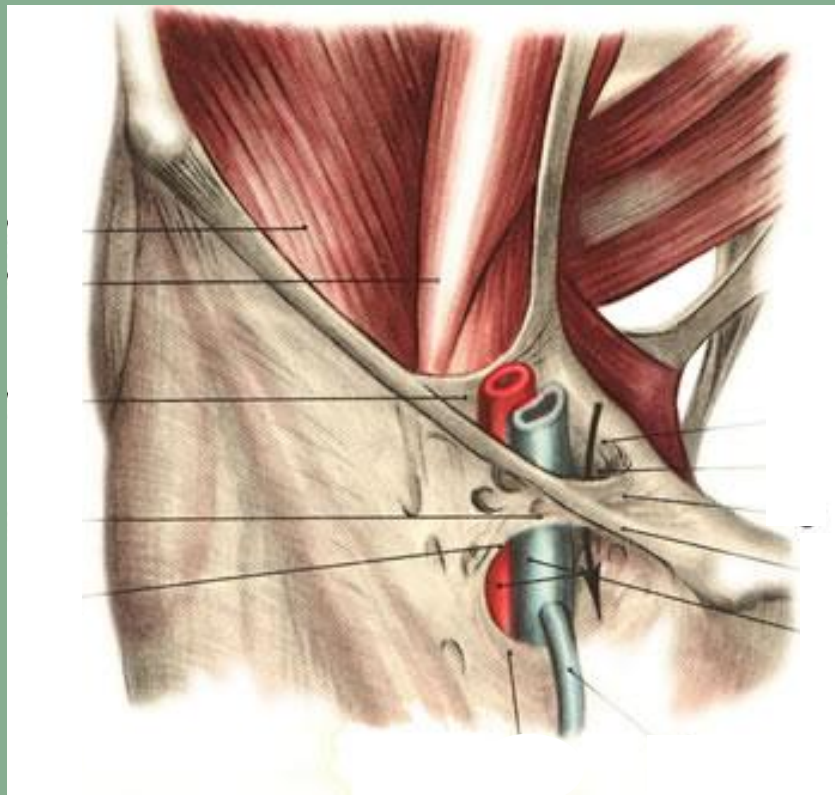Бедренные сосуды выполняют сосудистую лакуну не полностью; медиально от них имеется пространство шириной до 2 см, заполненное жировой клетчаткой и лимфатическими узлами.

Здесь при наличии бедренной грыжи образуется трехгранный бедренный канал длиной до 1-3 см.

Наружным отверстием бедренного канала является овальная ямка (*hiatus saphenus*), имеющаяся в поверхностном листке широкой фасции бедра.

Внутреннее отверстие располагается глубже и ограничено: сверху — паховой связкой, снаружи — бедренной веной и ее влагалищем, изнутри — лакунарной связкой и снизу — подвздошно-лонной связкой, плотно сращенной с надкостницей лонной кости.

ХИРУРГИЧЕСКАЯ АНАТОМИЯ БЕДРЕННЫХ ГРЫЖ



Canalis femoralis


ХИРУРГИЧЕСКОЕ ЛЕЧЕНИЕ БЕДРЕННЫХ ГРЫЖ

Оперативные доступы:

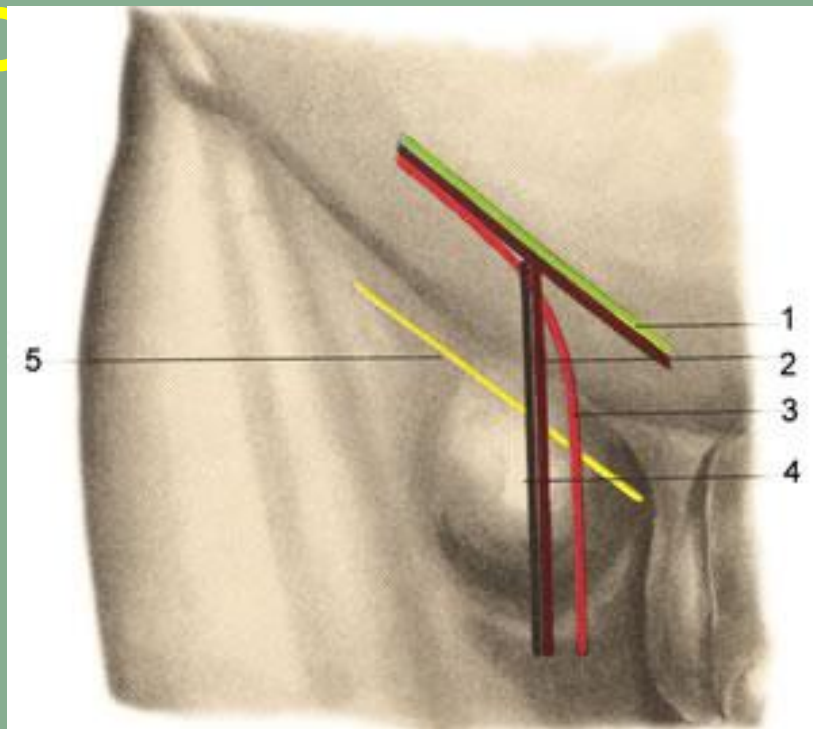
1. Внебрюшинные:

- Бедренные
- Паховые

2. Внутрибрюшные

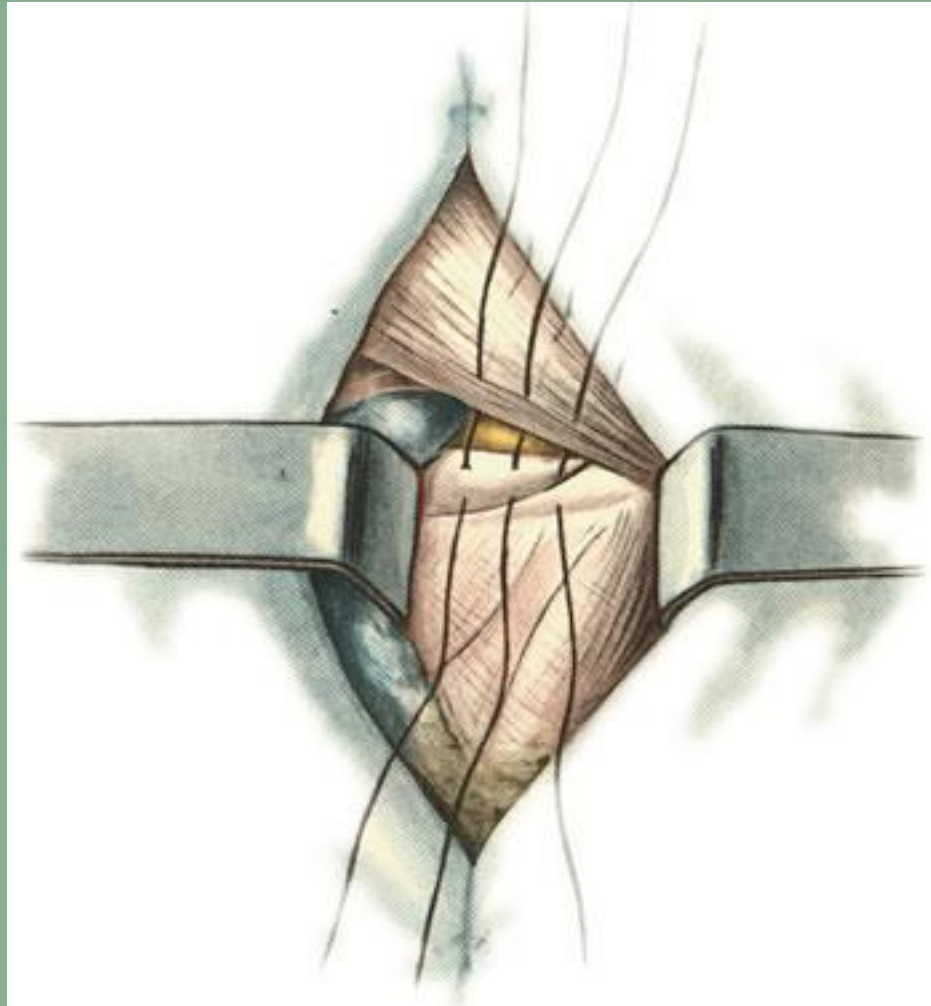


ХИРУРГИЧЕСКИЕ ДОСТУПЫ ПРИ ОПЕРАЦИИ ПО ПОВОДУ ПАХОВОЙ ГЕРНИИ



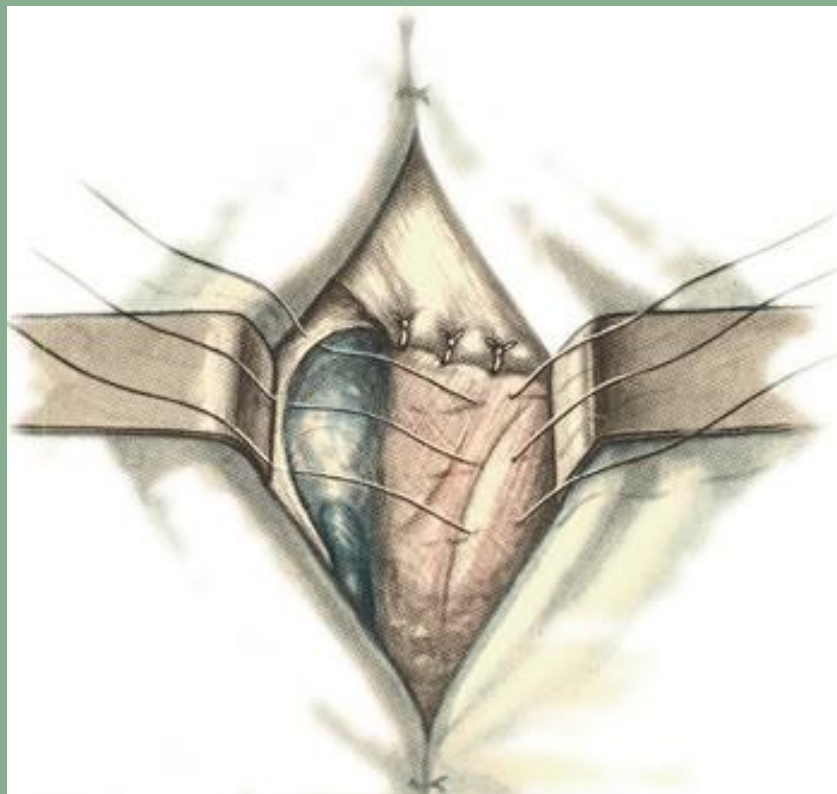1 — косой разрез выше паховой складки; 2 — Т-образный разрез; 3 — углообразный разрез; 4 — вертикальный разрез; 5 — косой разрез ниже паховой складки.

СПОСОБ БАССИНИ



Подшивание lig. inguinale к надкостнице os pubis.

СПОСОБ БАССИНИ



Второй ряд швов между серповидным краем широкой фасции бедра и гребешковой фасцией.

КЛАССИФИКАЦИЯ ПУПОЧНЫХ ГРЫЖ

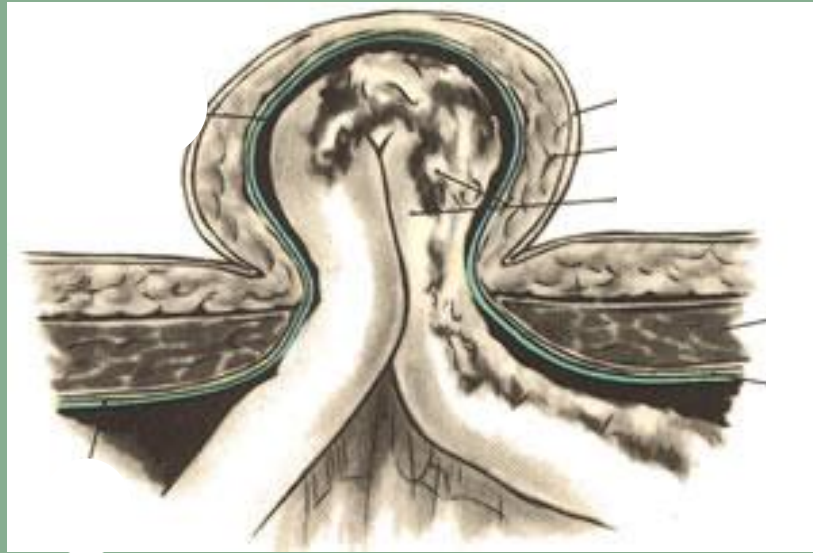
1. Эмбриональная (покрытая амнионом, вартановым студнем и брюшиной)

- собственно эмбриональная
- грыжи зародышей (пуповинные)


2. Грыжи детского возраста (возникшие до 6 мес жизни, небольшого размера, исчезают самопроизвольно)

3. Грыжи взрослых

- прямые
- косые (параумбиликальные)



ХИРУРГИЧЕСКАЯ АНАТОМИЯ ПУПОЧНЫХ ГРЫЖ



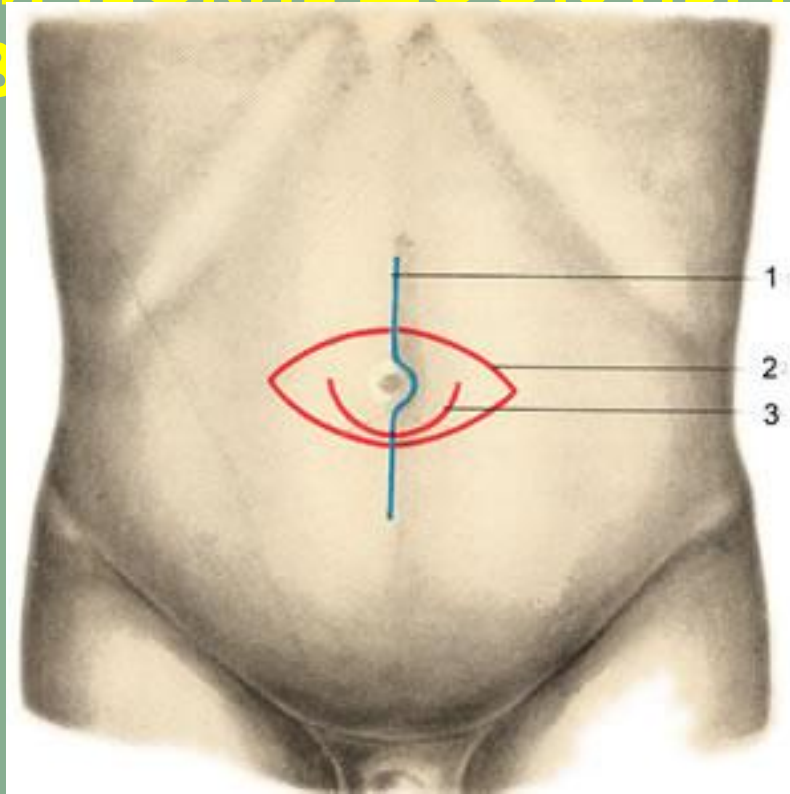
ХИРУРГИЧЕСКОЕ ЛЕЧЕНИЕ ПУПОЧНЫХ ГРЫЖ

Метод Лексера. Стягивание пупочного кольца кисетным швом. Применяется при грыжах небольших размеров.

Способ Мейо. Пупочное кольцо рассекается горизонтально. Дубликатура апоневроза создается в горизонтальном направлении.

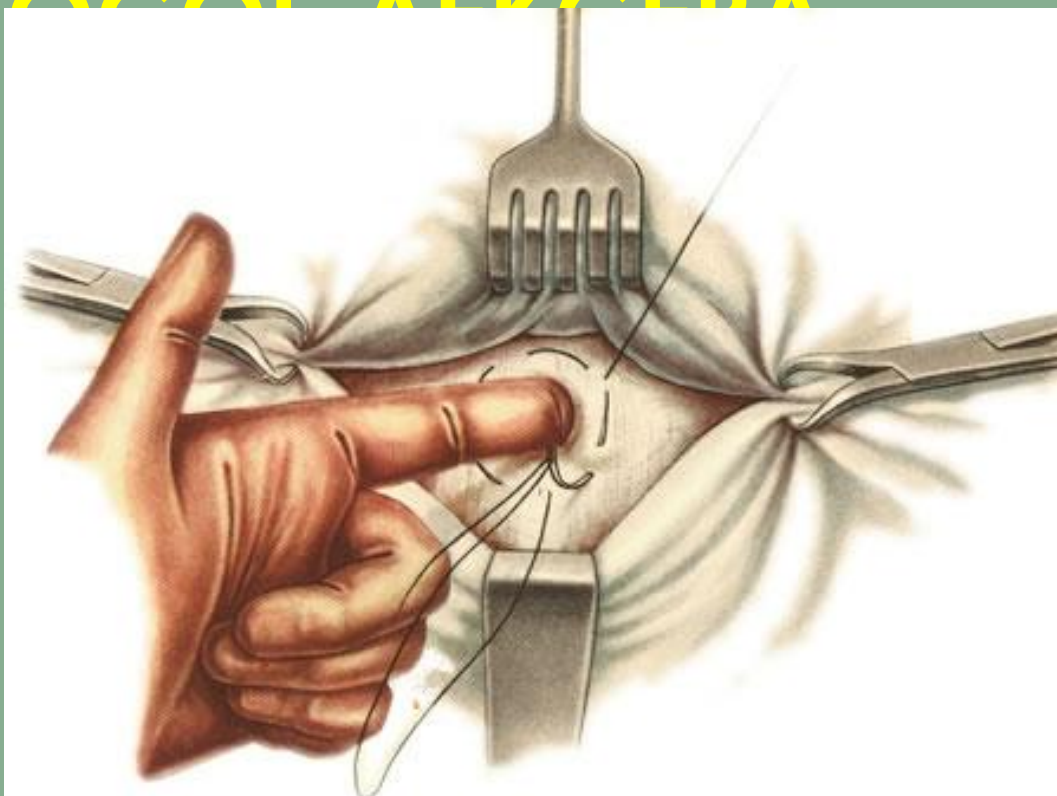
Способ Сапежко. Разрез вертикальный. Дубликатура апоневроза создается в вертикальном направлении.

ХИРУРГИЧЕСКИЕ ДОСТУПЫ ПРИ ОПЕРАЦИИ ПО ПОВРЕЖДЕНИЮ ПИЩЕВОДА

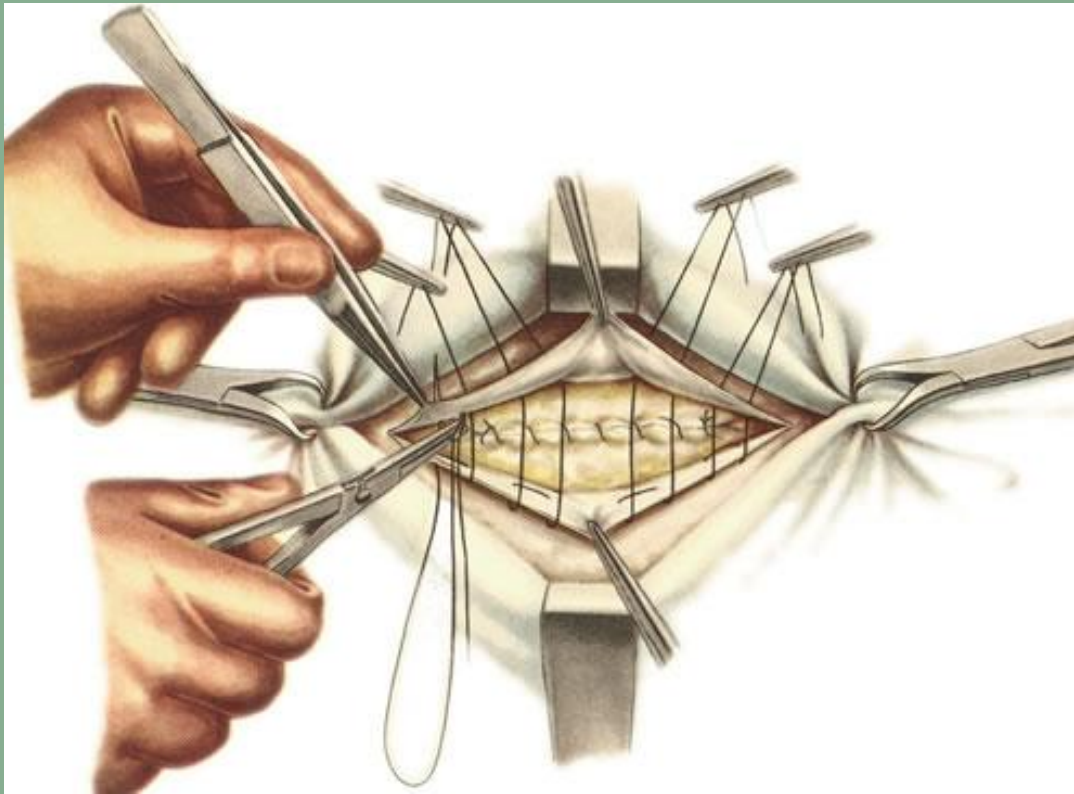


1 — разрез по средней линии живота на уровне пупка;
2 — овальный разрез; 3 — полулунный разрез,
окаймляющий пупок снизу

СПОСОБ АЛЕКСЕВА



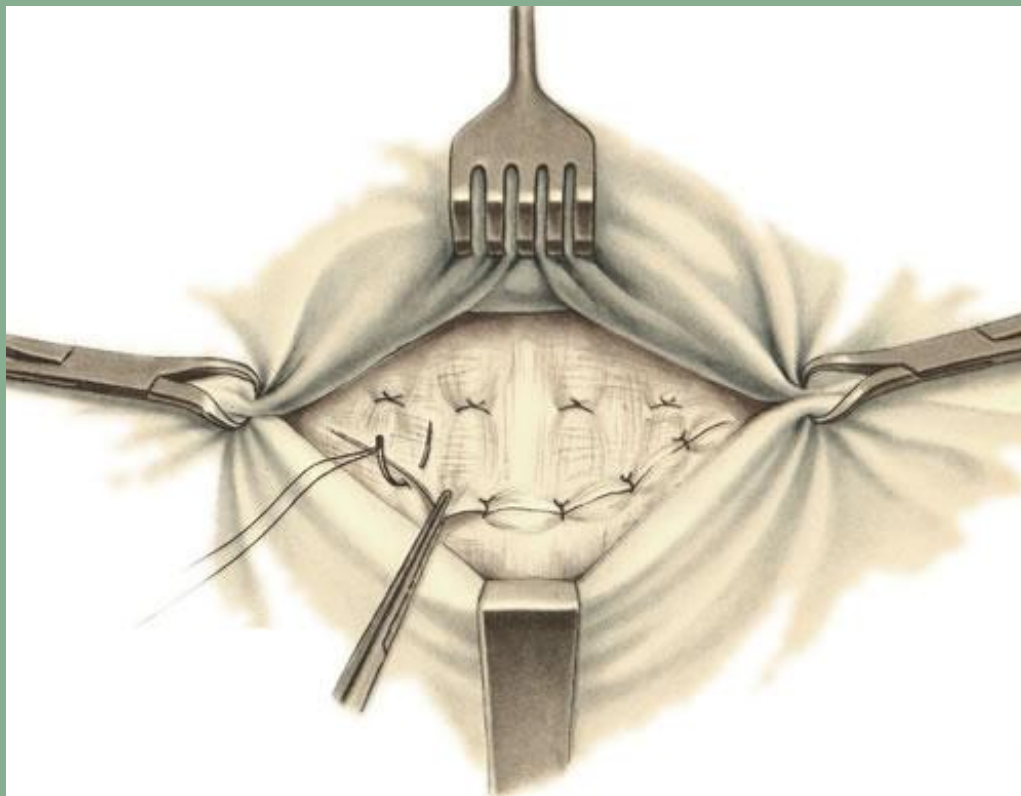
Наложение кисетного шва вокруг пупочного кольца.



СПОСОБ МЕЙО

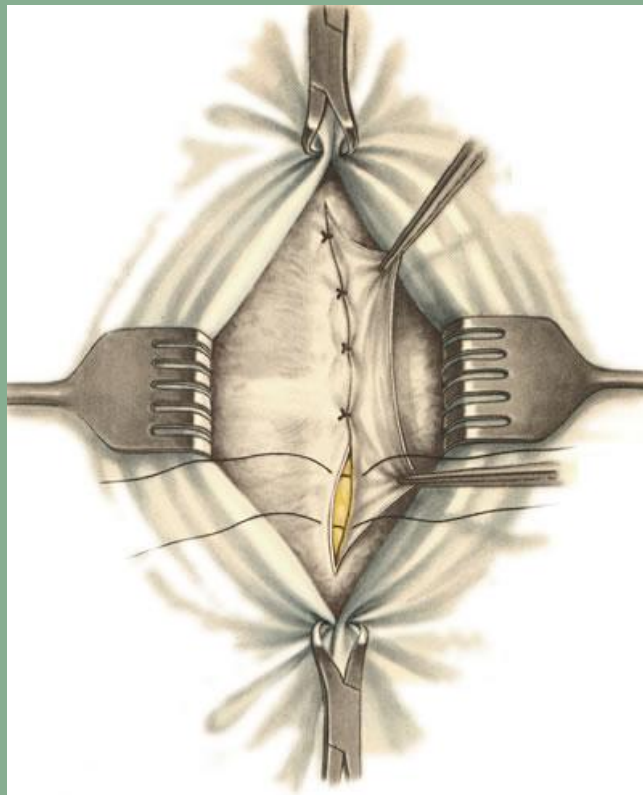
Подшивание нижнего лоскута апоневроза к верхнему лоскуту рядом узловых П-образных швов.

СПОСОБ МЕЙО



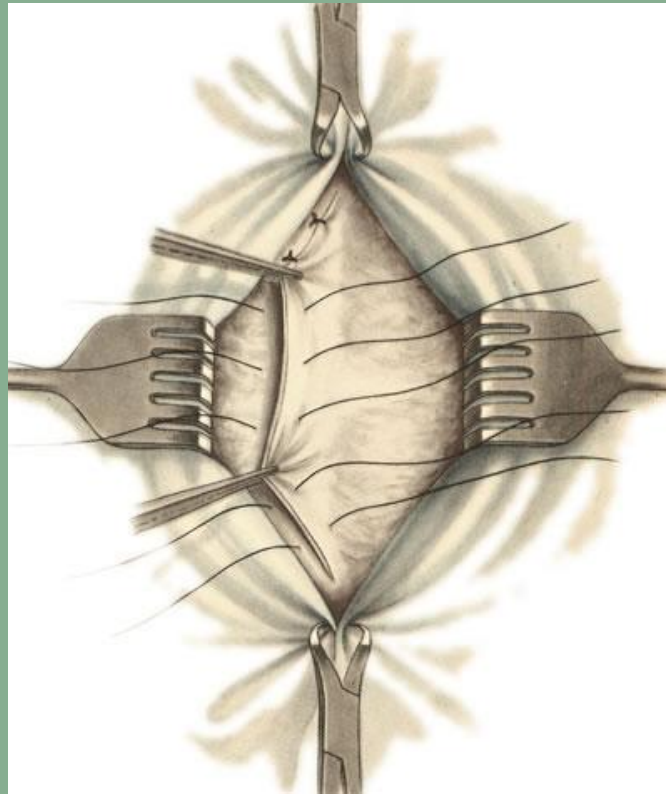
Подшивание верхнего лоскута апоневроза к нижнему лоскуту рядом узловых швов.

СПОСОБ САПЕЖКО



Подшивание края правого лоскута апоневроза к задней стенке влагалища левой прямой мышцы живота.

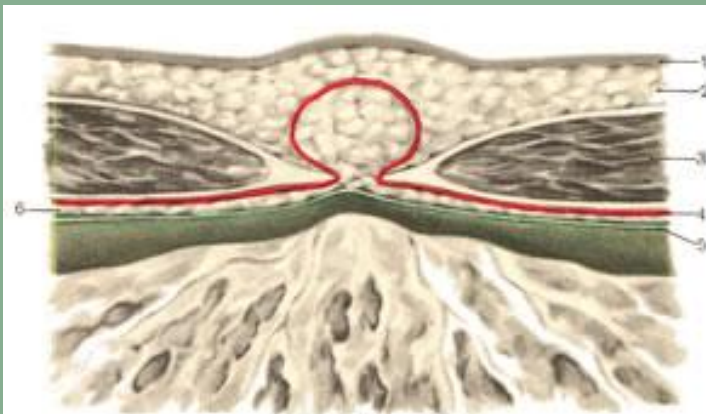
СПОСОБ САПЕЖКО



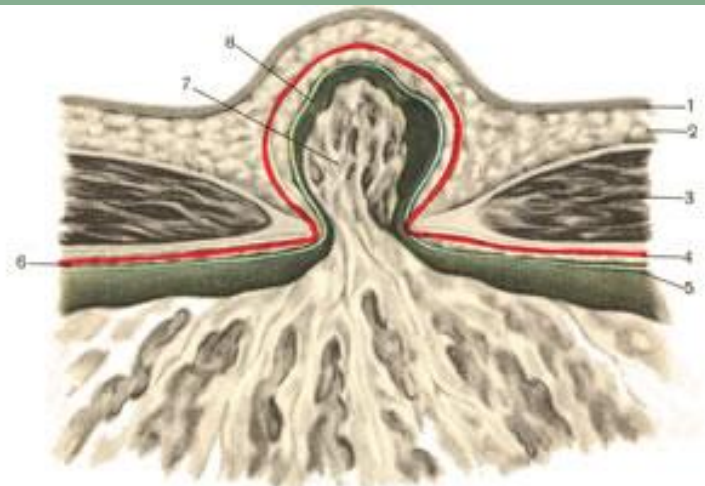
Подшивание левого лоскута апоневроза к передней стенке влагалища правой прямой мышцы живота.

ГРЫЖИ БЕЛОЙ ЛИНИИ ЖИВОТА

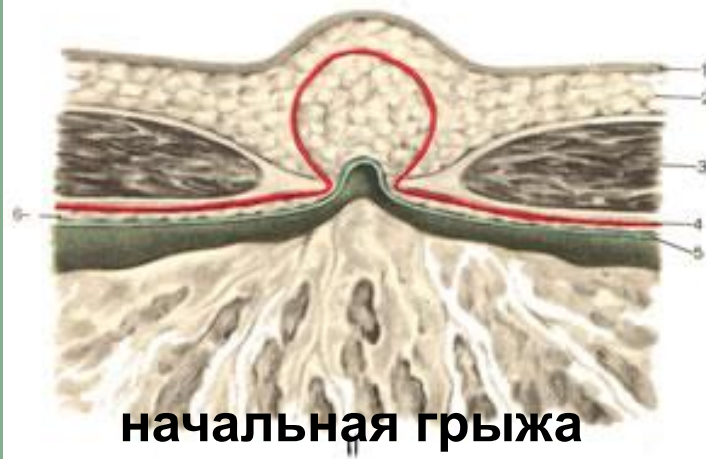СХЕМА ОБРАЗОВАНИЯ ГРЫЖ БЕЛОЙ ЛИНИИ ЖИВОТА



предбрюшинная липома

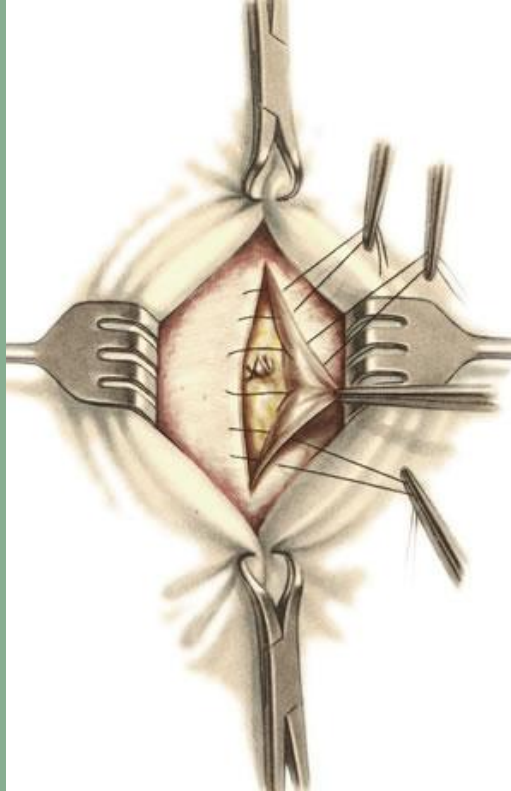


сформированная грыжа



начальная грыжа

СПОСОБ САПЕЖКО—ДЬЯКОНОВА



Наложение П-образных швов.