

Южно Казахстанский Государственный
Фармацевтическая Академия

Диссеминированные процессы легких



Выполнила: Кузембай Г.А. 703гр.
Проверила: Құдайбергел Г.А.

Диссеминированные процессы легких

Это не диагноз, но собирательный клинико – рентгенологический синдром, охватывающий большую группу нозологических форм и синдромов, объединенных по двум основным признакам:

- 1) прогрессирующей одышке
- 2) распространенным очаговым и/или интерстициальным изменениям в легких, установленным при R- исследовании.



Условия диагностики ДПЛ

1. Знать, что они существуют
2. Подозрение на ДПЛ возникает при наличии:
 - 1) прогрессирующей ДН (рестриктивного типа) с нарушением диффузии O_2 при исключении ряда клинико-рентгенологических синдромов, указывающих на поражение респираторных отделов легких и плевры:
 - а) очаговые, инфильтративные процессы



Условия диагностики ДПЛ

б) округлые образования (R синдром)

в) полостные образования

г) синдром поражения плевры (экссудативный плеврит)

и установление синдрома диссеминированного поражения (в виде множественного очагового или/и диссеминированного фиброза)

**как самостоятельного синдрома / болезни или
как одно из проявлений основной болезни**

Легочные диссеминации, классификация

Известной этиологии

**1. Инфекционные
ДТЛ**

Легочные микозы

Паразитарные ДП

Респираторный дистресс- синдром

ДП при ВИЧ инфекции



Легочные диссеминации, классификация

2. Неинфекционные

- 1) Пневмокониозы
 - 2) ЭАА
 - 3) Лекарственные
 - 4) Радиационные
- Посттрансплантационные



Легочные диссеминации, классификация

3. ДПЛ неустановленной природы

- 1) ИФА
- 2) Саркоидоз
- 3) Гистиоцитоз Х
- 4) Альвеолярный протеиноз
- 5) При васкулитах и СЗСТ: сн-м Гудпасчера,
б-нь Вегенера , ССД, РА

Классификация очаговых диссеминаций

	<u>Очаговые</u>
■ Крупно	8-12 мм
■ Средне	4-8 мм
■ Мелко	4-2 мм
■ Милиарные	0,5-2 мм

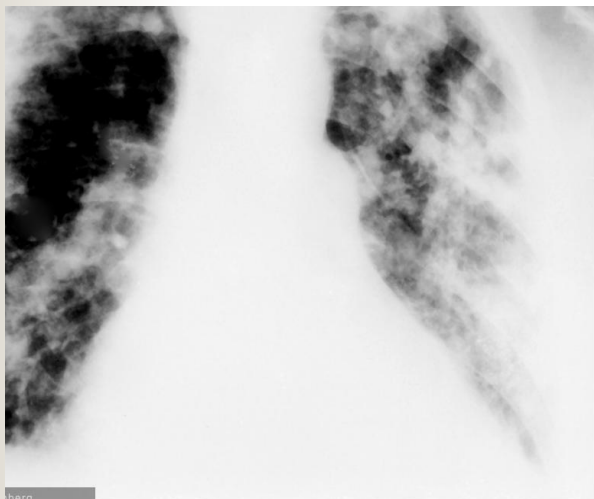




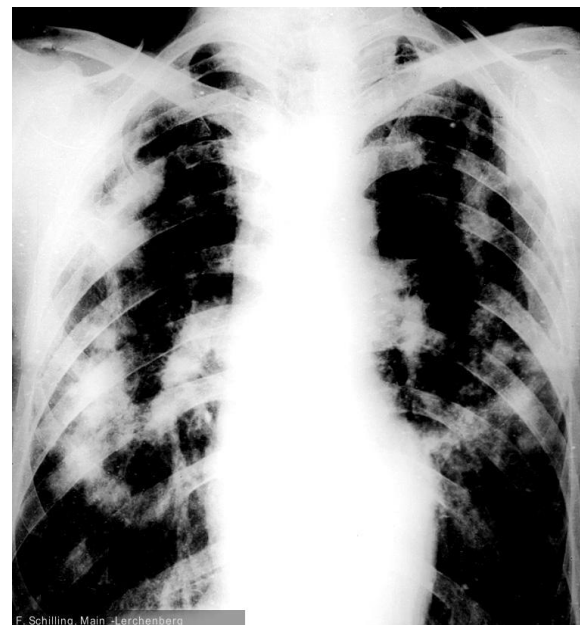
Виды очаговых диссеминаций

1. Пневмокониозы (силикоз, берилиоз)
2. Туберкулез (милиарный, гематогенно-диссеминир.)
3. Метастатический рак (карциноматоз)
4. Альвеолярный микролитиаз
5. Экзогенный аллергический альвеолит
6. Грибковые (пневмомикозы)
7. Паразитарные
8. ТЭЛа жировая

ДПЛ (силикоз) узловая форма

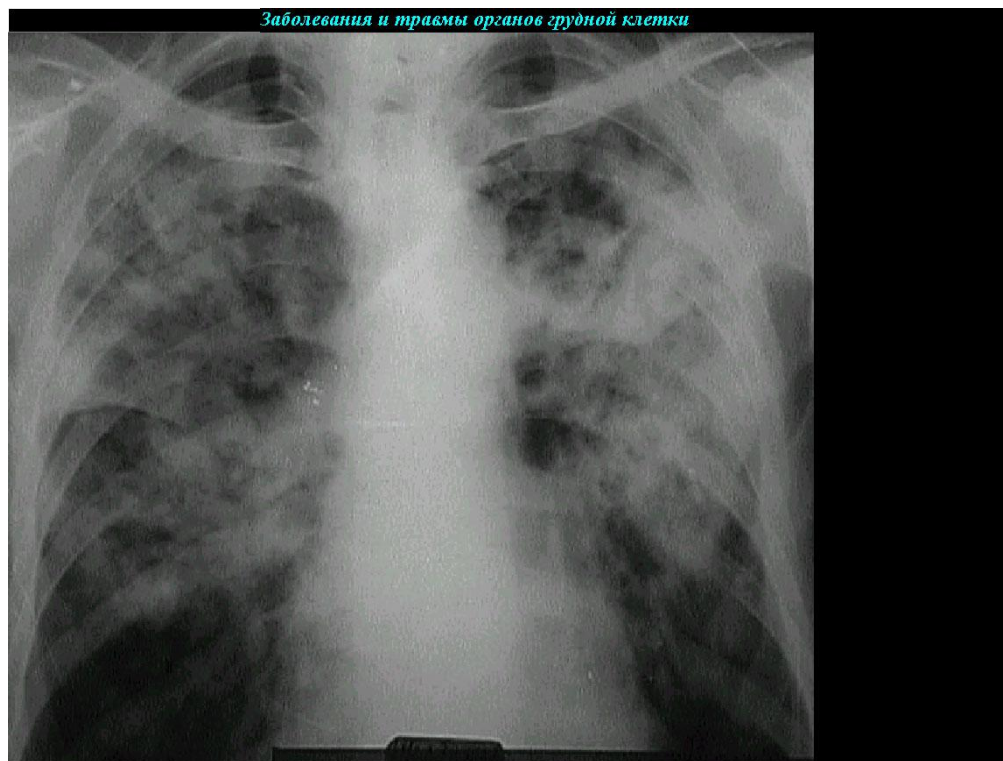


berg



F. Schilling, Main-Lerchenberg

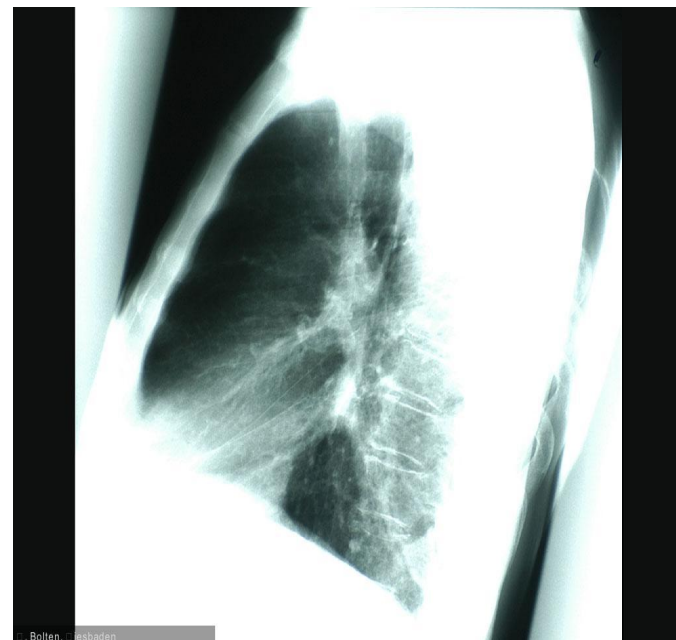
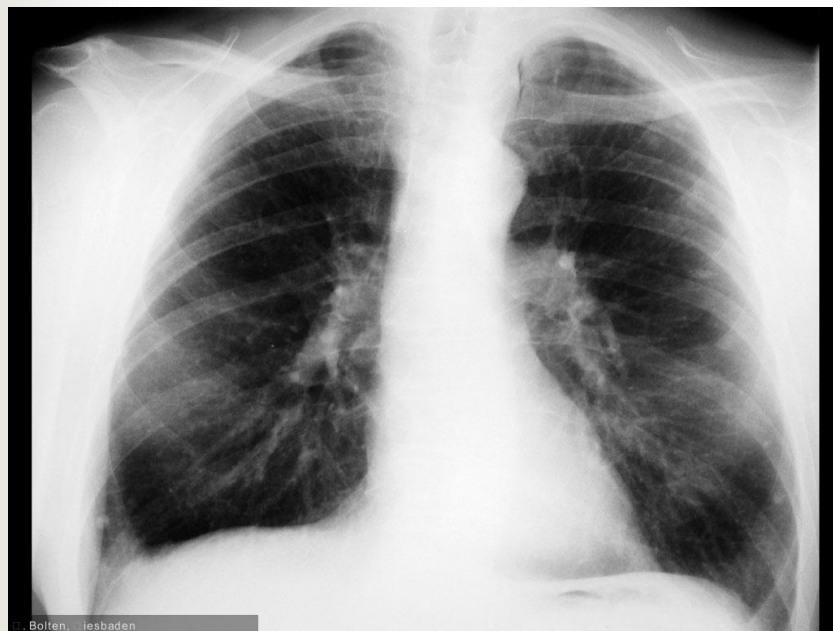Виды очаговых диссеминаций (диссеминированный туберкулез легких)



Интерстициальные диссеминации

- 1. Сетчатый пневмосклероз (хр. бронхит)**
- 2. Кардиогенный пневмосклероз**
- 3. Кистозная гипоплазия**
- 4. Пневмонии (вирусная, микоплазменная)**
- 5. ССД**
- 6. ДМ**

ДПЛ (интерстициальная форма)






Смешанные диссеминации

- ИФА
- Саркоидоз
- Гистоцитоз Х
- Лейомиоматоз легких
- Амилоидоз первичный
- Сндр. Гудпасчера
- Бронхоальвеолярный рак
- Муковисцидоз
- Омогрануломатоз
- Гемосидероз
- СЗСТ и васкулиты (СКВ, УП ,РА)


ДПЛ (нозологические формы)

1. Альвеолиты: ИФА – 23%, Токсический, Аллергический
2. Гранулематозы: Саркоидоз легких, ГДТ, Пневмоконииозы, Пневмомикозы
3. Диссеминации опухолевой природы: Бронхоальвеолярный рак, Карциноматоз легких, Раковый лимфангоит
4. Редкие формы: Гемосидероз легких, Синдр. Гудпасчера, Первичный амилоидоз
5. Интерстиц. фиброз при поражении др. органов и систем: Васкулиты 7%, СЗСТ, Кардиогенный фиброз, Лучевой фиброз



Подозрение на ДЗЛ должно возникнуть при наличии следующих признаков:

- 1. ДН (при исключении др. заболеваний)**
- 2. Упорный сухой или со скудной мокротой кашель – иногда кровохаркание (некротизирующие васкулиты, ГДТ)**
- 3. Цианоз, усиливающийся при физической нагрузке**
- 4. Субфебрильная или фебрильная t° (при исключении др. причин)**
- 5. Укорочена фаза вдоха и выдоха (косвенный признак рестрикции)**
- 6. Крепитация при аускультации (необязательный признак)**



Подозрение на ДЗЛ должно возникнуть при:

- 7. Перимущественное укорочение перкуторного звука**
- 8. Интерстициальные и/или очаговые изменения при R-исследовании**
- 9. Гипоксемия (при физической нагрузке)**
- 10. ФВД – рестриктивный тип ДН**
- 11. Выявление нарушенной диффузионной способности легких**



Критерии диагноза ДПЛ

Доп.критерий: при отсутствии эффекта от бронхолитической, антибактериальной, противовоспалительной терапии

**При установлении критериев: 1, 8, 10,11 –
диагноз не вызывает сомнений**

Если подозрение на ДПЛ возникло

1. Уточнение анамнеза (для диагностики ДПЛ известной этиологии)

Проф. анамнез	пневмокониозы
Органическая пыль	пневмокониозы, ЭАА
Контакт с ионизир. радиацией	лучевой фиброз
Эпид. анамнез	ГД ТВС
Применение цитостатиков, нитрофурановых, преп-ов, ганглиоблокаторов	ТФА

Подозрение на ДПЛ (2 этап)

Факт отягощенного анамнеза подтвержден!




Целенаправленное обследование

- **Сан-гигиен. характеристика (пневмокониозы, радиация)**
- **Изучение чувствительности к специфическим АГ**
- **Мокрота, промывные воды на ВК**

Подозрение на ДПЛ (3 этап)

**Анамнез не отягощен (в отношении ДПЛ
уточненной этиологии)**

Есть ли системность поражения?

Клин.проявления	ДА	Диагностическая гипотеза
Артриты		
Дерматит		
Синдром Рейно		
Нефрит		
Похудание и др.		
	ДПЛ при СЗСТ, системных васкулитах	

Болезнь Хаммана-Рича, склерозирующий альвеолит

Пат. физиологическая сущность: развитие альвеоларно-капиллярного блока – нарушение равновесия системы:

- Коллаген \Leftrightarrow Коллагеназа = Ингибиторы коллагеназы
- дефекты супрессорных субпопуляций ЛФ
- ЦИК – зависимое воспаление
- **Отек, воспаление, фиброз**
- Уплотнение и утолщение межальвеоларных мембран, облитерация альвеол и капилляров, возрастание ригидности лег.ткани.

ИФА – механизм развития ДН

- **Нарушение диффузии**
- **Нарушение перфузии**
- **Артерио-венозное шунтирование (значение невелико < 6%)**



Гипоксемия



Синдром ЛГ - хрон.легочное сердце

ИФА .Клиника

Муж : Жен = 2 : 1

1. Синдром прогрессирующей хронической ДН с непродуктивным кашлем, чувством невозможности глубокого вдоха.
2. Лихорадка (у 50%)
3. Системные проявления (похудание в 1/3, артралгии, синдром Рейно, миалгии)
4. Синдром ЛГ , хр,легочное сердце



Особенность объективного статуса при ИФА

- 1. Ослабление везикулярного дыхания (на вдохе и выдохе)**
- 2. Притупление перкуторного звука**
- 3. Крепитация усиливающаяся при форсировании дыхания**
- 4. Цианоз, усиливающийся / или возникающий при физической нагрузке**



Течение и осложнения ИФА

**Течение: острое, подострое, хроническое
(рецидивирующее)**

R- стадии

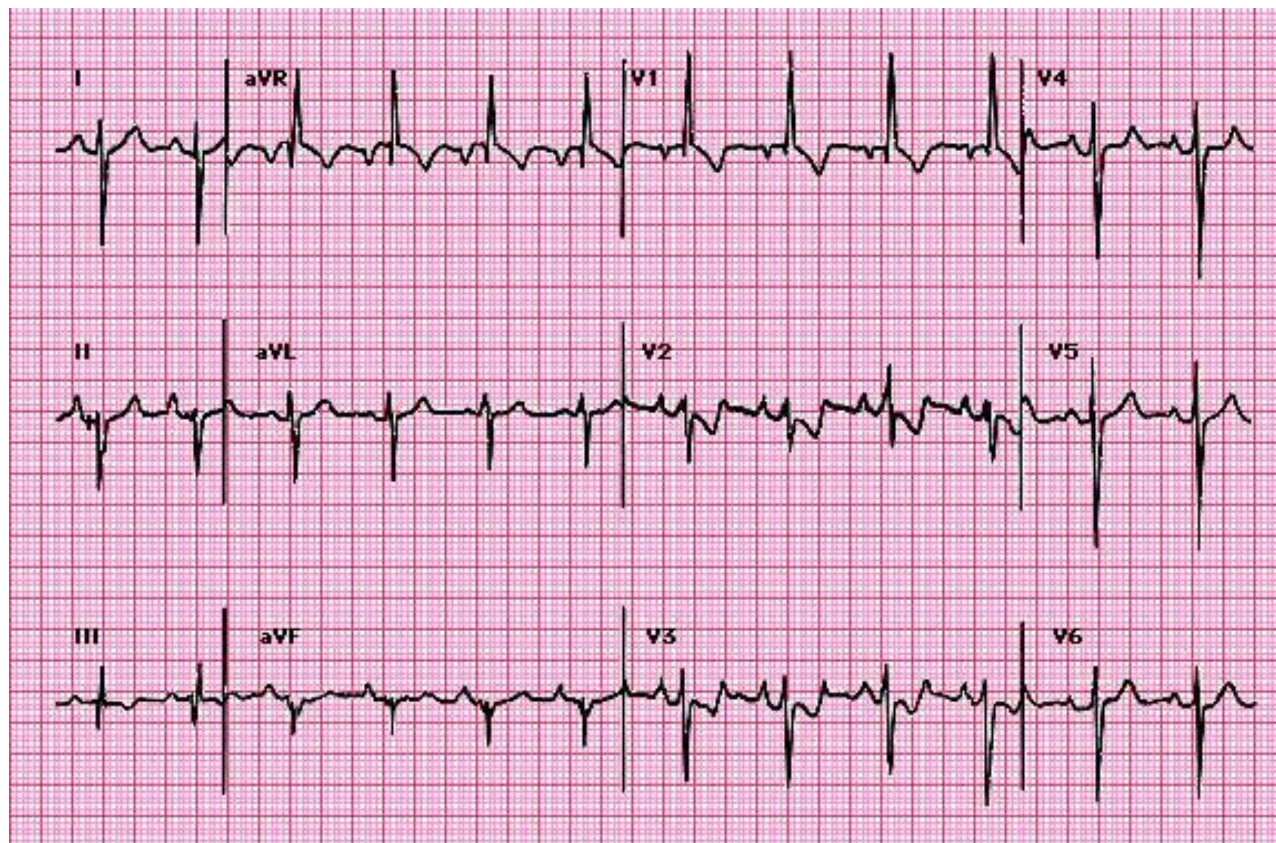
- 1. Интерстициальные изменения**
- 2. Ячеистого, кистозного легкого**

Осложнения ИФА:

**Легочные осложнения (редко)– 3-4 %:
пневмоторакс, экссудативный плеврит**

Внелегочные – хр.легочное сердце

(ДПЛ) ЭКГ при гипертрофии и перегрузке правого желудочка



Right ventricular hypertrophy Right ventricular hypertrophy due, in this case, to primary pulmonary hypertension. The characteristic features include marked right axis deviation ($+210^\circ$ which is equal to -150°), tall R wave in V1 (as part of a qR complex), delayed precordial transition zone with prominent S waves in leads V5 and V6, inverted T waves and ST depression in V1 to V3 consistent with right ventricular "strain", and peaked P waves in lead II consistent with concomitant right atrial enlargement.
Courtesy of Ary Goldberger, MD.

Критерии диагноза ИФА (ATS / ERS, 2000г)

Большие

- 1. Исключение др.заболеваний легких с ДП установленной природы.**
- 2. Изм.функции внешнего дыхания (рестриктивные), нарушение газообмена.**
- 3. 2-х сторонние изм. в легких по типу «матового стекла»**
- 4. По данным биопсии или бронхоальвеолярного лаважа, нет признаков альтернативного диагноза.**

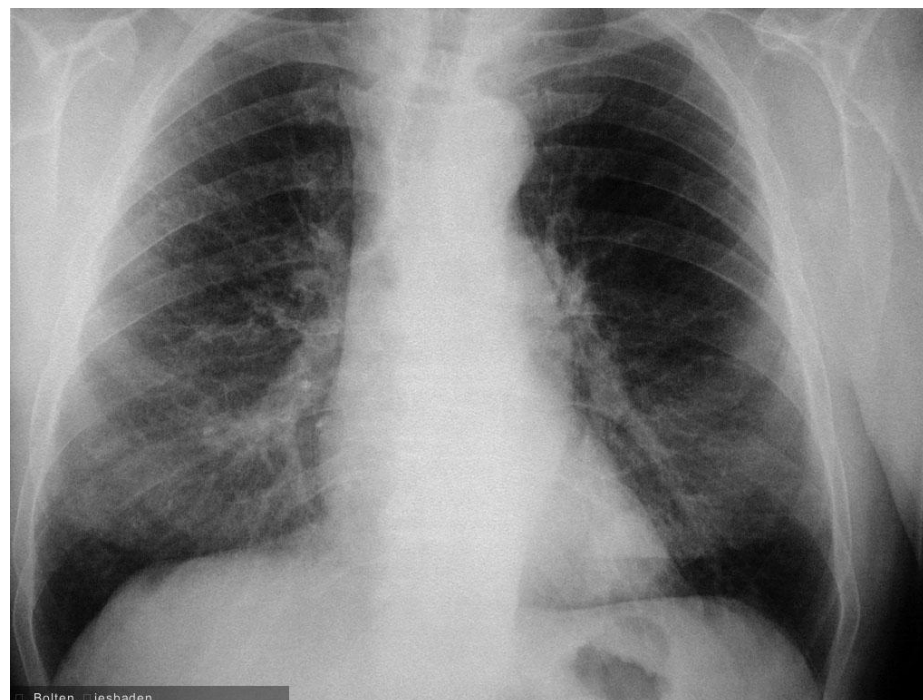
Критерии диагноза ИФА (ATS / ERS, 2000г)

Малые:

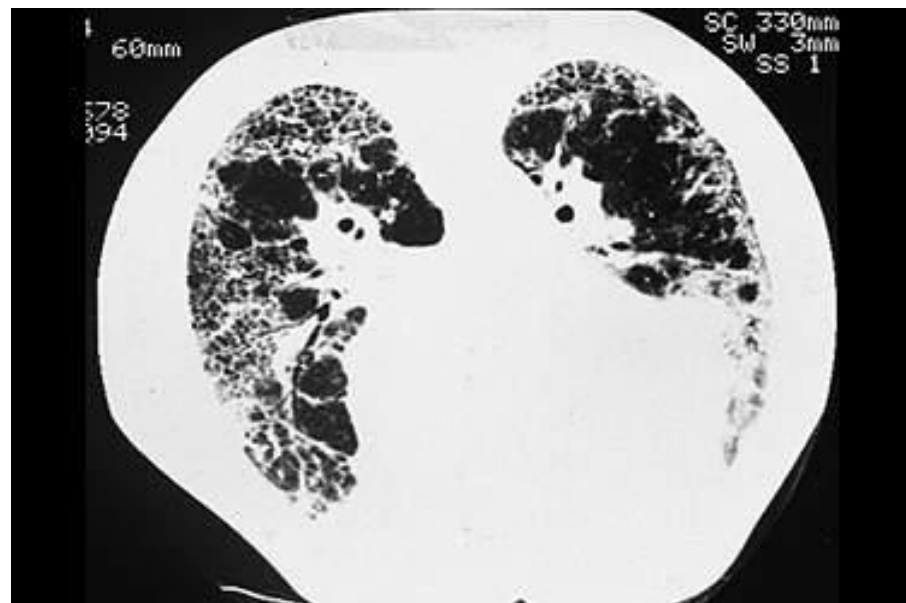- 1. Возраст старше 50 лет**
- 2. постепенное появление одышки при физ. нагрузке**
- 3. длительность заболевания более 3х мес.**
- 4. крепитация в нижних отделах легких**

Должны присутствовать все 4 больших критерия и не менее 3 х малых.

ИФА (интерстициальные изменения в н/отделах легких)




**ИФА, смешанный вариант
интерстициально – нодулярный, кистозное
легкое**





Лечение ИФА

1. Антибиотики не эффективны !
2. На ранних стадиях (инфильтрация, отек) – кортикостероиды, средние дозы 40-90 мг/сут, на поздних (фиброз) – усугубляют процесс
3. Иммунодепрессанты: азатиоприн, циклофосфан в ср. дозах – 100-150 мг/сут.
4. Торможение (замедление) фиброобразования: купренил 600-1200 мг/сут, верошпирон, колхицин, интерферон – γ ,
5. Трансплантация легких- 3х летняя выживаемость 60 %.
6. Симптоматическая терапия: лечение хр.легочного сердца.



Токсический фиброзирующий альвеолит (ТФА)

**Интерстициальный и
внутриальвеолярный фиброз легких,
развившийся в результате применения
некоторых лекарственных препаратов**



Токсический фиброзирующий альвеолит (ТФА)

Патоморфологическая сущность:

I стадия – некроз эндотелия легочных капилляров, микротромбозы, транссудация плазмы в межальвеолярные перегородки . Фиброз


II стадия – некроз альвеоцитов I типа (аэрогематический блок) - гиперплазия - потеря сурфактанта - коллапс альвеол



Токсический фиброзирующий альвеолит (ТФА)

Патофизиологическая сущность

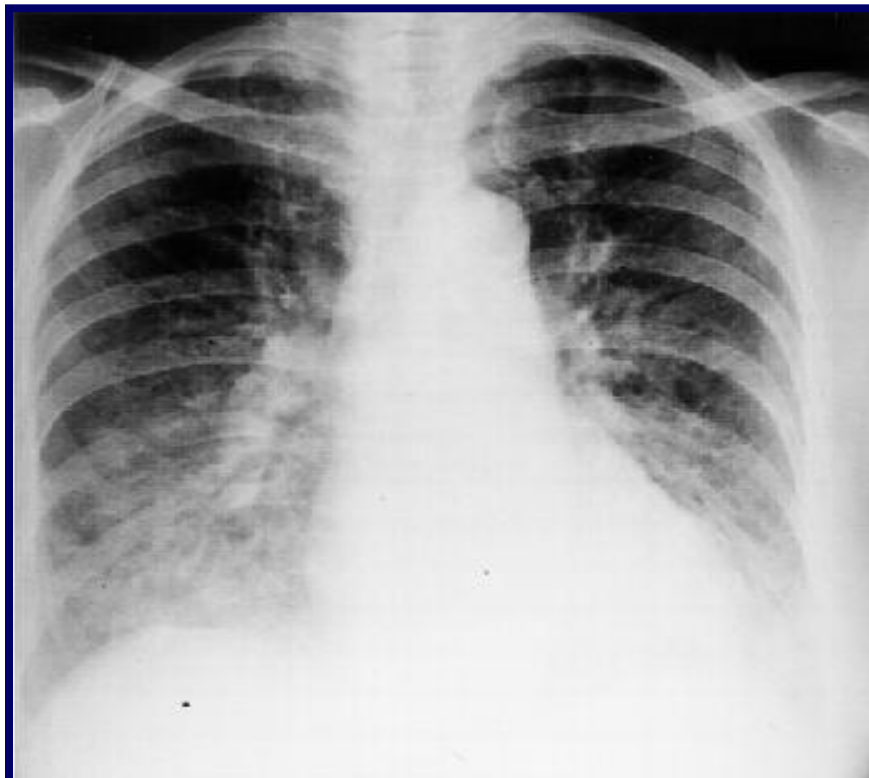
**Рестриктивная ДН с нарушением
диффузии O_2 (одышка, кашель,
цианоз, похудание)**



Подозрение на ТФА должно возникнуть при:

Появлении прогрессирующей одышки у онкологических, гематологических, нефрологических, ревматологических больных на фоне лечения цитостатическими препаратами (метотрексат, 6-МП, азатиоприн, ЦФ, миелосан), а также нитрофурановыми препаратами, ганглиоблокаторами, анорексическими препаратами (фепранон, дезонимон, грацидин)

ТФА (острый метотрексатовый пневмонит при РА)



Chest x-ray from a patient with acute methotrexate pneumonitis demonstrating bilateral diffuse infiltrates. Courtesy of Fiona R Lake, MD.




Саркоидоз (болезнь Бенъе-Бека-Шаумана)

Системное мезенхимальное заболевание с развитием эпителиоидных гранул во многих органах и тканях.

Саркоидоз

**Острое течение (1/3 случаев)
(синдром Лефгрена)**

- 1. Узловатая эритема**
 - 2. Увеличение прикорневых л/узлов**
 - 3. Артралгии**
 - 4. Общевоспалительные изм. (t° , слабость, лихорадка)**
- Генерализация процесса**
Вторичная легочная инфекция
- 

Саркоидоз. Первично-хроническое течение

(2/3 случаев)

Общие симптомы: слабость, одышка, артралгии, Т

1. R- признаки:

I стадия --Прикорневая аденопатия

II стадия + вовлечением паренхимы (с уменьшением аденопатии)

III стадия

Развитие фиброза легкого с деформацией сосудов, бронхов, ателектазов, эмфиземы, полостей

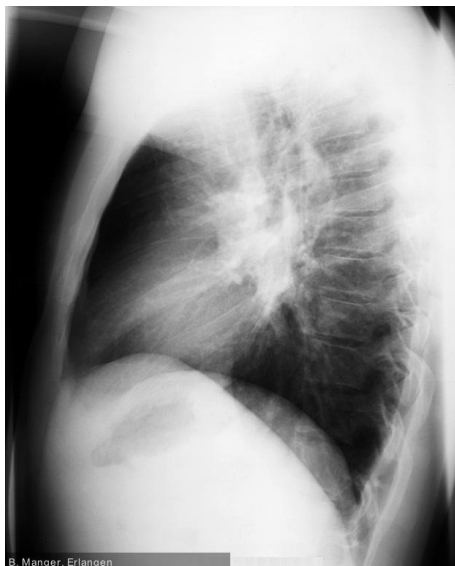
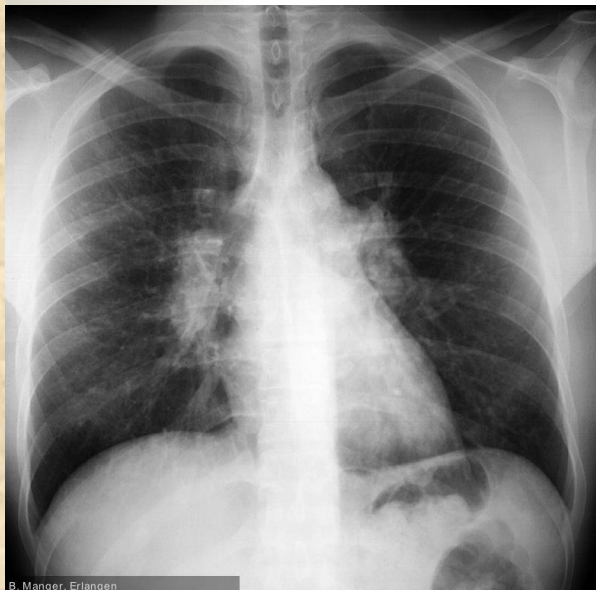**Альвеолярно-капиллярный блок, нарушение диффузии +
нарушение перфузии**



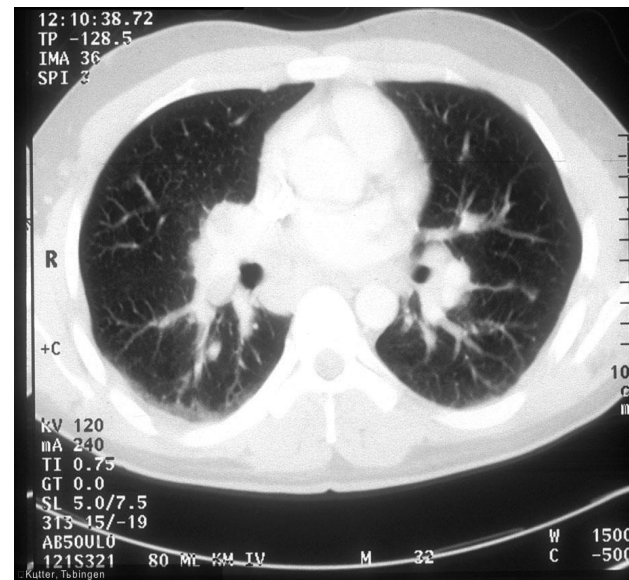
Синдром ЛС

ДПЛ (саркоидоз)

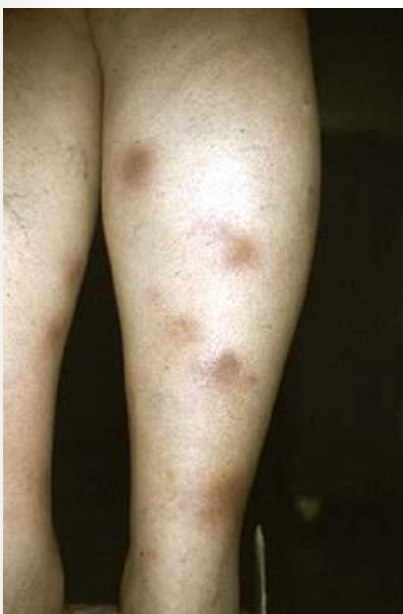1 стадия



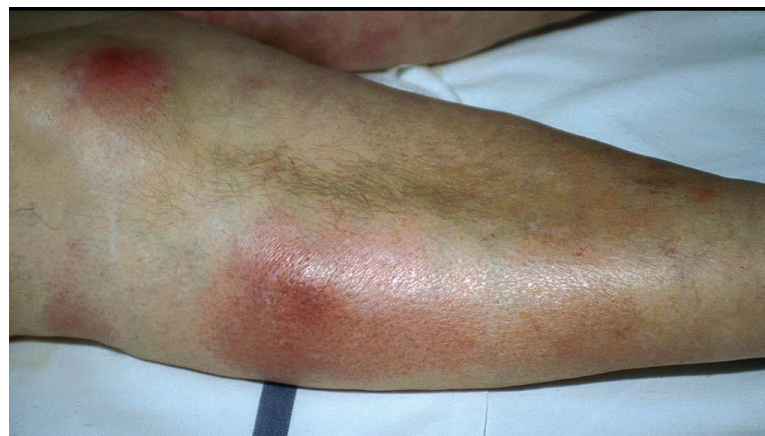3 стадия



Саркоидоз – узловатая эритема



Erythema nodosum Painful erythematous nodules of erythema nodosum are often found in a symmetric distribution on the legs. The nodules can also appear to be pigmented. Courtesy of Lee T Nesbitt, Jr. (The Skin and Infection: A Color Atlas and Text, Sanders, CV, Nesbitt, LT Jr (Eds), Williams & Wilkins, Baltimore. 1995.)





ДПЛ (саркоидоз, лечение)

I. ГКС, малые дозы 25-40 мг

- **Делагил, рехорхин, плаквенил**
- **Вит. гр. Е в сочетании с противотуберкулезными препаратами**
- **Ингаляционно ГКС**
- **Симптоматическое лечение**
Бронхогенной инфекции
- **Синдром ЛГ----Хр. легочного сердца**

Поражения легких при СЗСТ и СВ

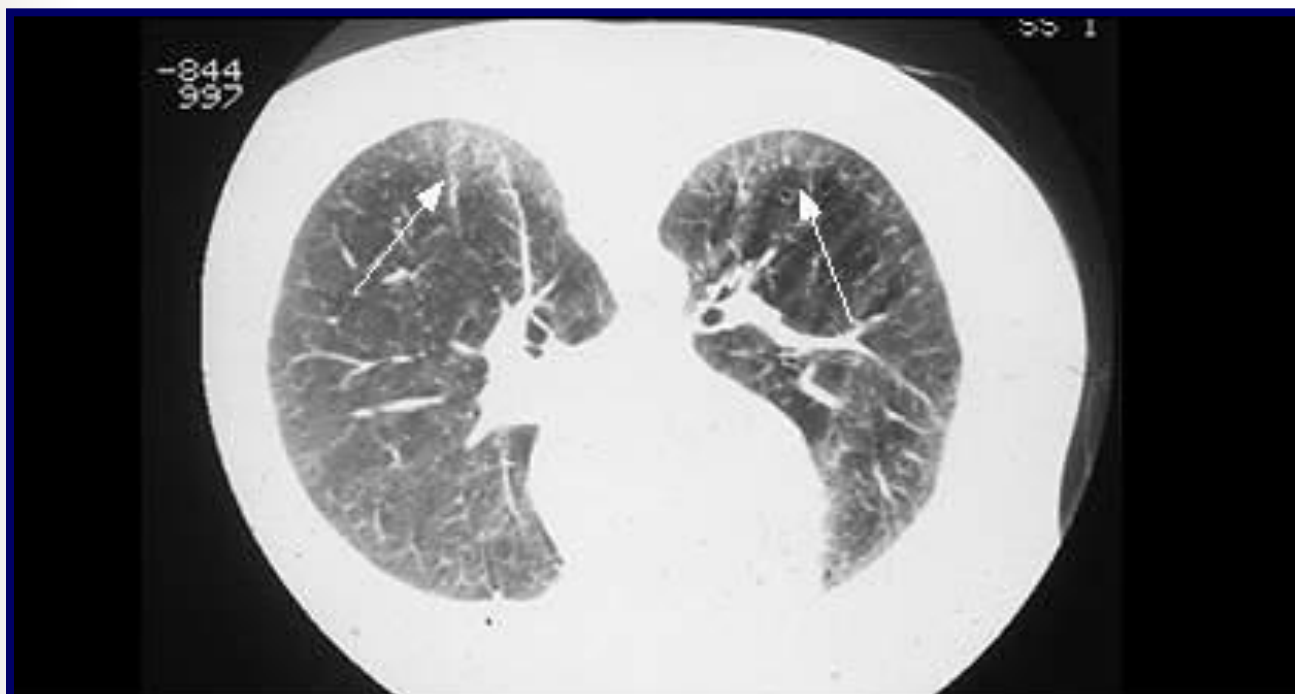
- СКВ - 40-90%
- ССД - 30-90%
- УП - 90-97%,
- ДМ - 5-23%
- РА -1-60%

Частота и тяжесть поражений зависит от характера течения и глубины обследования.

Поражения легких при СЗСТ и СВ

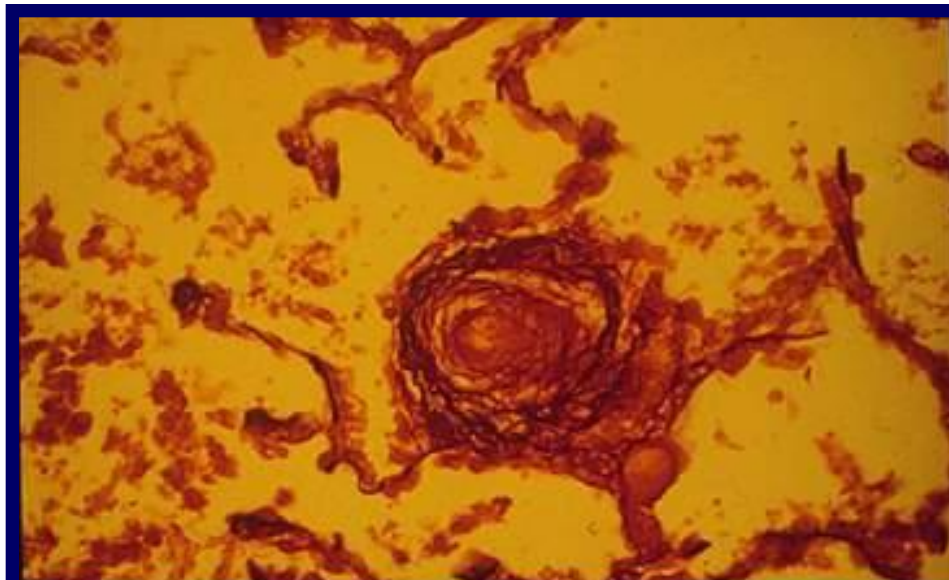
- Острое течение – васкулит – фибриноидный некроз, аневризмы, тромбоз, кровоизлияния, образование полостей.
- Хроническое течение: интерстициальный пневмонит (продуктивные и склеротические изменения межальвеолярных перегородок)
- Плевральная патология: экссудаты: адгезивный, сухой плеврит.
- Исходы: фиброз, плевральные наложения.

ДПЛ при СЗСТ (ССД)



Fibrosing alveolitis in scleroderma High resolution CT scan in a patient with scleroderma and fibrosing alveolitis who had a normal chest radiograph. A peripheral rim of increased density can be seen in both lung fields (arrows). This pattern of ground glass opacification is consistent with a more cellular appearance on lung biopsy. Courtesy of Carol Black, MD.

ДПЛ при СЗСТ (ССД)

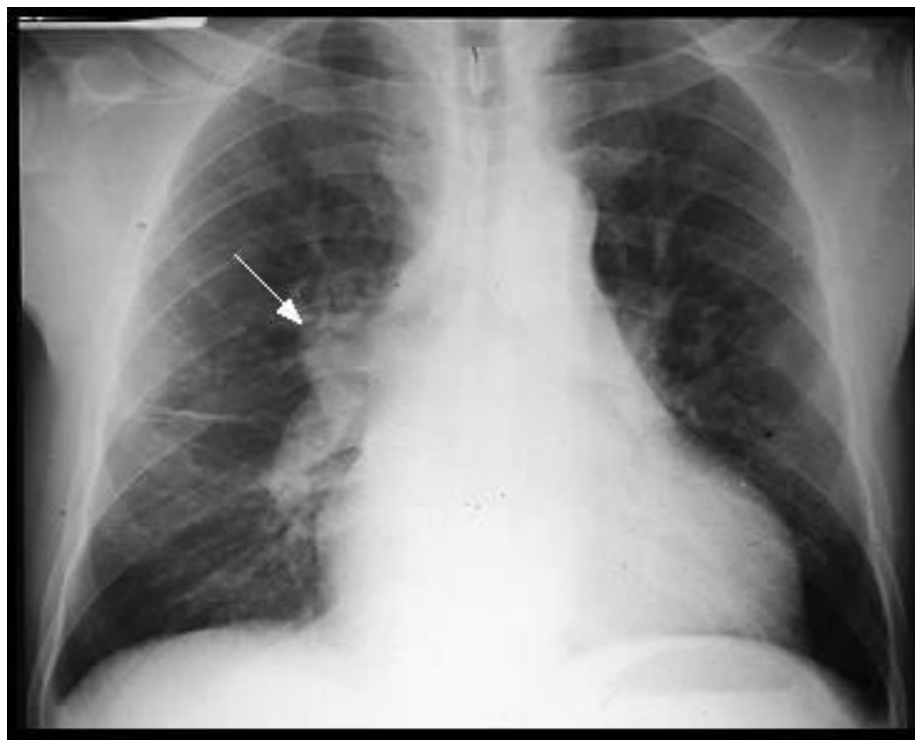


Pulmonary arterial disease in scleroderma


Primary pulmonary vascular disease in a patient with scleroderma characterized by marked lamellar intimal thickening. Similar "onion-skin" changes can be seen in the small arteries in scleroderma renal disease.

Courtesy of Professor B Corrin, Royal Brompton and National Heart Hospital, London, UK.

ДПЛ при СЗСТ (ССД) Легочная гипертензия



Pulmonary hypertension in scleroderma Pulmonary hypertension in a patient with limited cutaneous scleroderma characterized by enlargement of the pulmonary artery (arrow) and attenuation of the smaller vessels. Courtesy of Carol Black, MD.



Синдром Гудпасчера (геморрагическая пневмония с нефритом)

**Пат.морфологическая сущность:
Иммунное поражение базальной
мембраны сосудов легких и почек**

Синдром Гудпасчера (геморрагическая пневмония с нефритом) клиника

Кашель, кровохаркание, анемия

Общие проявления

(похудание, t° , слабость)

Мочевой синдром,
формирование ХГН

ХПН





Синдром Гудпасчера (геморрагическая пневмония с нефритом) диагностика

- **Обнаружение сидерофагов в мокроте**
- **Иммунолюминесценция (обнаружение ИК с JgG)**
- **Диссеминированный процесс в легких**