



Повреждения органа зрения

Травма (от греческого слова –trauma)

**Презентация составлена преподавателем
клинических дисциплин Н.М.Ермолаевой**

Причины и классификация

Травма - нарушение целостности или функциональное расстройство глаза в результате различных воздействий внешней среды

По тяжести поражения:

- легкие
- среднетяжелые
- тяжелые
- очень тяжелые

Причины и классификация

Травмы по происхождению

Механические,
термические,

химические, лучевые



Механические травмы:

тупые (контузии)

ранения



ранения

проникающие

непроникающие

Повреждения век, конъюнктивы и роговицы - непроникающие ранения

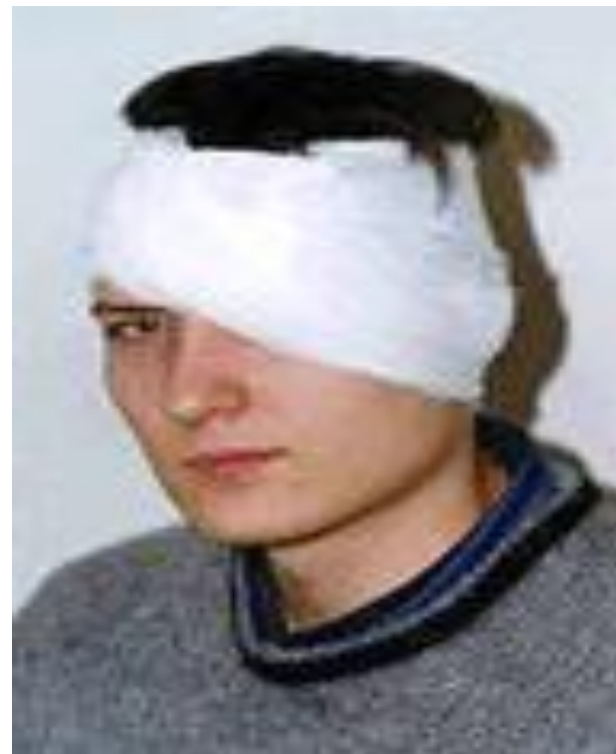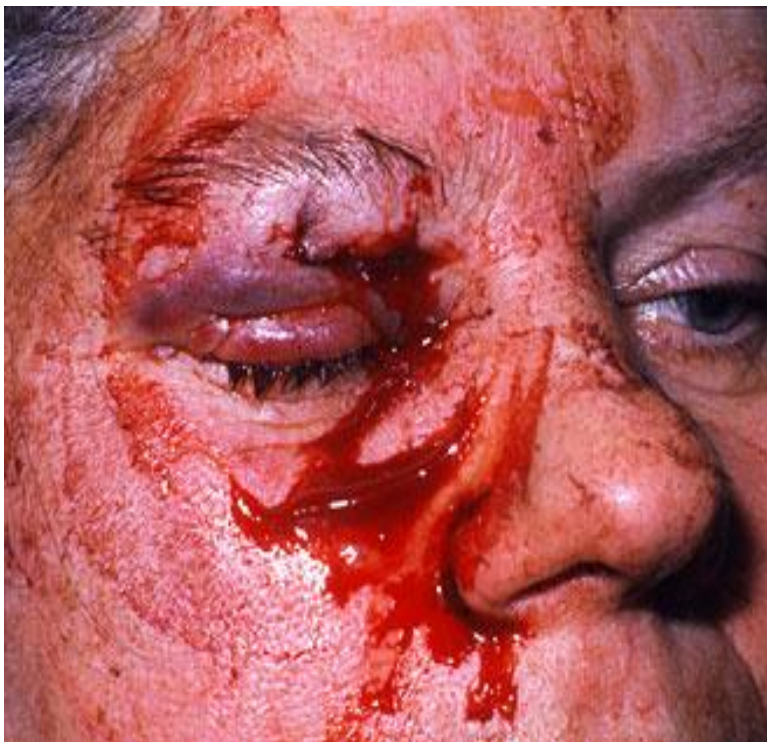Причины
повреждения
век

Клиника

Неотложная
помощь

ек,
пож,
под
ени
е к
ов
пов
зак
и,
го
отр
ави
ыв
зав
век
и
в

Повреждения век, конъюнктивы и роговицы



Непроникающие (поверхностные) повреждения конъюнктивы, роговицы, склеры

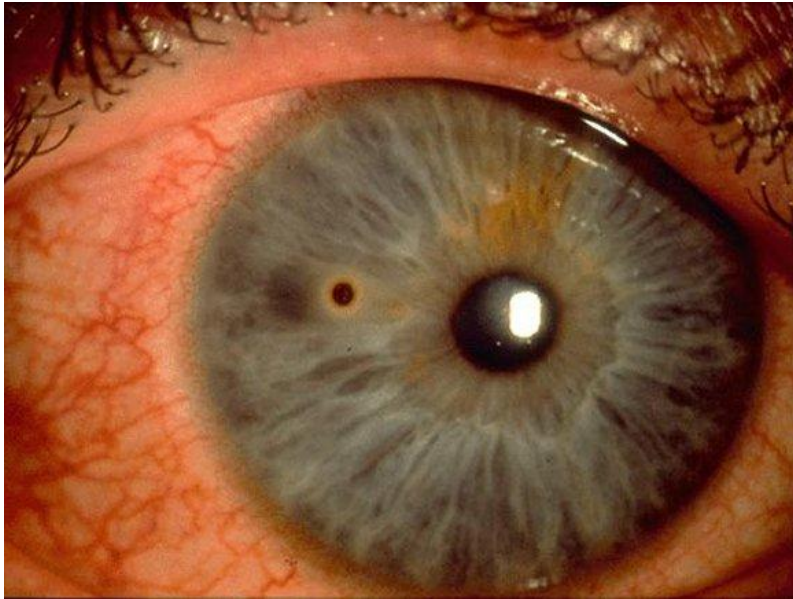
Причины

Клиника

Неотложная
помощь и лечение

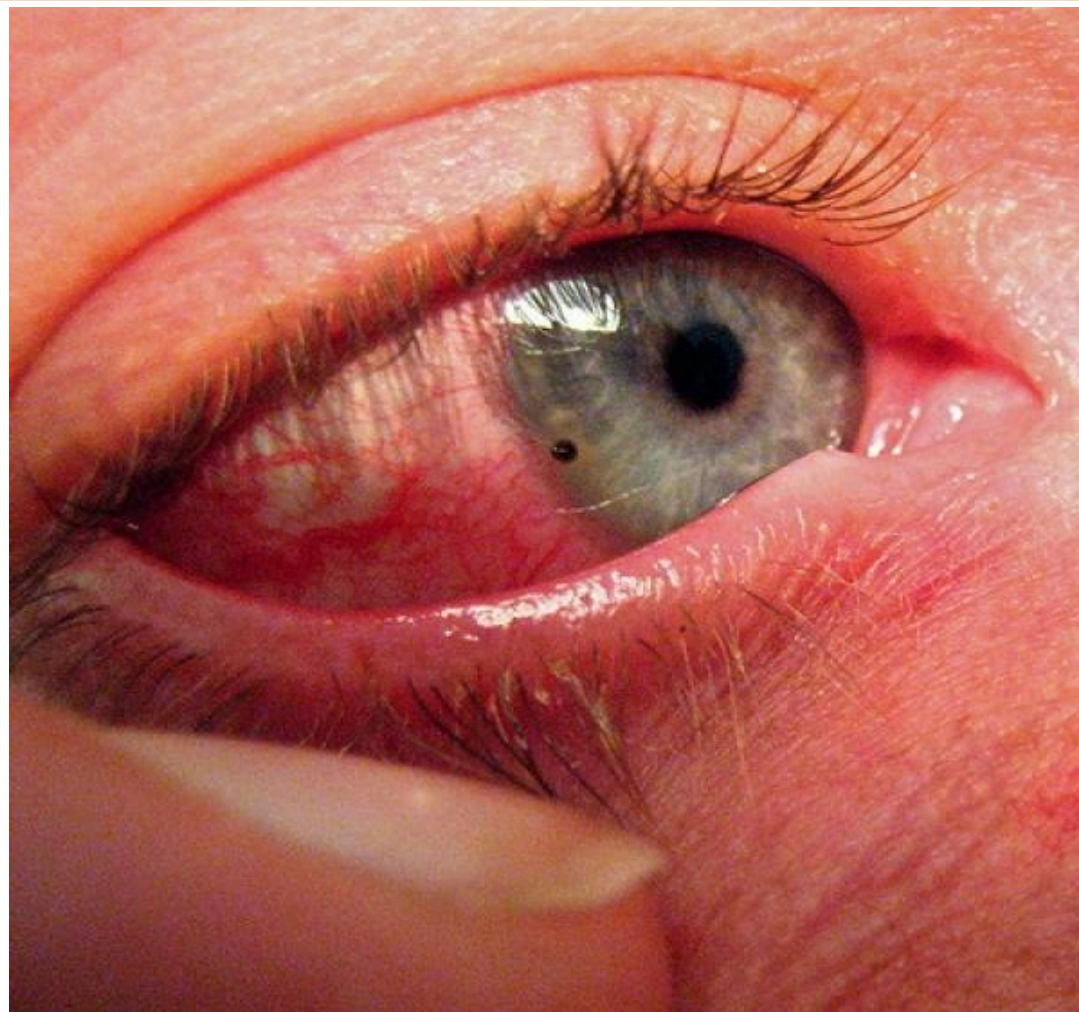антибиотиками
мази с
и
: 20% раствор
ципрофлоса
цина, 10-20%
раствор
сульфатам
ида,
1%
тетрациклин
овью мазь.
Два
эпителии:
совксерия
или
актолин,
корнегель
и т.д.
ук
о
м,
э
те
оа

Непроникающие (поверхностные) повреждения конъюнктивы, роговицы, склеры



- **Инородное тело роговицы –** поверхностное повреждение. Результат попадания мелких инородных тел (шелухи, окалины, кусочка угля)

Инородное тело роговицы



Непроникающие повреждения роговицы

Поверхностные инородные тела роговицы

- Иностранное тело удаляется при помощи копьевидной иглы.
Обезболивание-1% раствор дикаина,0,4% раствор инокаина

Лечение

- После - 5-6 раз в день инстилляции антибиотиков для местного применения.
- 2-3 раза в день закладывание **мази с антибиотиками,20% желе солкосерила или актовегина**

Непроникающие повреждения роговицы

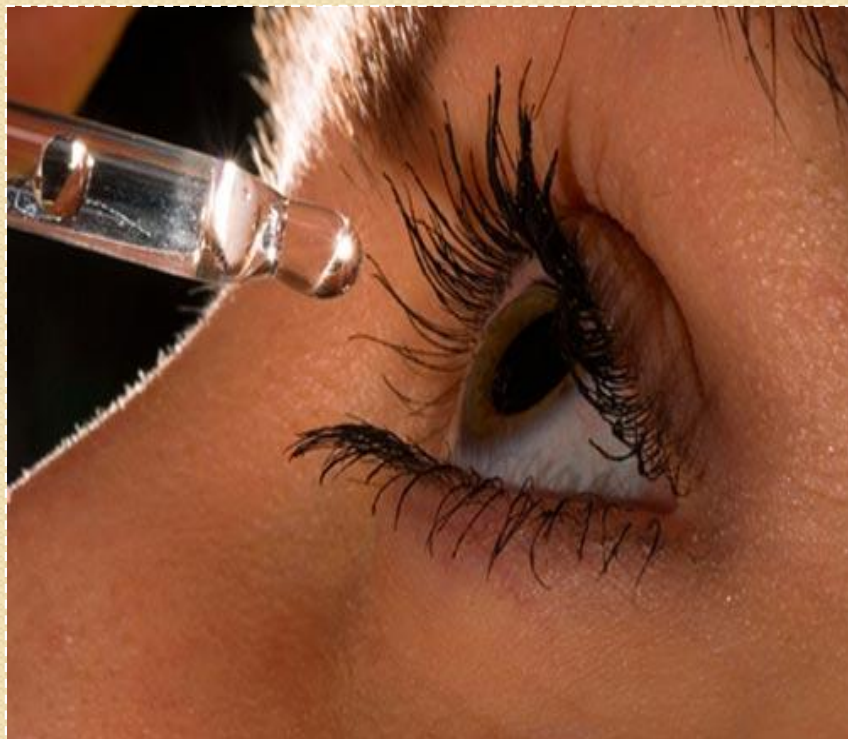Глубокие инородные
тела роговицы

- Закапать дезинфицирующие капли
20% раствор ципрофлоксацина,
10-20% раствор сульфацетамида,

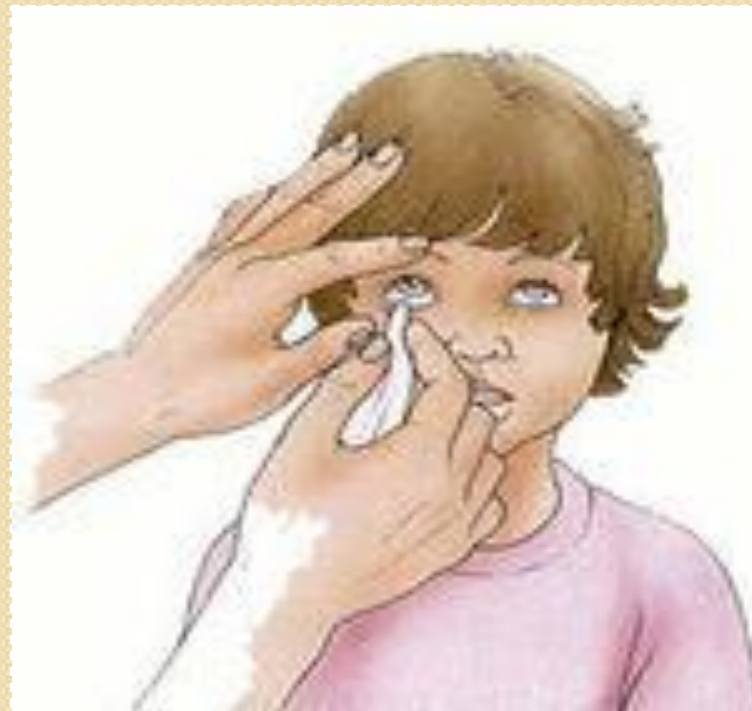Неотложная помощь

- Мази с антибиотиками: **1% тетрациклиновую мазь**
- Бинокулярная повязка
- **Стационар**

Обезболивание



Удаление инородного тела конъюнктивальной полости



**Непроникающие повреждения глаза, оказание
помощи**

Проникающие ранения глазного яблока

Причины

Виды ранений (в зависимости от локализации)

Клиника

Осложнения проникающего ранения

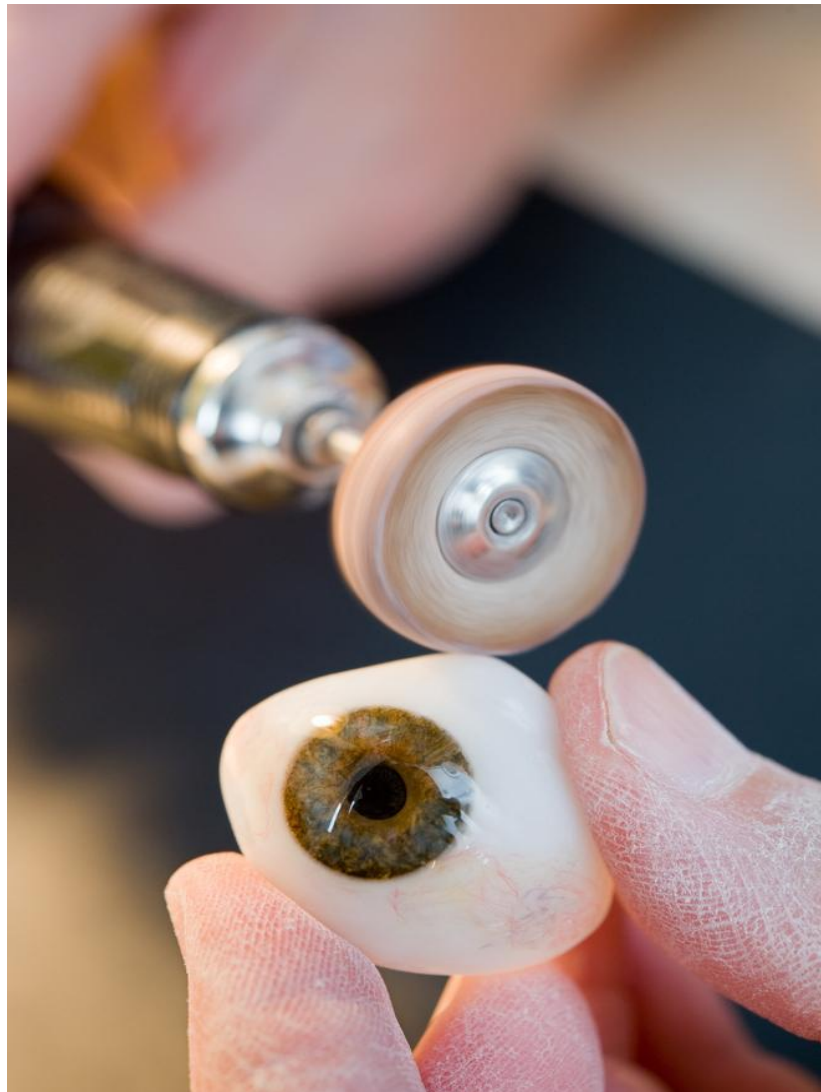Проникающие ранения чаще всего инфицированы и осложняются:

воспалением сосудистой оболочки глаза – *иридоциклитом*,
абсцессом стекловидного тела – *эндофтальмитом*,
гнойное воспаление всех оболочек глаза – *панофтальмит*

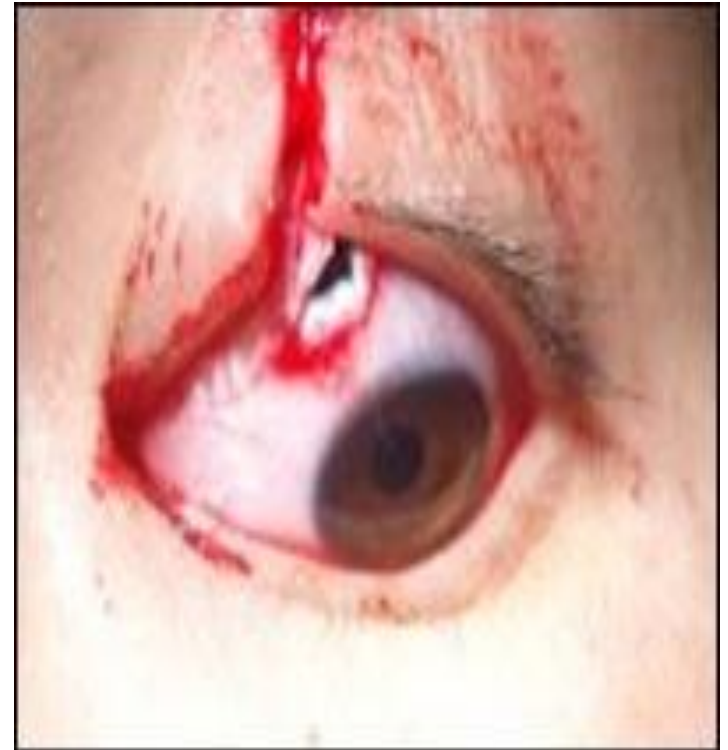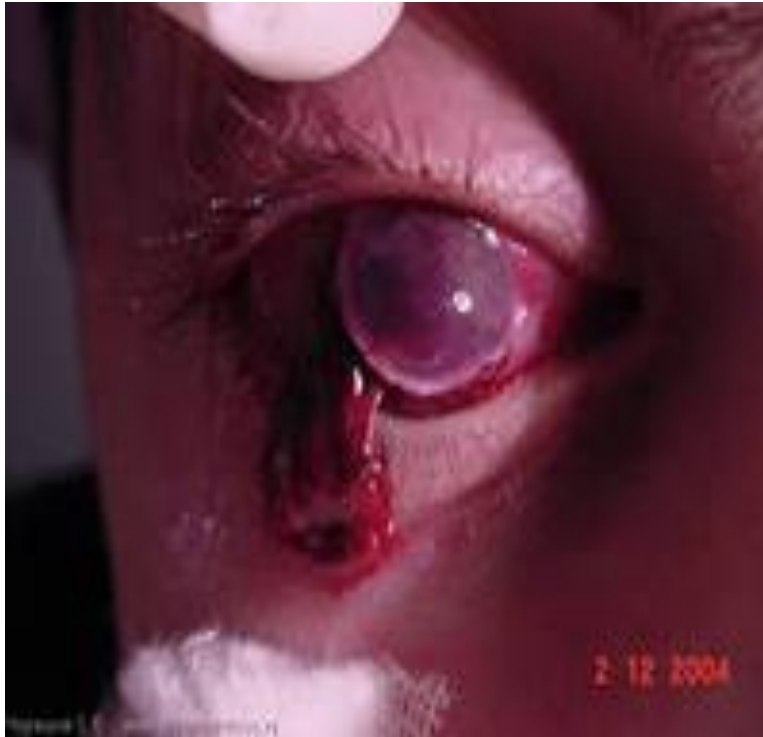Травмы глаза, осложненные *вялым травматическим иридоциклитом*, могут привести к воспалительному заболеванию здорового глаза – *симпатической офтальмии*

Профилактика- своевременная *энуклеация* (удаление) травмированного глаза как источника аутосенсibilизации

Протезирование после энуклеации

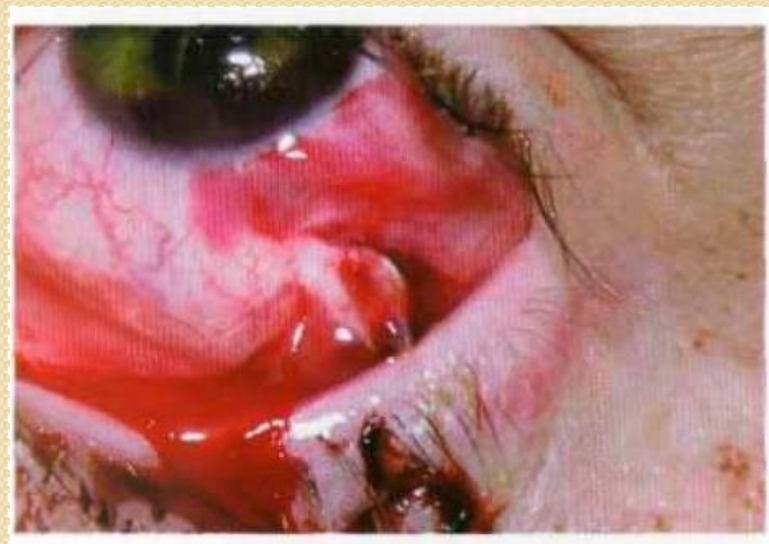
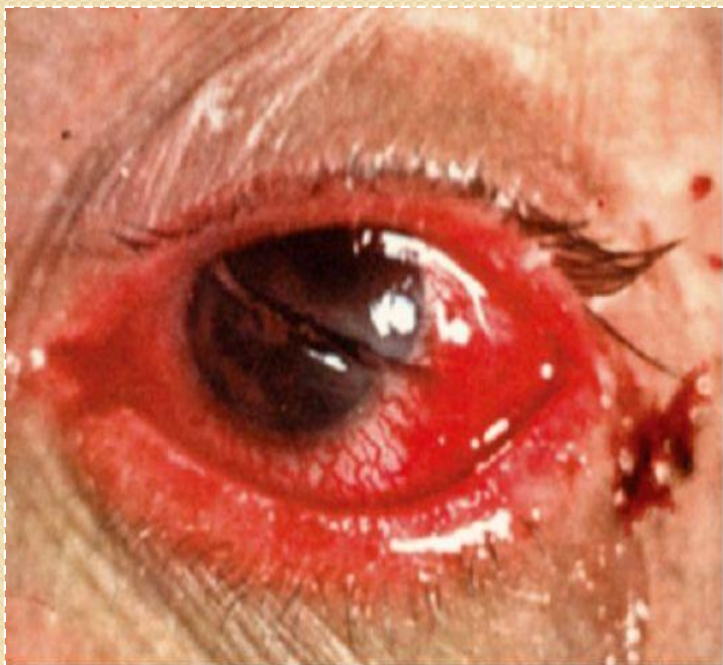
Проникающее ранение- 1) выпадение радужной оболочки, 2) склеральное ранение



Роговичное ранение

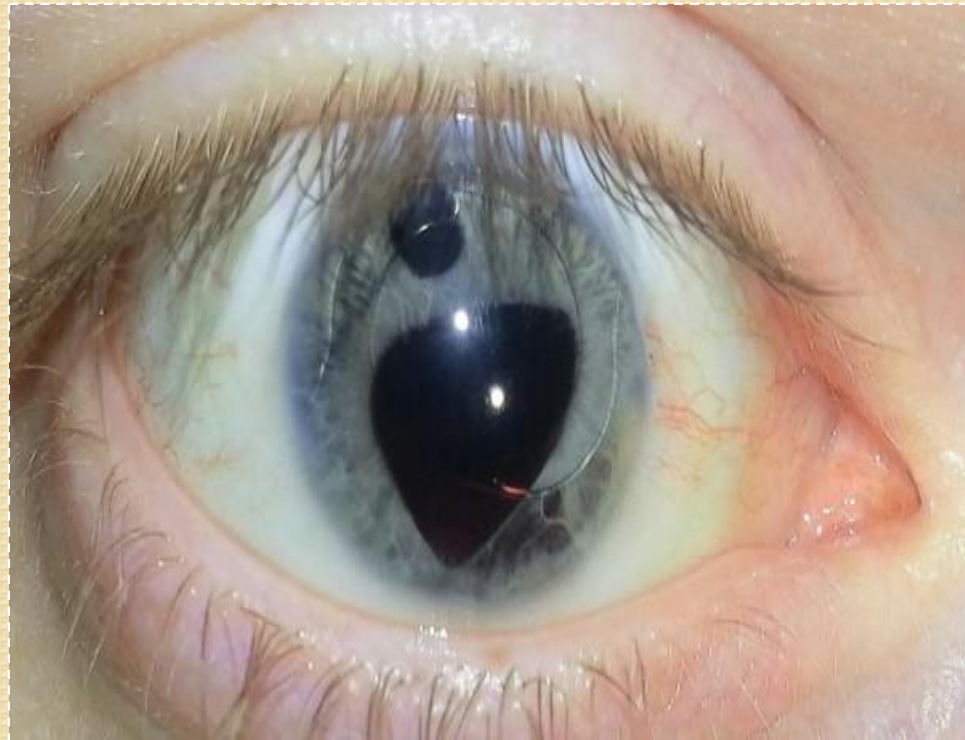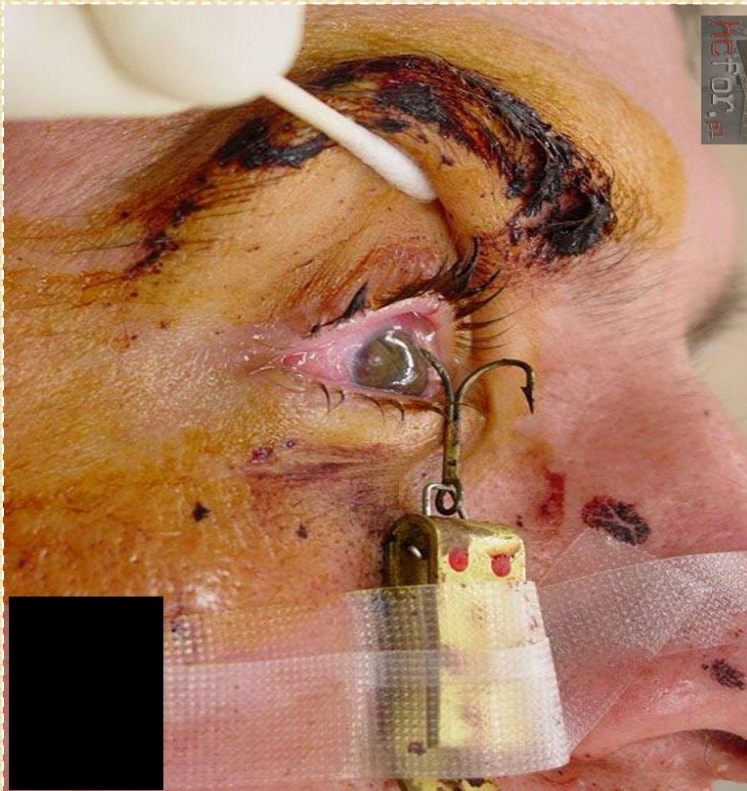Склеральное ранение с
внедрением инородного
тела



Проникающие ранения

Ранение крючком

Тот же глаз через год



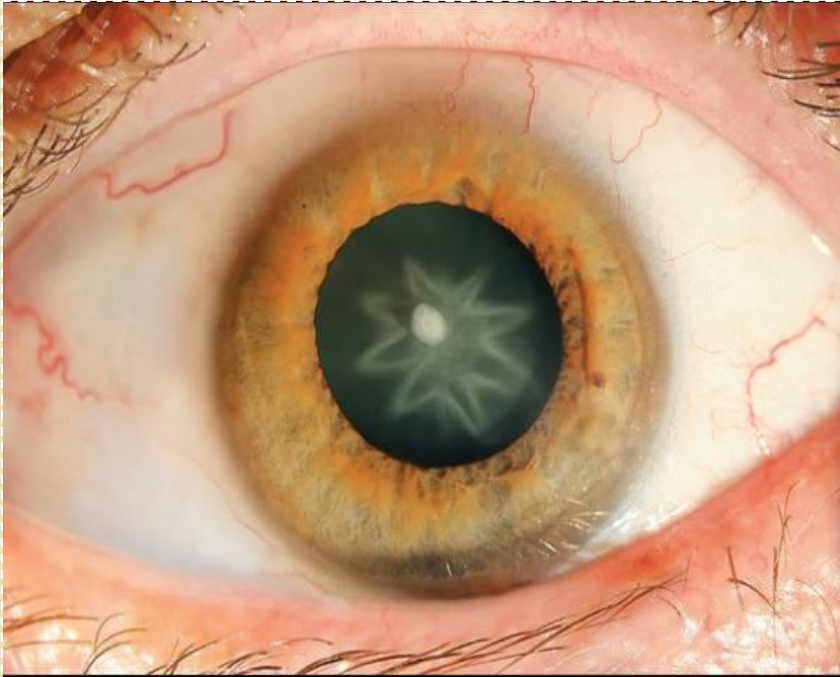
Проникающее ранение

Проникающее ранение, развитие осложнений

Изменения в глазном яблоке	Причины, вызывающие изменения
Травматическая катаракта	Ранящий предмет повреждает хрусталик
<i>Металлоз</i>	Попадание в глаз медных или железных осколков, происходит постепенное окисление металла
Сидероз	Пребывание осколков, содержащих железо . В процесс вовлекаются радужка, сетчатка, зрительный нерв

Халькоз

Попадание в глаз **медных** **осколков.**

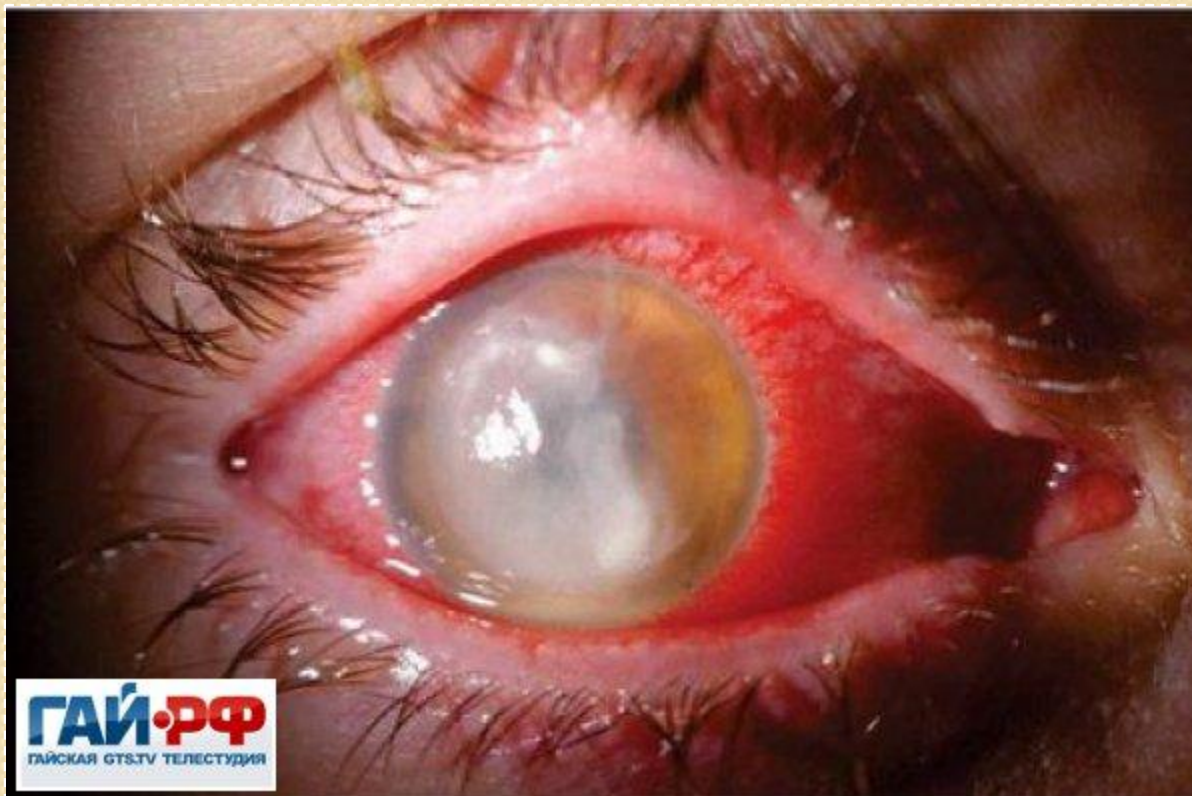

- В хрусталике возникают желтовато-зеленые помутнения в виде «цветущего подсолнуха», развивается **вторичная глаукома, отслойка сетчатки, атрофия глазного яблока**

Последствия проникающих ранений

ПОСЛЕДСТВИЯ ПРОНИКАЮЩИХ РАНЕНИЙ

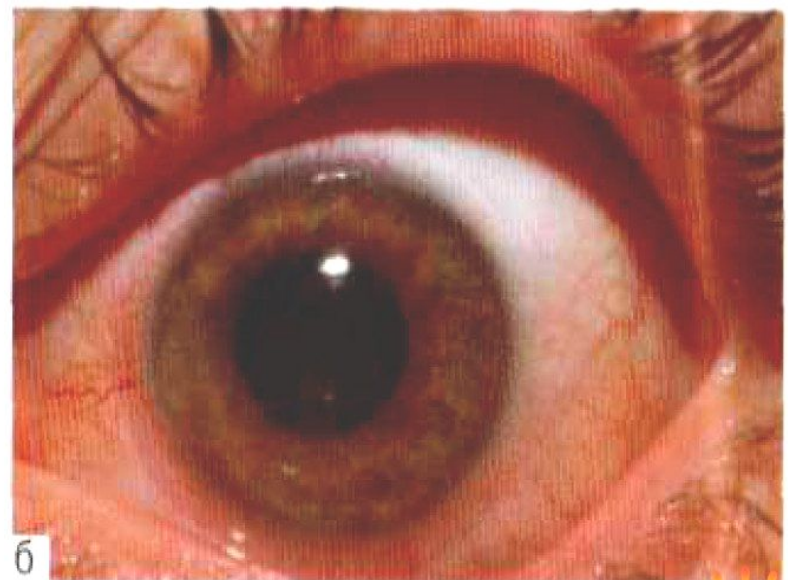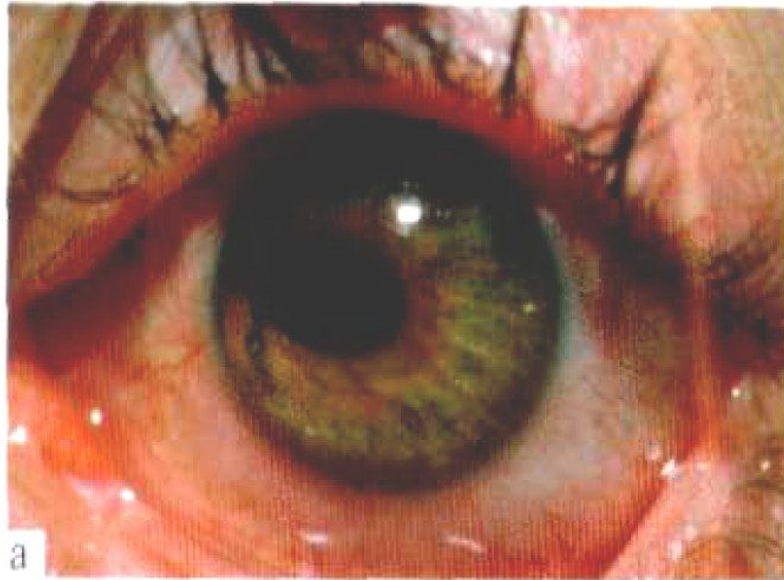Панофтальмит



ПРОНИКАЮЩЕЕ РАНЕНИЕ

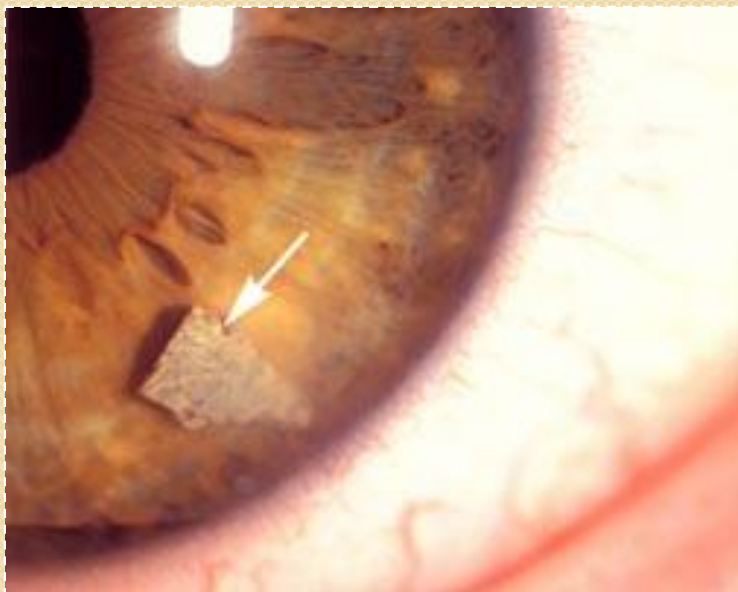
Внутриглазное
инородного

Глаз после удаления

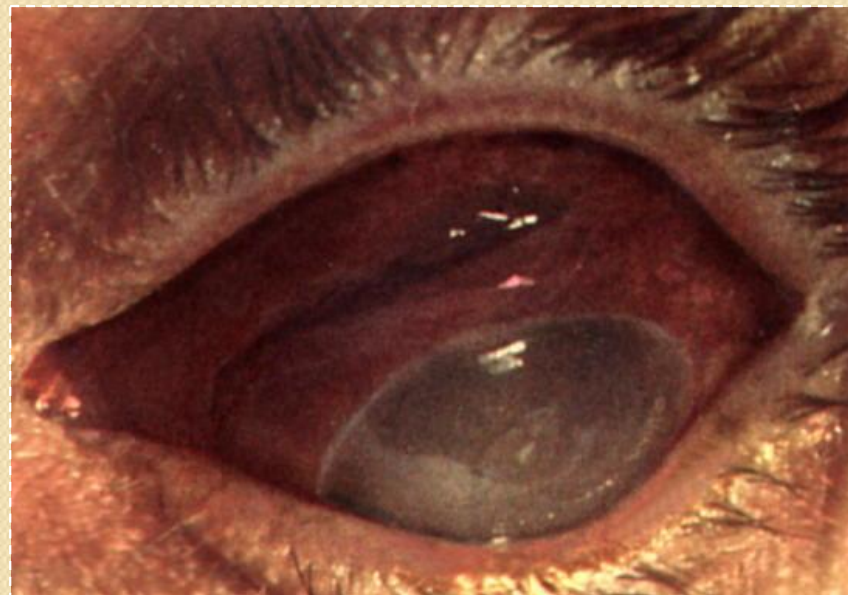

ТРАУМА И СУБКУРОВАТОРАСТИКИ

Инородное тело передней
камеры глаза

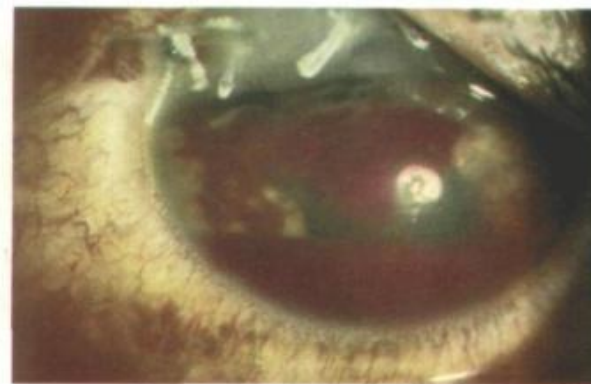
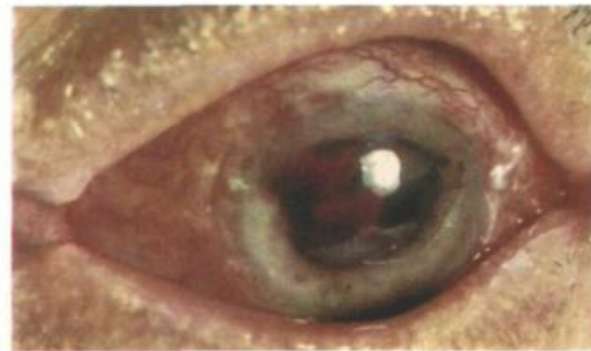
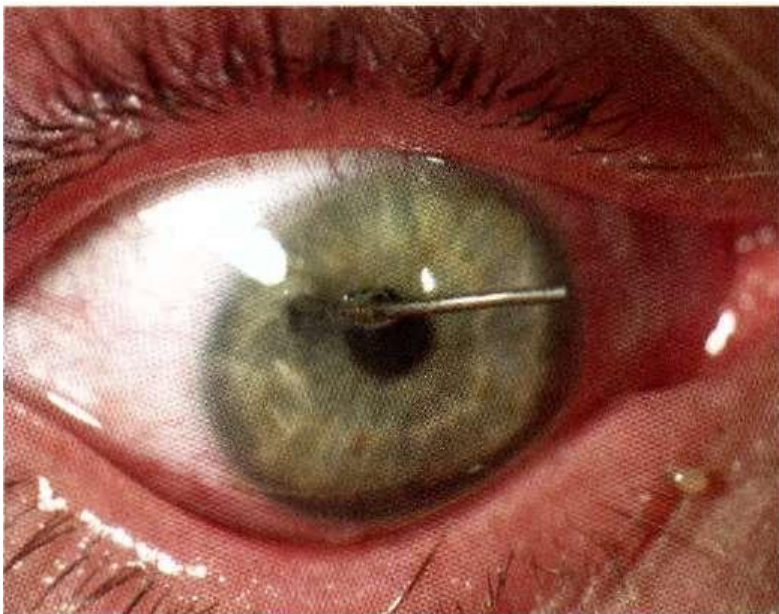


Склеральное ранение

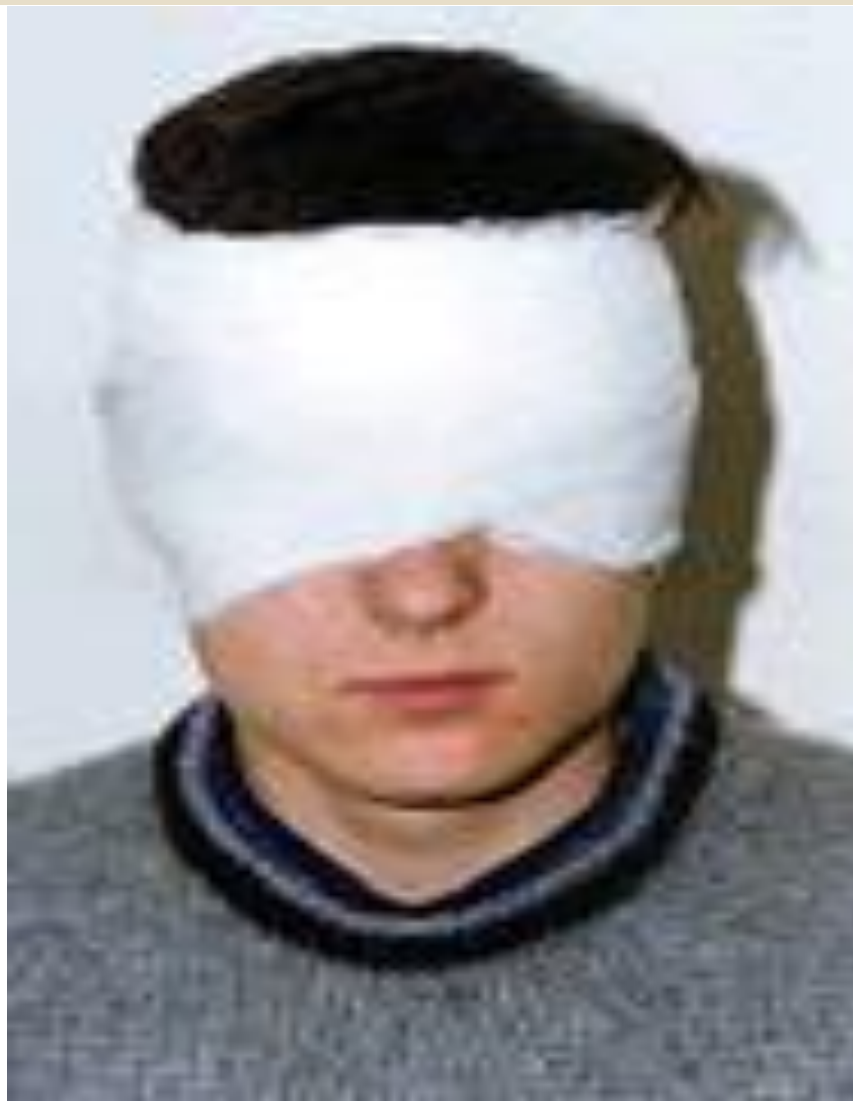

Проникающее ранения

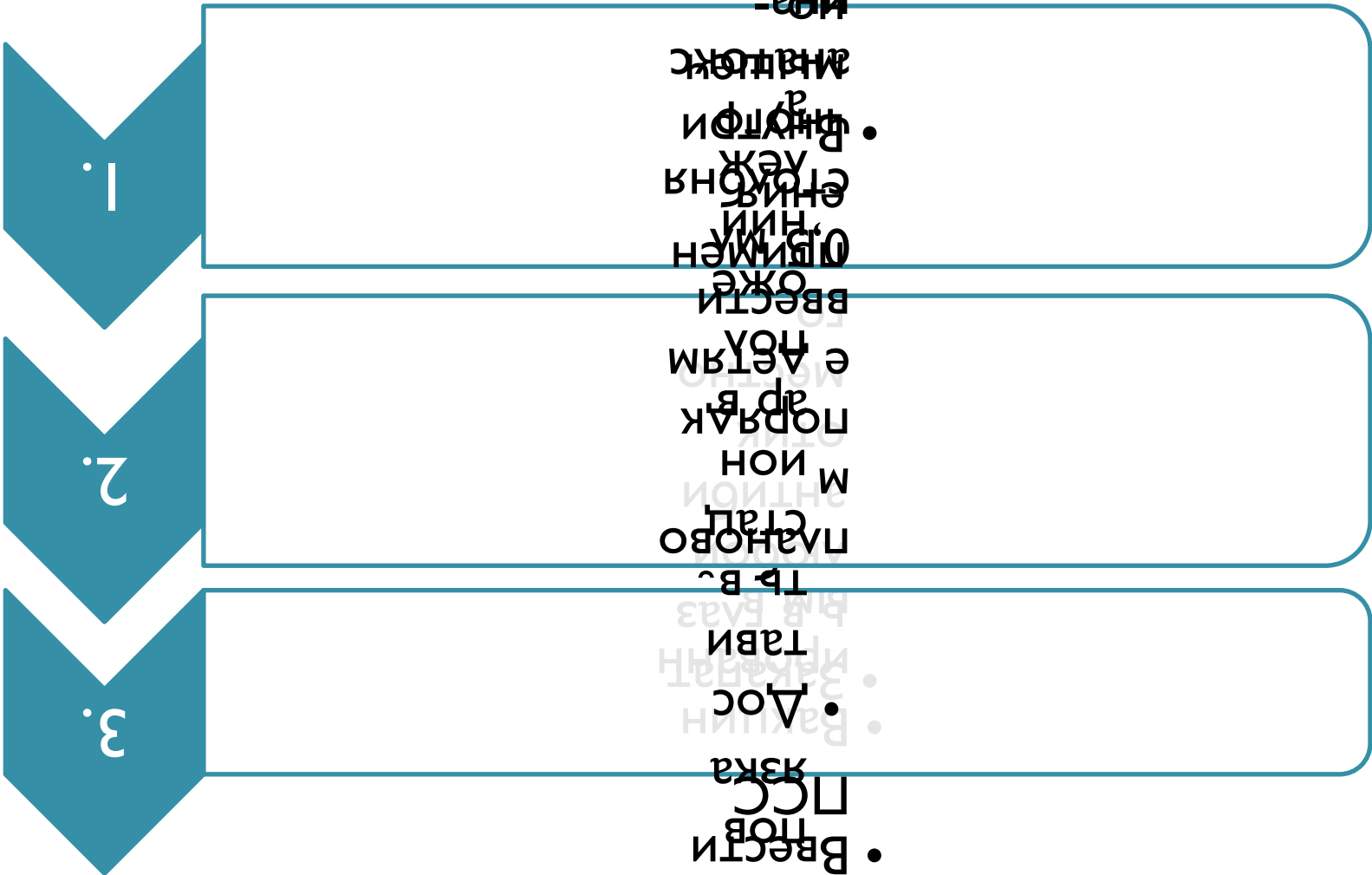
Проникающие ранения



Наложение бинокулярной повязки



Неотложная помощь при проникающих ранениях и при подозрении на проникающее ранение глаза

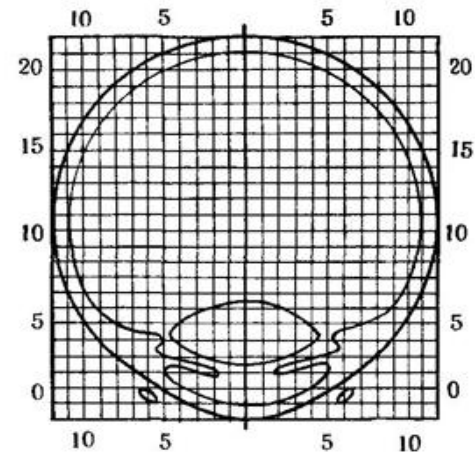
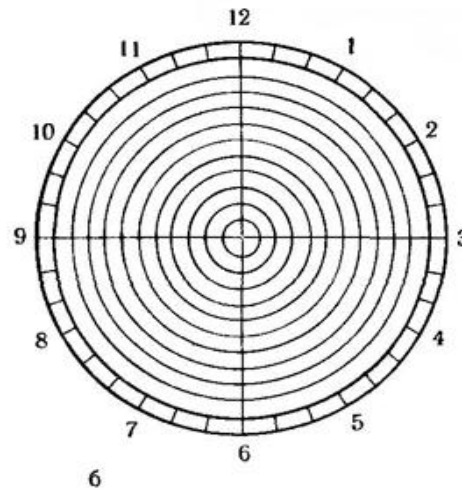



• Проверить наличие признаков жизни
• Проверить состояние сознания
• Проверить дыхание
• Проверить пульс
• Проверить цвет кожных покровов
• Проверить реакцию зрачков
• Проверить реакцию на свет
• Проверить реакцию на боль
• Проверить реакцию на звук
• Проверить реакцию на запах
• Проверить реакцию на вкус
• Проверить реакцию на прикосновение
• Проверить реакцию на температуру

Лечение и диагностика проникающих ранений глаза

- 1 Хирургическая обработка раны глазного яблока,
Удаляют инородные тела из полости глаза**
- 2 Предупреждение и устранение различных
осложнений раневого процесса
- 3 **Обзорная рентгенография** проводится во всех
случаях при подозрении на проникающее ранение
вне зависимости от данных анамнеза
- 4 Осторожно подходить к назначению **мидриатиков**,
т.к. при **травматическом мириазае** нарушается
регуляция ВГД и возможно стойкое повышение
ВГД с гибелью глаза

Диагностика проникающих ранений глаза рентгенография с использованием индикаторов Комберга - Балтина



Повреждения глазницы

**Могут быть
изолированными,
сочетаться с повреждением глазного
яблока,
с поражением придаточных пазух носа,
костей, мягких тканей лица и головы**

Повреждения глазницы

При нарушении целостности костей глазницы:

- подкожная эмфизема,
- пальпаторно определяется крепитация в области века отек и гематома века,
- опущение верхнего века,
- кровоизлияния под конъюнктиву,
- ограничение подвижности ,
 - экзофтальм,
 - энофтальм.

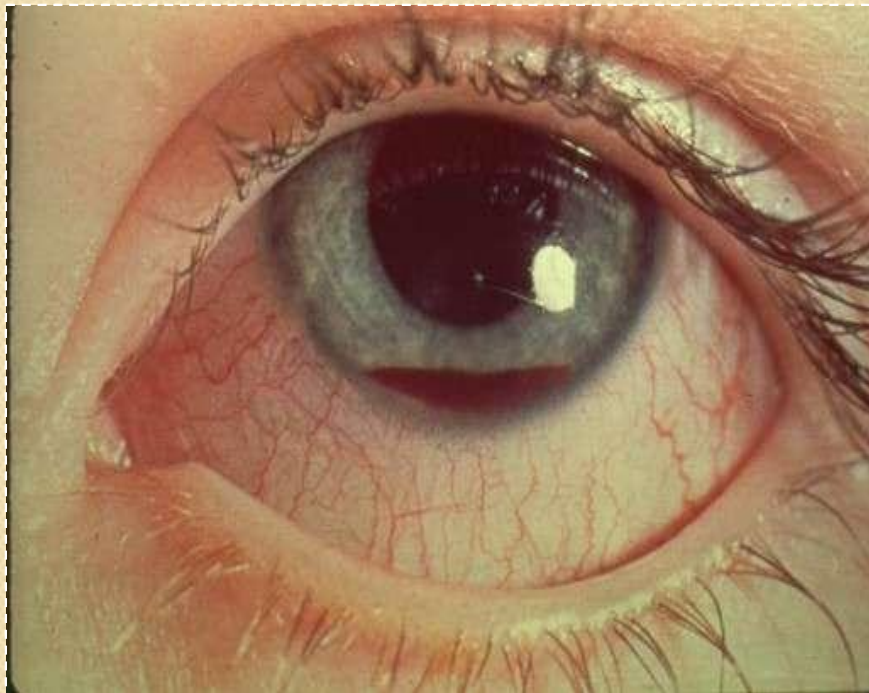
Неотложная помощь – введение ПСС,
наложение бинокулярной повязки,
срочная госпитализация в стационар
в положении лежа

Тупые травмы глаза (контузии)

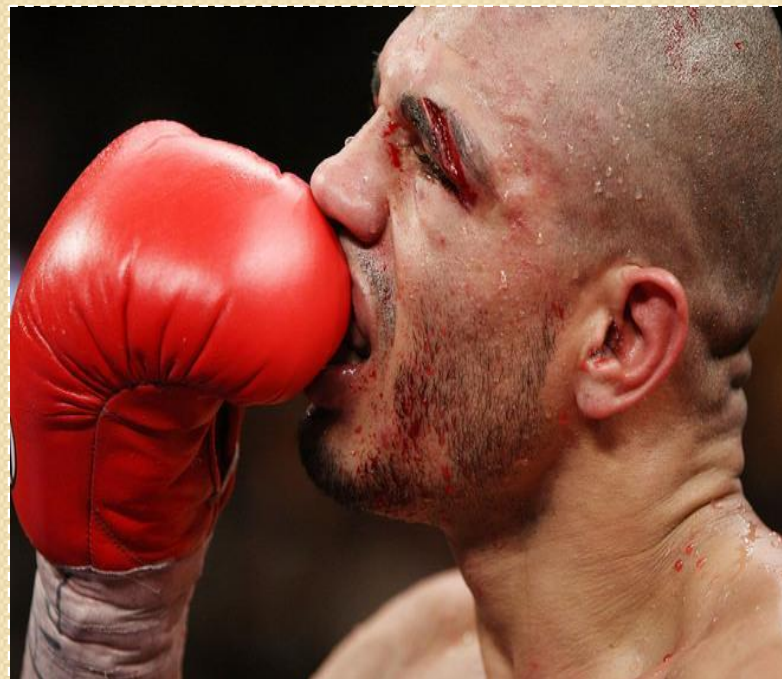
Контузии - без нарушения целостности наружной оболочки глаза

- ❑ **Контузии** могут произойти от удара тупым предметом. При этом появляются кровоизлияния:
 - ❑ под кожу,
 - ❑ конъюнктиву.
- ❑ Отек век, смешанная инъекция глазного яблока
 - ❑ Кровоизлияния могут быть в переднюю камеру и в стекловидное тело.
 - ❑ Кровоизлияния в стекловидном теле могут организоваться, соединительнотканые шварты приводят к отслойке сетчатки.

**Кровоизлияние в
переднюю камеру -
гифема**

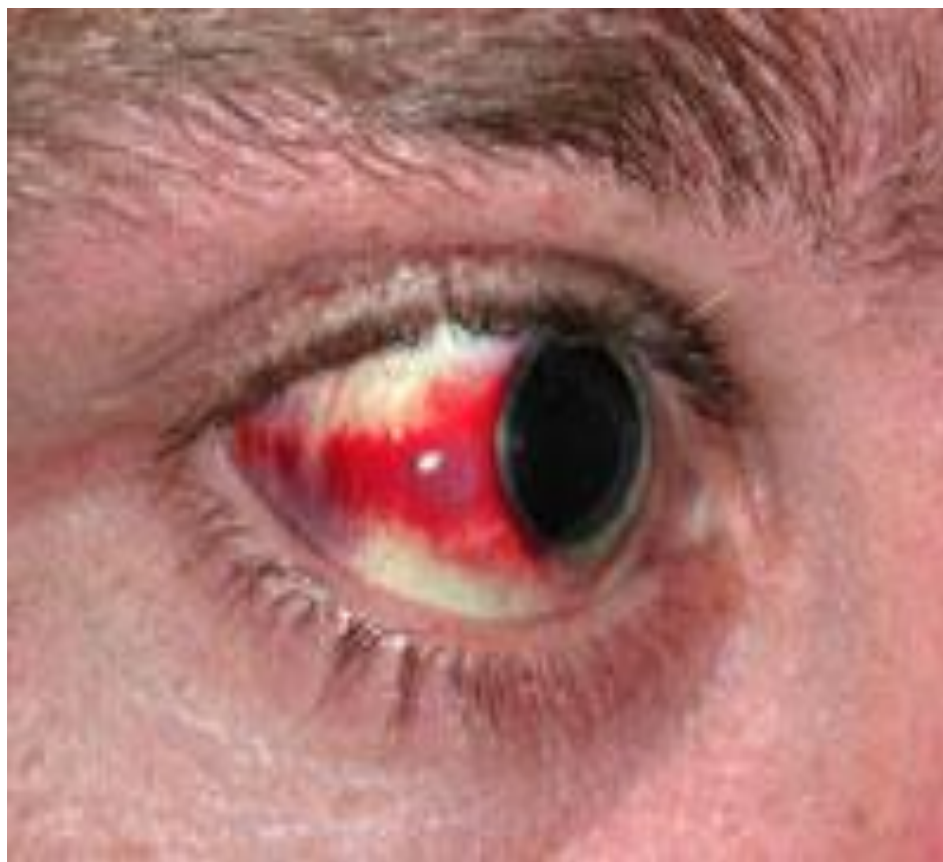

Контузия в спорте

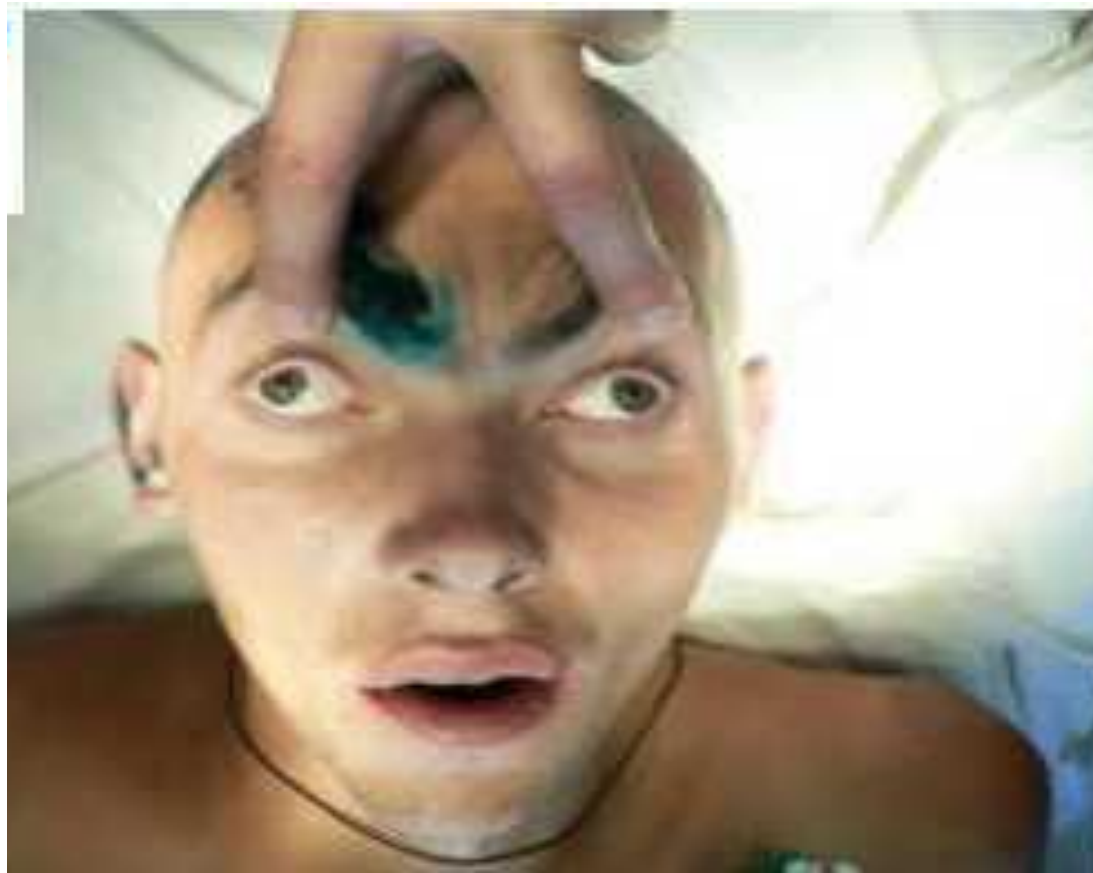

Тупые травмы

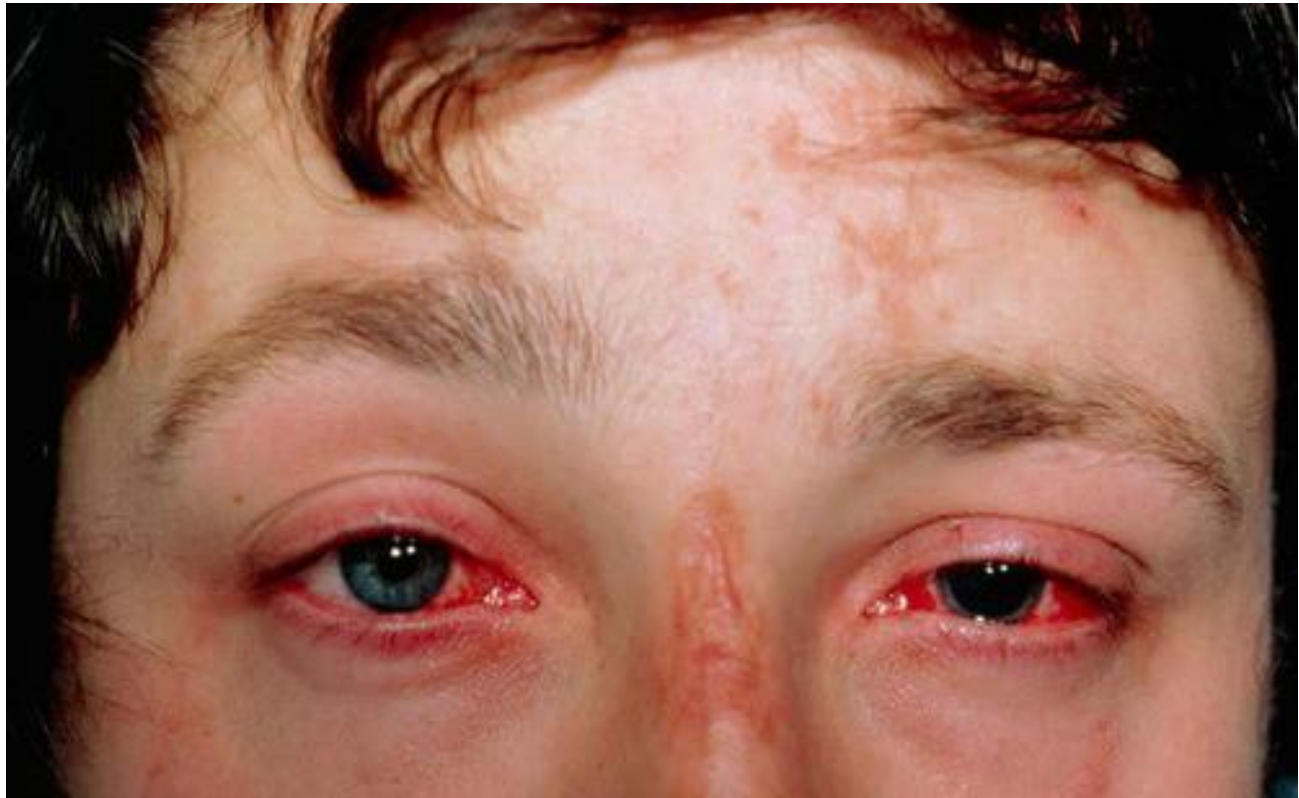Контузия глазного яблока с субконъюнктивальным кровоизлиянием



Косоглазие после ушиба головного мозга



Контузия глазного яблока



Повреждения при контузии глаза

Изменения	Клинические проявления
Иридодиализ	Отрыв радужки от корня, зрачок принимает неправильную форму
Расширение зрачка	Более обычная общая реакция при контузии
Паралитический мидриаз	Полная неподвижность максимально расширенного зрачка
Иридоденез	Дрожание радужки
Факоденез	Дрожание хрусталика

Повреждения при контузии глаза и лечение

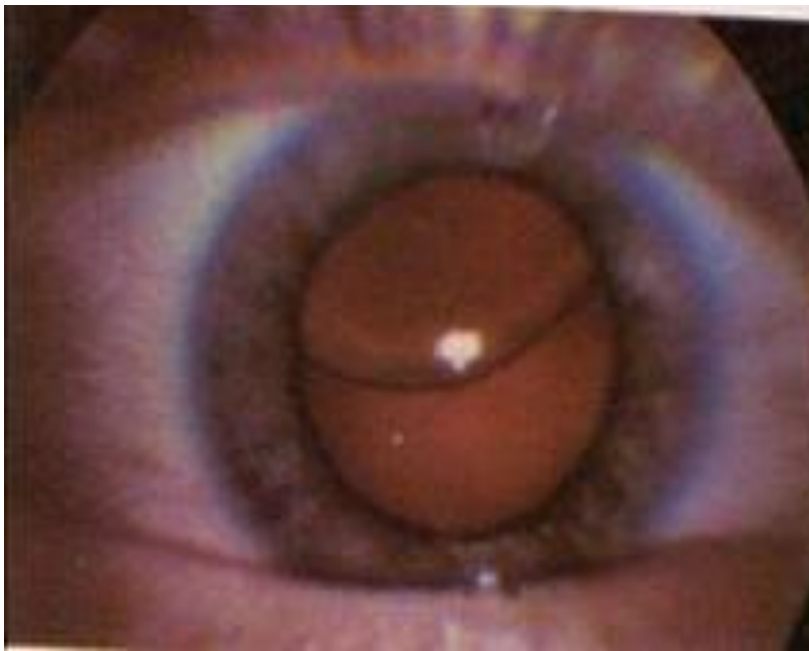Вывих хрусталика может быть в переднюю камеру или в стекловидное тело, что может привести к вторичной глаукоме

Вывих хрусталика в переднюю камеру – показана срочная операция по извлечению хрусталика

Неотложная помощь при контузии:

□ Холод на область глаза на 2-3 часа, закапывать дезинфицирующие капли, заложить мазь с антибиотиками

Вывих хрусталика



- **Вывих хрусталика в стекловидное тело- отмечается иридооденез. Динамическое наблюдение с измерением ВГД.**
- **При повышении ВГД больного направляют в стационар для оперативного лечения**

Ожоги глаз

Вид ожога

- Термический
- Химический
- Лучевой

Степень тяжести

- Легкие
- Средней тяжести
- Тяжелые
- Очень тяжелые

Ожоги глаз

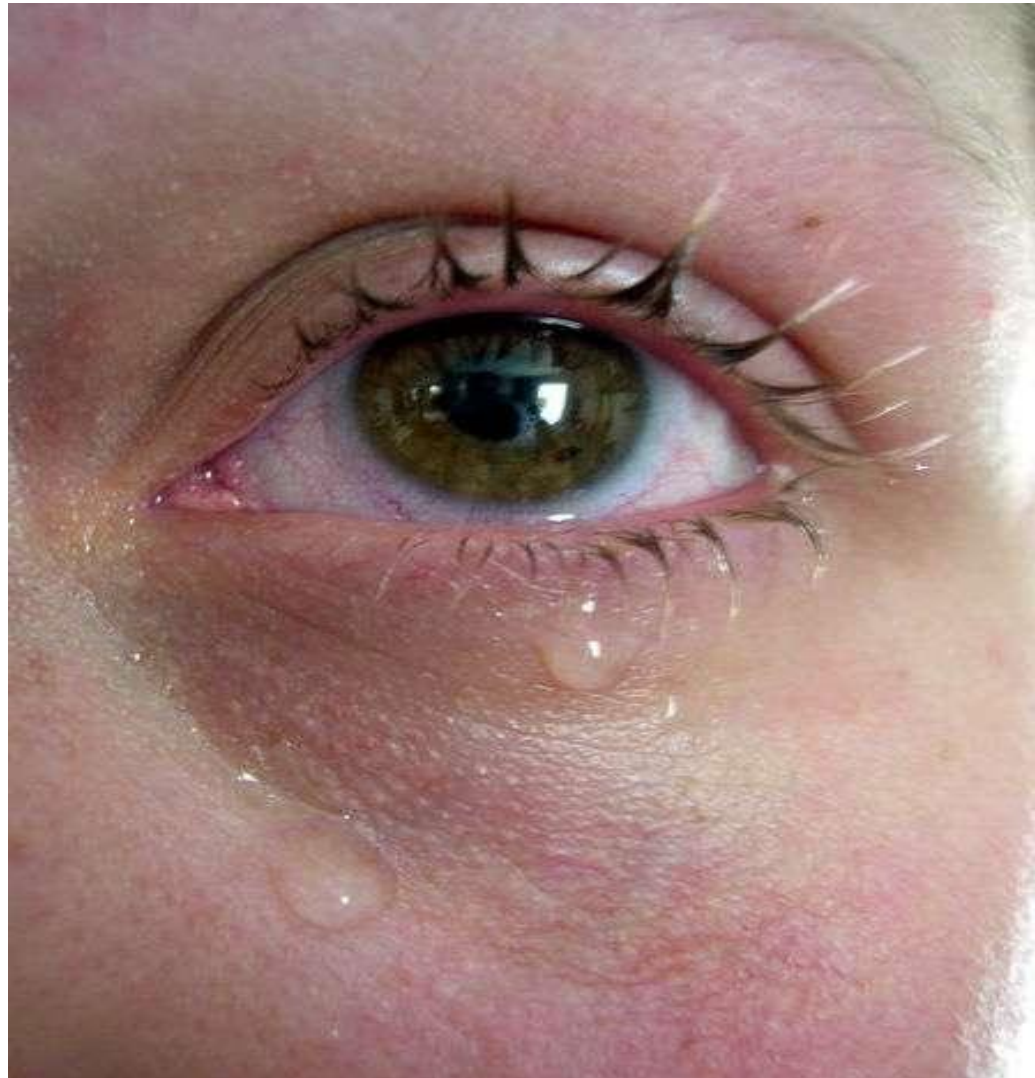Термические ожоги вызывают высокие температуры (пламя, кипящая жидкость, раскаленный металл, пар, битум).
Происходит термическая денатурация белков.

Химические ожоги

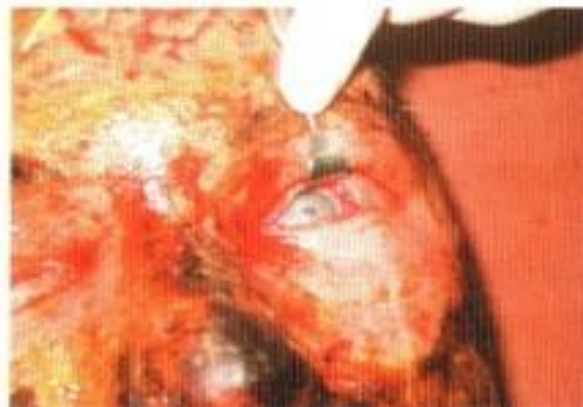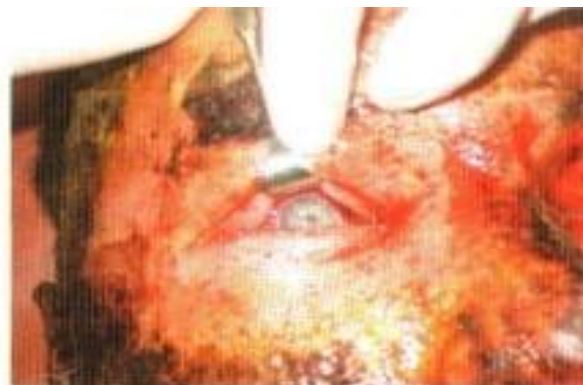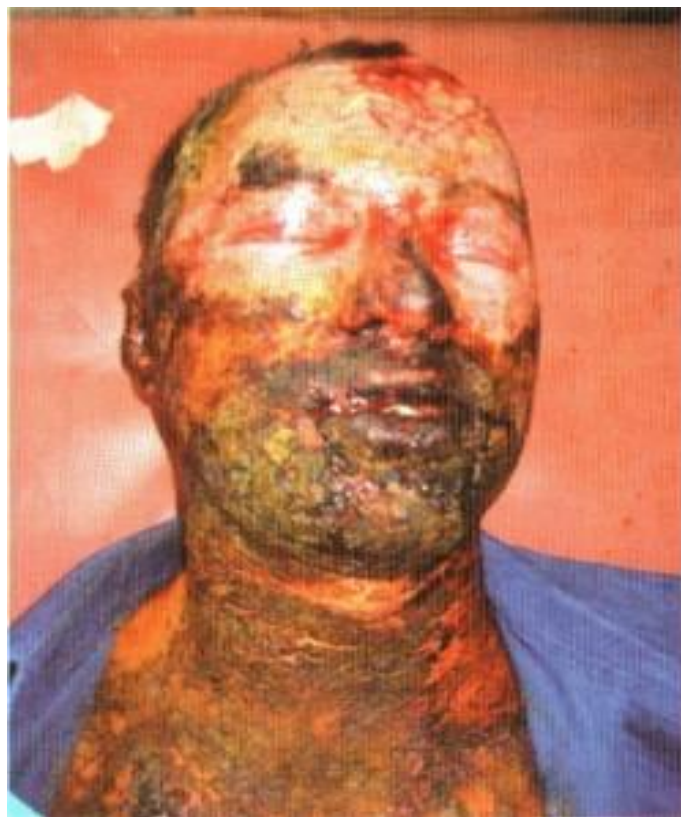Щелочные
Наиболее тяжелые,
щелочи растворяют белки
и вызывают
колликвационный некроз

Кислотные
Быстрое свертывание
белка и развитие
коагуляционного некроза
(струпа)

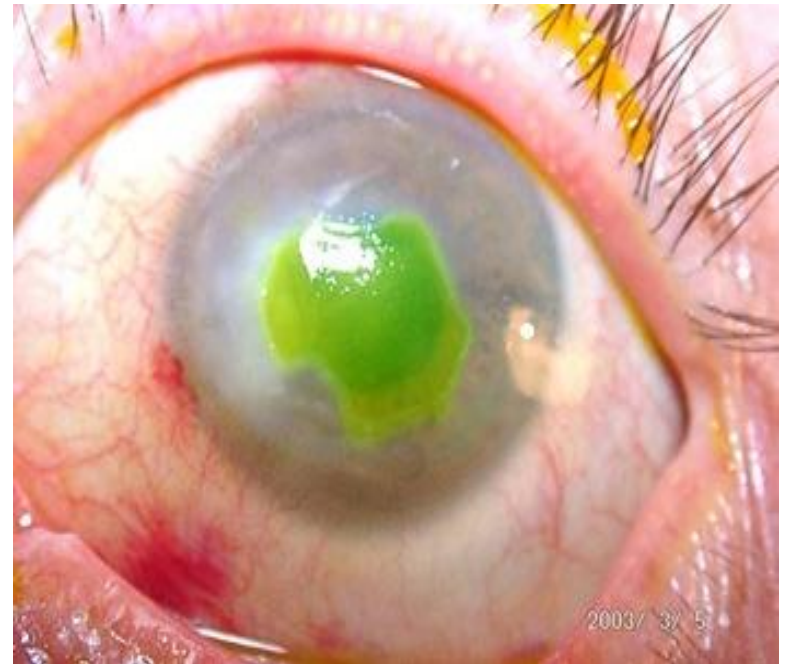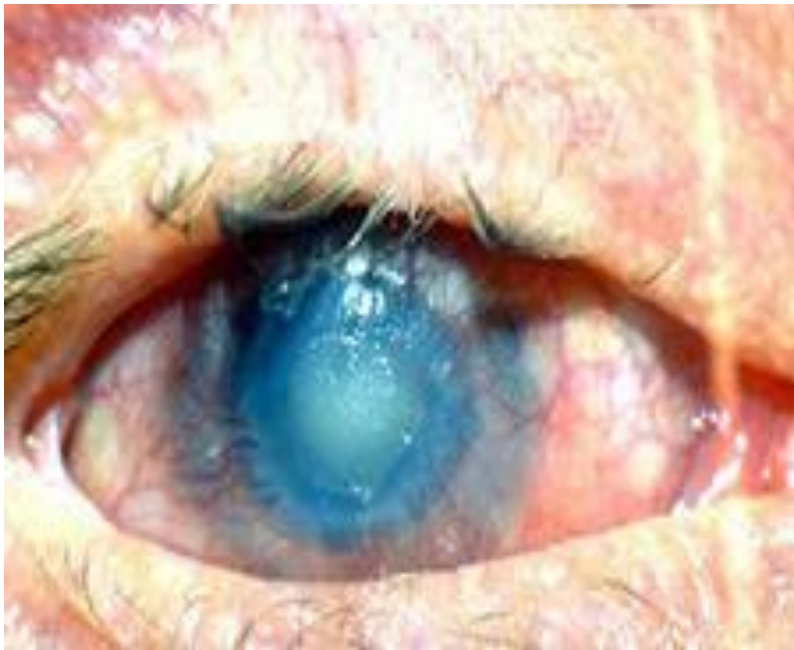Ожоги глаз



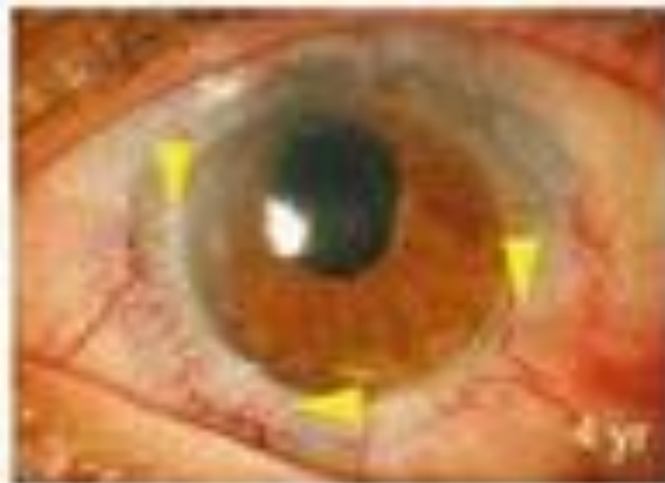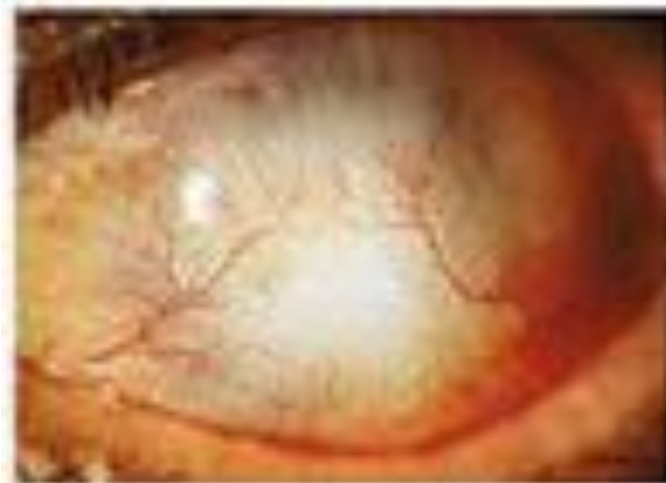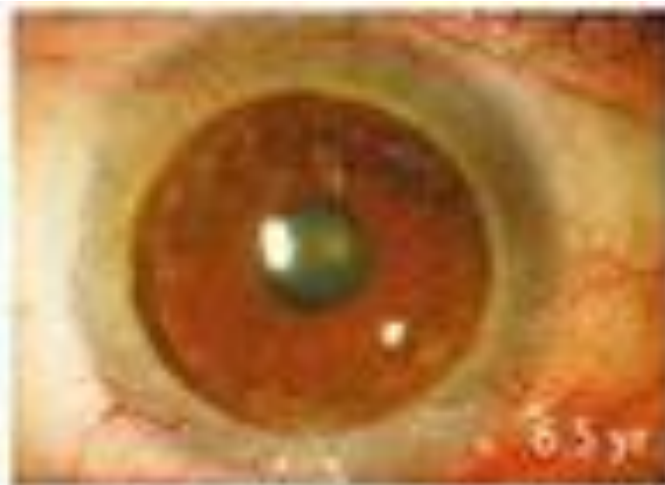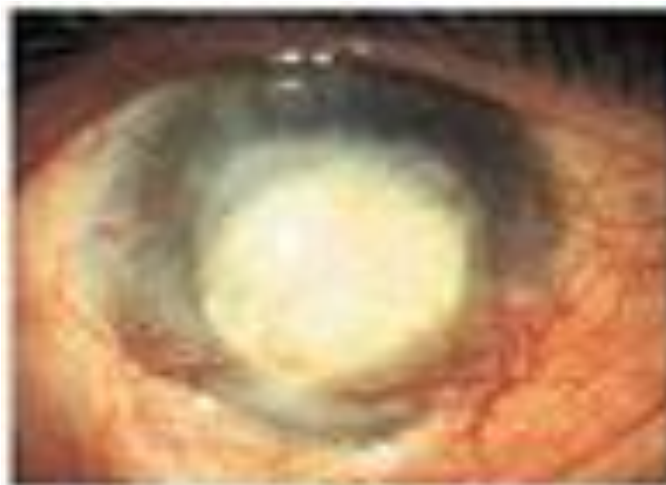Ожоги глаз (термические)



Ожоги глаз



Ожоги глаз (бельмо с последующей кератопластикой)



Клиническая картина ожогов

● **Легкие ожоги:**

- гиперемия и умеренный отек кожи век, гиперемия конъюнктивы,
- эрозия или небольшое помутнение роговицы,
 - светобоязнь,
 - слезотечение,
- нерезкое снижение остроты зрения.

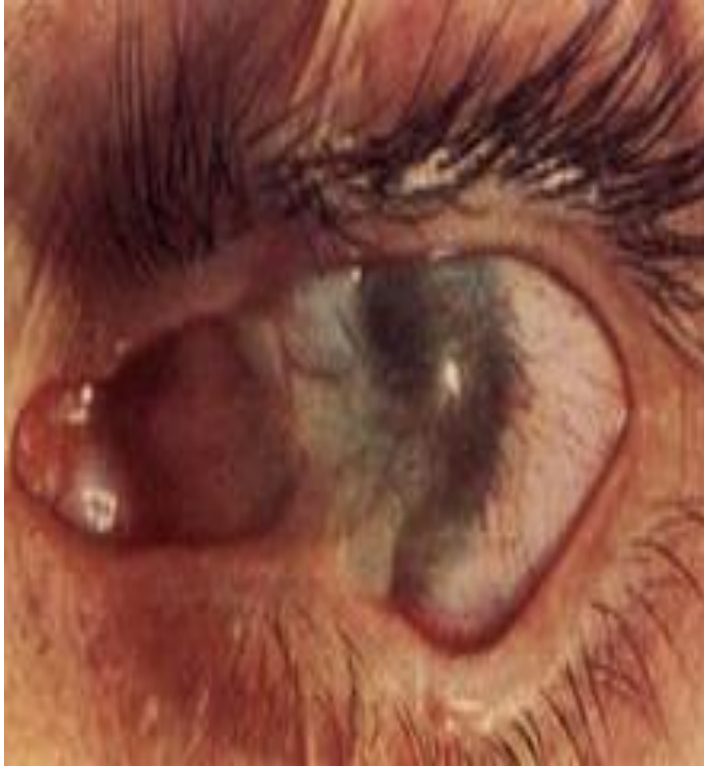Клиническая картина ожогов

- **Ожоги средней степени:**
 - пузыри на коже век,
 - хемоз,
- поверхностный некроз конъюнктивы,
 - на роговице – эрозии, потеря чувствительности, тусклая, напоминает **матовое стекло.**
- Острота зрения значительно снижается.

Клиническая картина ожогов

- **Тяжелые ожоги:**
 - поражаются все слои кожи век,
 - роговица матово-бледная, «фарфоровая», чувствительность отсутствует,
 - острота зрения резко снижена вплоть до светоощущения.

Клиническая картина ожогов

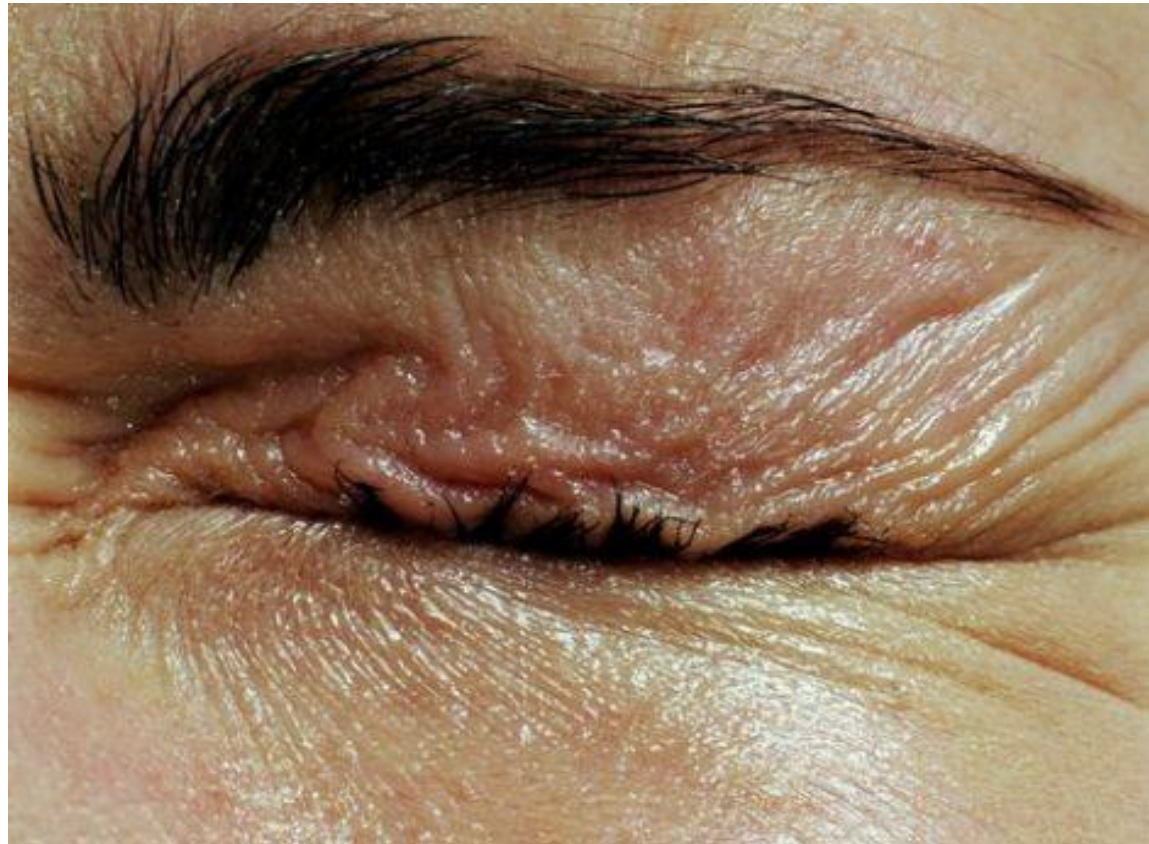

- **Очень тяжелые ожоги:**

Необратимые изменения в виде глубокого некроза тканей, грубые васкуляризованные бельма.

Сращение век с глазным яблоком вплоть до полного зарращения конъюнктивного мешка

Рубцовые изменения века



Первая помощь при ожогах глаз

Термические ожоги

- В конъюнктивальный мешок закапать 20% раствор сульфацида, заложить за веки 1% тетрациклиновую мазь.
- Обожженную кожу век и лица смазать стерильным вазелиновым маслом или дезинфицирующей мазью.
- Здоровую кожу вокруг обожженных участков лица протирают спиртом 70% . Крупные пузыри вскрывают.
- Введение ПСС и анатоксина, сердечные, успокаивающие средства, стерильная повязка и отправить в стационар

Первая помощь при ожогах глаз

Химические ожоги

- Немедленное промывание водой (10-15 минут), удаление частиц попавшего вещества, введение аутокрови под конъюнктиву – 0,5 мл.
- Заложить за веко на 24 часа ГЛИВ – сорбционные глазные лечебные ионообменные вкладыши (для кислотных и щелочных ожогов).
- Закапать 0,3% раствор ципролета или 0,25% раствор левомицетина.
- Заложить за веко антибактериальную мазь (1% тетрациклиновую)
- Асептическая монокулярная повязка
- Стационарное лечение.
- Ожоги фосфором – удалить кусочки, промыть водой, мази не применять, повязку не накладывать

Лечение ожогов глаз в стационаре

Лечение:

- Предупреждение инфекции, стимуляции обменных процессов, удаление токсических продуктов, устранение воспаления и борьбу с рецидивами воспаления
- Оперативные вмешательства в ранний период – только с органосохранной целью
- Реконструктивные операции - не ранее чем через I год
- Имплантируют кератопротезы из аллопластических материалов (из тканей донора)

Лучевые ожоги

Электроофтальмия встречается у лиц, работающих с сильными источниками инфракрасных или ультрафиолетовых лучей (электросварка, кварцевая лампа)

Симптомы:

- светобоязнь,
- слезотечение,
- блефароспазм,
- гиперемия конъюнктивы.

На роговице иногда мелкие пузыревидные вздутия эпителия роговицы

Первая помощь:

*инстилляциии 0,5% раствора дикаина
или 2% раствор новокаина,
за веко-мазь с антибиотиками*

Лучевые ожоги

Снеговая офтальмия, или снеговая слепота – развивается у полярных и горных туристов при ярком солнце вследствие сильного отражения ультрафиолетовых лучей от белого снега.

Первая помощь:
инстилляциии 0,5% раствора дикаина или 2% раствор новокаина, за веко-мазь с антибиотиками