The background features several realistic water droplets of various sizes, scattered in the corners and along the edges of the page. The droplets are rendered with soft shadows and highlights, giving them a three-dimensional appearance. The text is centered in the middle of the page.

**ЗАБОЛЕВАНИЯ ПЕРИФЕРИЧЕСКИХ
АРТЕРИЙ
(АРТЕРИАЛЬНАЯ
НЕДОСТАТОЧНОСТЬ)**

АРТЕРИИ (АРТЕРИАЛЬНАЯ НЕДОСТАТОЧНОСТЬ)

Острые

Тромбоз

Эмболия

Хронические

Болезнь Рейно

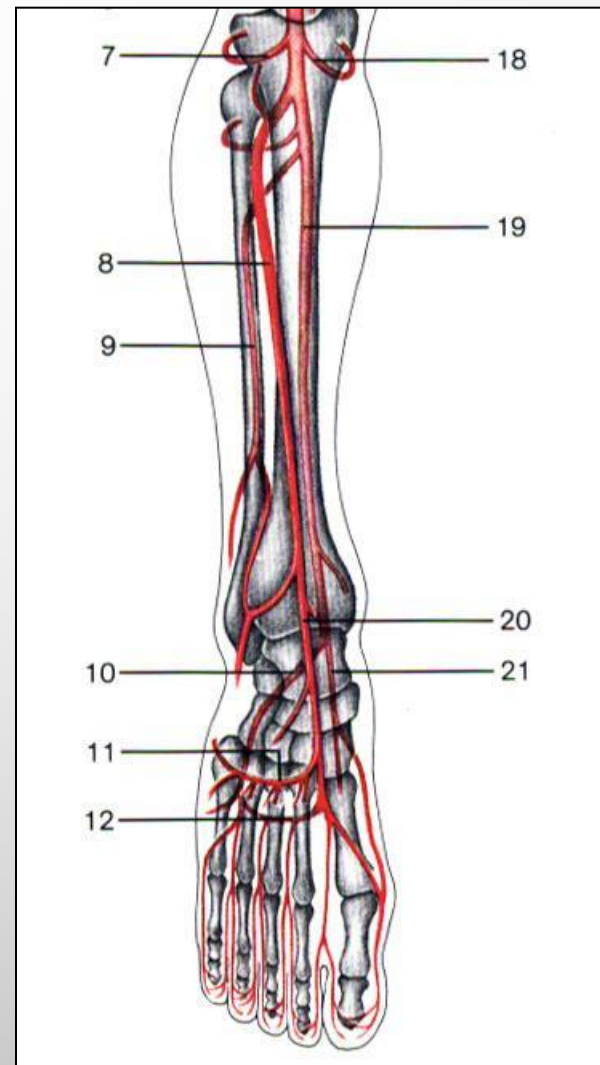
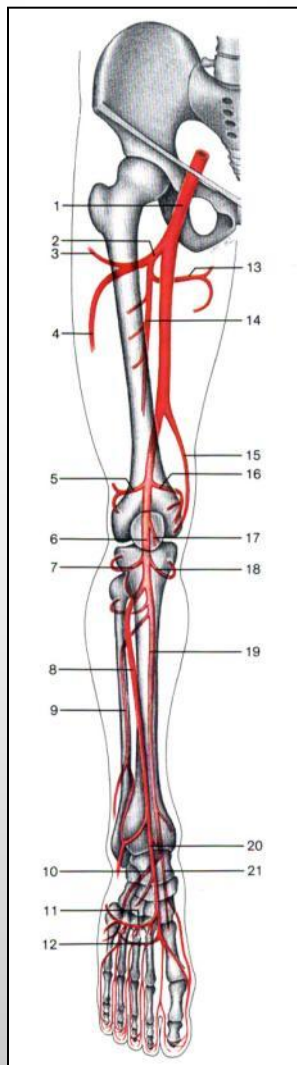
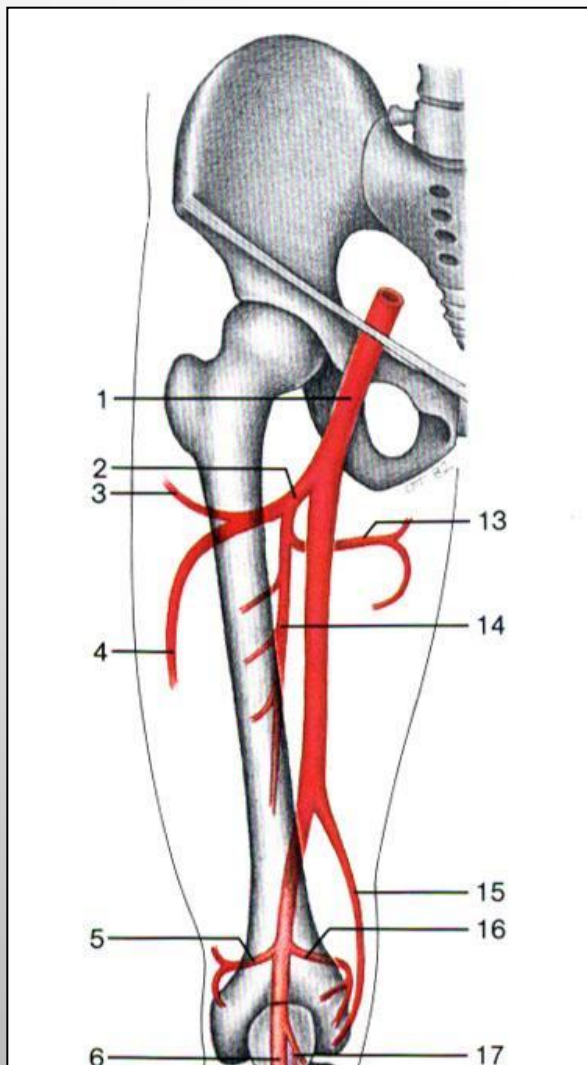
Облитерирующий
эндартериит

Облитерирующий
тромбангиит (болезнь
Бюргера)

Облитерирующий
атеросклероз

Диабетическая ангиопатия

АНАТОМИЯ АРТЕРИЙ НИЖНИХ КОНЕЧНОСТЕЙ



ОСТРАЯ АРТЕРИАЛЬНАЯ НЕДОСТАТОЧНОСТЬ

Тромбоз

Триада Virchow

- повреждение стенки сосуда;
- изменения состава крови;
- нарушения тока крови.

На фоне хронических окклюзивных заболеваний артерий.

Эмболия

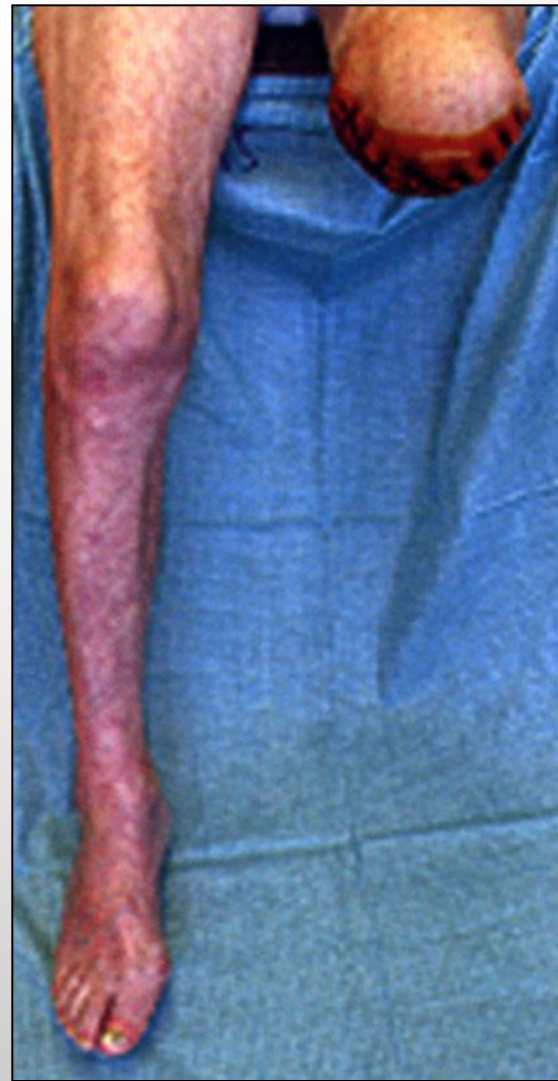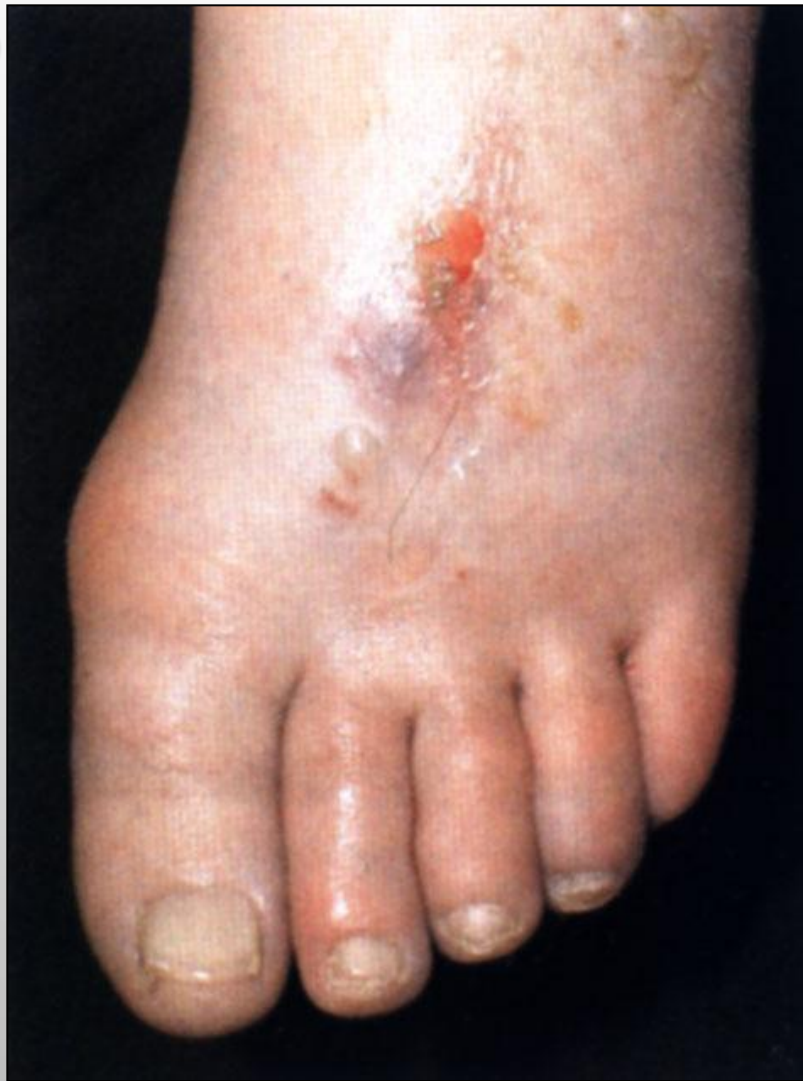Отрыв части тромба из аорты или левой половины сердца.

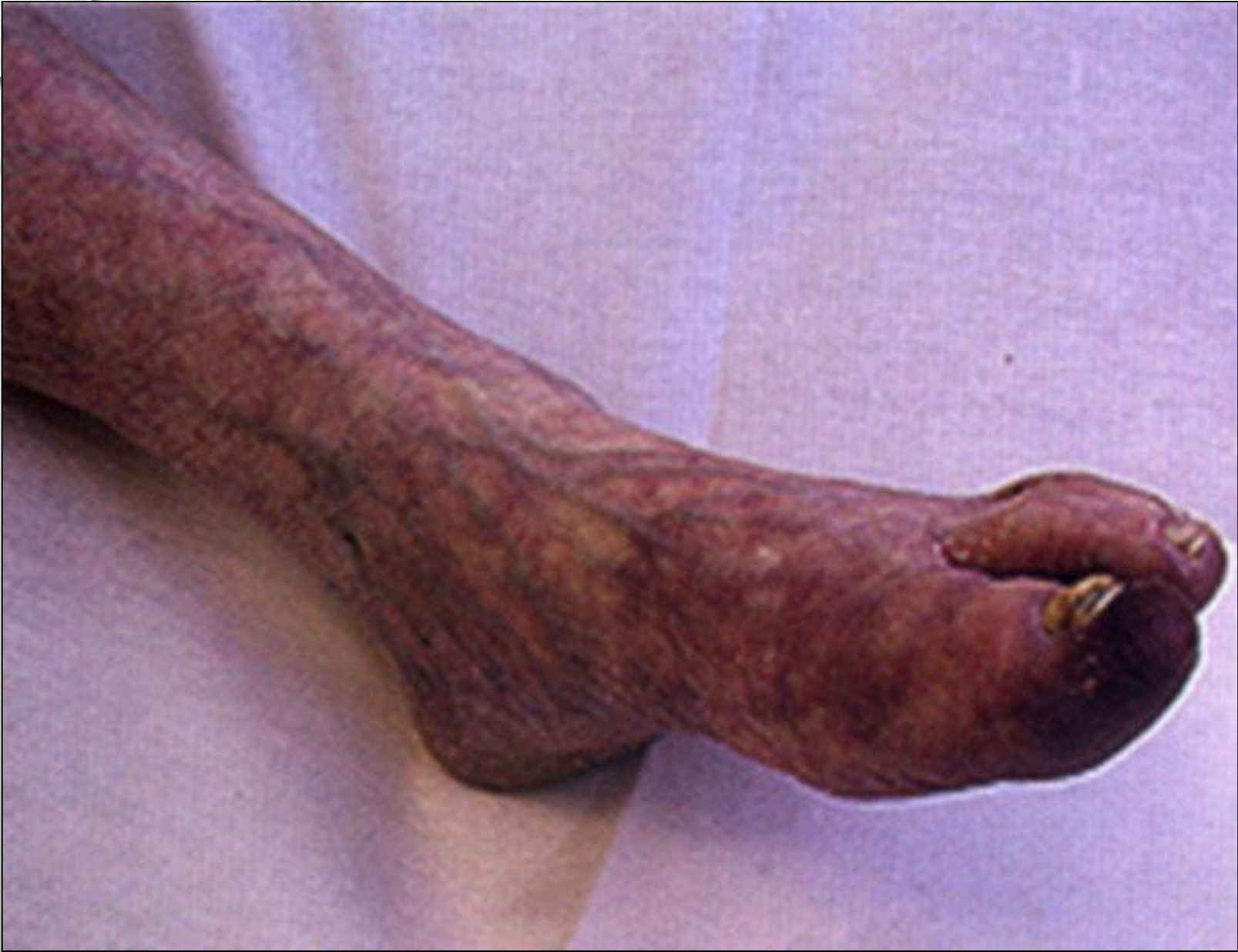На фоне заболеваний сердца, аорты (аневризма аорты, пороки сердца, эндокардит, атеросклеротический кардиосклероз).

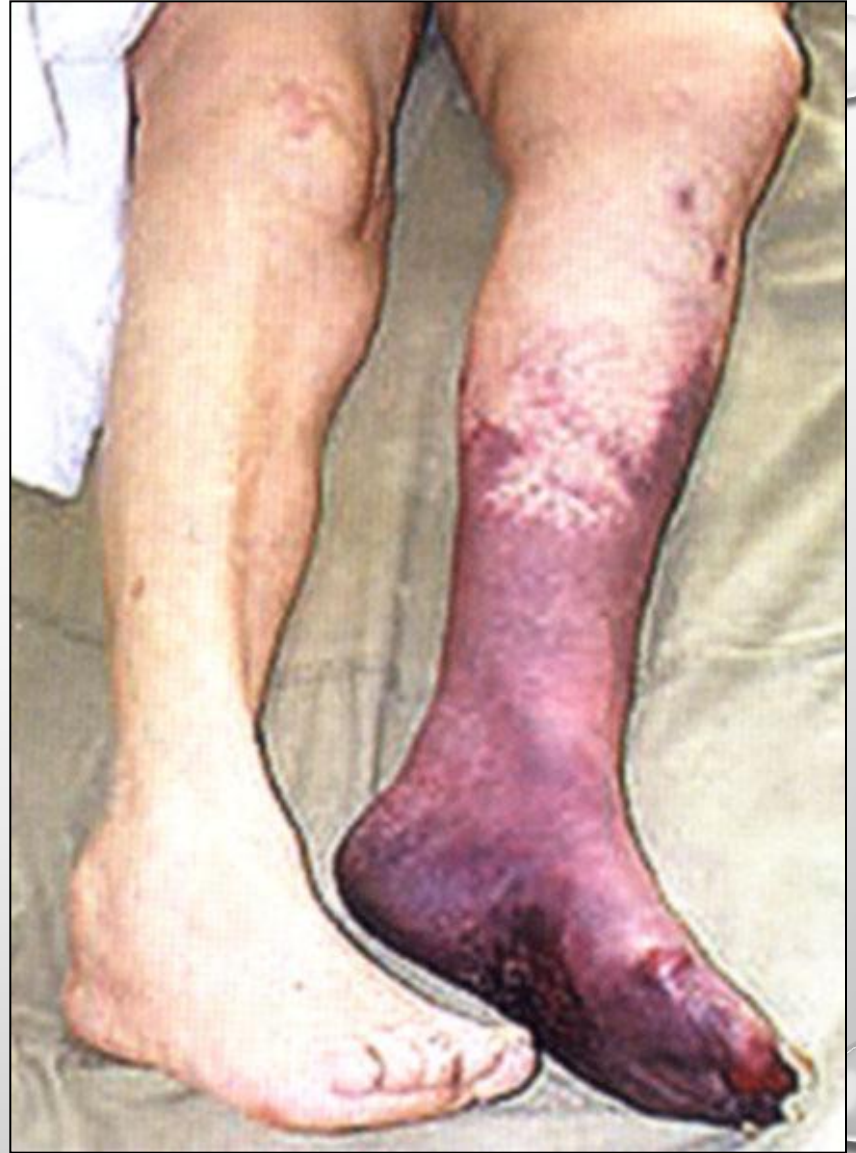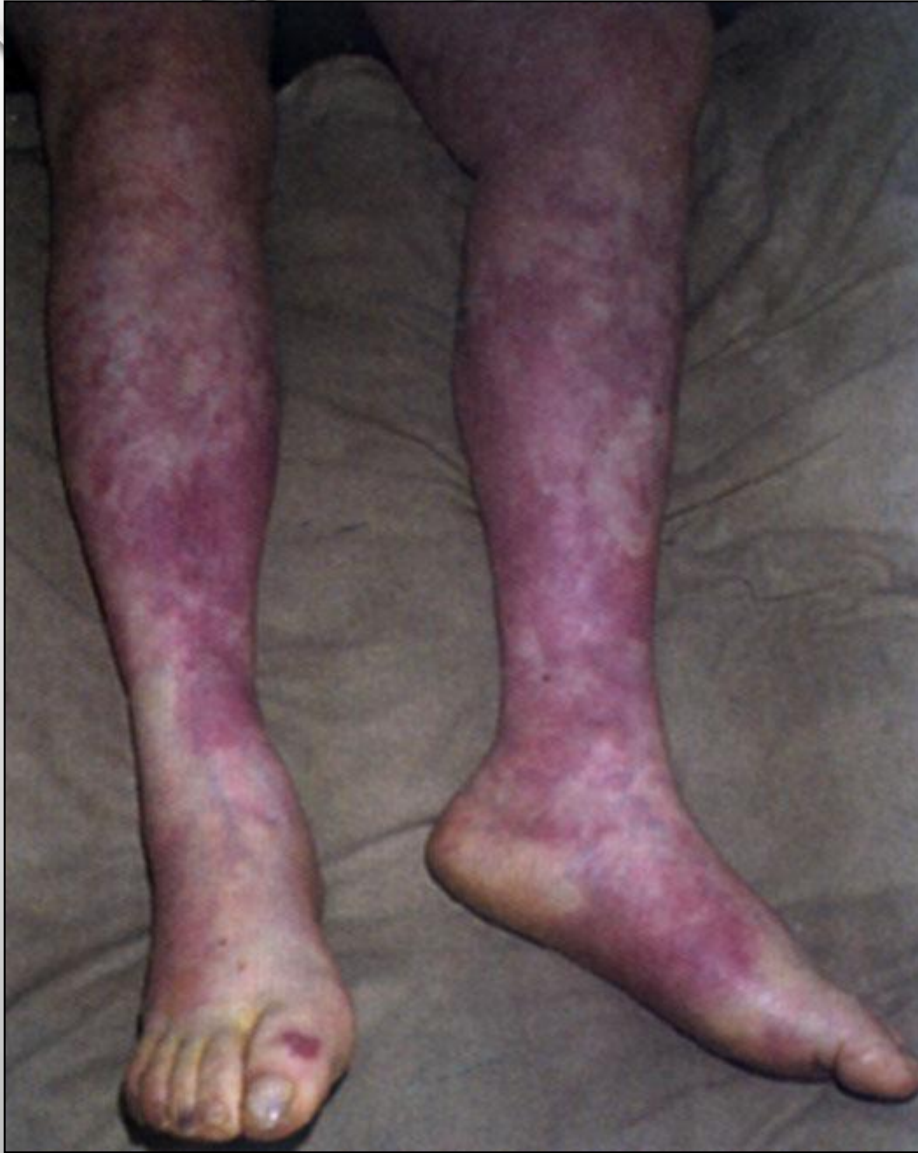КЛАССИФИКАЦИЯ ОСТРОЙ АРТЕРИАЛЬНОЙ НЕДОСТАТОЧНОСТИ

1а стадия	Онемение, похолодание
1б стадия	Болевой синдром
2а стадия	Нарушение чувствительности и активных движений
2б стадия	Плегия конечности
3а стадия	Субфасциальный отёк
3б стадия	Контрактура

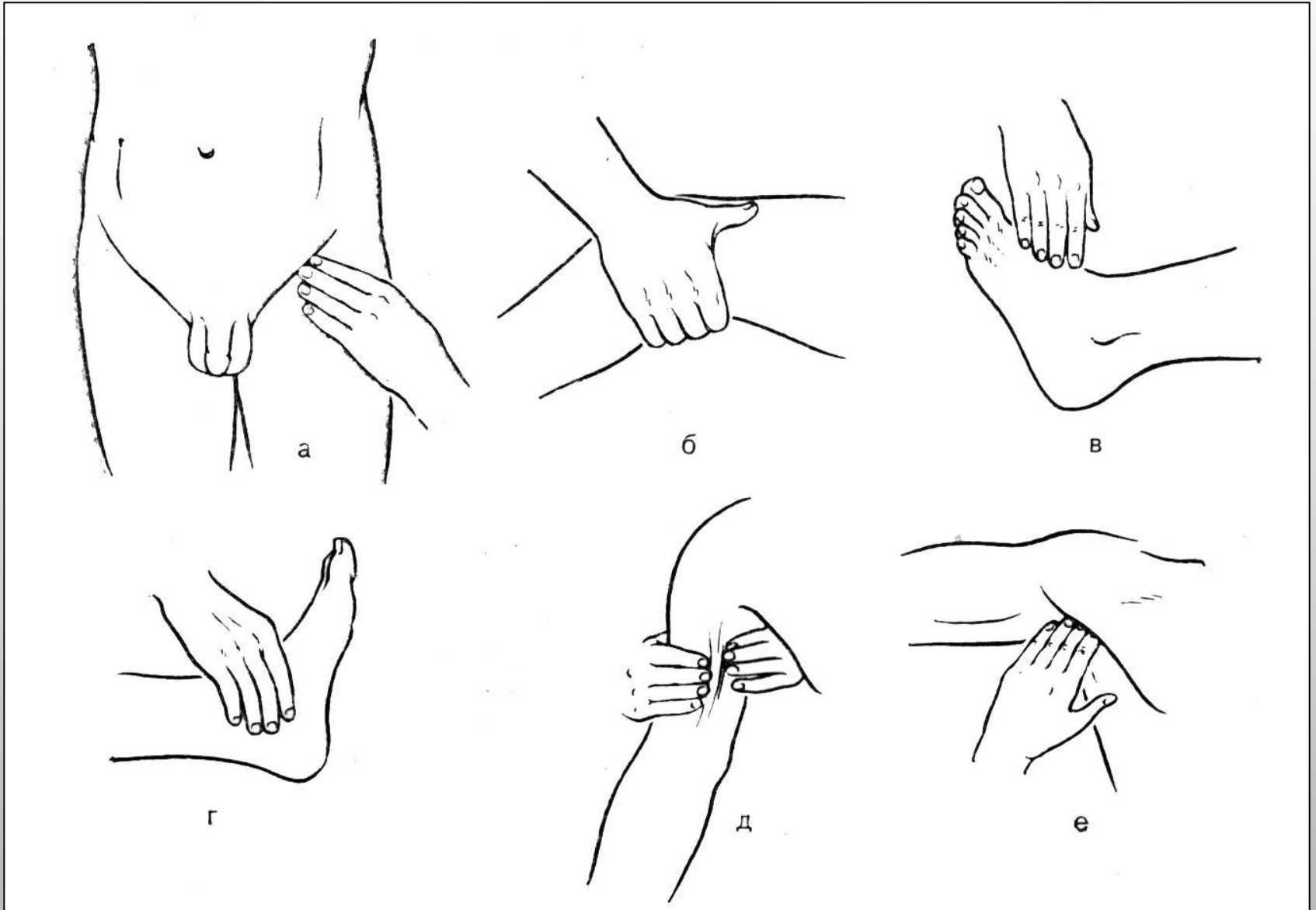
ОСТРАЯ ОККЛЮЗИЯ АРТЕРИЙ







ТРОМБОЗ. ЭМБОЛИЯ АРТЕРИЙ. ДИАГНОСТИКА.



ТРОМБОЗ. ЭМБОЛИЯ АРТЕРИЙ. ХИРУРГИЧЕСКОЕ ЛЕЧЕНИЕ.

Тромбэктомия и эмболэктомия (до 2б стадии)

Прямая (открытая) – со
вскрытием просвета -
артериотомия

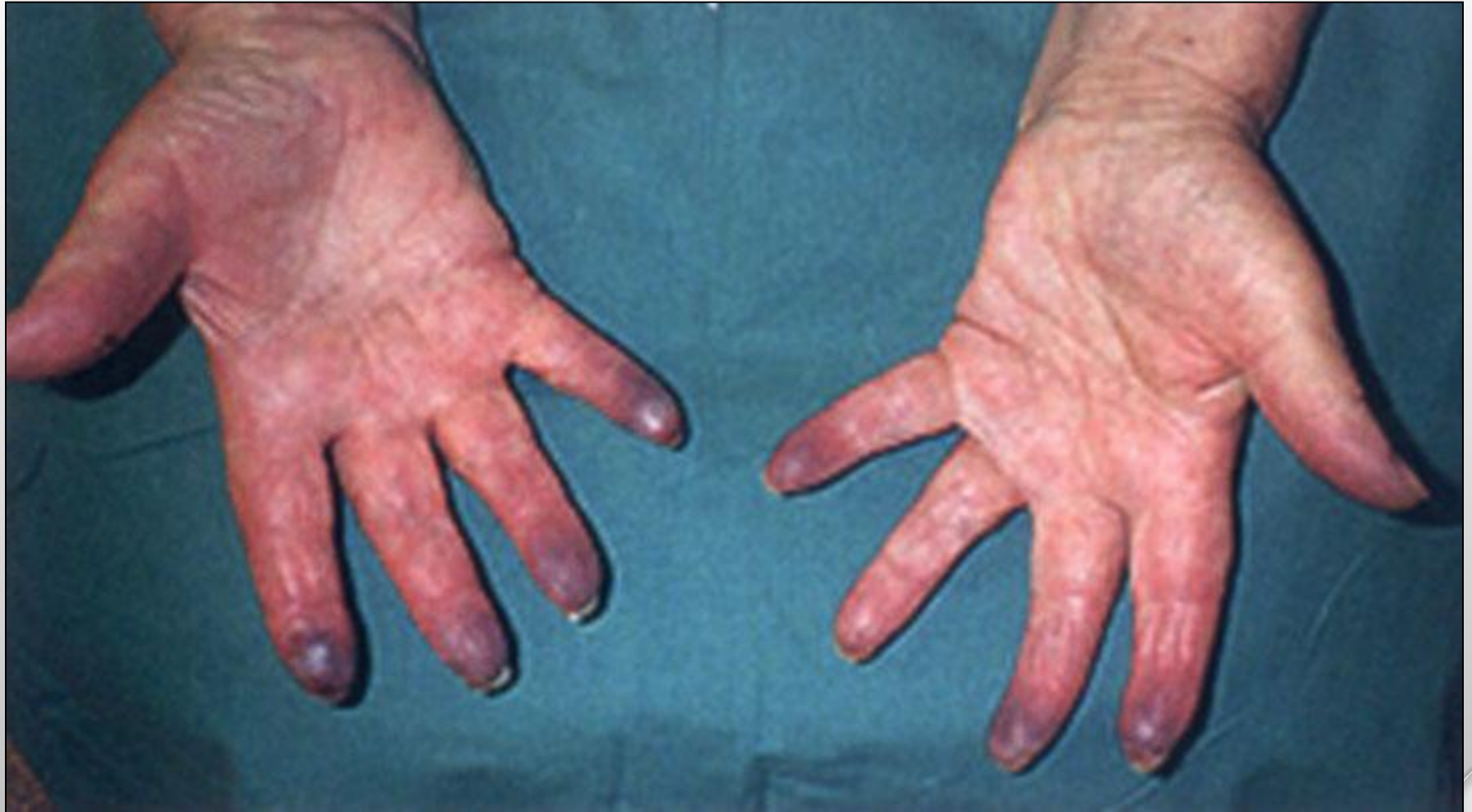Непрямая (закрытая) –
балонным катетером

**Реконструктивные операции
(эндартерэктомия, шунтирование,
протезирование) при хронических
окклюзивных заболеваниях артерий.**

ТРОМБОЗ. ЭМБОЛИЯ АРТЕРИЙ. КОНСЕРВАТИВНОЕ ЛЕЧЕНИЕ.

- **СНЯТИЕ СПАЗМА, БОЛИ;**
- **ГЕПАРИН ДО 40.000-50.000 ЕД В СУТКИ ПОДКОЖНО ЧЕРЕЗ 4 ЧАСА ИЛИ ВНУТРИВЕННО ПОД КОНТРОЛЕМ ВСК;**
- **ТРОМБОЛИТИЧЕСКАЯ ТЕРАПИЯ В ПЕРВЫЕ 6-8 ЧАСОВ:**
 - **ФИБРИНОЛИЗИН ДО 60.000-10.0000 ЕД В СУТКИ;**
 - **СТРЕПТОКИНАЗА ДО 1.500.000 ЕД В СУТКИ;**
 - **УРОКИНАЗА ДО 800.000 ЕД В СУТКИ.**
- **УЛУЧШЕНИЕ РЕОЛОГИЧЕСКИХ СВОИСТВ КРОВИ И ОБМЕННЫХ ПРОЦЕССОВ В ТКАНЯХ:**
 - **РЕОПОЛИГЛЮКИН;**
 - **ТРЕНТАЛ;**
 - **НИКОТИНОВАЯ КИСЛОТА;**
 - **ВАЗАПРОСТАН**

БОЛЕЗНЬ РЕЙНО

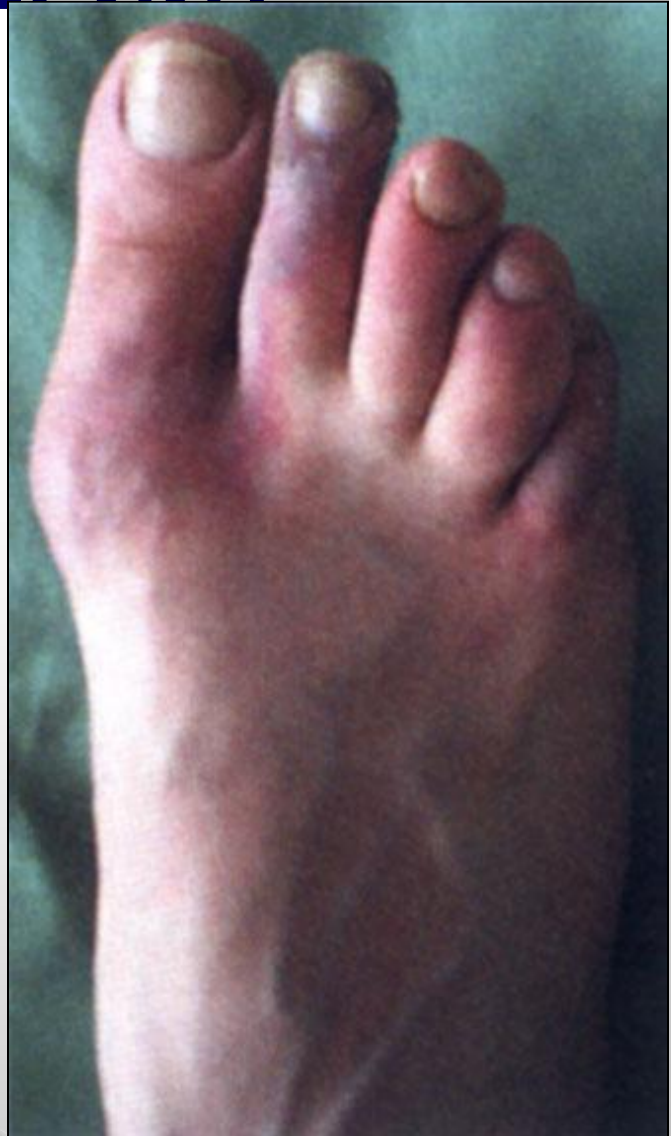
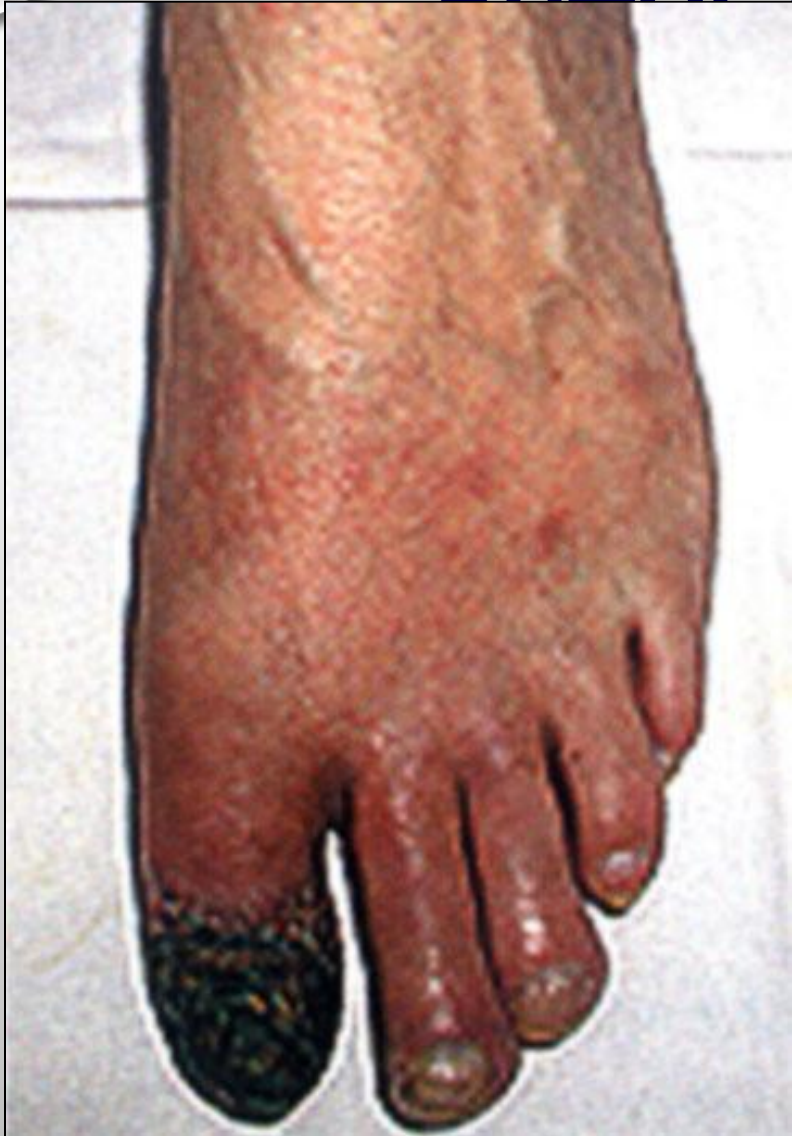

**ЛЕЧЕНИЕ: ХИРУРГИЧЕСКОЕ И
КОНСЕРВАТИВНОЕ.**

БОЛЕЗНЬ РЕЙНО. ДИФФЕРЕНЦИАЛЬНЫЙ ДИАГНОЗ.

- **СДАВЛЕНИЕ ПОДКЛЮЧИЧНОЙ АРТЕРИИ:**
 - ДОБАВОЧНЫМ ШЕЙНЫМ РЕБРОМ;
 - ПЕРВЫМ РЕБРОМ;
 - ГИПЕРТРОФИРОВАННОЙ ПЕРЕДНЕЙ ЛЕСТНИЧНОЙ МЫШЦЕЙ;
 - ГИПЕРТРОФИРОВАННОЙ МАЛОЙ ГРУДНОЙ МЫШЦЕЙ.
- **ОСТЕОХОНДРОЗ ШЕЙНОГО, ГРУДНОГО ОТДЕЛА ПОЗВОНОЧНИКА;**
- **ЗАБОЛЕВАНИЕ ЩИТОВИДНОЙ ЖЕЛЕЗЫ;**
- **ПСИХОНЕВРОЗЫ**

ОБЛИТЕРИРУЮЩИЙ ЭНДАРТЕРИИТ



ОБЛИТЕРИРУЮЩИЙ ЭНДАРТЕРИИТ

Дистрофические изменения стенки артерий
среднего и мелкого калибра

Стеноз артерий

Ишемия тканей (гипоксия)

Метаболически
й
ацидоз

Накопление
свободных
радикалов

Разрушение
клеточных
мембран

Серотонин,
Гистамин,
Кинин

- Болевой синдром;
- Похолодание, онемение ног;
- Бледность, синюшность кожи;
- Трофическая язва;
- Сухая гангрена;
- Влажная гангрена.

ОБЛИТЕРИРУЮЩИЙ ЭНДАРТЕРИИТ

ДИАГНОСТИКА:

- **ДАННЫЕ КЛИНИЧЕСКОГО ОСМОТРА;**
- **УЛЬТРАЗВУКОВАЯ ДИАГНОСТИКА;**
- **АРТЕРИОГРАФИЯ;**
- **РЕОВАЗОГРАФИЯ.**

ЛЕЧЕНИЕ:

1. **ХИРУРГИЧЕСКОЕ – РЕКОНСТРУКТИВНЫЕ ОПЕРАЦИИ, СИМПАТЭКТОМИЯ;**
2. **КОНСЕРВАТИВНОЕ:**
 - **СПАЗМОЛИТИКИ;**
 - **ТРЕНТАЛ;**
 - **ТАНАКАН;**
 - **СОЛКОСЕРИЛ;**
 - **РЕОПОЛИГЛЮКИН;**
 - **НИКОТИНОВАЯ КИСЛОТА.**

ТРОМБАНГИИТ (БОЛЕЗНЬ ВИНИВАРТЕРА-БЮРГЕРА)

ВОСПАЛИТЕЛЬНЫЙ ПРОЦЕСС СТЕНОК АРТЕРИЙ И ВЕН – СОЧЕТАНИЕ ОБЛИТЕРИРУЮЩЕГО ЭНДАРТЕРИИТА И ТРОМБОФЛЕБИТА (МИГРИРУЮЩЕГО) ПОВЕРХНОСТНЫХ ВЕН. ЧАСТО ОСЛОЖНЯЕТСЯ ГАНГРЕНОЙ КОНЕЧНОСТИ.

ДИАГНОСТИКА:

- **КЛИНИЧЕСКИЙ ОСМОТР;**
- **РЕОВАЗОГРАФИЯ;**
- **УЛЬТРАЗВУКОВАЯ ДИАГНОСТИКА;**
- **АРТЕРИОГРАФИЯ.**

ЛЕЧЕНИЕ:

1. **КОНСЕРВАТИВНАЯ ТЕРАПИЯ – СПАЗМОЛИТИКИ, ПРОТИВОВОСПАЛИТЕЛЬНАЯ ТЕРАПИЯ, ДЕЗАГРЕГАНТЫ, ПРЕДНИЗОЛОН.**
2. **ХИРУРГИЧЕСКОЕ ЛЕЧЕНИЕ – ШУНТИРОВАНИЕ, ПОЯСНИЧНАЯ СИМПАТЭКТОМИЯ.**

ОБЛИТЕРИРУЮЩИЙ АТЕРОСКЛЕРОЗ

**ПОРАЖЕНИЕ ВНУТРЕННЕЙ ОБОЛОЧКИ АРТЕРИЙ –
ИНТИМЫ ЗА СЧЁТ ОБРАЗОВАНИЯ
АТЕРОСКЛЕРОТИЧЕСКИХ БЛЯШЕК.**

- **ЧАЩЕ БОЛЕЮТ МУЖЧИНЫ;**
- **ВОЗРАСТ ПОСЛЕ 40 ЛЕТ;**
- **СОЧЕТАЕТСЯ СО СКЛЕРОЗОМ СОСУДОВ СЕРДЦА,
ГОЛОВНОГО МОЗГА.**

ФАКТОРЫ РИСКА:

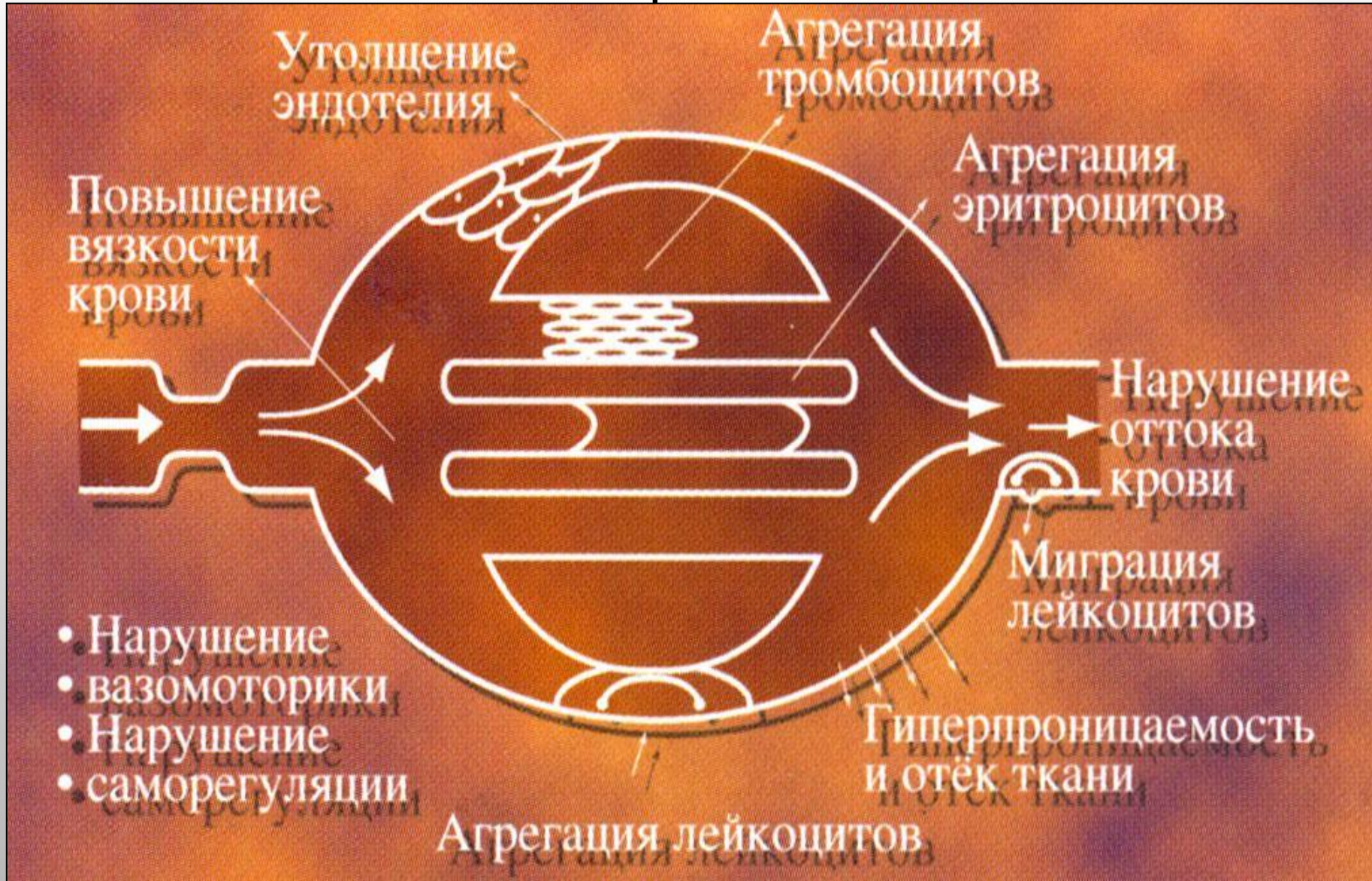- **КУРЕНИЕ;**
- **НАРУШЕНИЯ ЛИПИДНОГО ОБМЕНА;**
- **АРТЕРИАЛЬНАЯ ГИПЕРТЕНЗИЯ;**
- **САХАРНЫЙ ДИАБЕТ;**
- **ГИПОДИНАМИЯ;**
- **ОТЯГОЩЁННАЯ НАСЛЕДСТВЕННОСТЬ.**

ОБЛИТЕРИРУЮЩИЙ АТЕРОСКЛЕРОЗ

НАРУШЕНИЕ 3-Х ЗВЕНЬЕВ:

- **НАРУШЕНИЕ ЛИПИДНОГО ОБМЕНА
(ГИПЕРХОЛЕСТЕРИНЕМИЯ, АТЕРОСКЛЕРОТИЧЕСКИЕ
БЛЯШКИ СУЖИВАЮЩИЕ ПРОСВЕТ АРТЕРИЙ);**
- **ИЗМЕНЕНИЯ СТРУКТУРЫ И МЕТАБОЛИЗМА В
СОСУДИСТОЙ СТЕНКЕ;**
- **НАРУШЕНИЕ СВЁРТЫВАЮЩЕЙ И
ПРОТИВОСВЁРТЫВАЮЩЕЙ СИСТЕМ.**

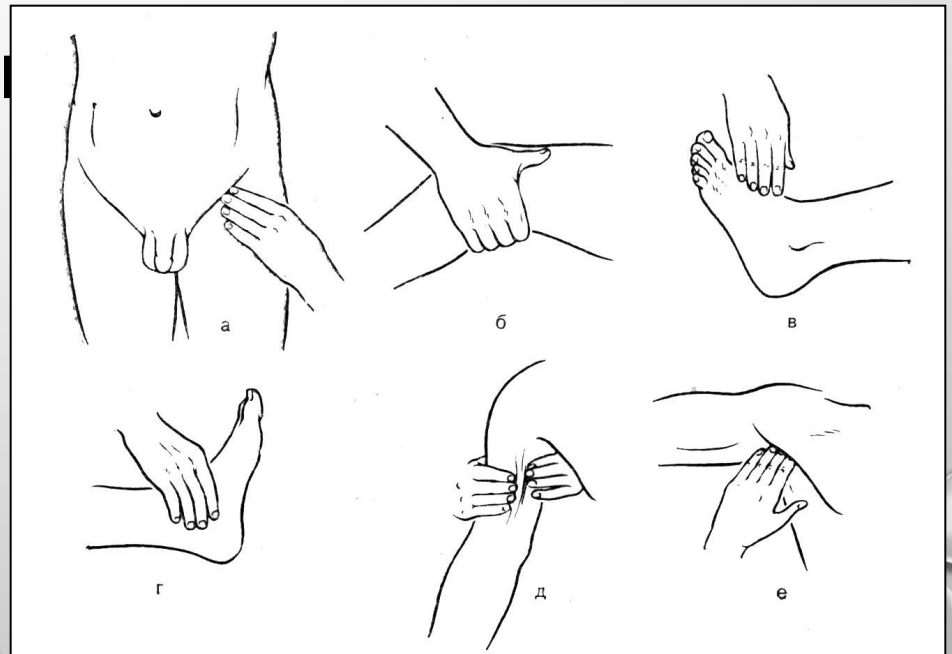
ПАТОГЕНЕЗ ОБЛИТЕРИРУЮЩЕГО АТЕРОСКЛЕРОЗА



ОБЛИТЕРИРУЮЩИЙ АТЕРОСКЛЕРОЗ

СИМПТОМЫ:

- БОЛИ В НОГАХ ПРИ ХОДЬБЕ «ПЕРЕМЕЖАЮЩАЯСЯ ХРОМОТА»;
- ОНЕМЕНИЕ, ПОХОЛОДАНИЕ СТОП;
- УМЕНЬШЕНИЕ ВОЛОСЯНОГО ПОКРОВА;
- ДИСТРОФИЯ
- НОГТЕВЫХ ПЛАСТИНОК
- ТРОФИЧЕСКИЕ ЯЗВЫ;
- СУХАЯ ГАНГРЕНА;
- ВЛАЖНАЯ ГАНГРЕНА.



СИМПТОМЫ ХРОНИЧЕСКОЙ АРТЕРИАЛЬНОЙ НЕДОСТАТОЧНОСТИ

СИМПТОМ ПЛАНТАРНОЙ ИШЕМИИ ОППЕЛЯ – ПОБЛЕДНЕНИЕ КОЖИ ПРИ ПОДНЯТИИ СТОПЫ.

СИМПТОМ ПАНЧЕНКО – БОЛИ ПРИ СКРЕЩИВАНИИ НОГ.

СИМПТОМ ГОЛЬДФЛАМА – УСТАЛОСТЬ ПРИ ФЛЕКСИИ СТОПЫ.

СИМПТОМ САМУЭЛЬСА – ПОБЛЕДНЕНИЕ КОЖИ ПРИ ФЛЕКСИИ СТОПЫ.

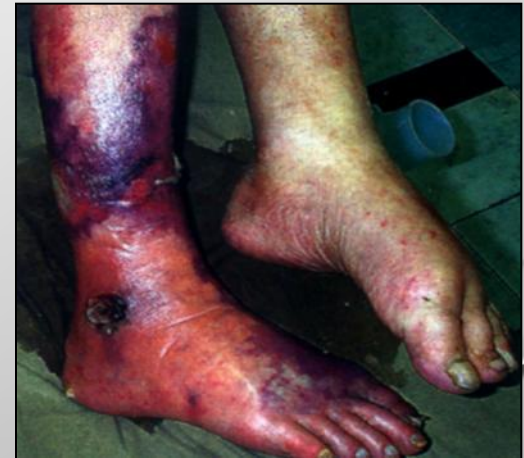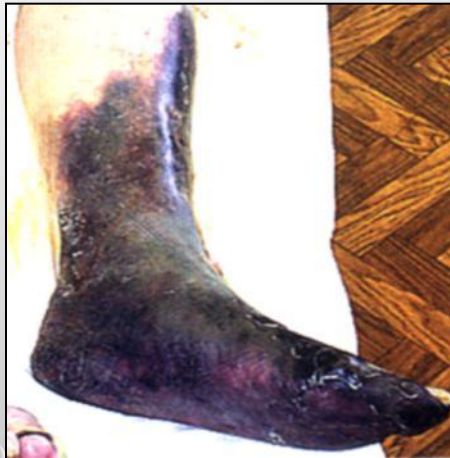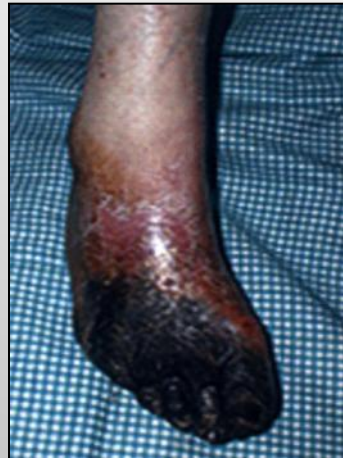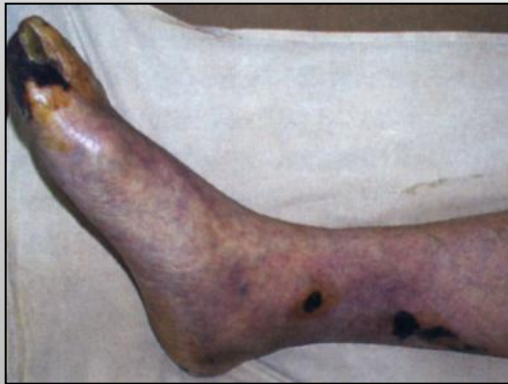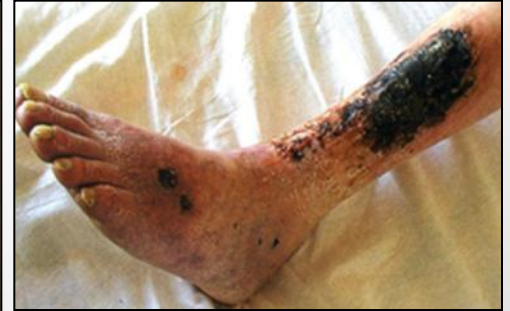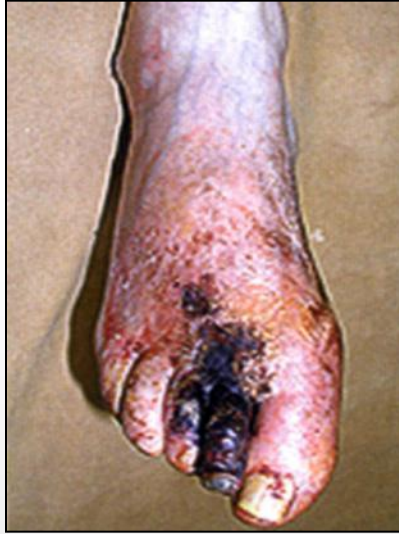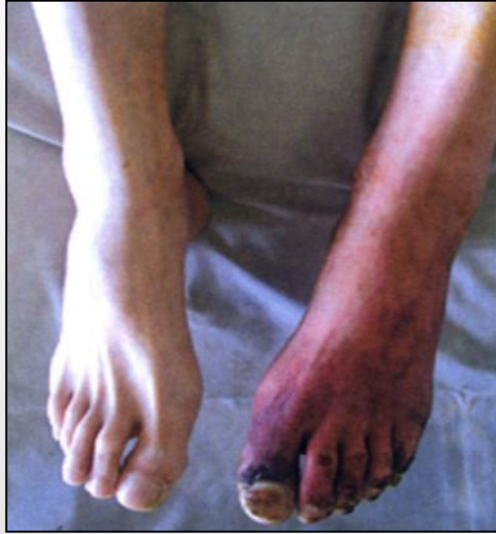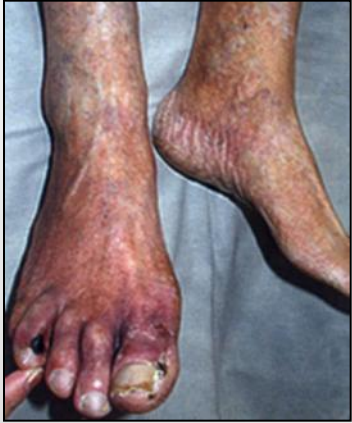СИМПТОМ «БЕЛОГО ПЯТНА» - ПРИ ДАВЛЕНИИ НА ПОДОШВЕННУЮ ПОВЕРХНОСТЬ I-ОГО ПАЛЬЦА СТОПЫ ОСТАЁТСЯ БЕЛОЕ ПЯТНО (В НОРМЕ ЧЕРЕЗ 5-10 СЕК. НОРМАЛЬНАЯ ОКРАСКА).

ИЗМЕНЕНИЕ ОКРАСКИ КОЖИ В ЗАВИСИМОСТИ ОТ ПОЛОЖЕНИЯ НИЖНИХ КОНЕЧНОСТЕЙ – В ПОЛОЖЕНИИ ЛЁЖА ПОДНЯТЬ НОГИ, ПОЯВЛЕНИЕ БЛЕДНОСТИ КОЖИ СТОП ЧЕРЕЗ 1 МИН., ПРИ ОБУЖЕНИИ ИХ ВНИЗ НОГАХ ПОЯВЛЯЕТСЯ ЯРКО

КЛАССИФИКАЦИЯ СТАДИИ АРТЕРИАЛЬНОЙ НЕДОСТАТОЧНОСТИ НИЖНИХ КОНЕЧНОСТЕЙ

1 стадия	Боли в ноге появляются только через достаточно длительной ходьбы (около 1 км.)
2а стадия	Пациент проходит (средним шагом) более 200 м.
2б стадия	Пациент проходит менее 200 м.
3а стадия	Характерно появление «боли покоя», т.е. боли, возникающей в горизонтальном положении, что вынуждает больного периодически опускать ногу (до 3-4 раз за ночь)
3б стадия	(критическая ишемия) – появляется ишемический отёк голени и стопы. Пациент вынужден опускать ногу более 3-4 раз за ночь
4а стадия	(критическая ишемия) – развиваются некротические изменения в пальцах стоп, когда есть перспектива сохранения в последующем опорной функции конечности
4б стадия	Гангрена стопы или голени, требующая высокой ампутации

ОБЛИТЕРИРУЮЩИЙ АТЕРОСКЛЕРОЗ



ОБЛИТЕРИРУЮЩИЙ АТЕРОСКЛЕРОЗ

ДИАГНОСТИКА:





- **ДАННЫЕ КЛИНИЧЕСКОГО ОСМОТРА;**
- **УЛЬТРАЗВУКОВОЕ ИССЛЕДОВАНИЕ**
 - **ДОПЛЕРОГРАФИЯ;**
 - **АНГИОСКАНИРОВАНИЕ.**
- **РЕОВАЗОГРАФИЯ;**
- **АРТЕРИОГРАФИЯ.**

ЛОДЫЖЕЧНО-ПЛЕЧЕВОЙ ИНДЕКС (ЛПИ)

• ЛПИ=СИСТОЛИЧЕСКОЕ ДАВЛЕНИЕ НА ЛОДЫЖКЕ СИСТОЛИЧЕСКОЕ ДАВЛЕНИЕ НА ПЛЕЧЕВОЙ АРТЕРИИ

• В НОРМЕ ЛПИ=1,0-1,5

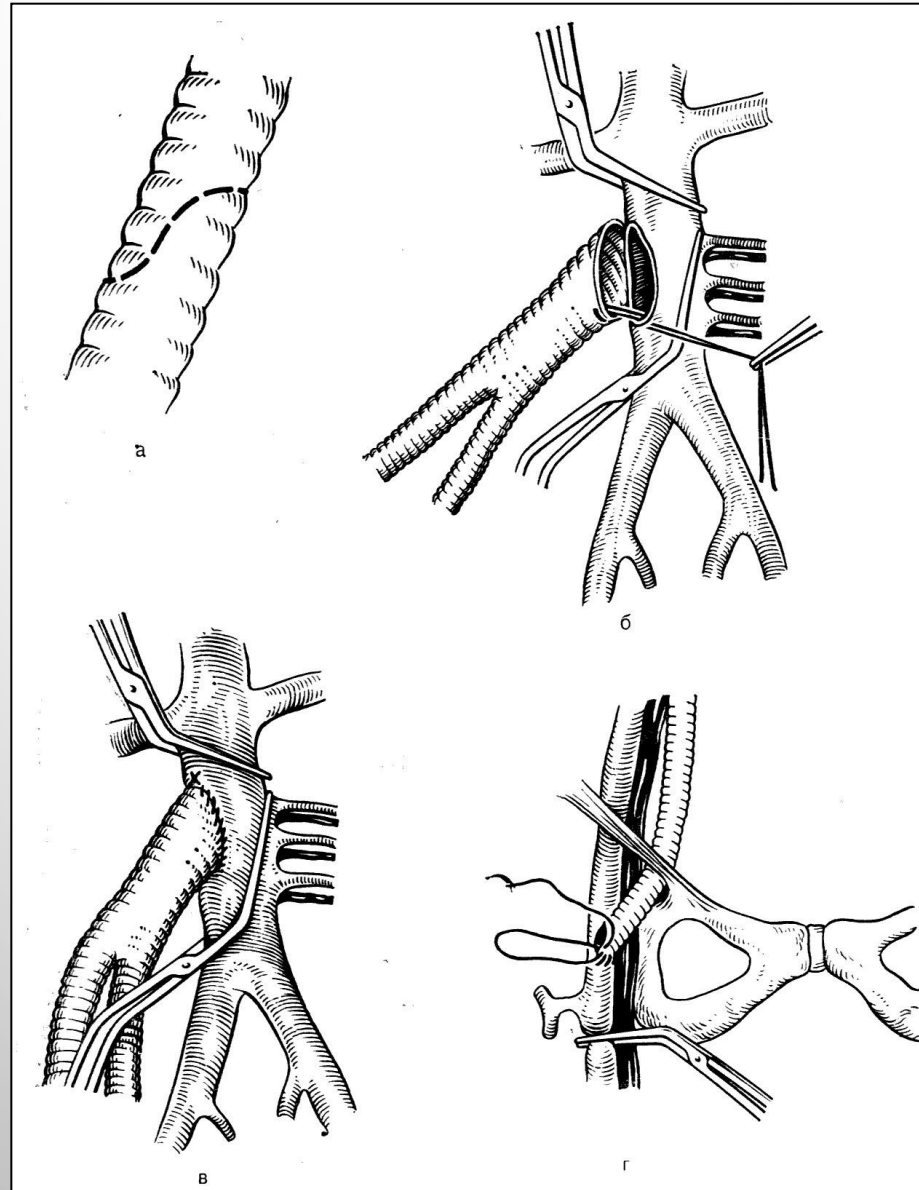
Классификация облитерирующих заболеваний периферических артерий по Фонтейну–Покровскому

Стадия	Название	Клиническая картина	Лодыжечно-плечевой индекс
1	Начальные проявления 	Зябкость, чувство похолодания, бледность, повышенная потливость, нарушение чувствительности	0,75-1,0
2	Перемежающаяся хромота 	В покое боли в ногах пока нет, но она появляется: IIa - при прохождении более 200 м IIб - при прохождении менее 200 м	0,35-0,9
3	Боли в покое 	Боли в ногах по ночам; расстояние безболевой ходьбы до 50 м и менее	<0,4
4	Появление язв 	сильные боли, язвы	<0,25

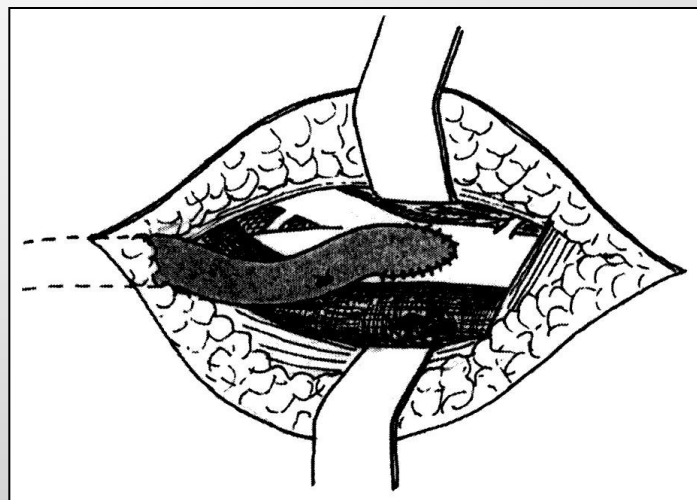
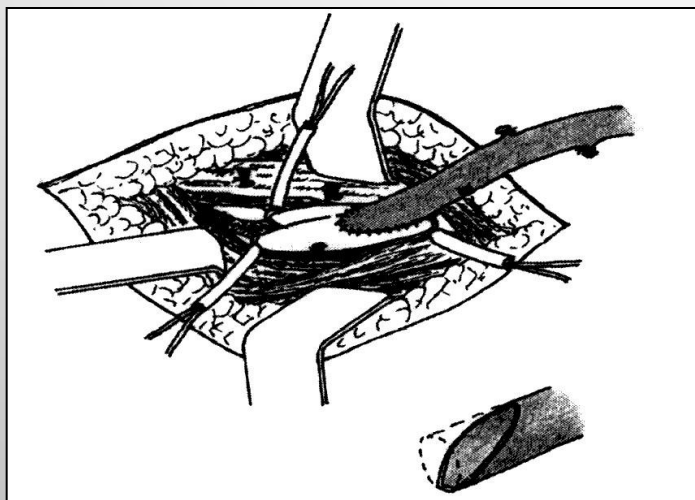
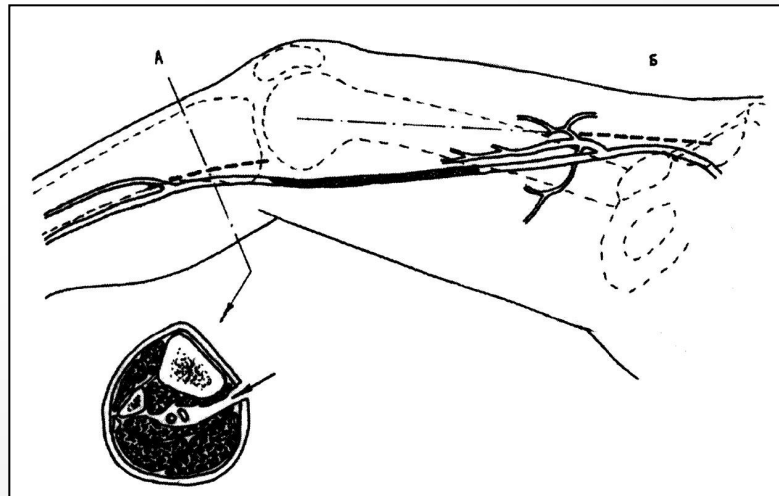
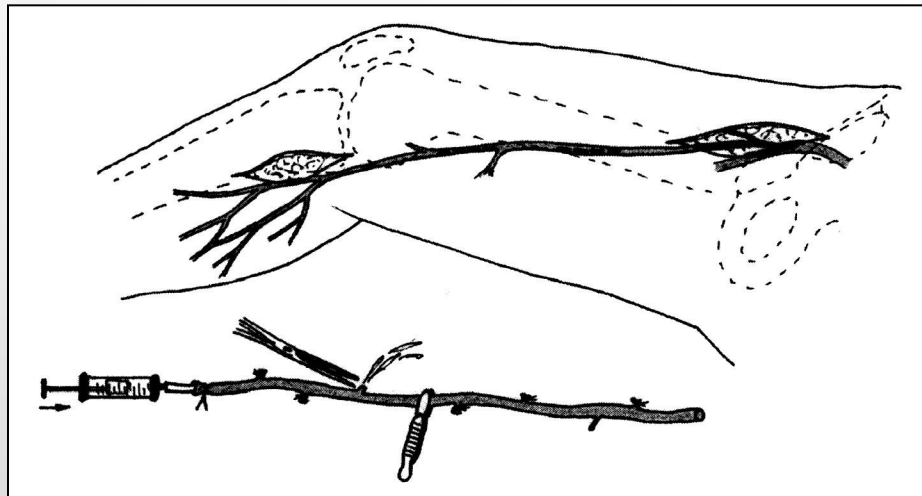
ОПЕРАТИВНОЕ ЛЕЧЕНИЕ ХРОНИЧЕСКИХ ОККЛЮЗИЙ АРТЕРИЙ НИЖНИХ КОНЕЧНОСТЕЙ

- **АОРТО-ПОДВЗДОШНЫЙ СЕГМЕНТ:**
 - РЕЗЕКЦИЯ СОСУДА, ПРОТЕЗИРОВАНИЕ;
 - ШУНТИРУЮЩИЕ ОПЕРАЦИИ.
- **БЕДРЕННО-ПОДКОЛЕННЫЙ СЕГМЕНТ:**
 - ШУНТИРУЮЩИЕ ОПЕРАЦИИ;
 - ЭНДАРТЕРЭКТОМИЯ;
 - ЧРЕЗКОЖНАЯ БАЛОННАЯ АНГИОПЛАСТИКА, СТЕНТИРОВАНИЕ;
 - РОТОРНАЯ ДИЛАТАЦИЯ БЛЯШКИ ЛАЗЕРОМ;
 - УДАЛЕНИЕ ИЛИ РЕКАНАЛИЗАЦИЯ БЛЯШКИ КАТЕТЕРОМ;
 - УЛЬТРАЗВУКОВАЯ РЕКАНАЛИЗАЦИЯ.
- **ПЕРИФЕРИЧЕСКИЙ СЕГМЕНТ:**
 - СИМПАТЭКТОМИЯ.

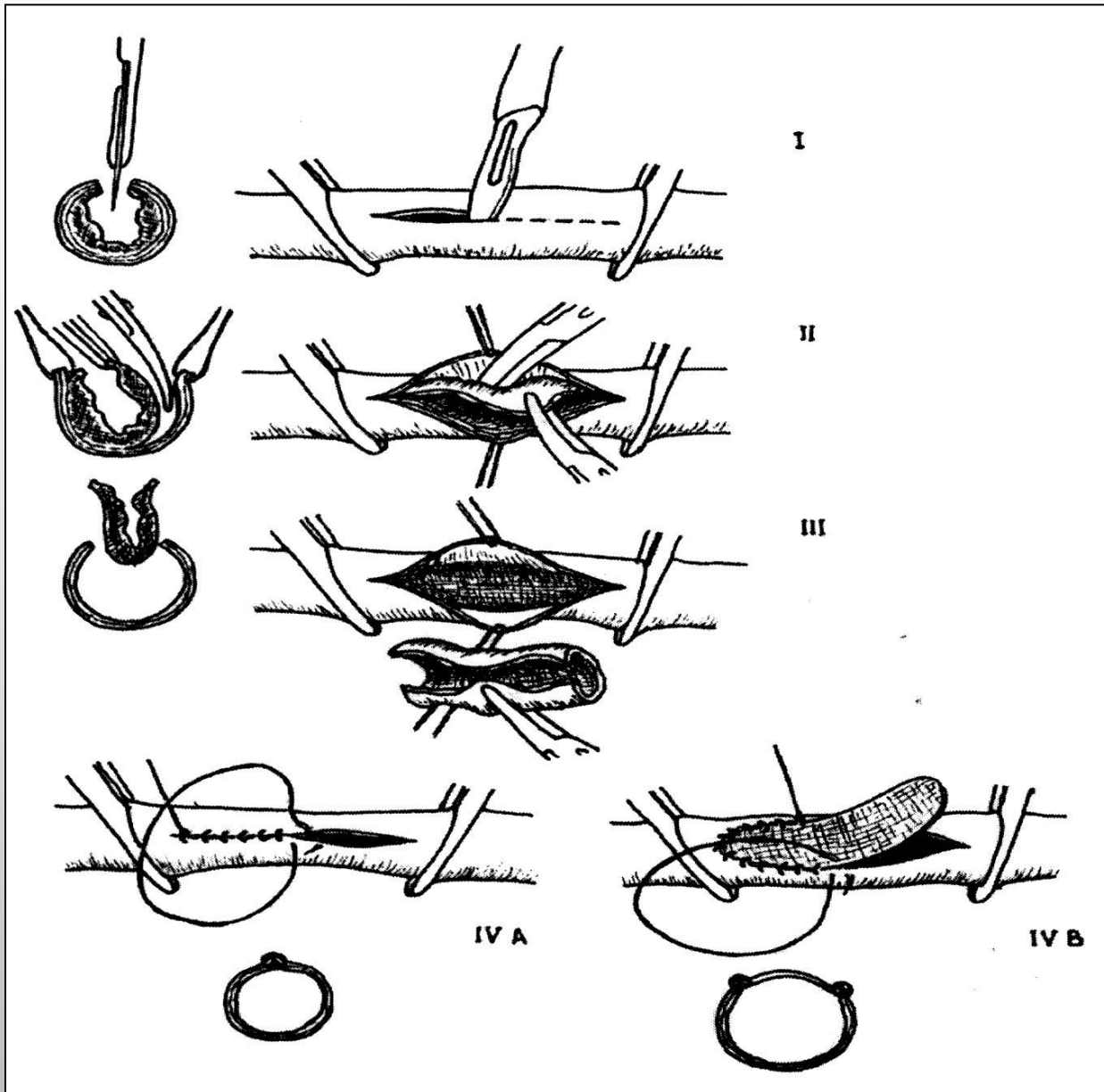
СХЕМА АОРТО-БЕДРЕННОГО ШУНТИРОВАНИЯ



БЕДРЕННО-ПОДКОЛЕННОЕ ШУНТИРОВАНИЕ АУТОВЕНОЙ



ЭНДАРТЕРЭКТОМИЯ

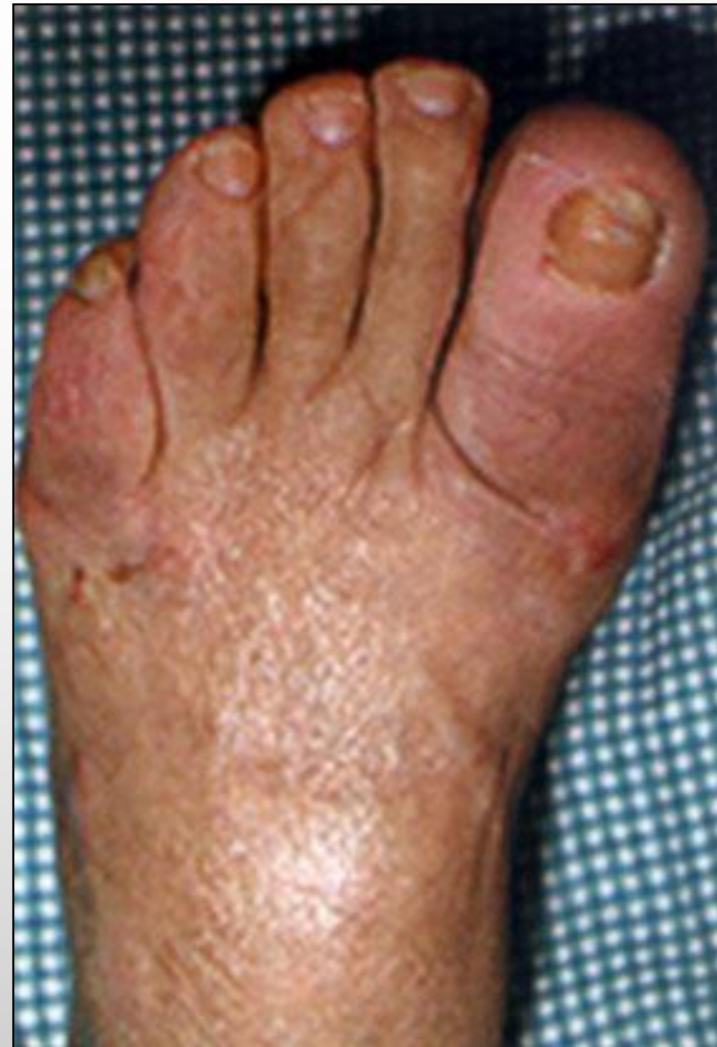
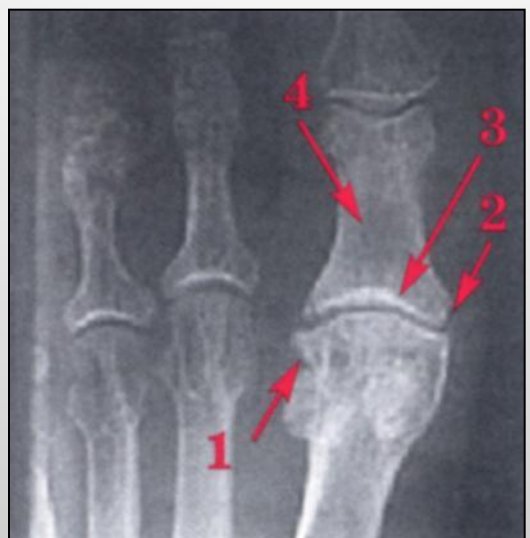
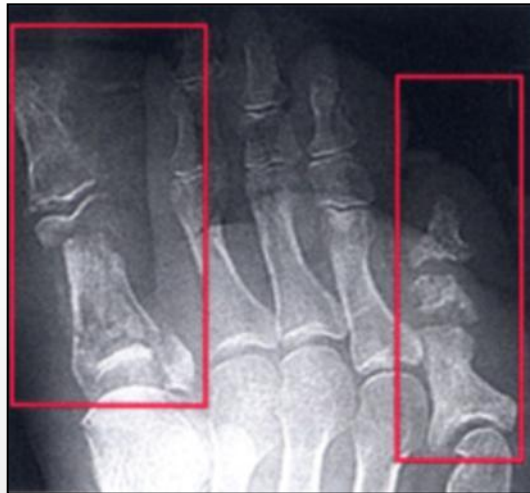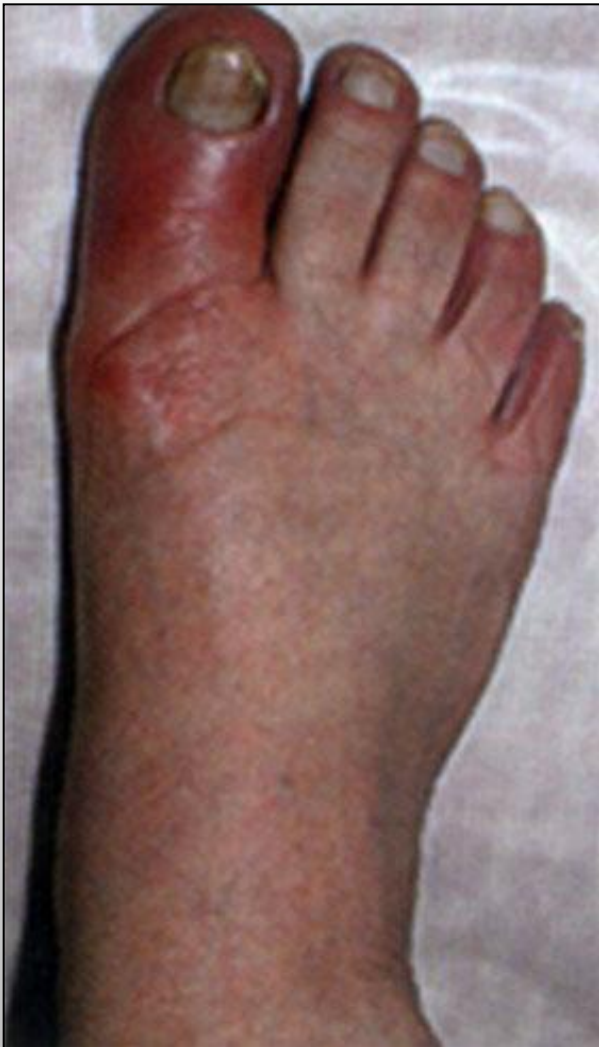СИНДРОМ «ДИАБЕТИЧЕСКАЯ СТОПА»

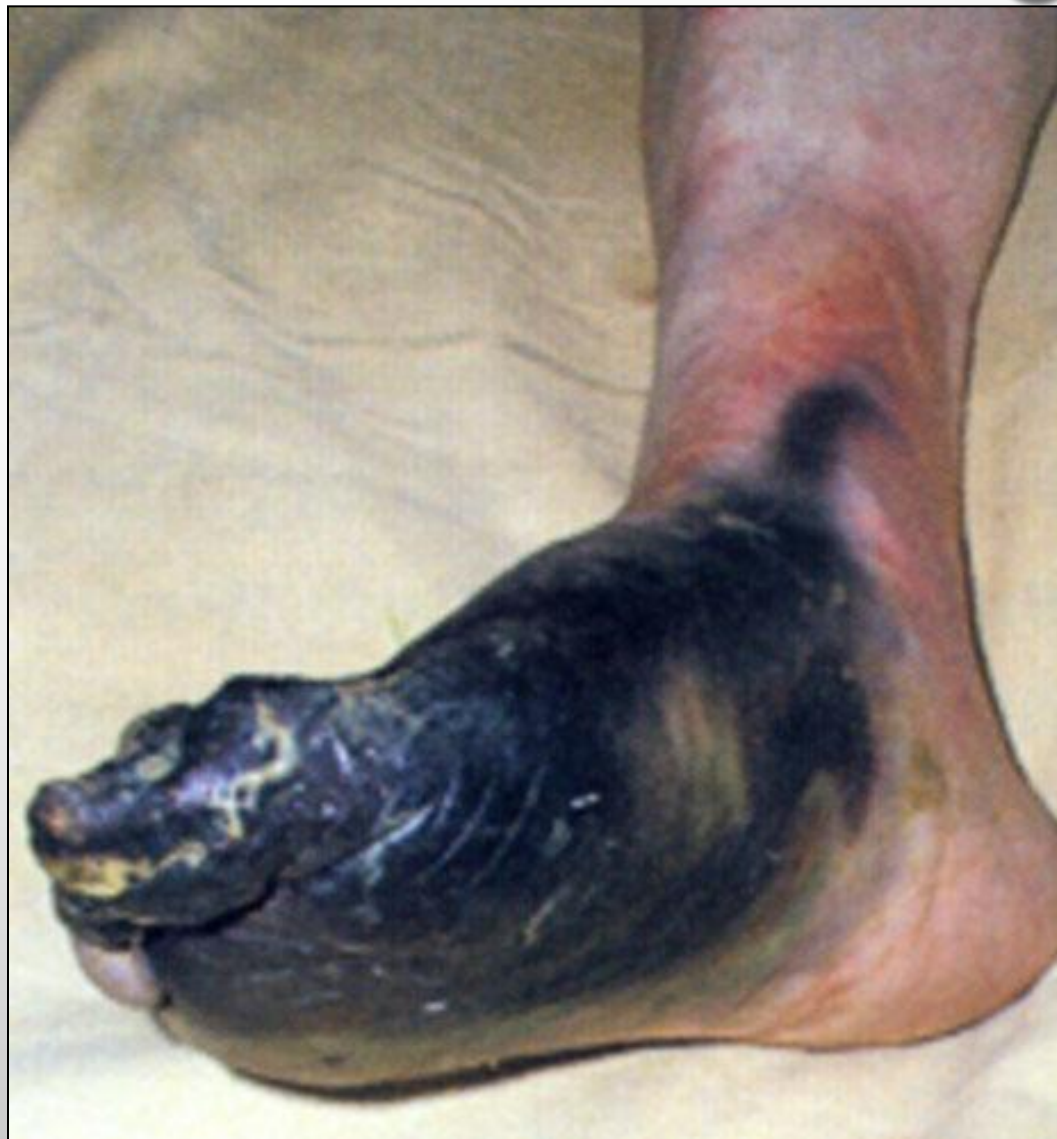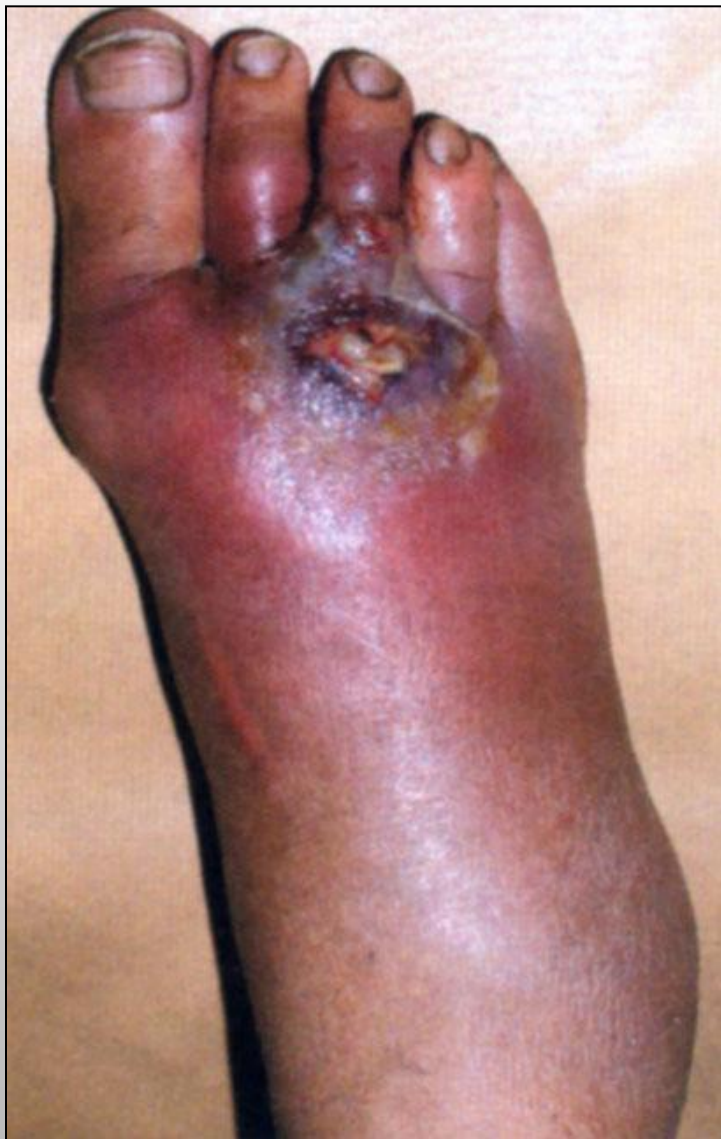- **ПОРАЖЕНИЕ АРТЕРИЙ СРЕДНЕГО И МЕЛКОГО КАЛИБРА ДИСТАЛЬНЫХ ОТДЕЛОВ КОНЕЧНОСТЕЙ (СТОПА, ГОЛЕНЬ) - МИКРОАНГИОПАТИЯ;**
- **ОСТЕОПОРОЗ, ДЕСТРУКЦИЯ КОСТНЫХ ТКАНЕЙ;**
- **ПОРАЖЕНИЕ ПЕРИФЕРИЧЕСКИХ НЕРВОВ – ПОЛИНЕЙРОПАТИЯ, ПОЛИНЕВРИТ.**

- **ДИАБЕТИЧЕСКАЯ АНГИОПАТИЯ;**
- **АБСЦЕСС, ФЛЕГМОНЫ;**
- **ТРОФИЧЕСКИЕ ЯЗВЫ;**
- **ГАНГРЕНА;**
- **ОСТЕОМИЕЛИТ.**

ДИАБЕТИЧЕСКАЯ СТОПА



ДИАБЕТИЧЕСКАЯ СТОПА



ДИАБЕТИЧЕСКАЯ СТОПА. ЛЕЧЕНИЕ.

1. **УСТРАНЕНИЕ ГНОЙНО-ВОСПАЛИТЕЛЬНОГО ОЧАГА, НЕКРОЗА:**
 - **ЛЕЧЕНИЕ ГНОЙНЫХ РАН;**
 - **ЛЕЧЕНИЕ ТРОФИЧЕСКИХ ЯЗВ;**
 - **ВСКРЫТИЕ АБСЦЕССА, ФЛЕГМОНЫ;**
 - **НЕКРОЭКТОМИЯ;**
 - **АМПУТАЦИЯ.**
2. **НОРМАЛИЗАЦИЯ УГЛЕВОДНОГО ОБМЕНА (ВВЕДЕНИЕ ДРОБНО ПРОСТОГО ИНСУЛИНА);**
3. **АНТИБАКТЕРИАЛЬНАЯ ТЕРАПИЯ;**
4. **ДЕЗИНТОКСИКАЦИОННАЯ ТЕРАПИЯ;**
5. **ЛЕЧЕНИЕ АРТЕРИАЛЬНОЙ НЕДОСТАТОЧНОСТИ (ВАЗАПРОСТАН, ТАНАКАН, ПЕНТОКСИФИЛЛИН, НИКОТИНОВАЯ КИСЛОТА, СОЛКОСЕРИЛ);**
6. **ДЕЗАГРЕГАНТЫ (КУРАНТИЛ, ТИКЛИД, ПЛАВИКС, ТРОМБОАСС, НИЗКОМОЛЕКУЛЯРНЫЕ ПРЕПАРАТЫ);**
7. **КОРРЕКЦИЯ ЛИПИДНОГО ОБМЕНА (ЛИПОСТАБИЛ, ЭНДУРАЦИН, ЗОКОР);**
8. **РЕКОНСТРУКТИВНЫЕ ОПЕРАЦИИ НА АРТЕРИЯХ (ПРОТЕЗИРОВАНИЕ, ШУНТИРОВАНИЕ И ДР.).**