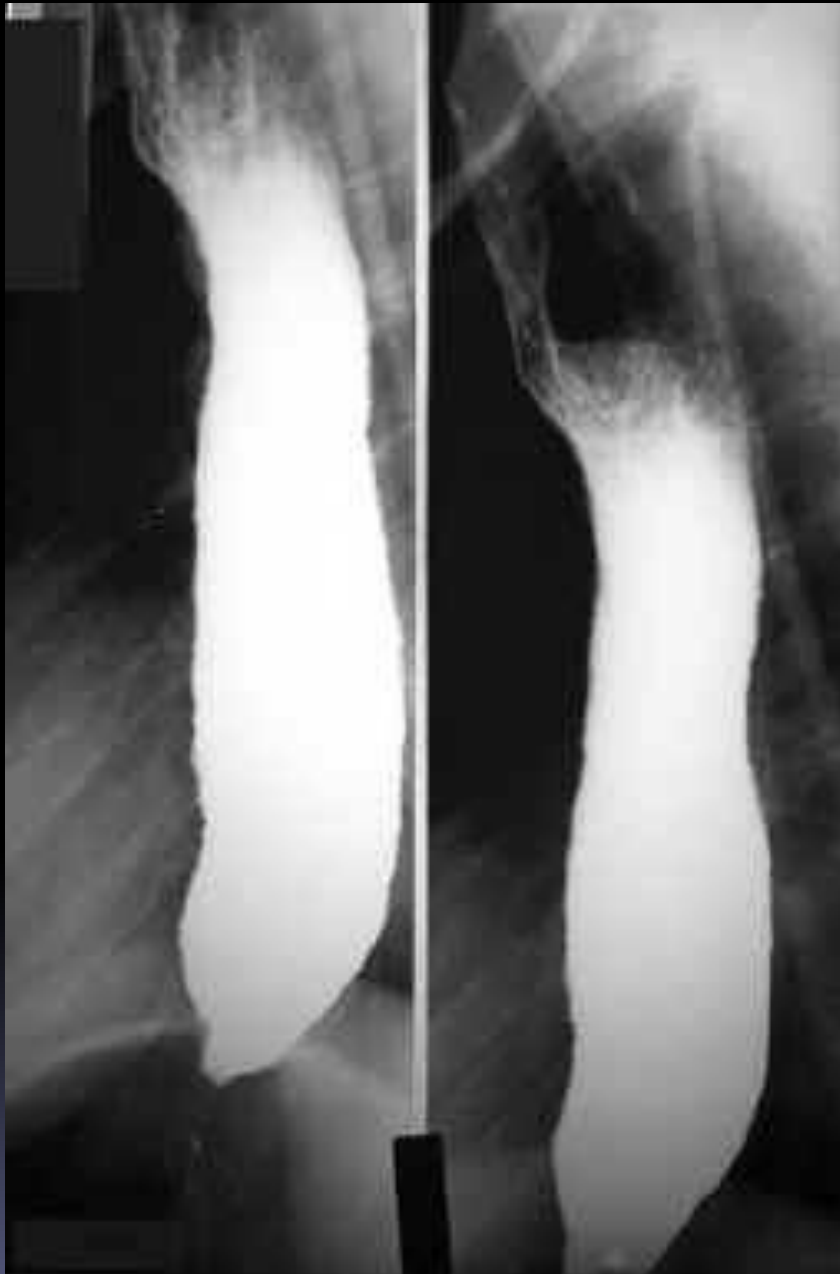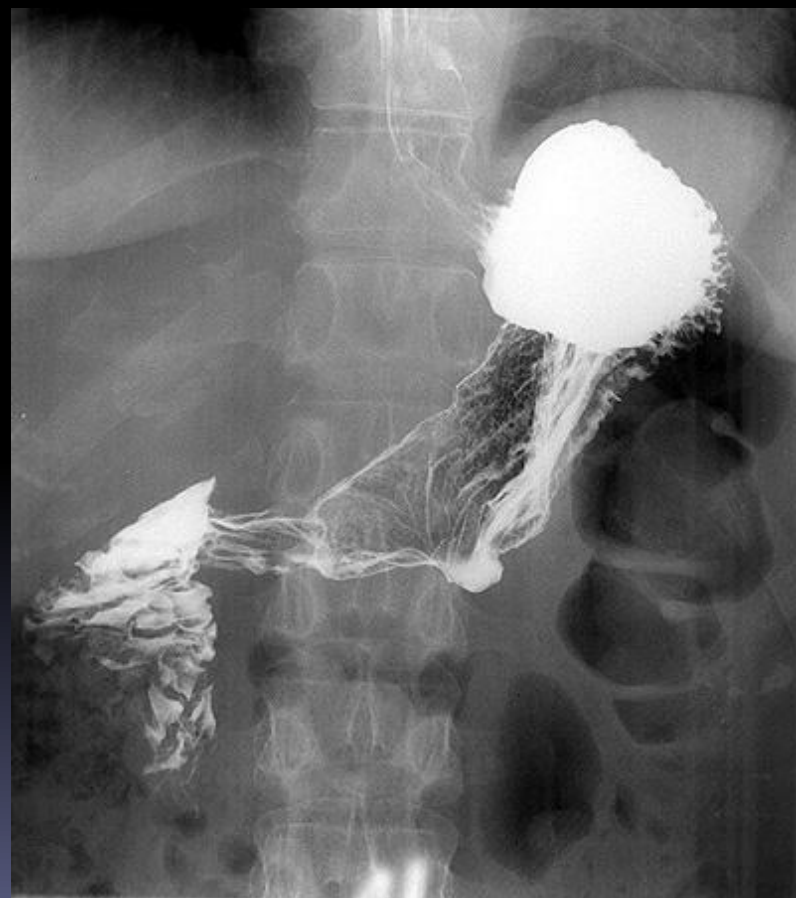

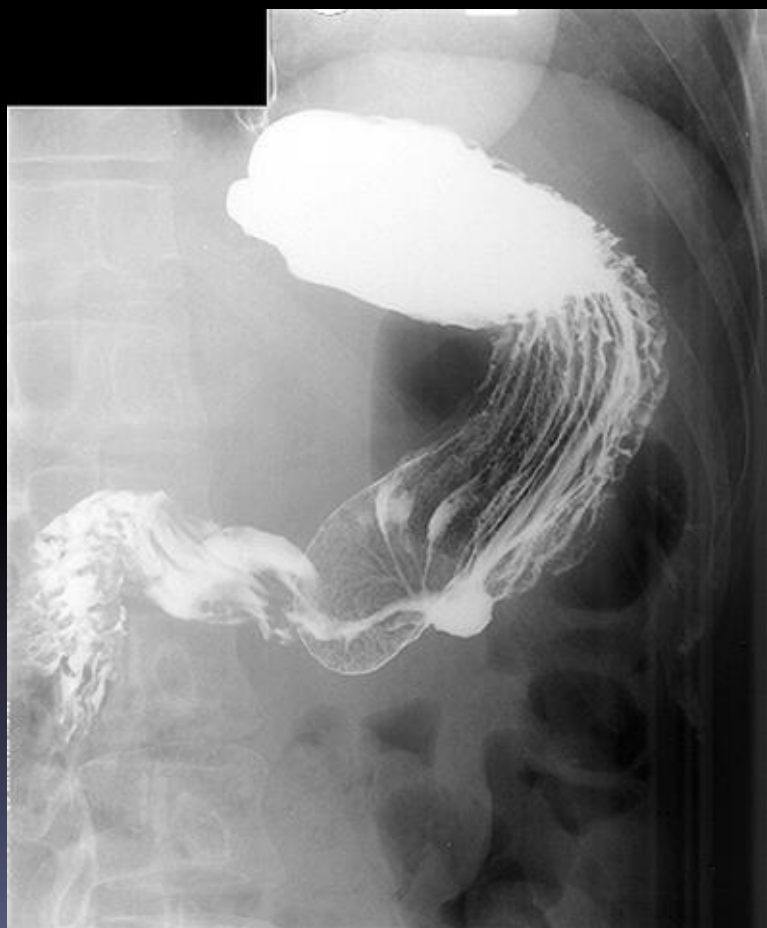
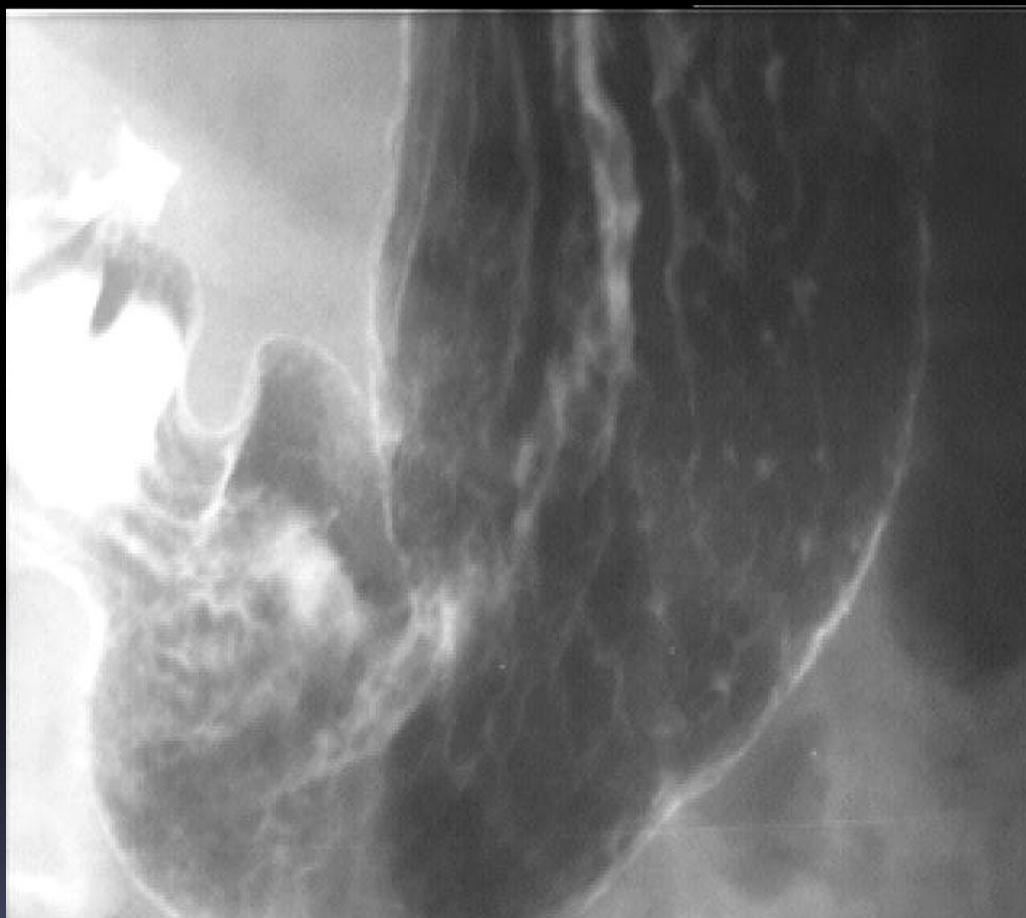

Ахалазия пищевода, 3 ст.

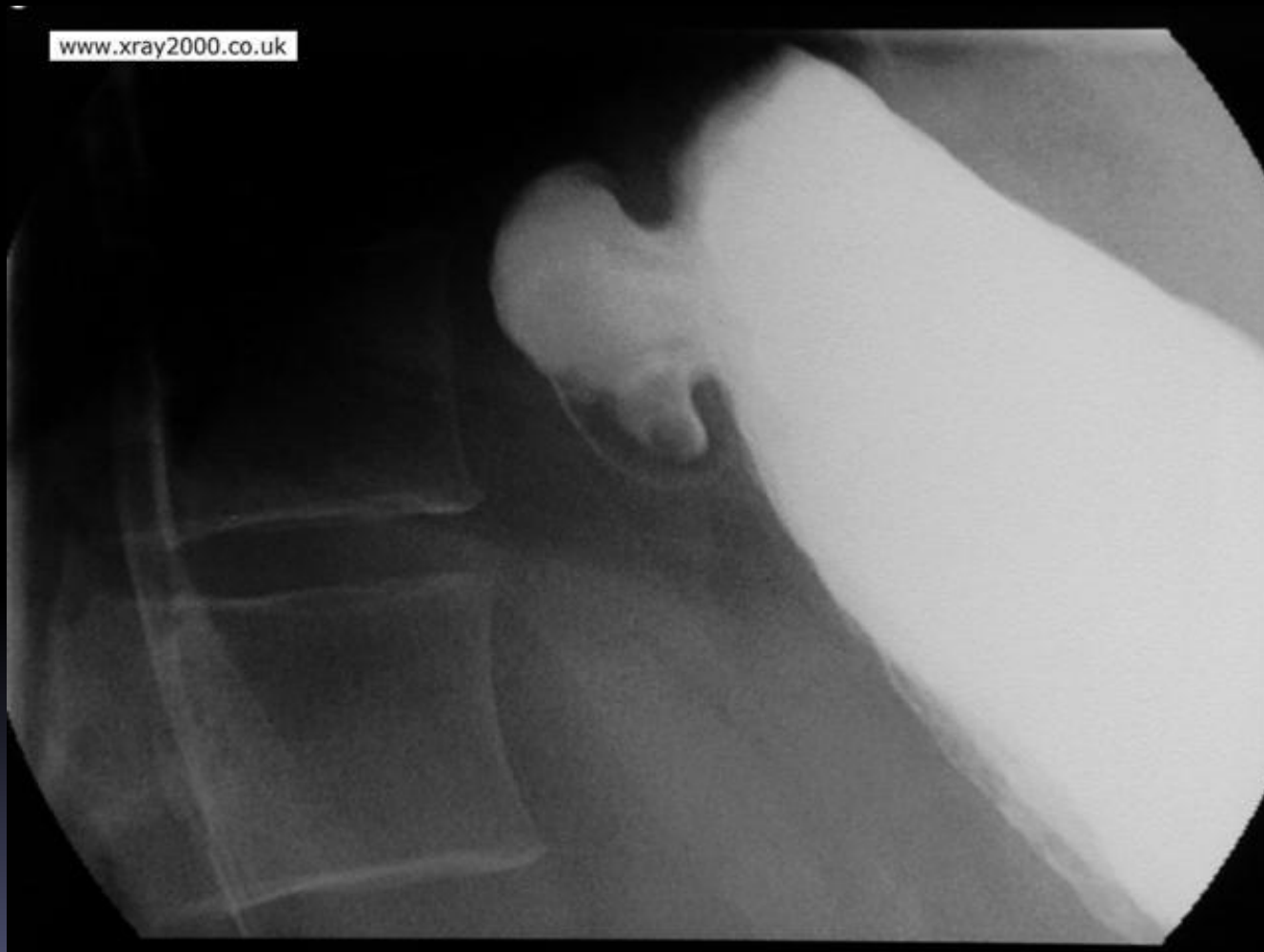- Язва большой кривизны желудка



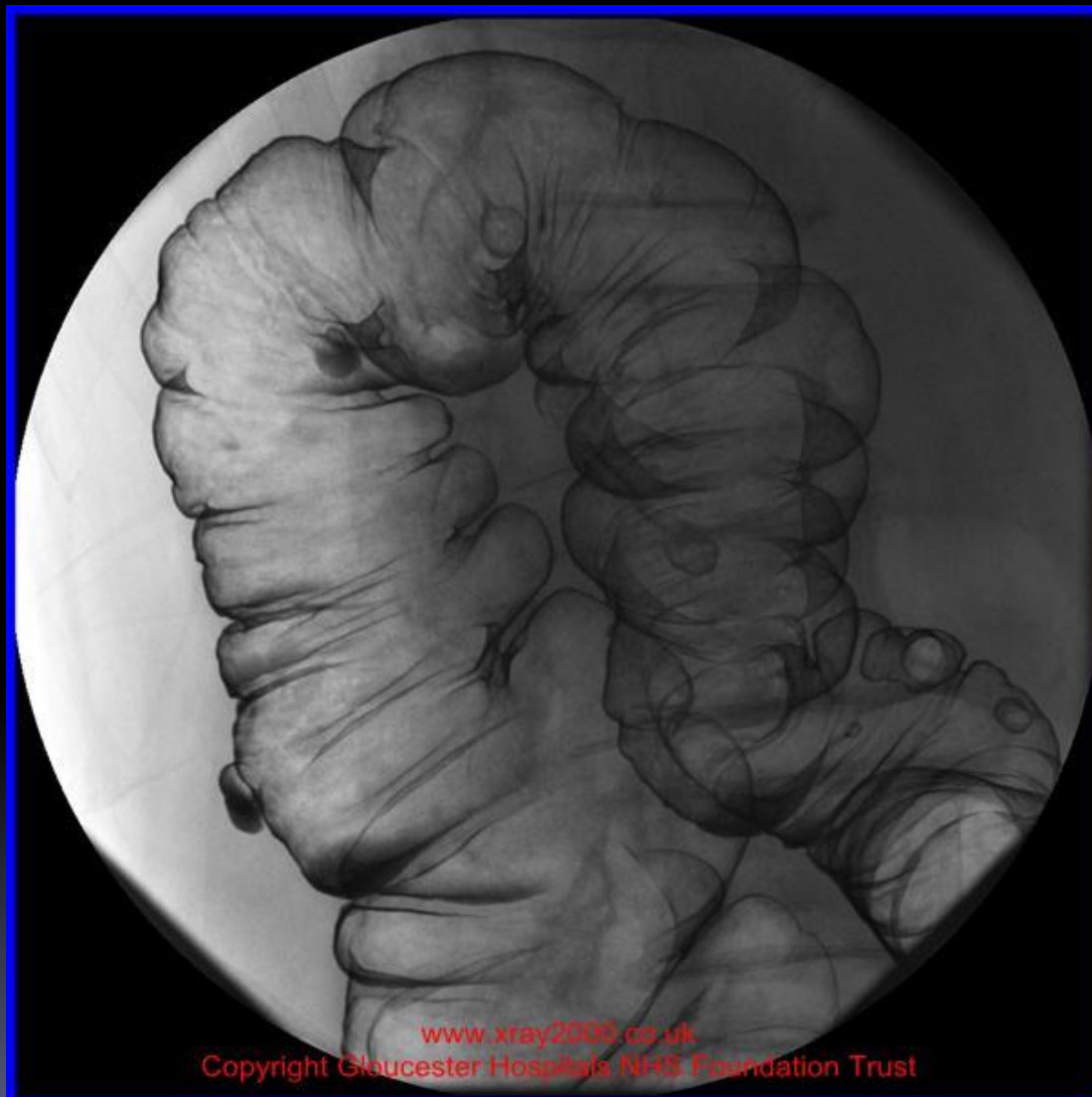

- Диффузный атрофический гастрит.

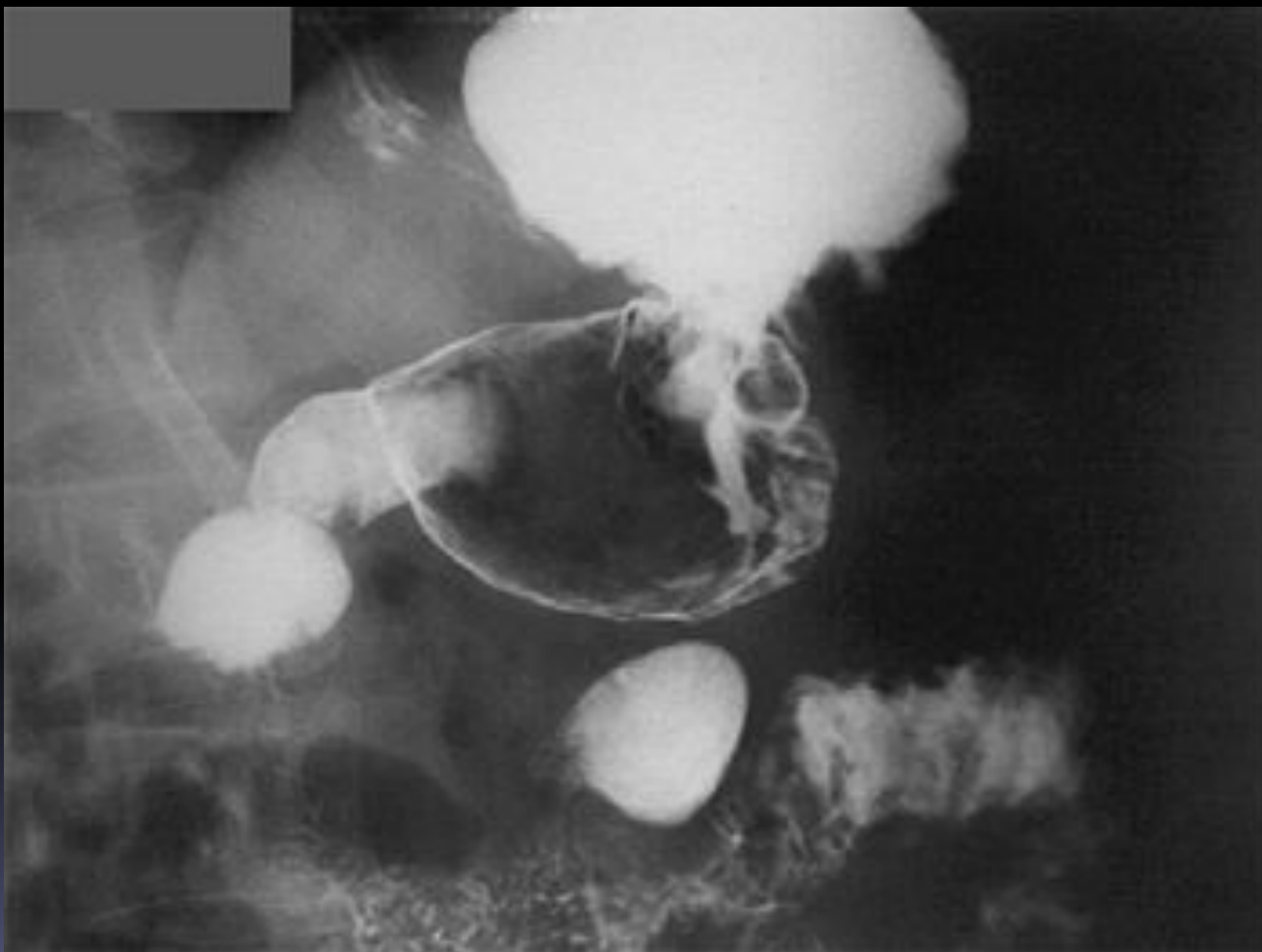
- Дивертикул субкардиальной части желудка



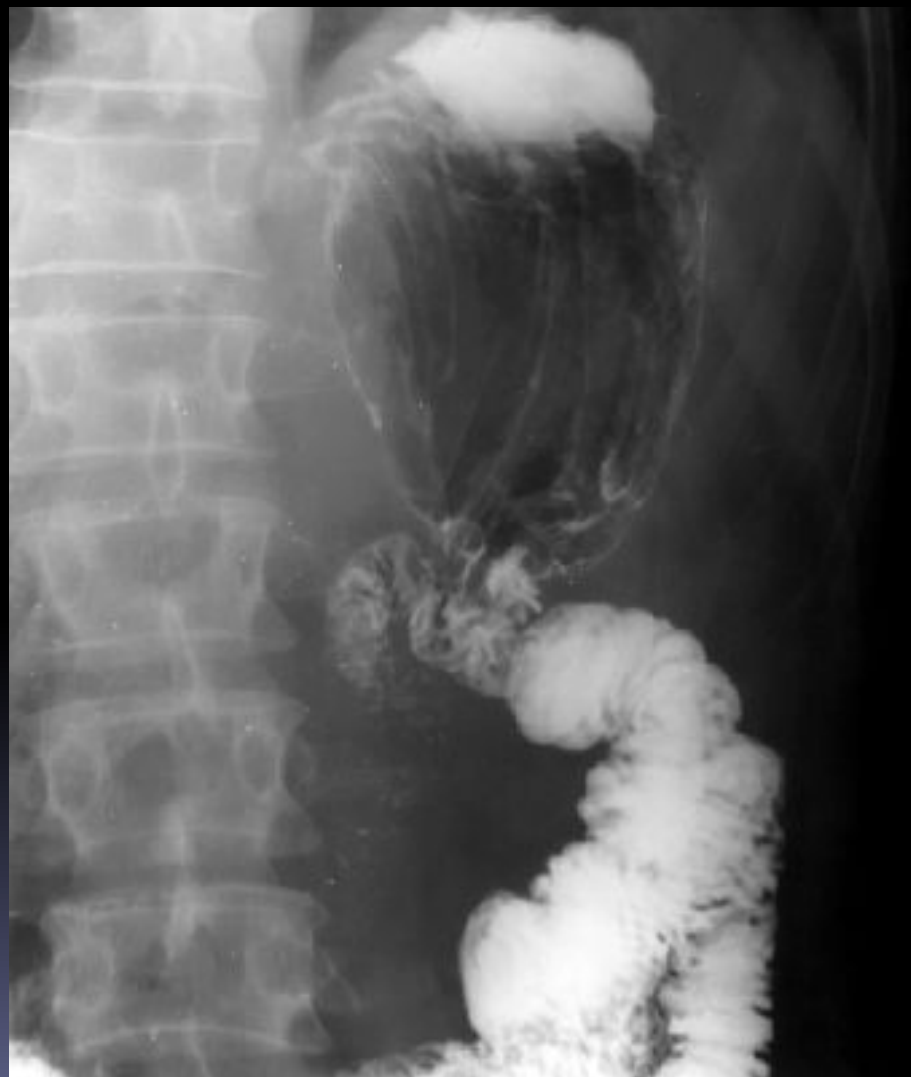■ Дивертикулез толстой кишки



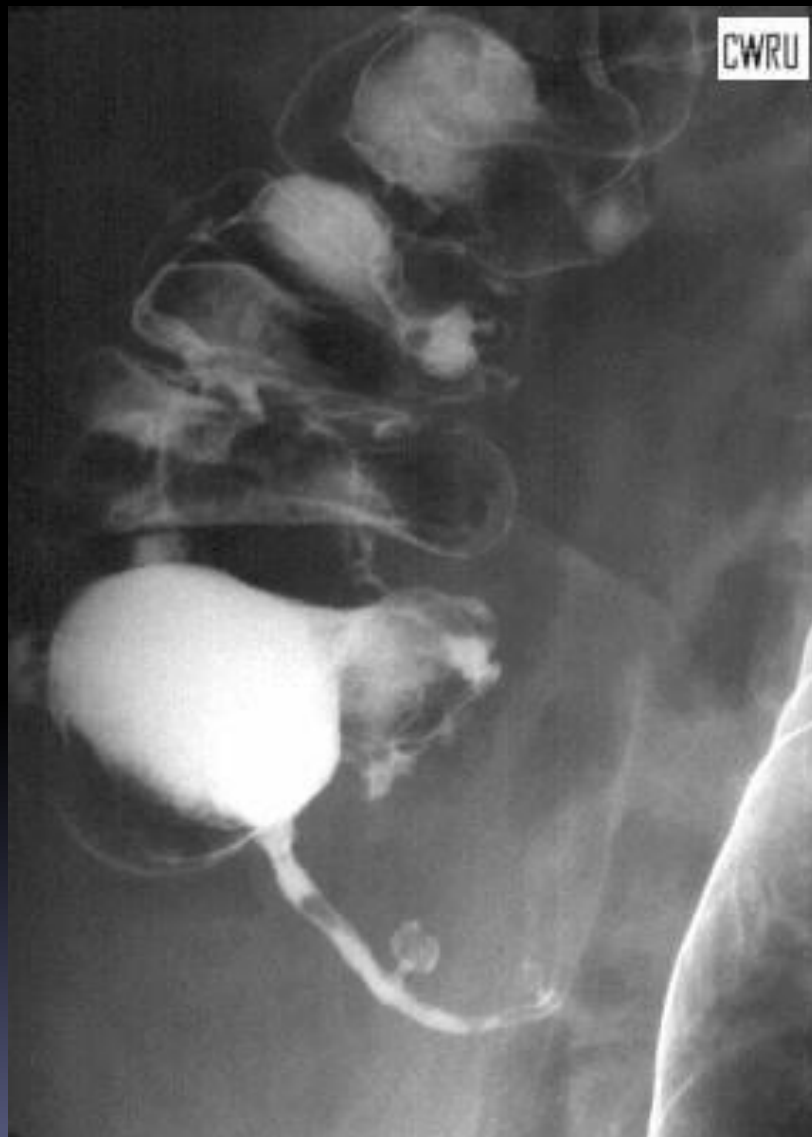- Пульсионный дивертикул нисходящей части петли 12-перстной кишки



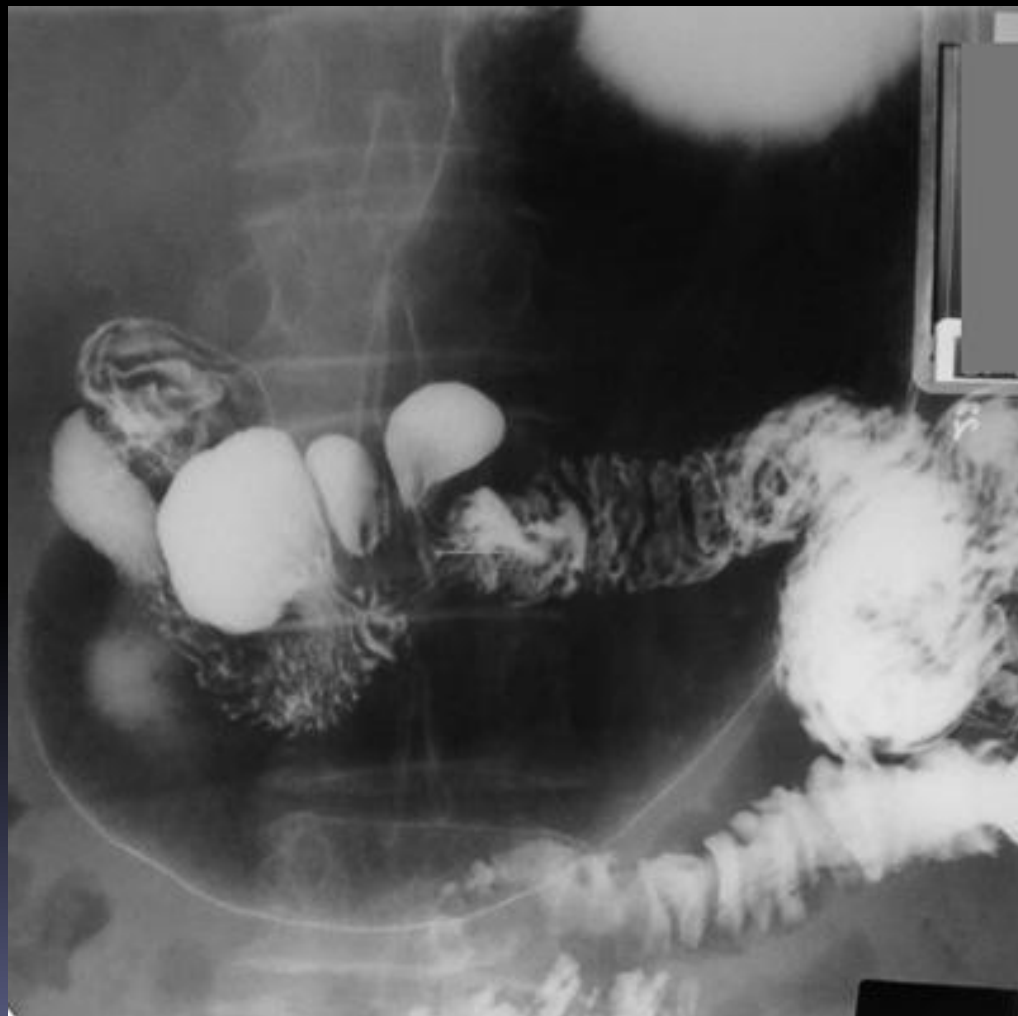
Оперированный желудок (Бильрот-2) с
удовлетворительной функцией анастомоза.



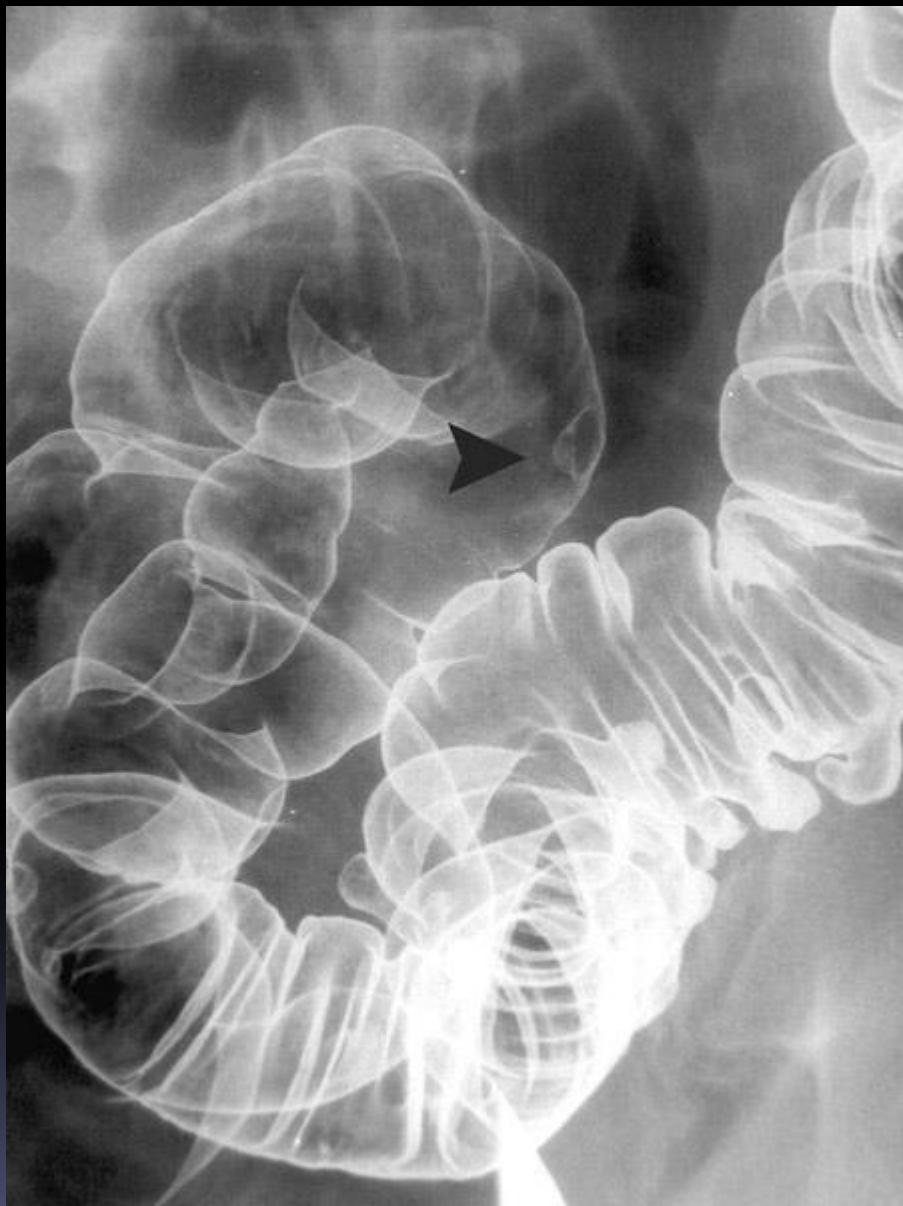- Дивертикул червеобразного отростка



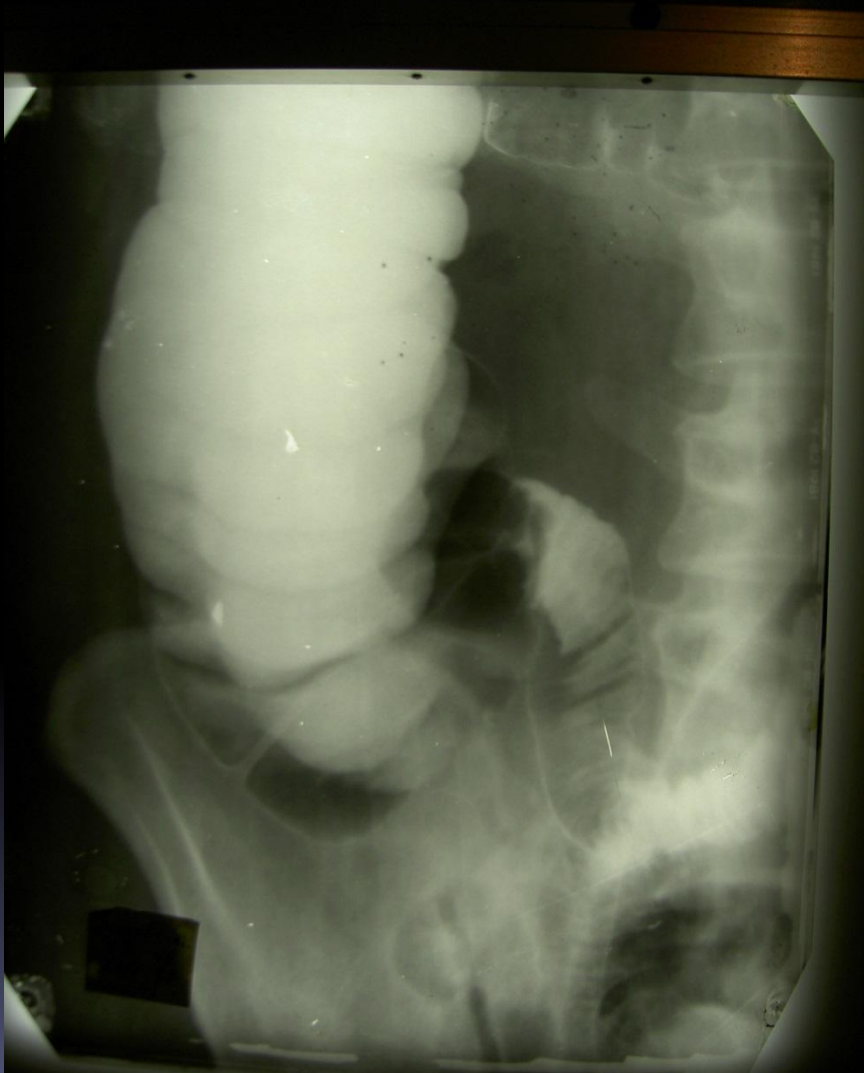Множественные пульсионные дивертикулы петли 12-перстной кишки



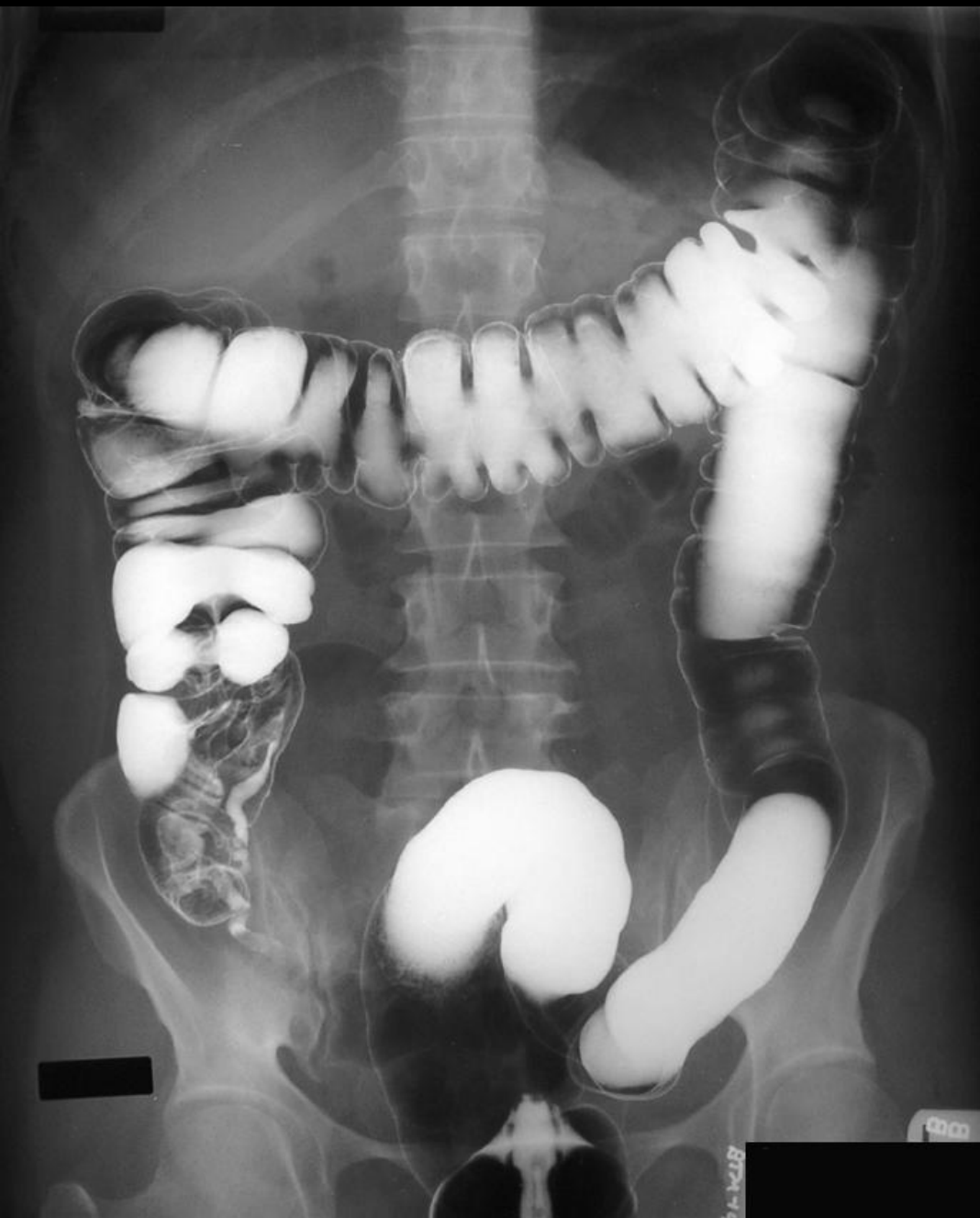Полипы толстой кишки



Илеоцекальная инвагинация

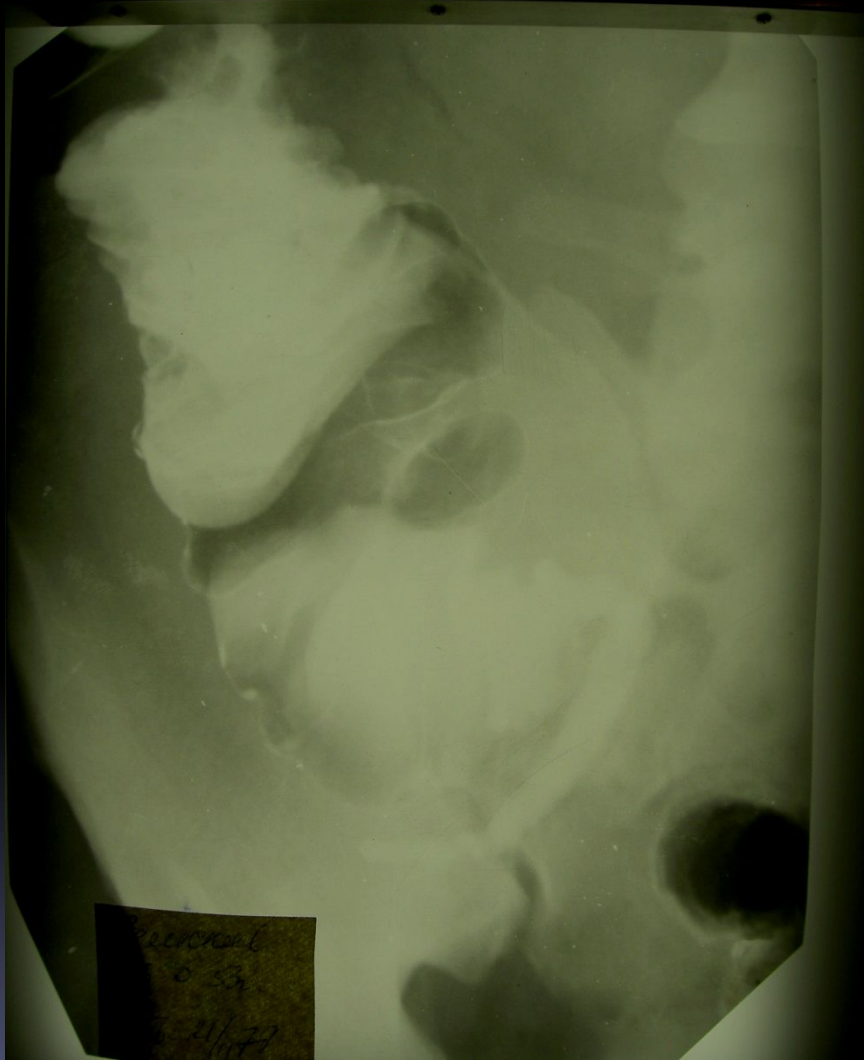


- Округлой формы дефект наполнения с четкими контурами в области илеоцекального кланана со звездчатой формы депо бария в области своей вершины



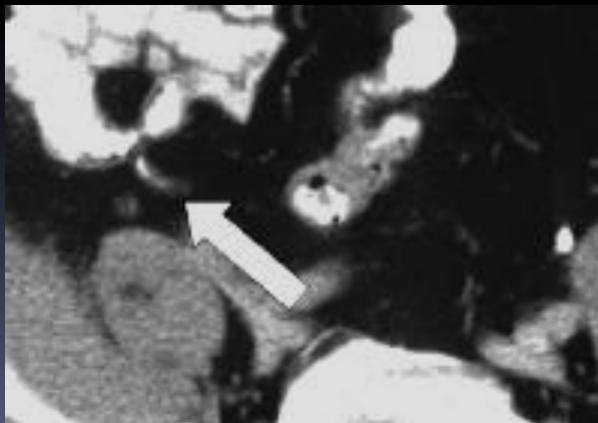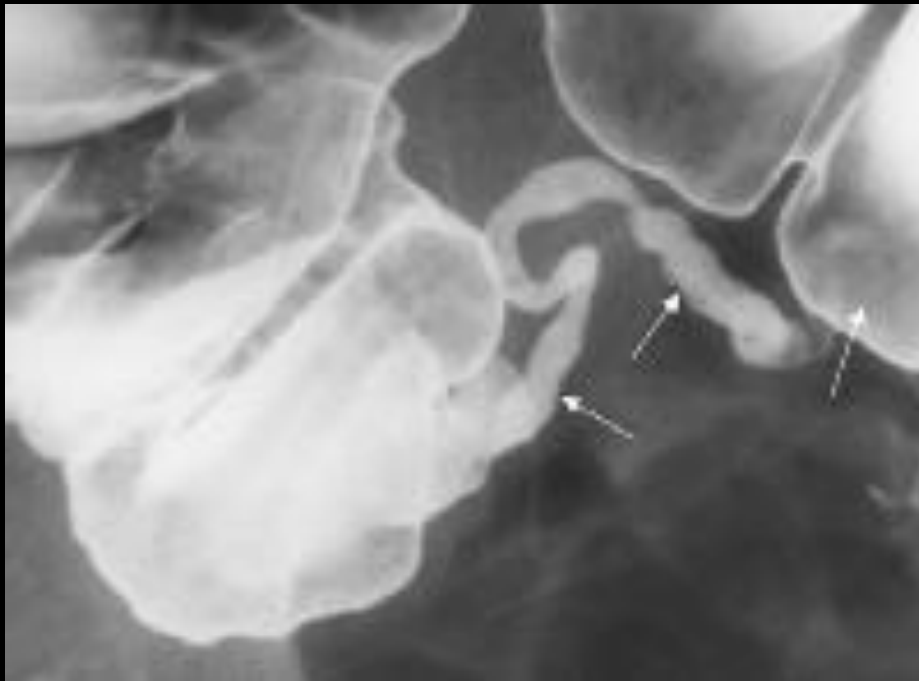Нормальная рентгеновская анатомия

Баугинит

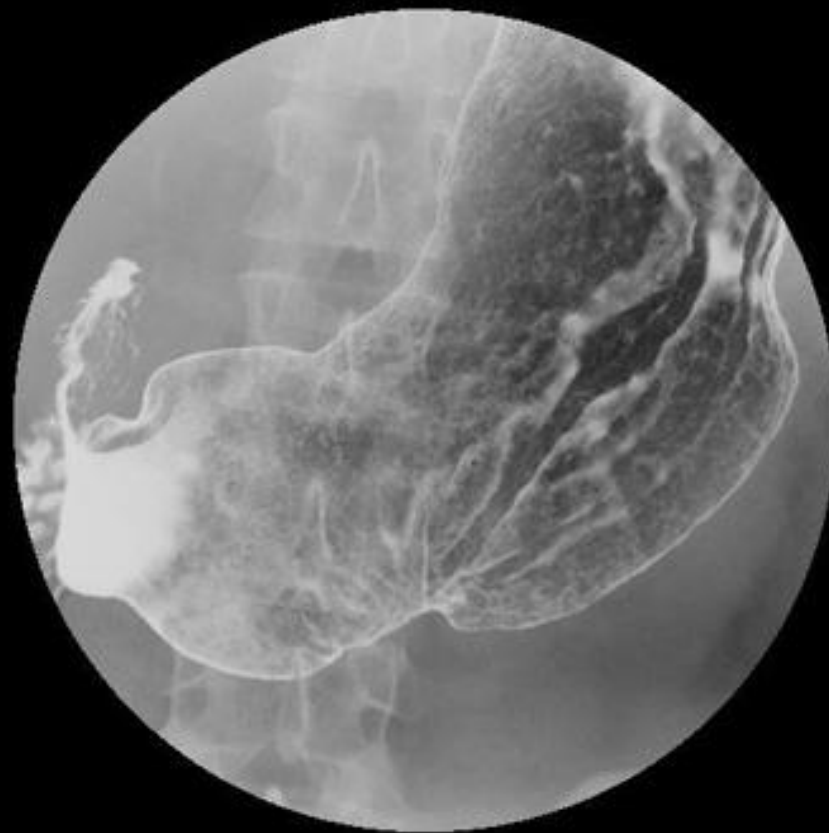
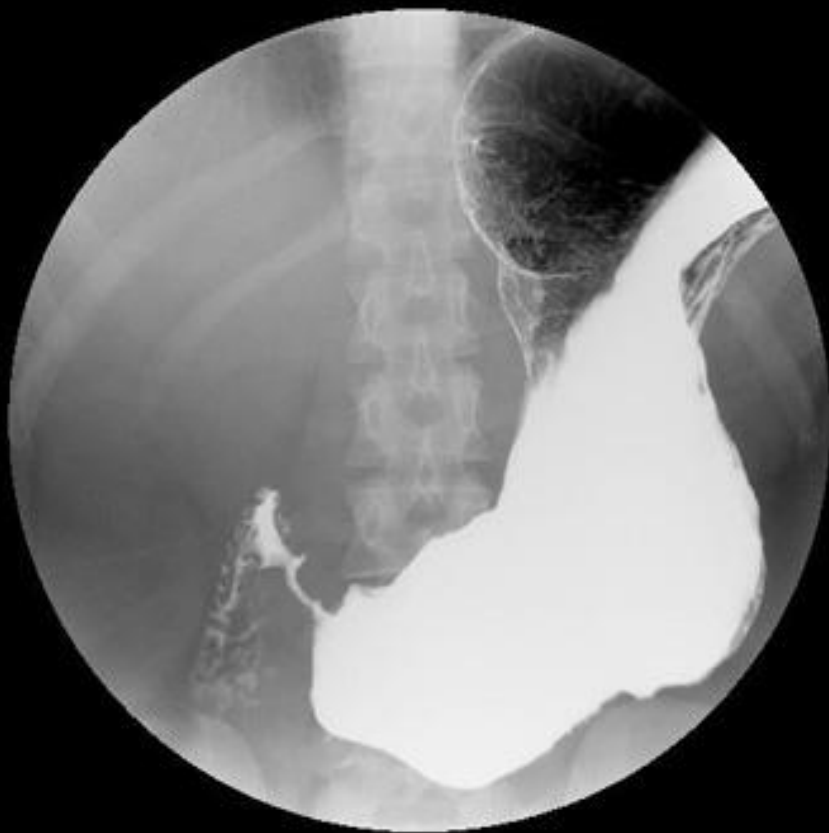
- Циркулярный, треугольной или трапециевидной формы дефект наполнения с широкой стороной на медиальной стенке толстой кишки за счет отека створок илеоцекального клапана и стенки толстой кишки

Аппендицит

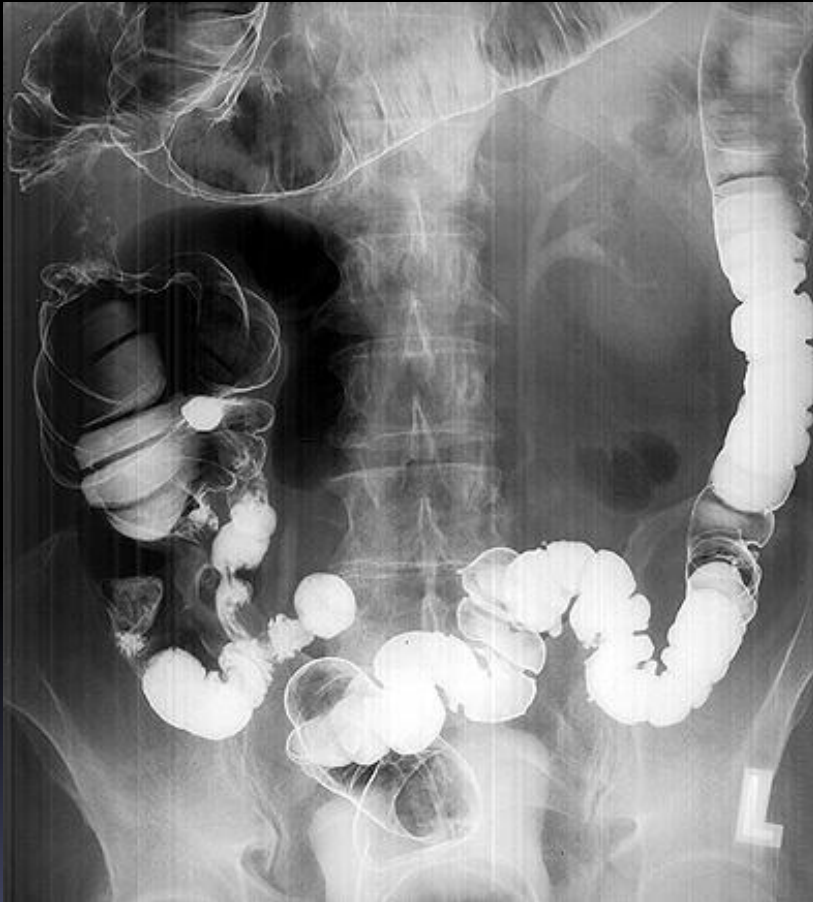


- Неравномерное сужение и расширение просвета
- Неполное контрастирование
- Фиксированная верхушка отростка
- Наличие в просвете содержимого
- Локальная болезненность
- Вторичные проявления в илеоцекальной области и других участках кишки

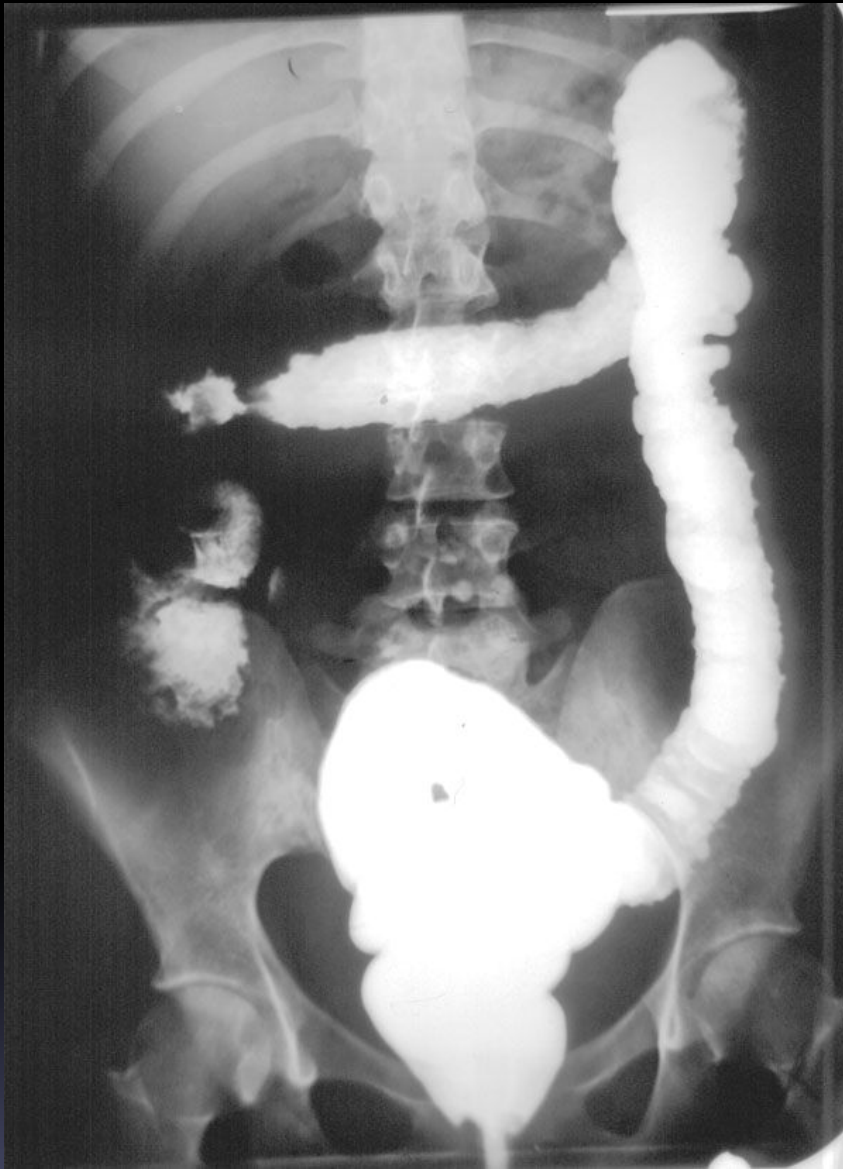

- Болезнь Крона с поражением желудка

Рак толстой кишки

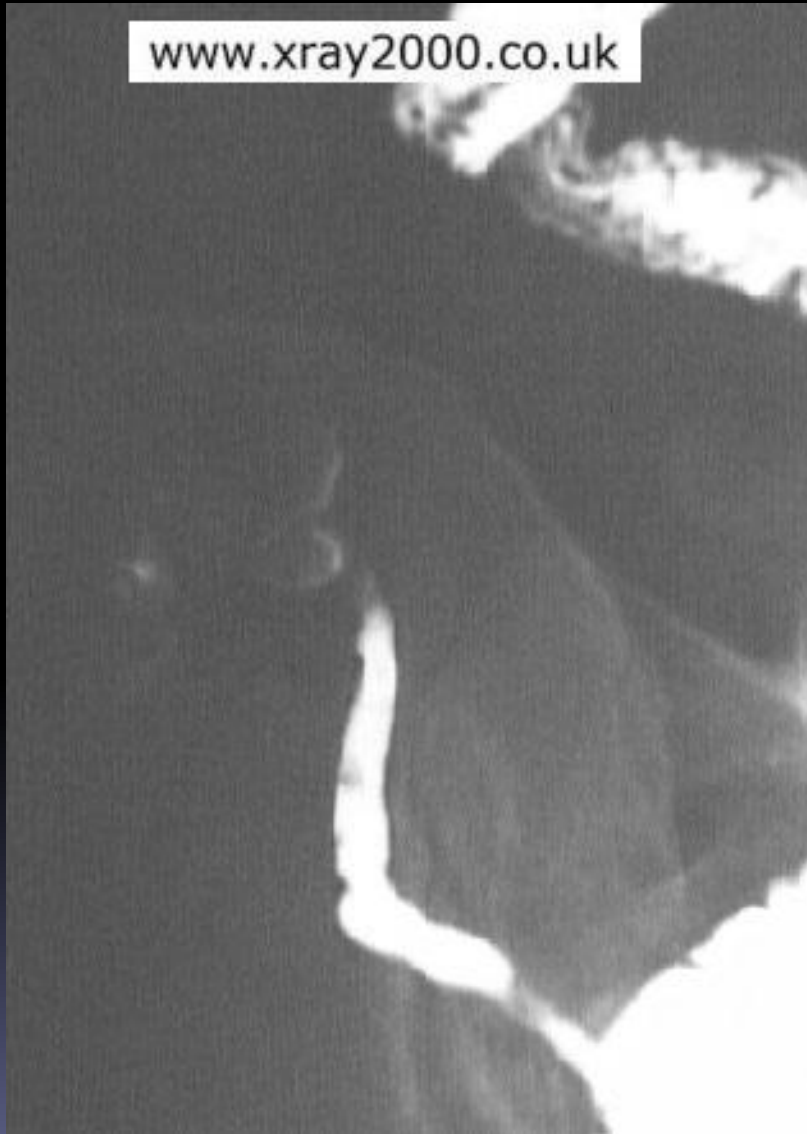

- Неравномерное сужение просвета дистального отдела восходящей кишки с неровными, нечеткими контурами, с признаками выраженной ригидности стенок, с отсутствием складок слизистой – эндофитный рак

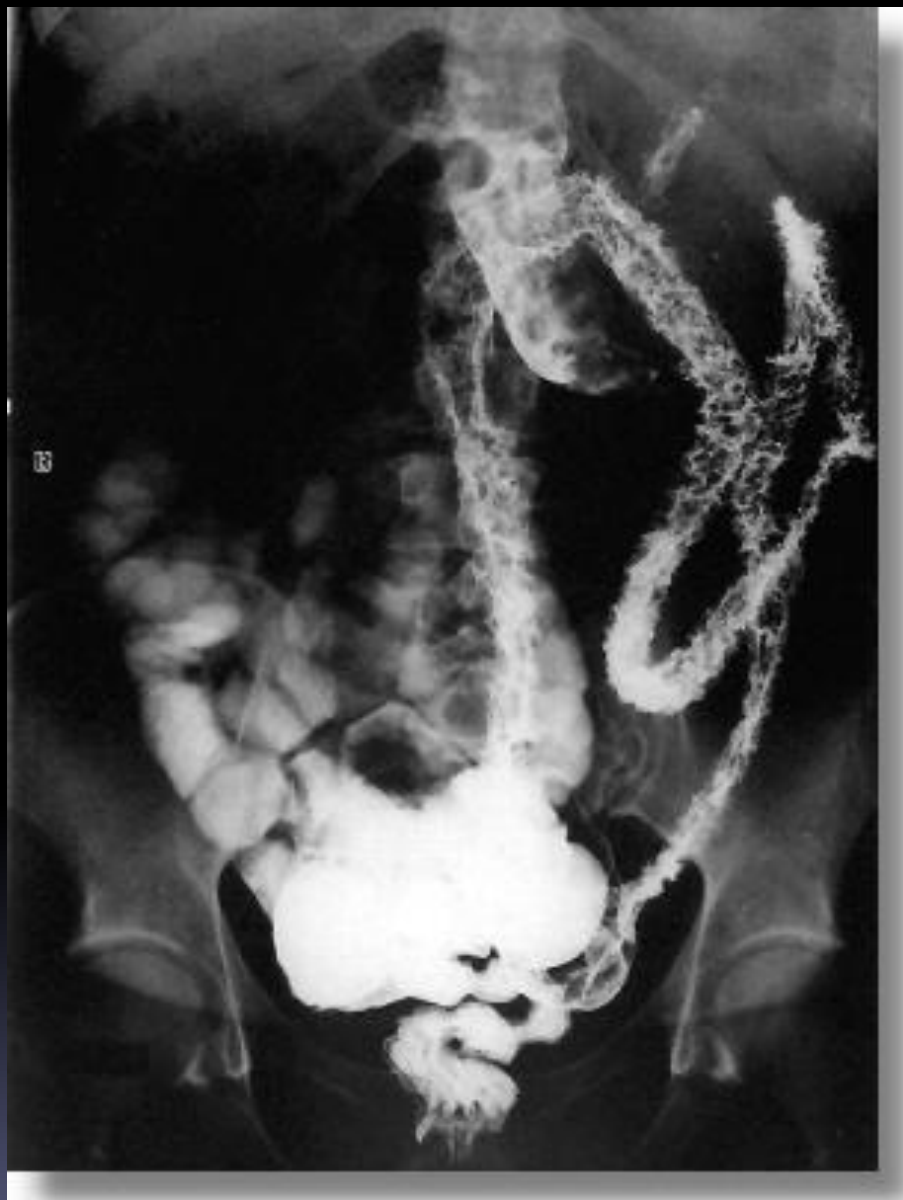

- Локальная форма болезни Крона с поражением правой половины толстой кишки

Аппендицит

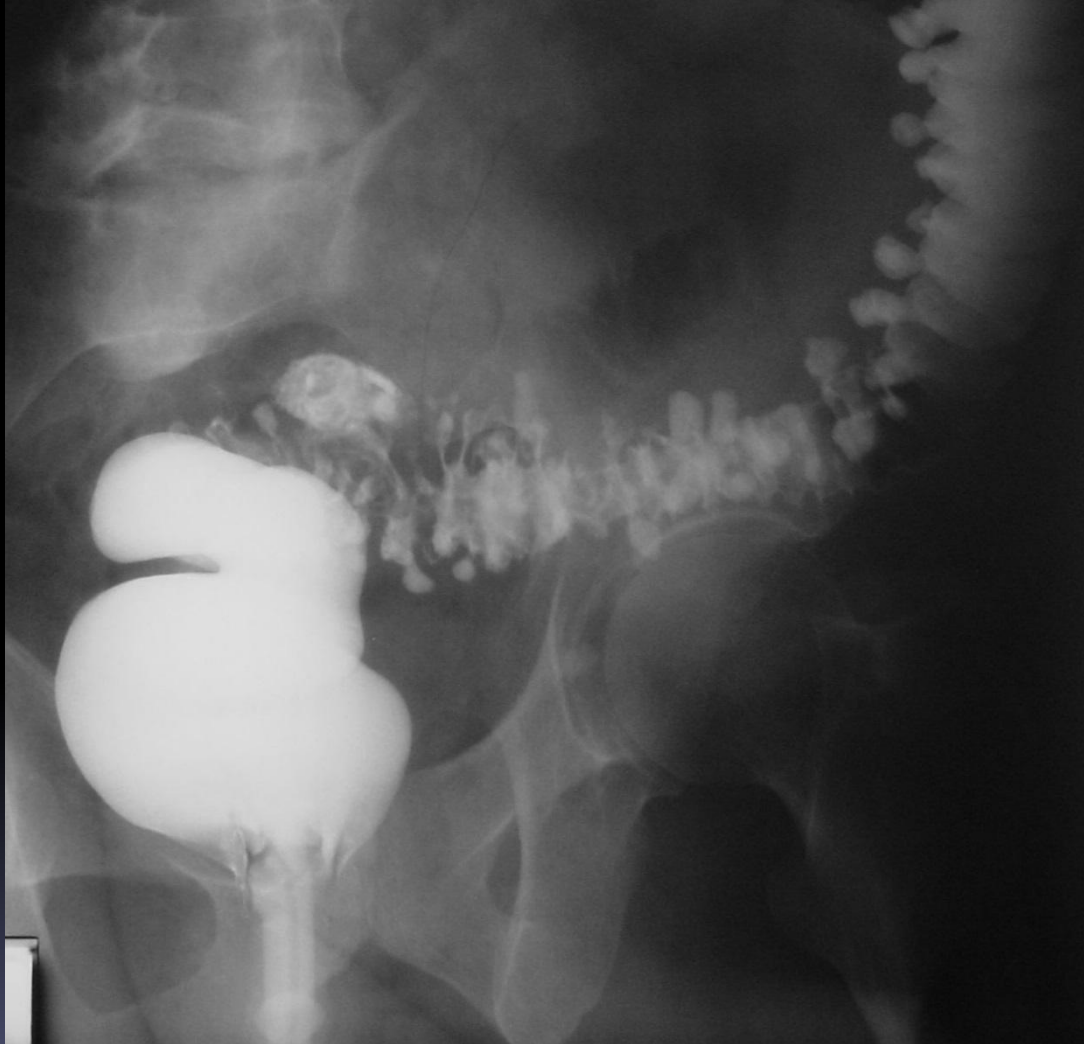


- Свищ между червеобразным отростком и сигмовидной кишкой

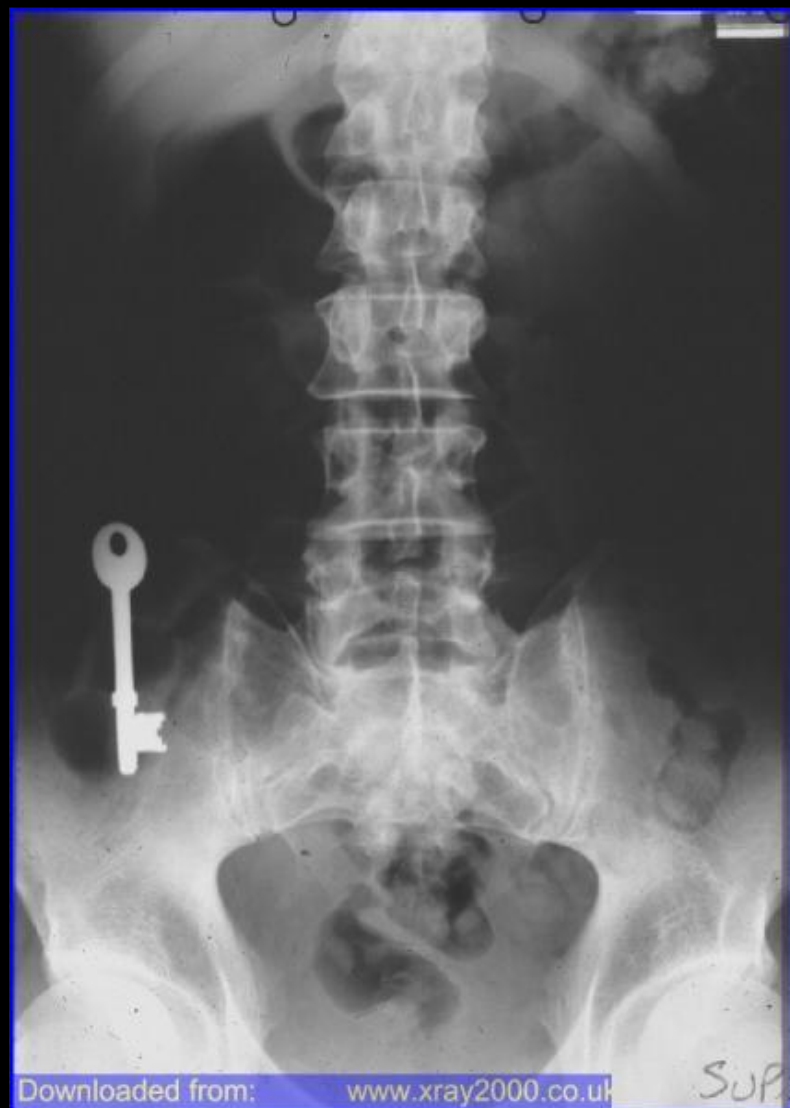

- Распространенная форма болезни Крона

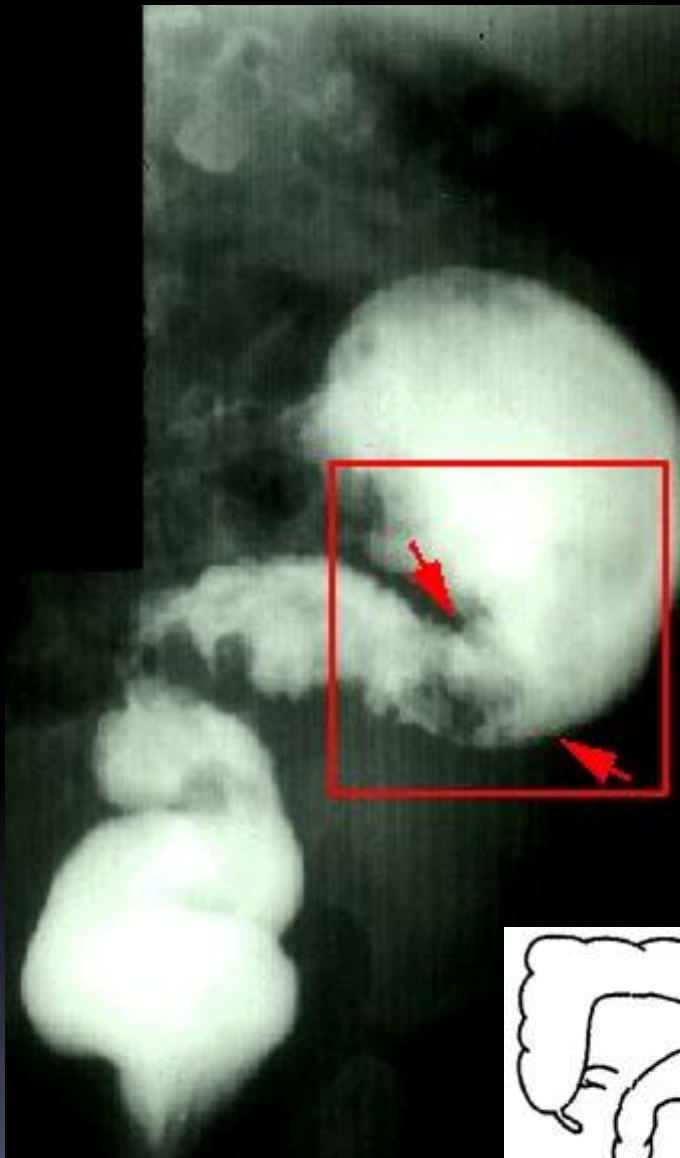■ Дивертикулез толстой кишки



Инородные тела ЖКТ (восходящая ободочная кишка)

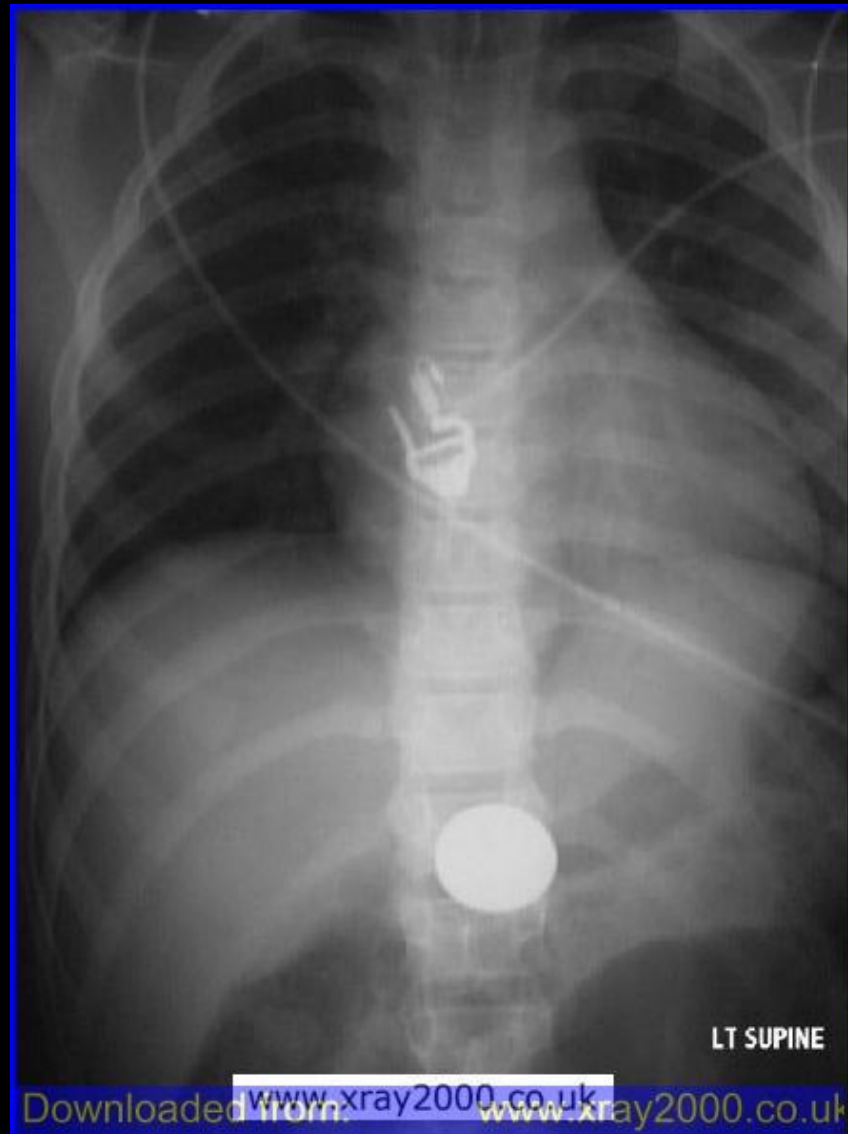

Болезнь Гиршпрунга

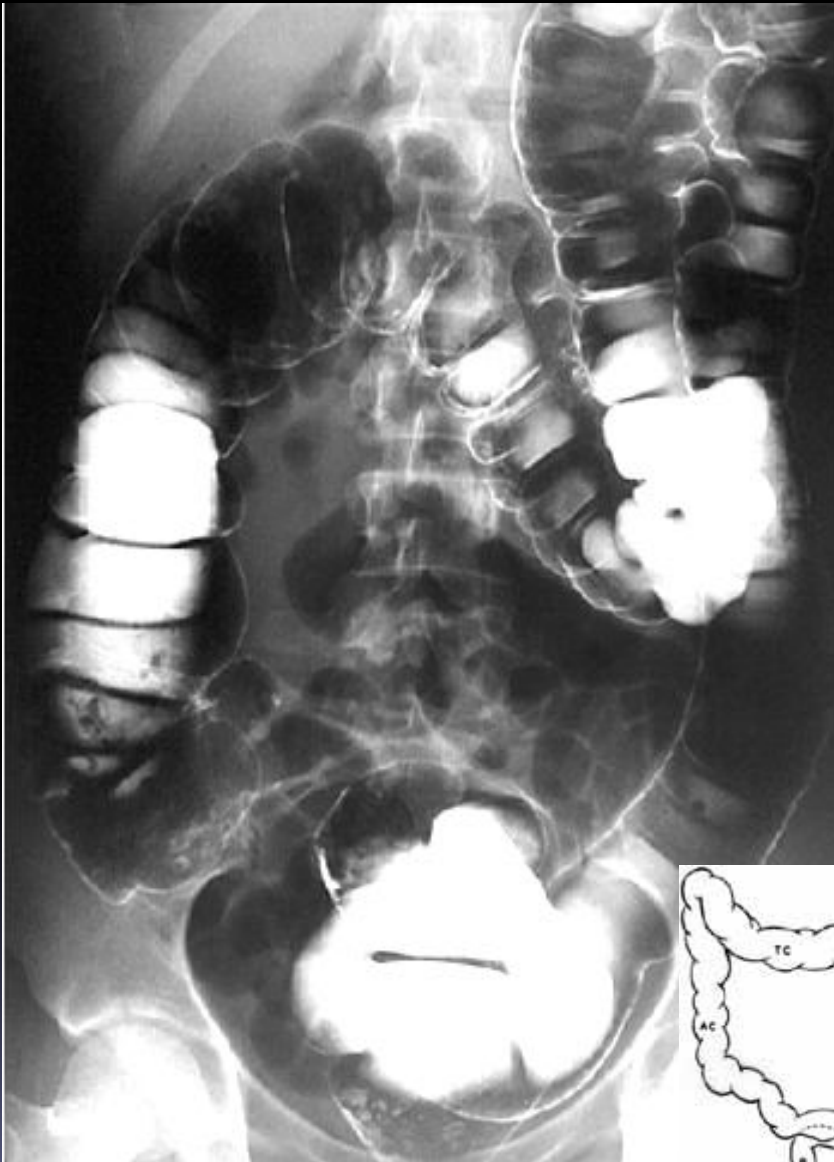

- Выраженное распространенное расширение просвета толстой кишки на уровне ее сигмовидной части без признаков сужения просвета

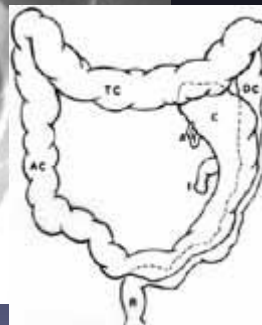
Инородные тела ЖКТ (желудок)



Аномалии и пороки развития толстой кишки

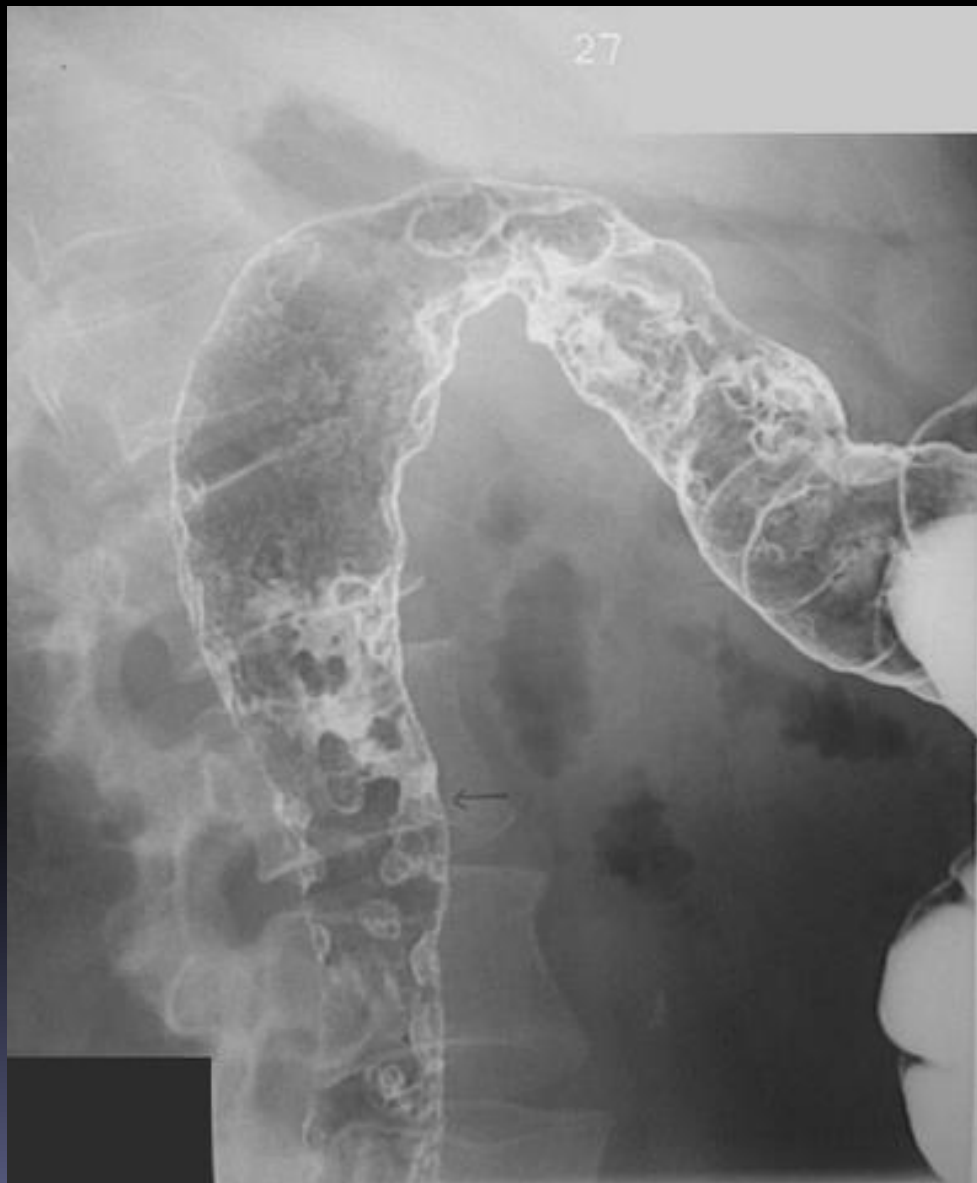

- Удлинение толстой кишки за счет поперечной части ободочной кишки с образованием дополнительных перегибов и петель. Симптом «двустволки»



Воспалительные заболевания

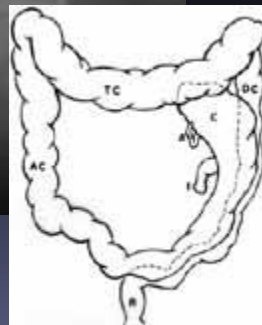
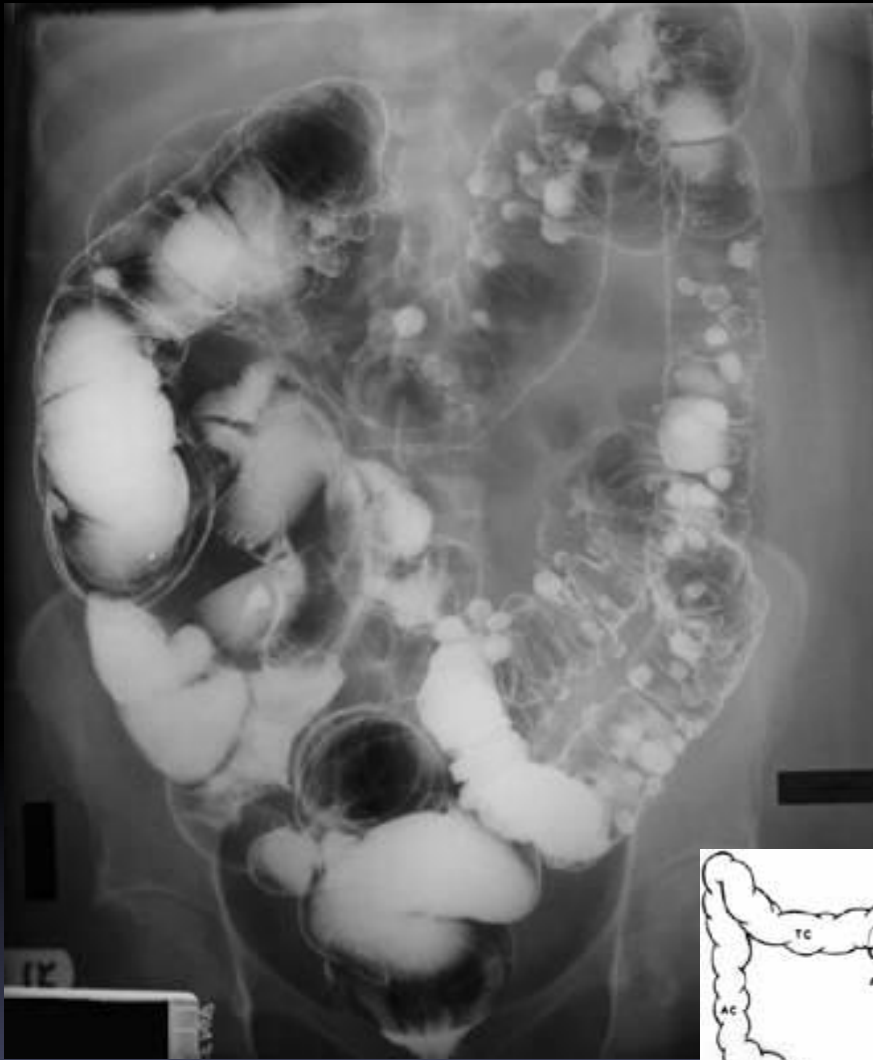Язвенный колит



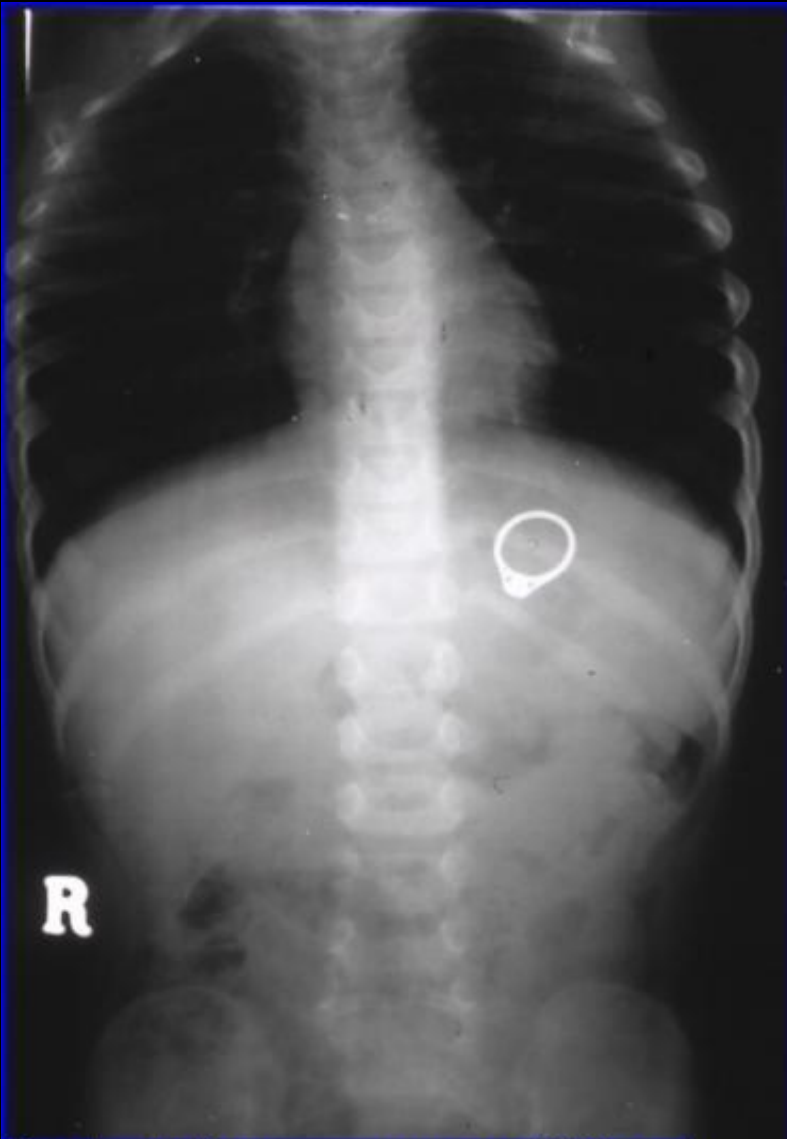- Отсутствие складок слизистой, неравномерность просвета, на внутренней поверхности неравномерное скопление контрастного вещества признаки эрозивных изменений. Нарушение тонуса, отсутствие гаустрации

Аномалии и пороки развития толстой кишки

- Удлинение толстой кишки с образованием дополнительных перегибов на уровне поперечной части ее ободочного отдела. Дивертикулез.



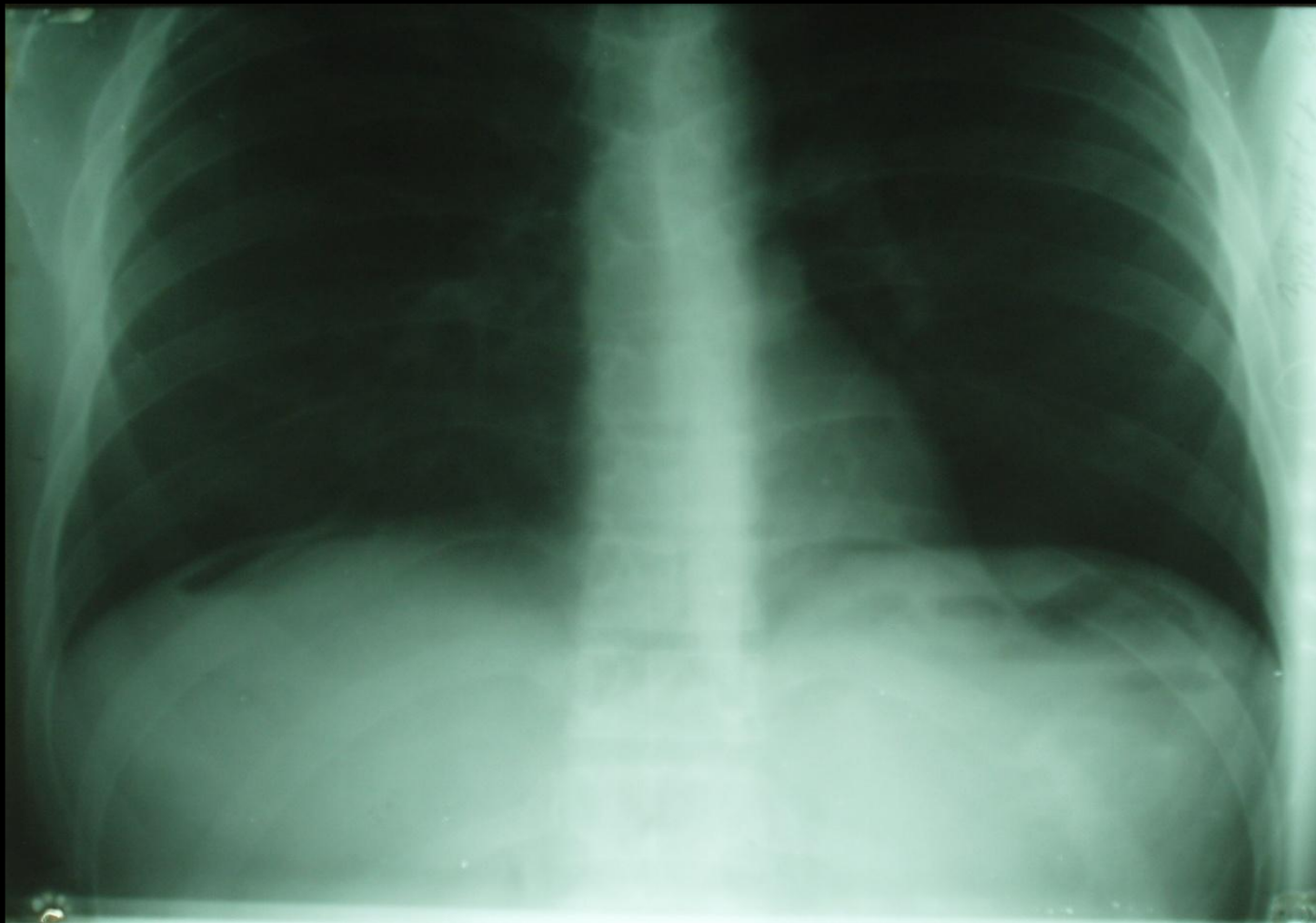
Инородные тела ЖКТ (Желудок)



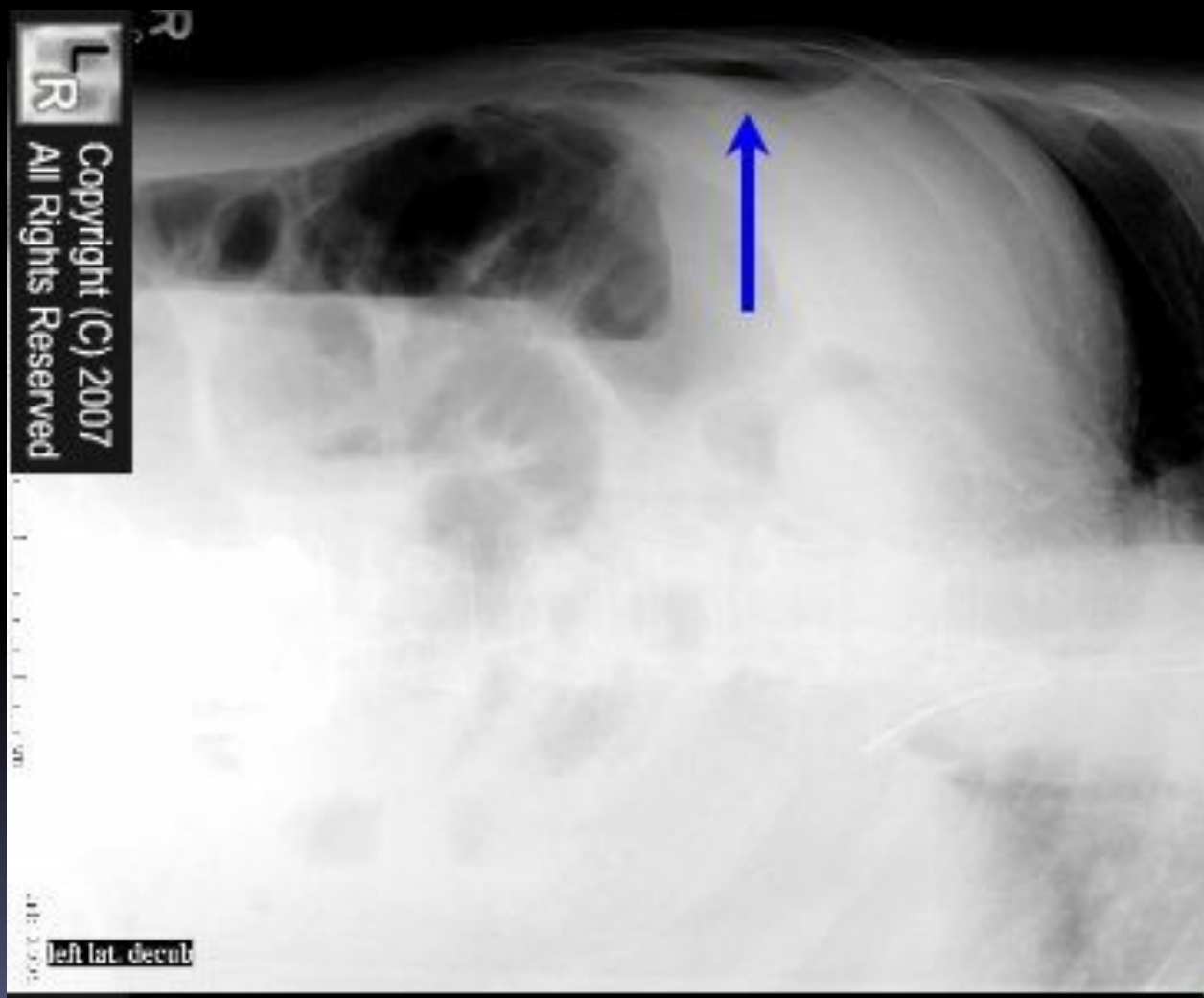

Рентгенодиагностика.

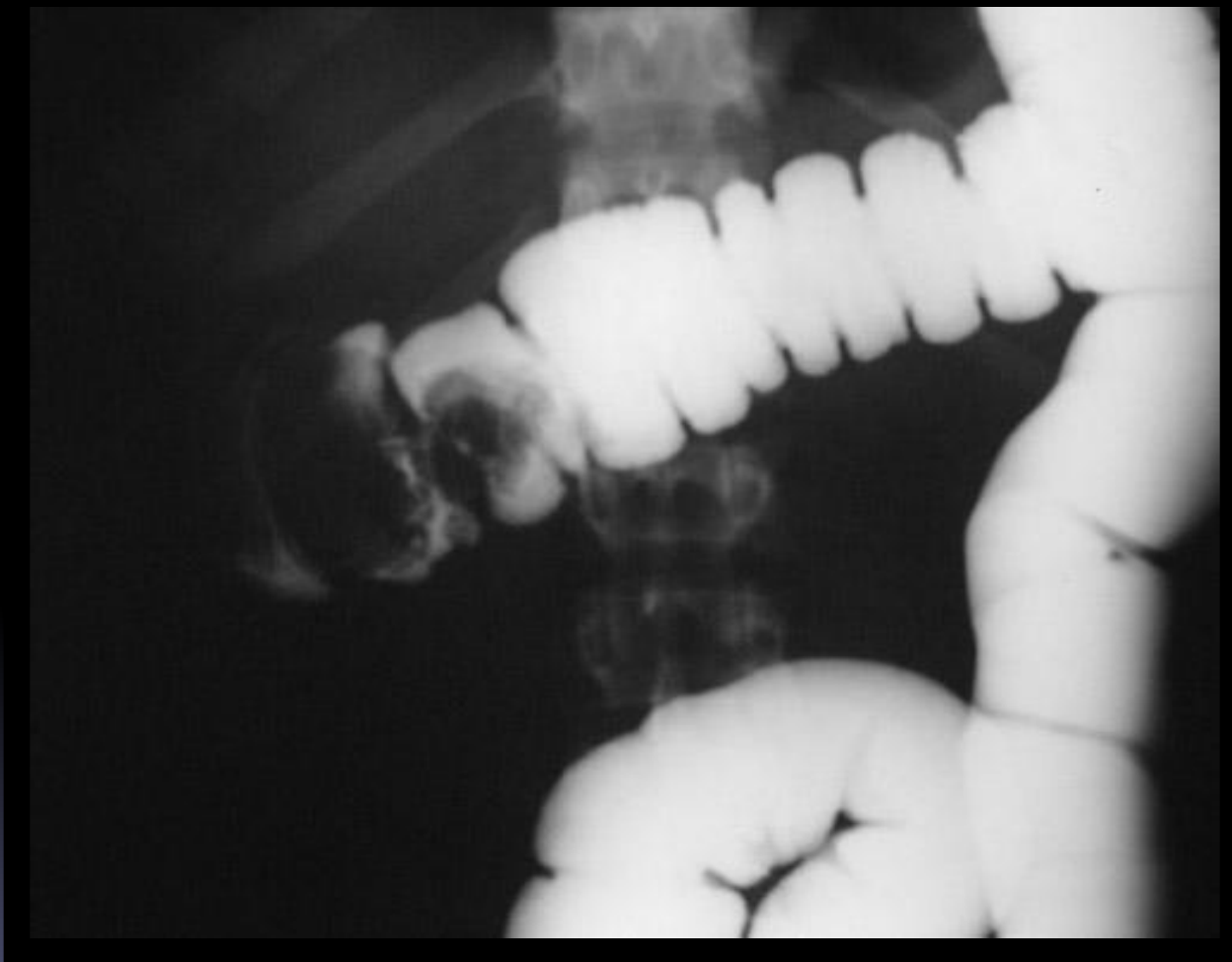
Прободная язва желудка и 12-перстной кишки



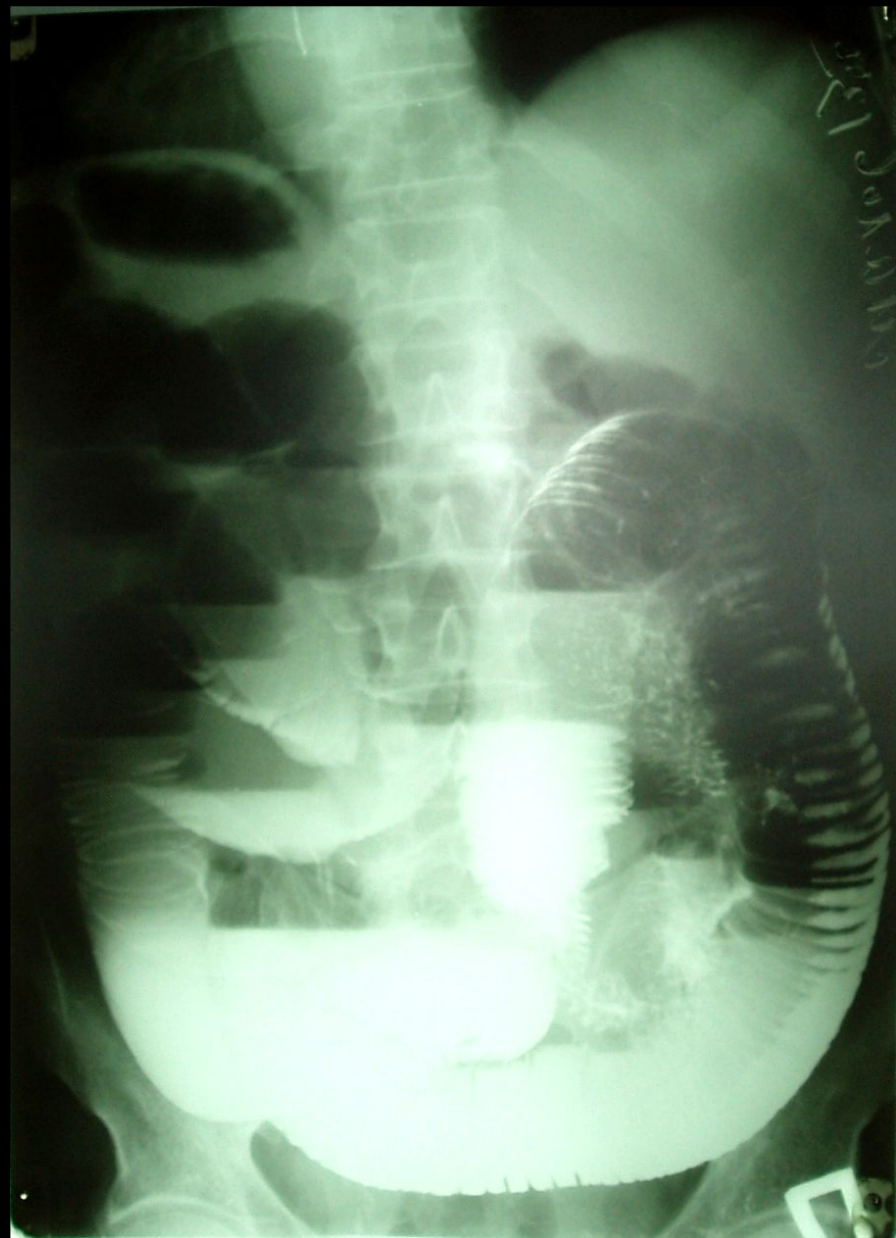Прободная язва желудка и 12-перстной кишки



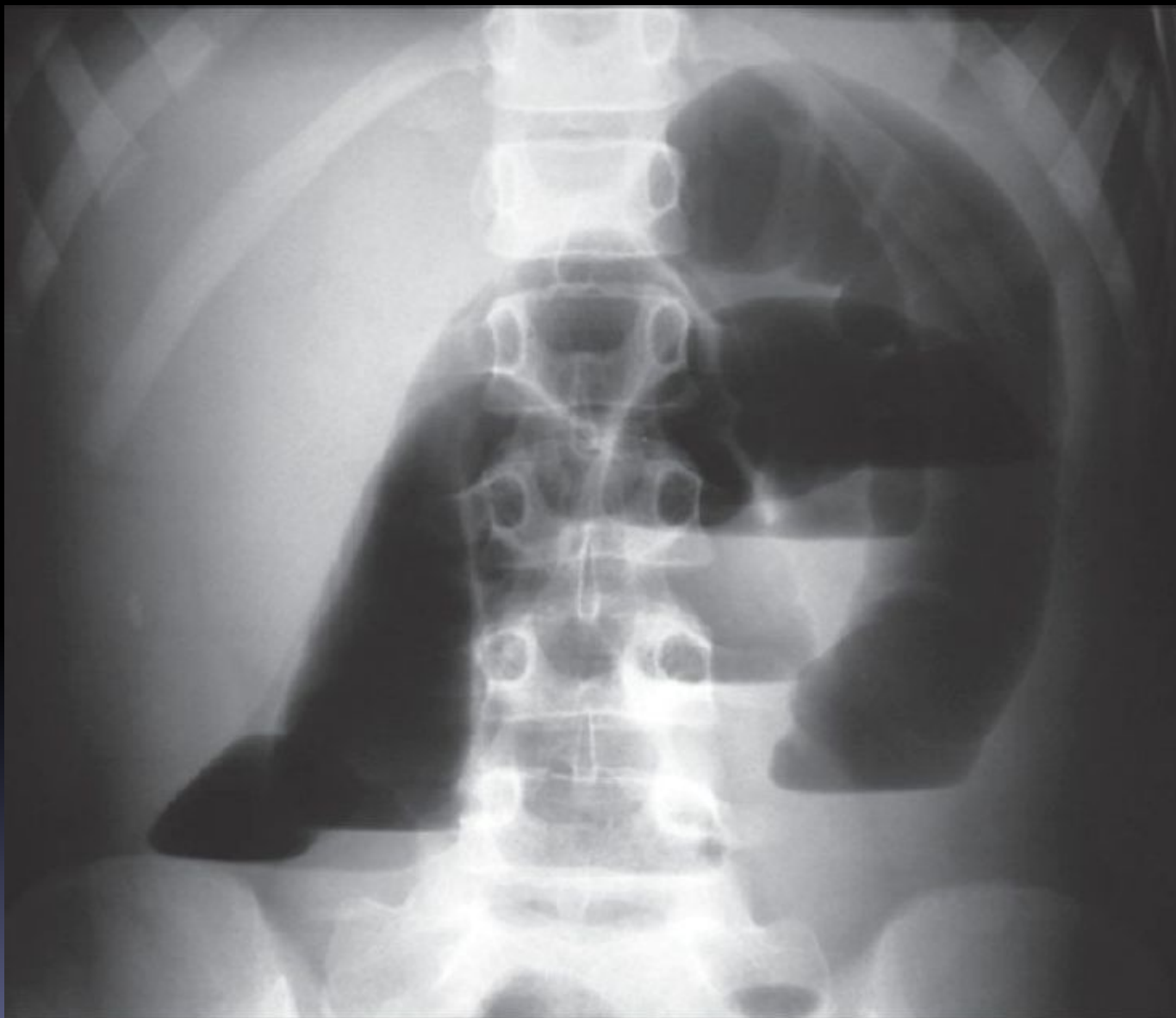Толсто-толстокишечная инвагинация



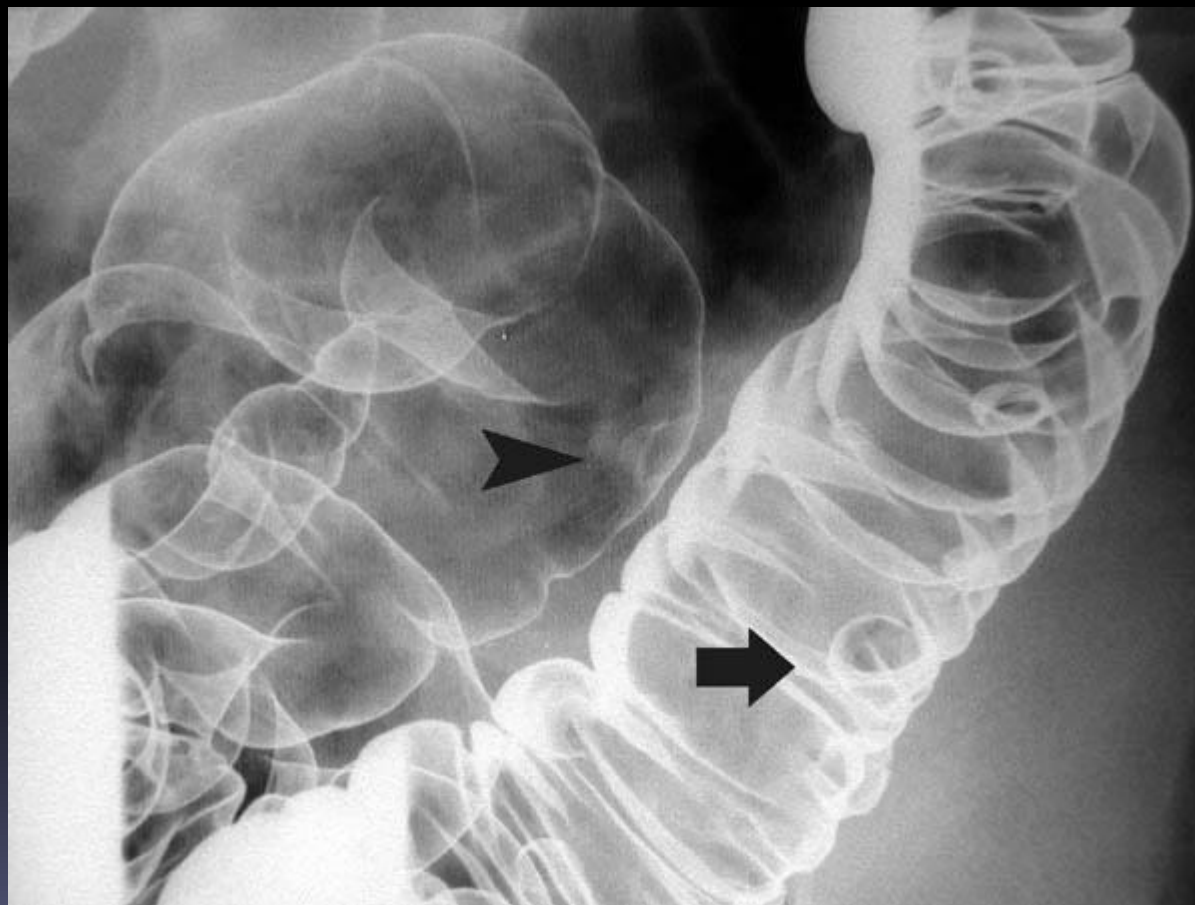
**Тонко-
тонкокишечная
инвагинация**

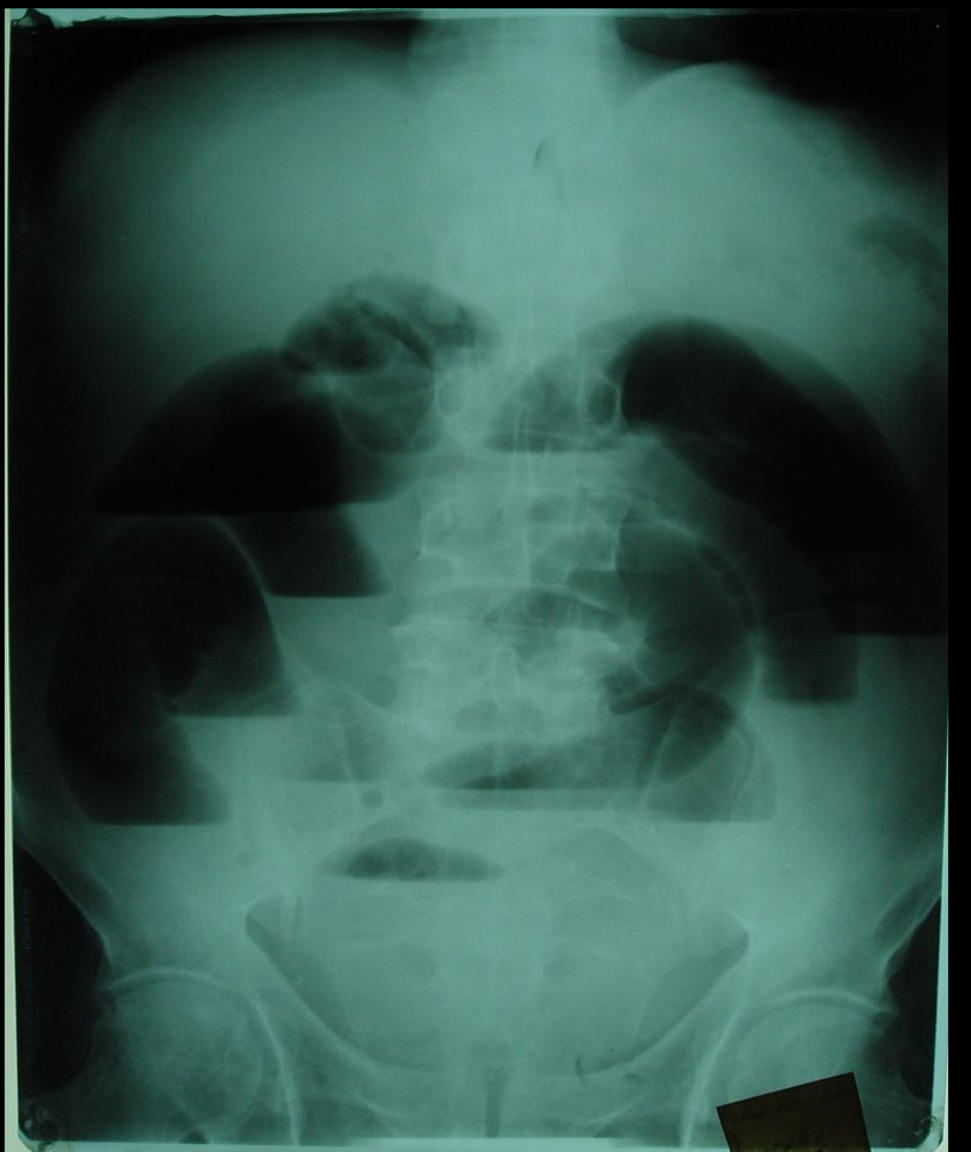

Заворот сигмовидной кишки



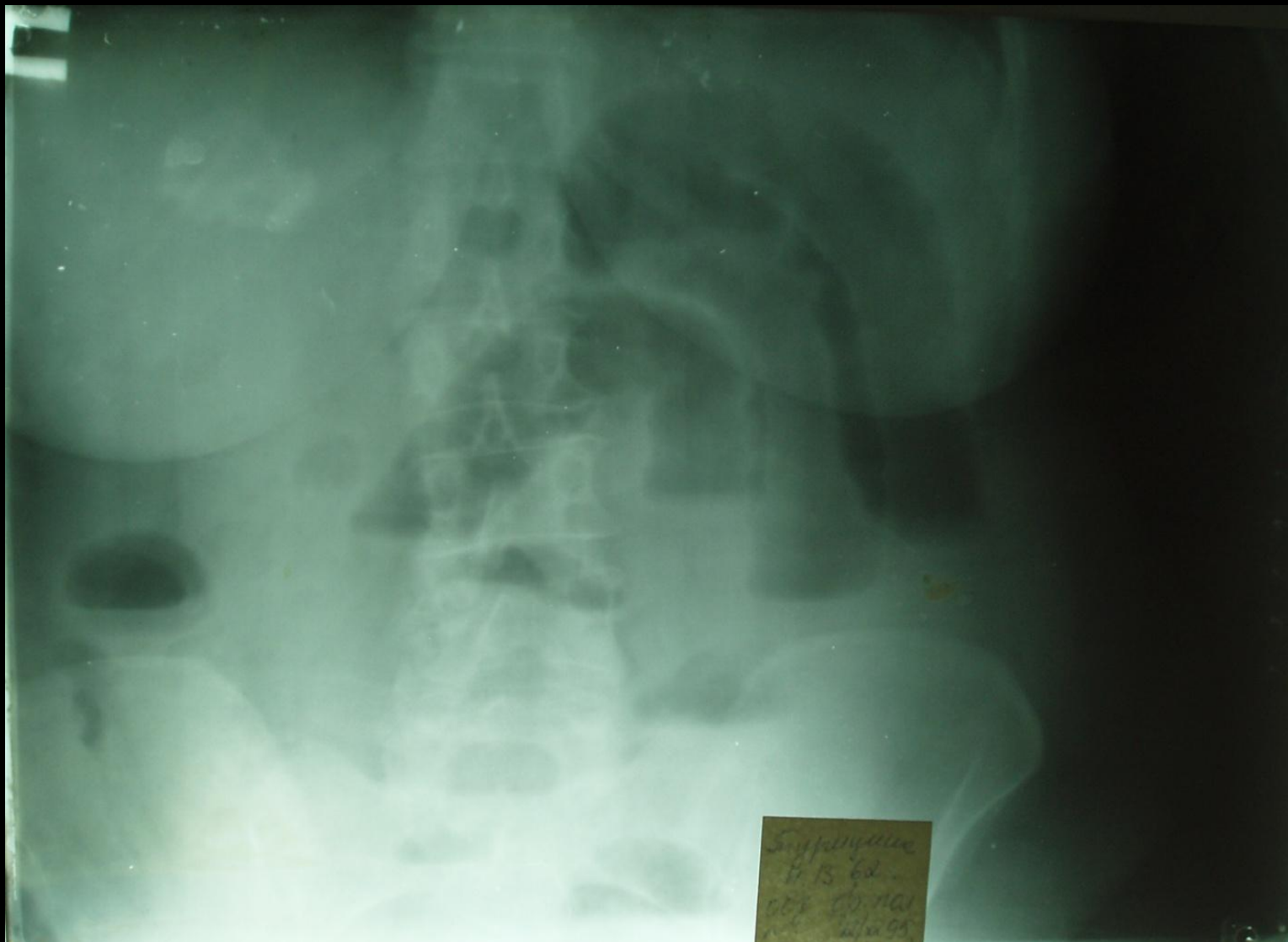
Полипы толстой кишки

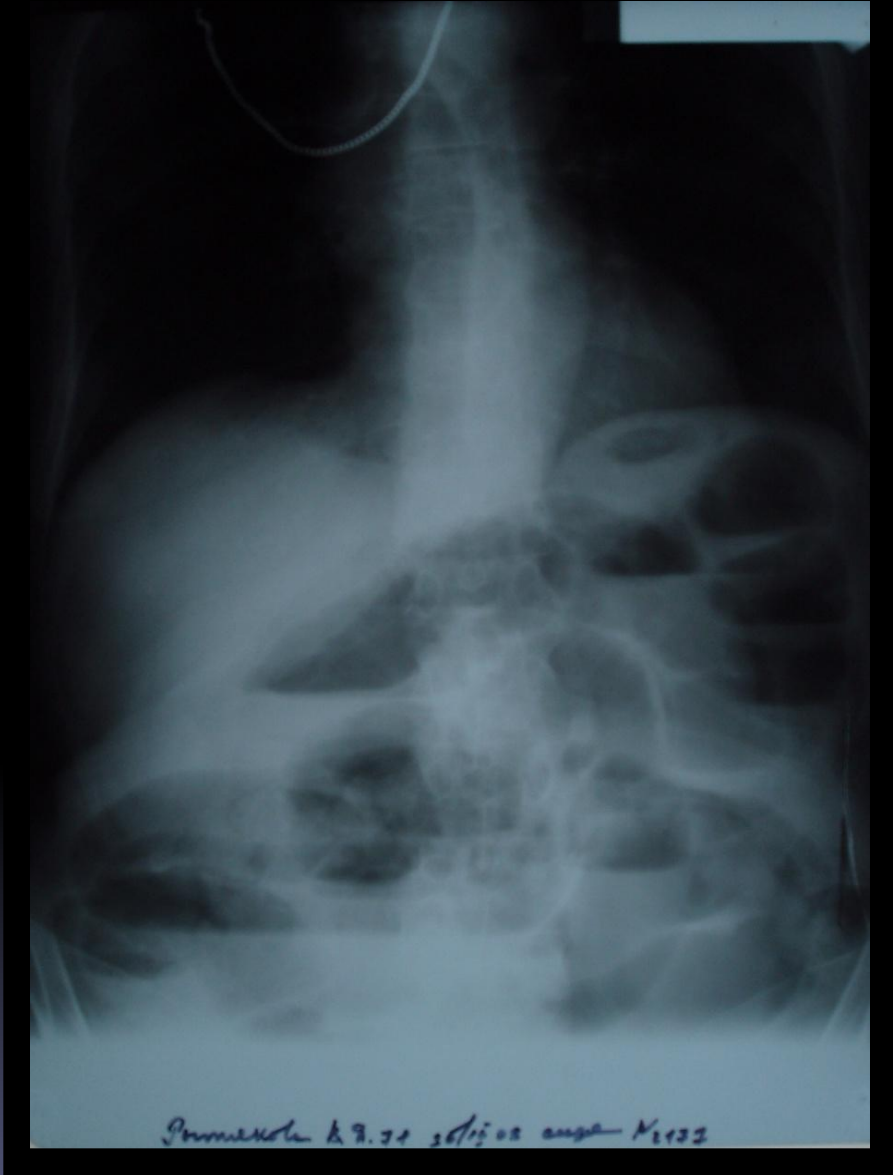



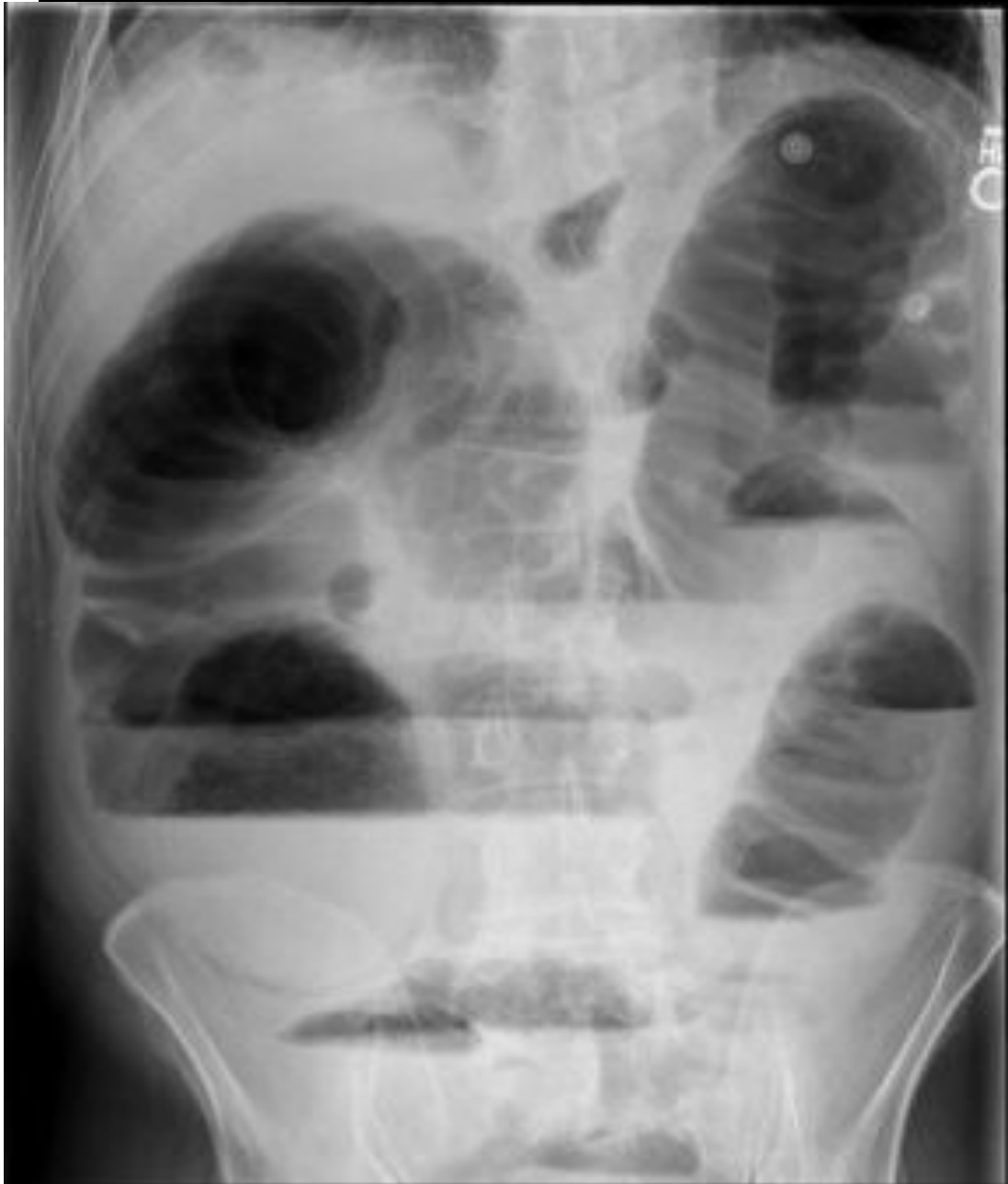- Острая тонкокишечная непроходимость

Острая тонкокишечная непроходимость



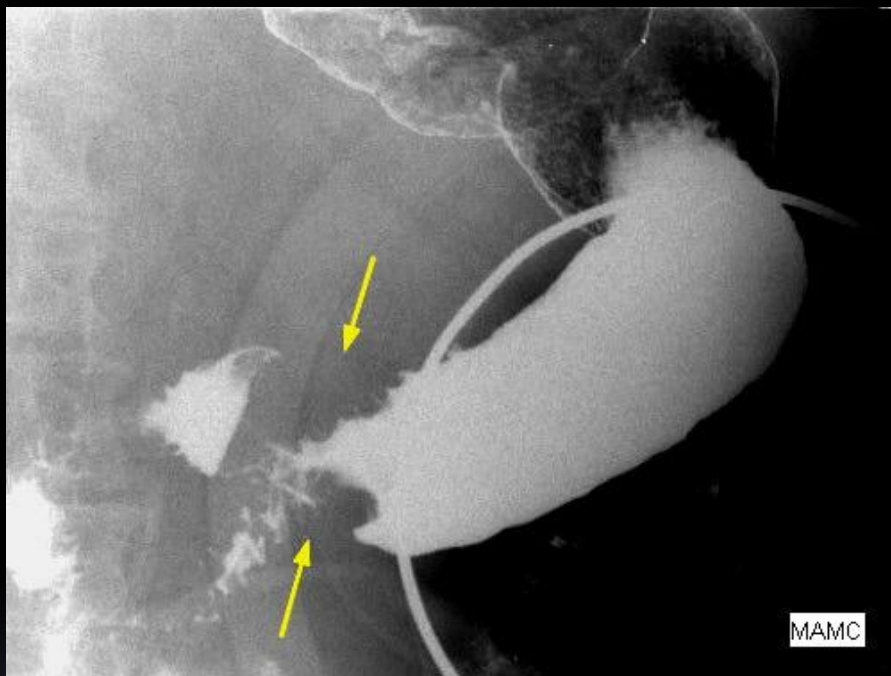

- **Острая странгуляционная кишечная непроходимость**



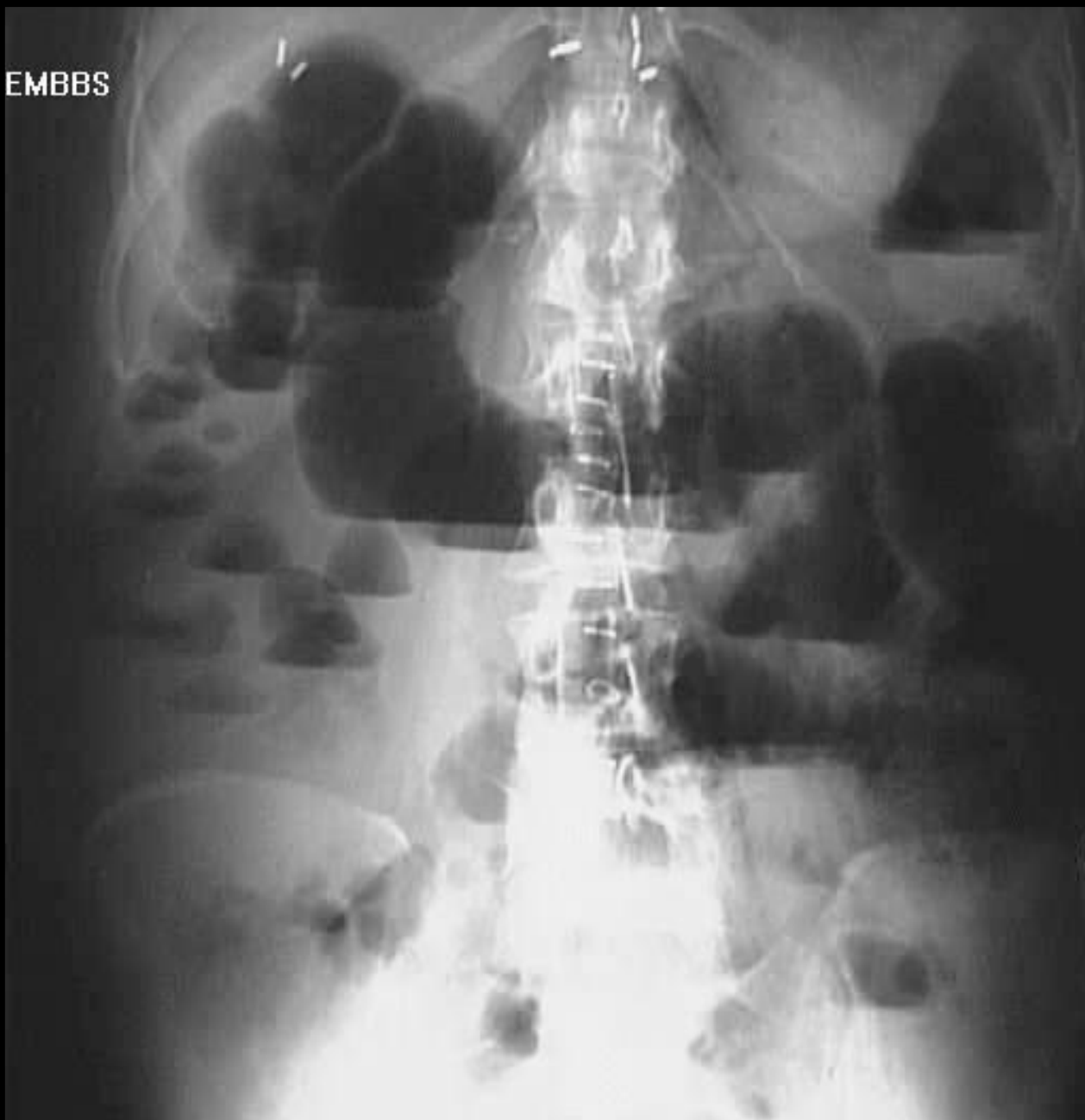- Острая тонкокишечная непроходимость

Рак желудка

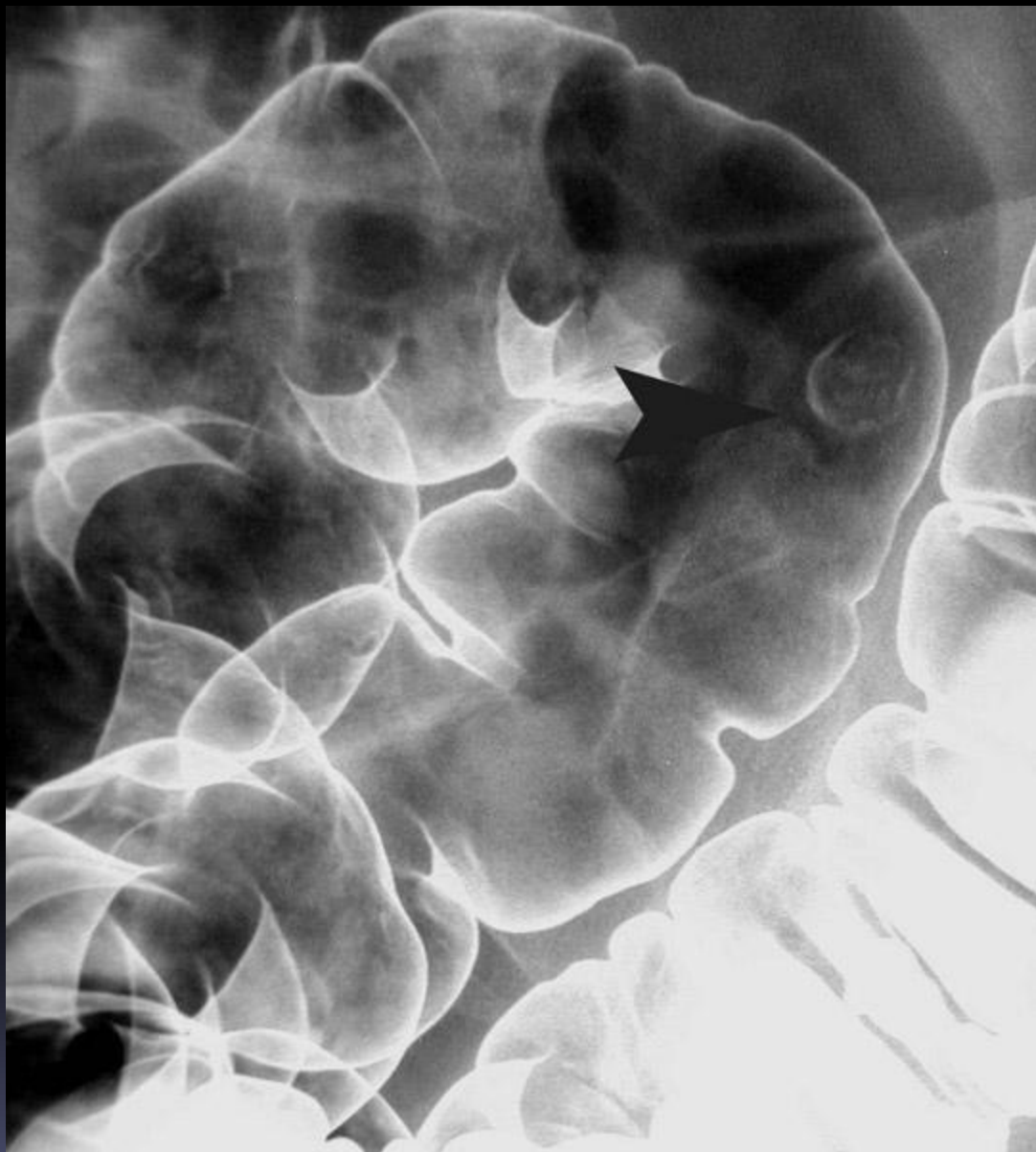

- Смешанная форма
- Неравномерное сужение просвета с нечеткими, неровными контурами, распространенная ригидность стенок желудка, дефект наполнения различной величины и формы с признаками патологического рельефа,

EMBBS

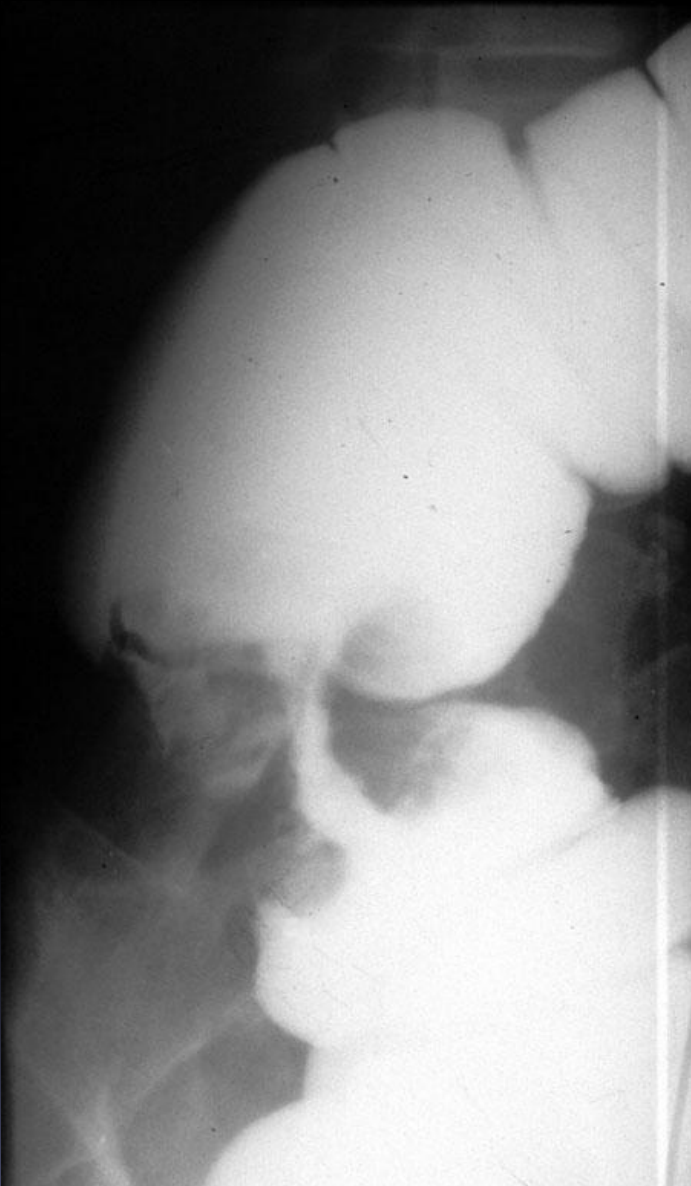

- Типичное расположение горизонтальных уровней в раздутых петлях тонкой кишки при механической тонкокишечной непроходимости



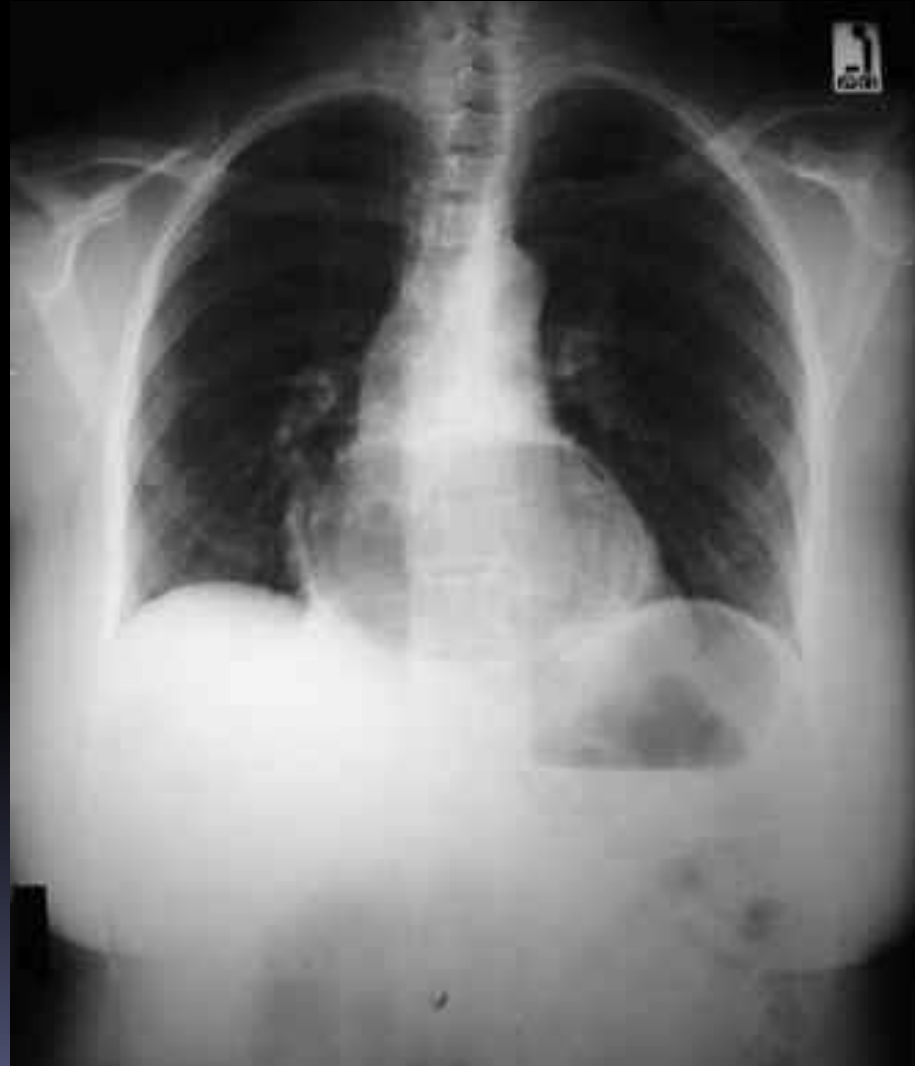Полипы толстой
кишки

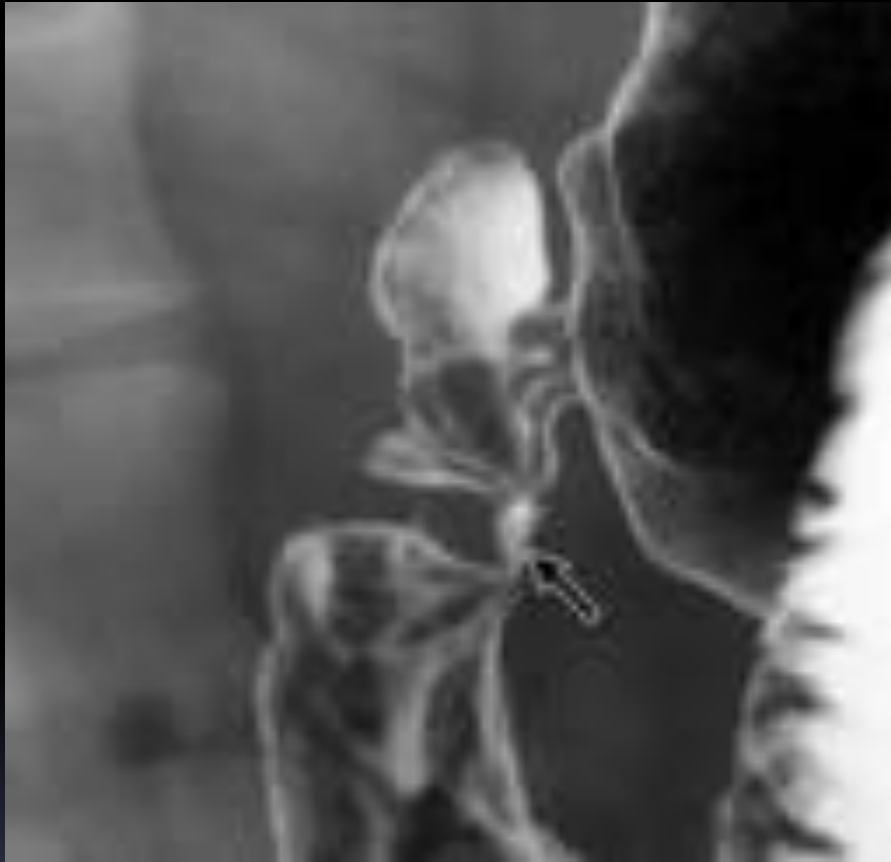Рак толстой кишки



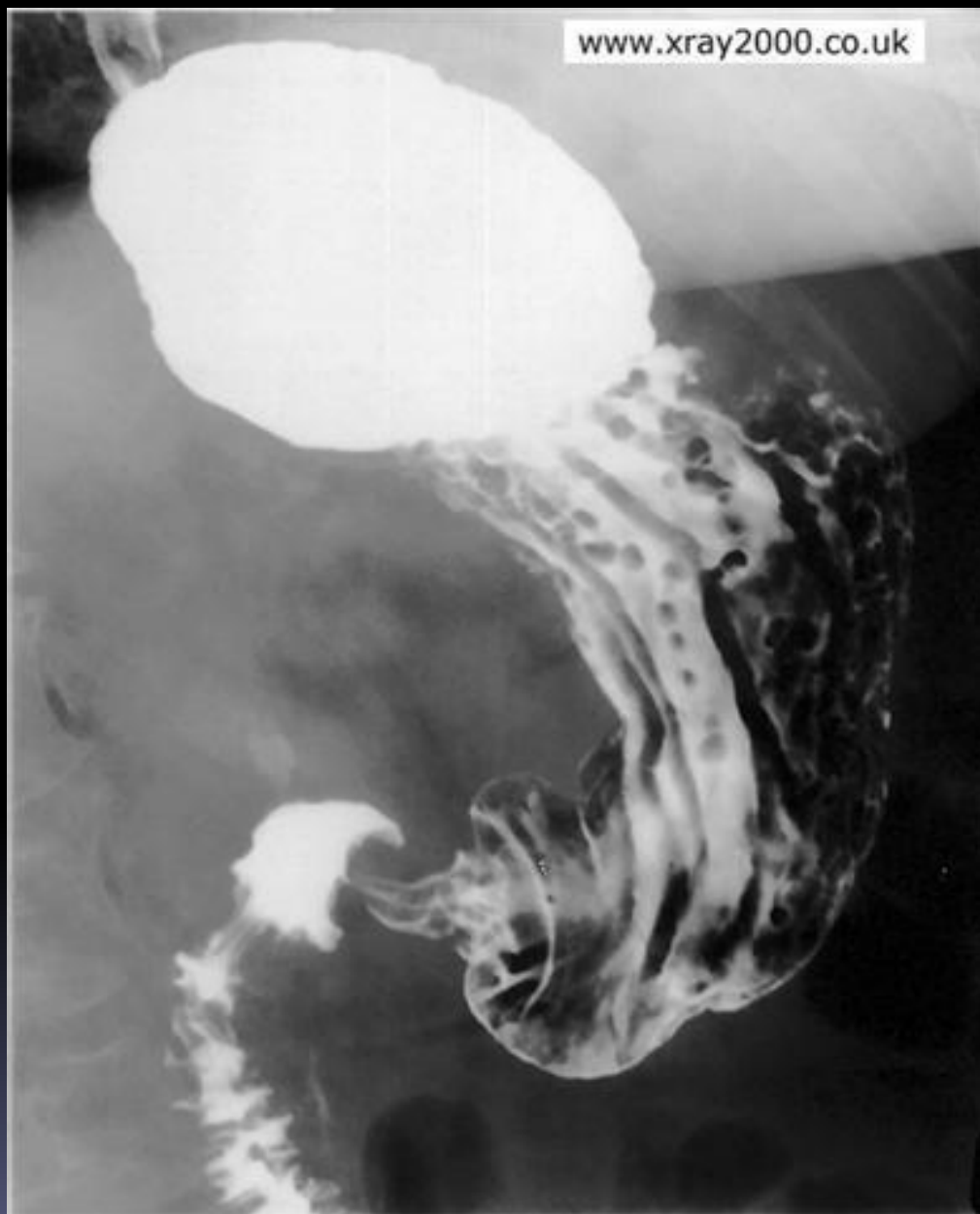- Неравномерное, циркулярное сужение просвета толстой кишки с признаками выраженной ригидности стенок, с нависанием краев соседних участков, с отсутствием складок слизистой – эндофитный рак

Грыжа пищеводного отверстия диафрагмы





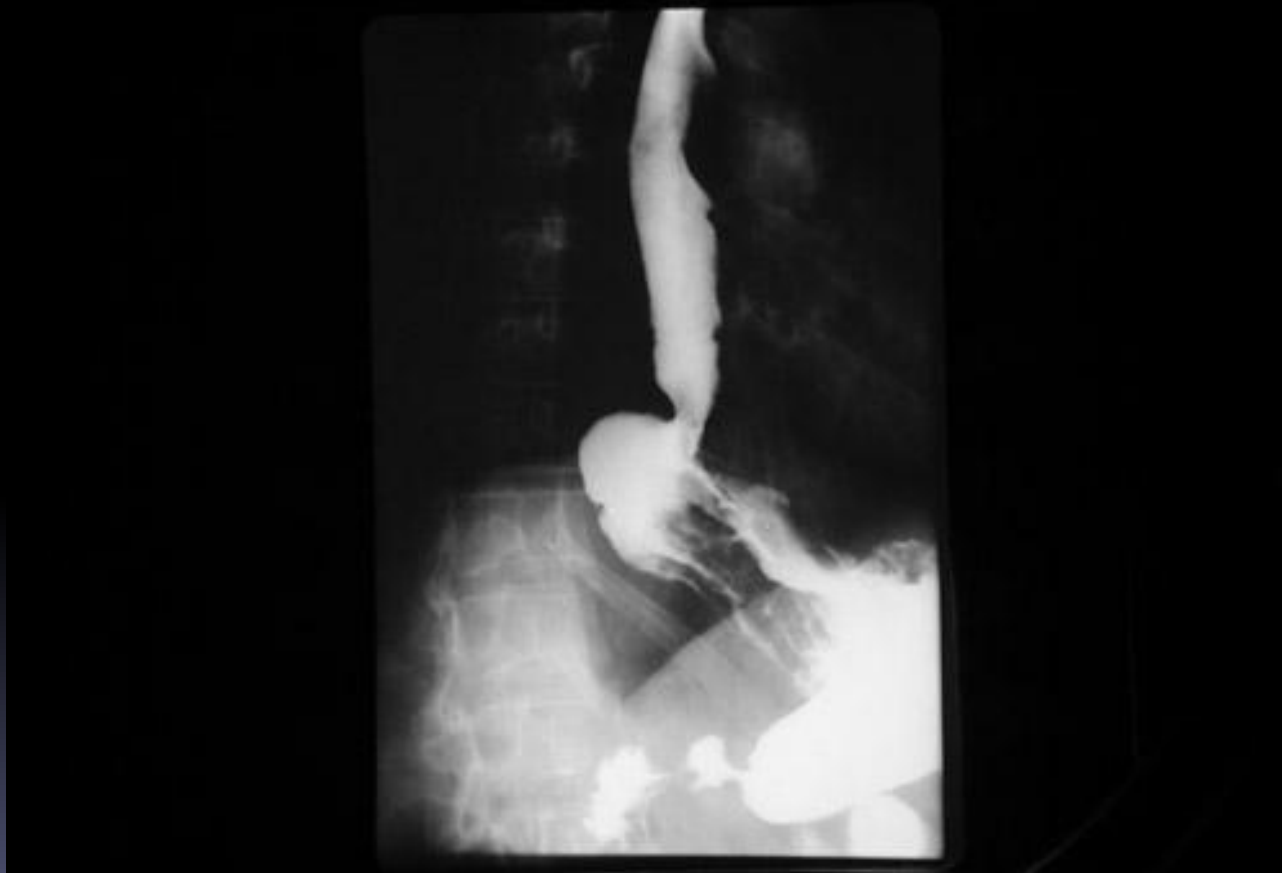- Язва дистальной части луковицы 12-перстной кишки



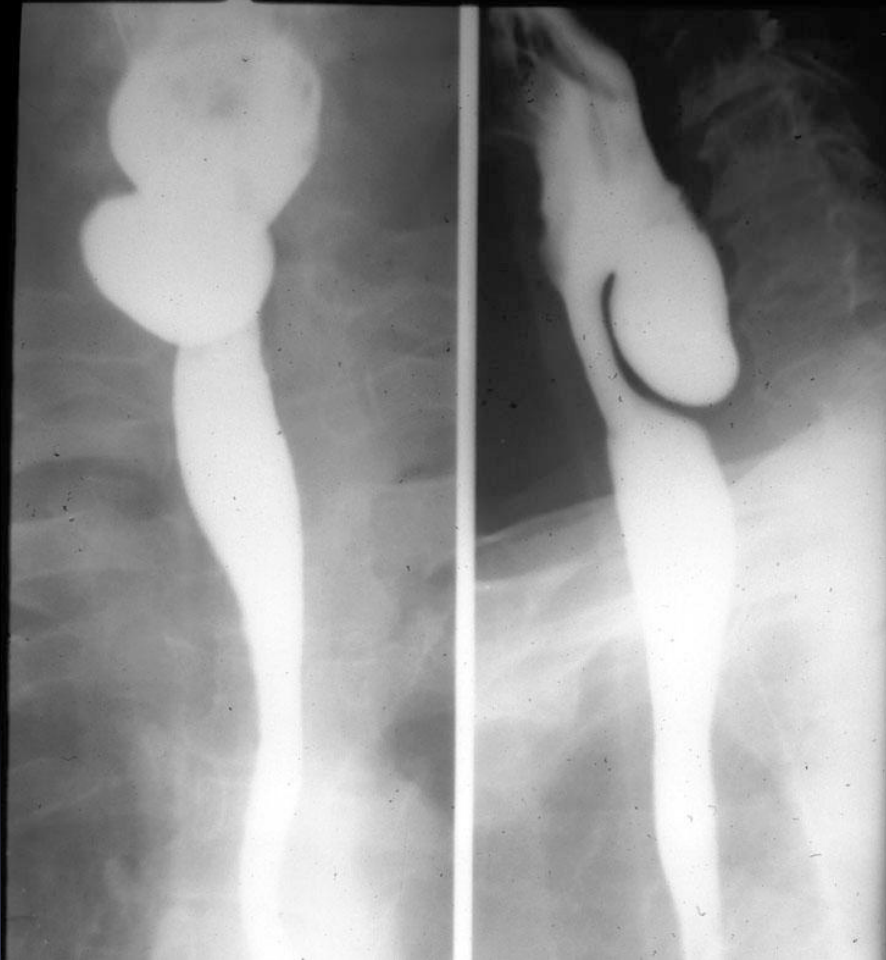
- **Полипы**
Множественные дефекты наполнения округлой формы с четкими контурами без признаков снижения эластичности, нарушения перистальтики, без разрушения складок слизистой – множественные полипы тела желудка

Грыжа пищеводного отверстия диафрагмы

- Кардиофундальная грыжа

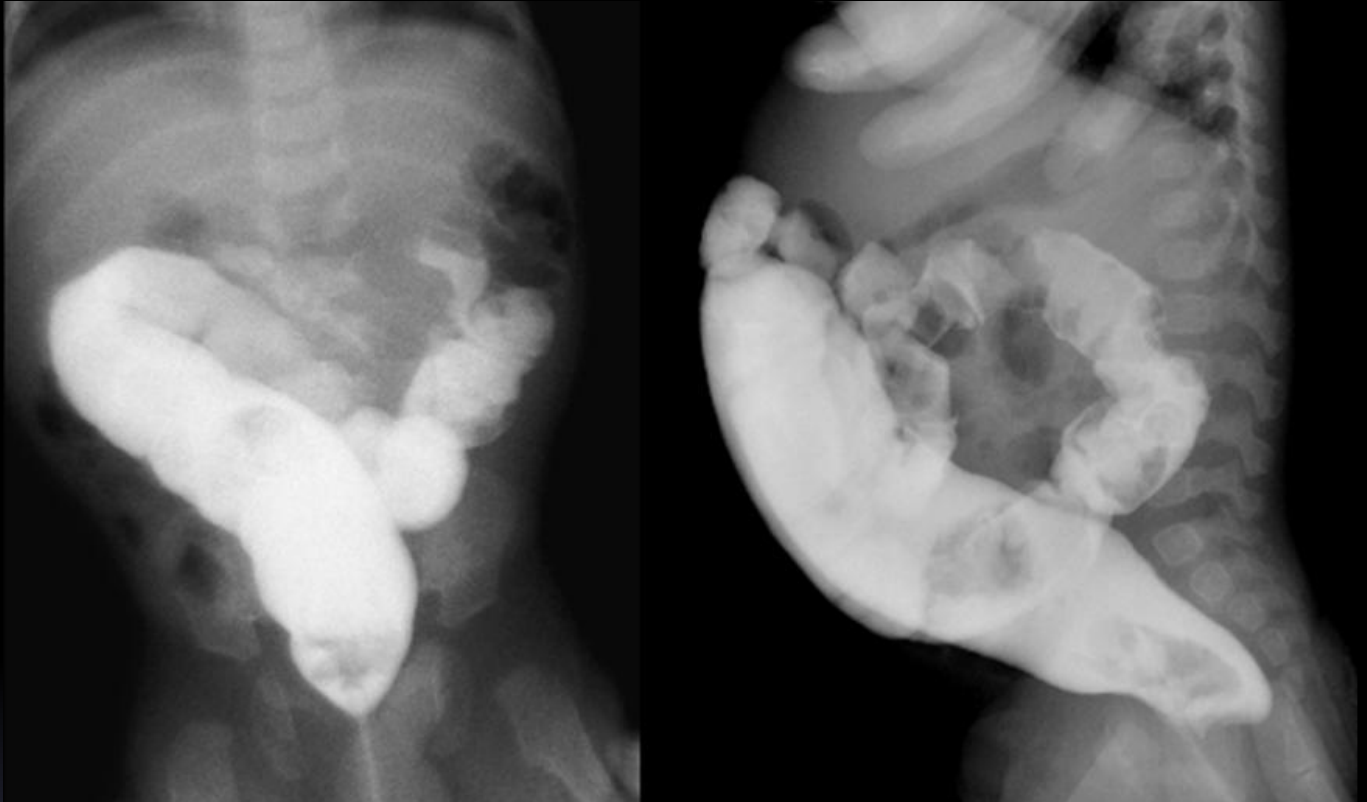


Дивертикулы пищевода



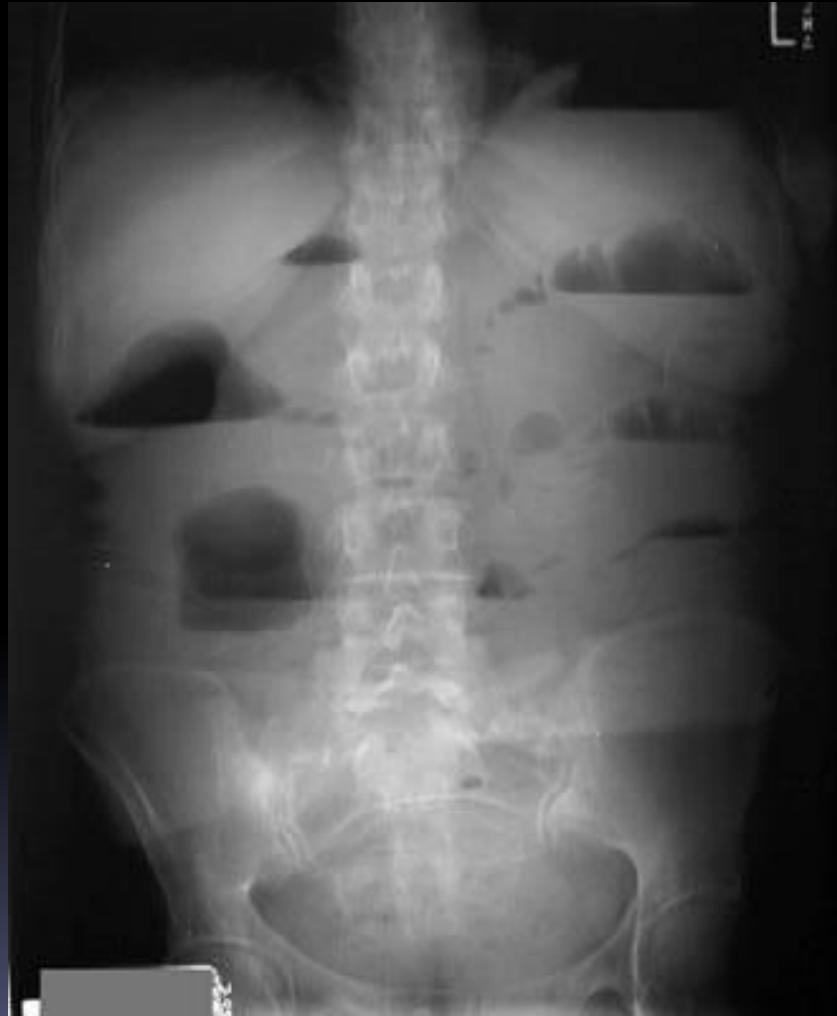- **Д**ивертикул Ценкера. Это расположенное выше области перстневидно-глоточной мышцы мешковидное выпячивание слизистой оболочки пищевода, формирующееся сначала на задней его стенке, а затем переходящее на боковые.

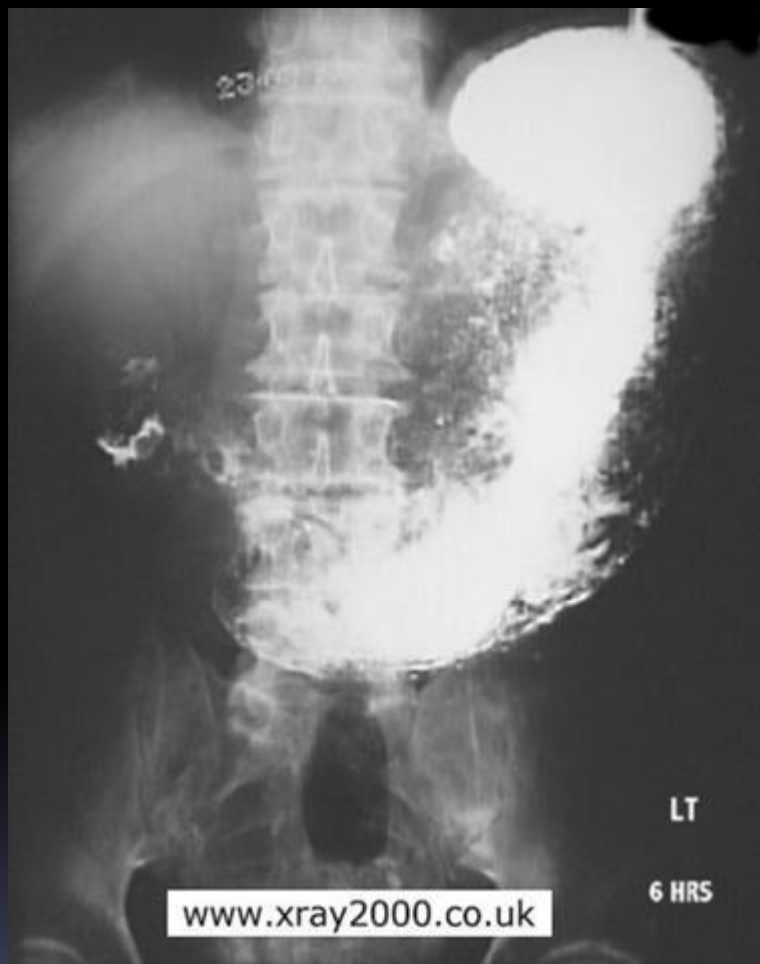Болезнь Фавалли — Гиршпрунга



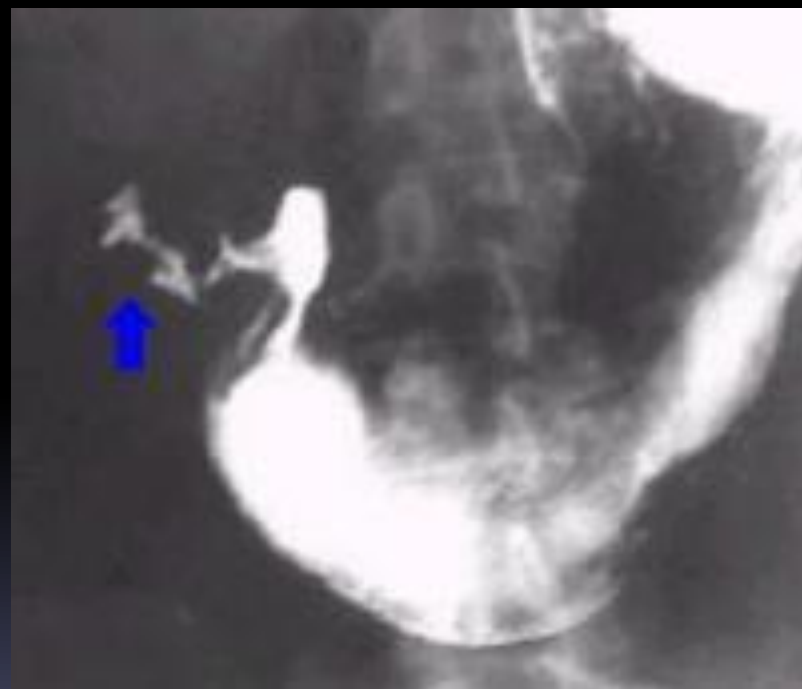
- Ирригоскопия: сужение ректосигмоидального отдела толстой кишки

Острая кишечная непроходимость





- Стеноз
привратника





- Рубцово-язвенная деформация луковицы 12-перстной кишки