


Лекция

по теме «Острый аппендицит»

Определение

Острый аппендицит – воспаление червеобразного отростка слепой кишки.

История



В 1886 году
Reginald Fitz
впервые описал и
дал название ОА
как «воспаление
червеобразного
отростка»

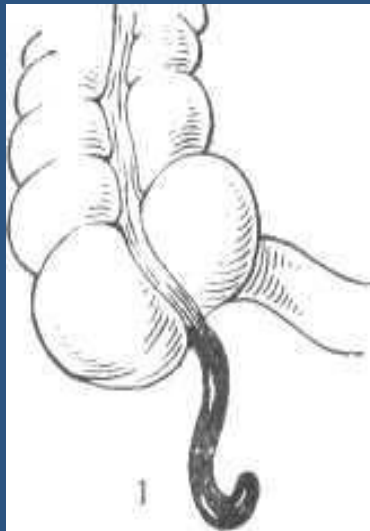
Структура заболеваемости в экстренной хирургии

Острый аппендицит

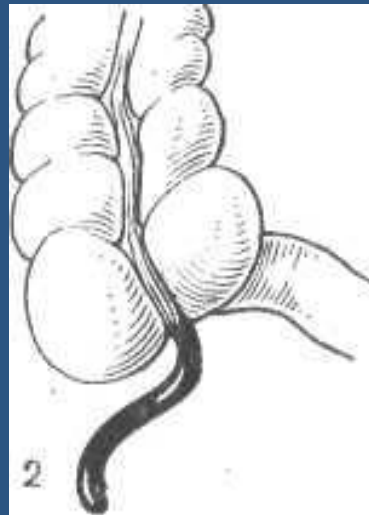
(4-6 случаев на 1000 населения)

Варианты расположения аппендикса *

Различают (по Аллену):



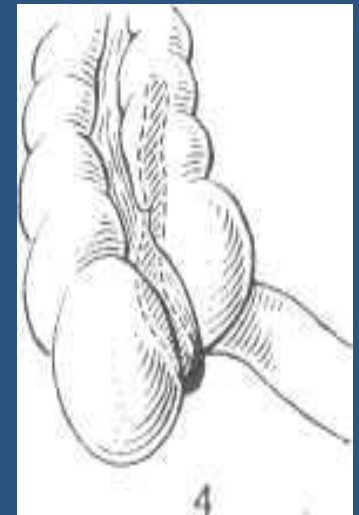тазовое



в правой
подвздошной
ямке



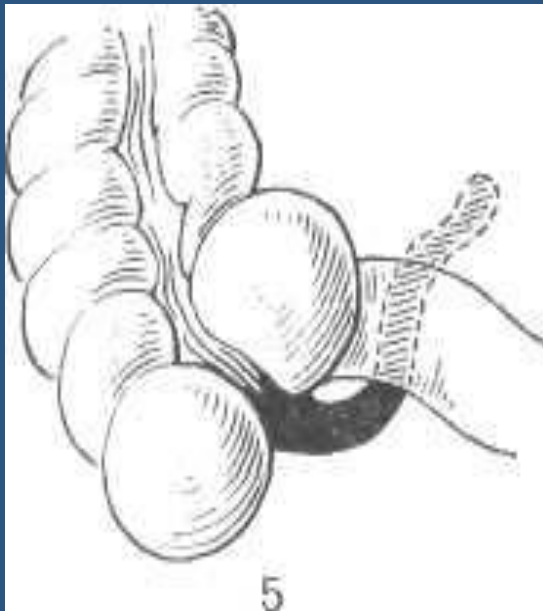
медиальное



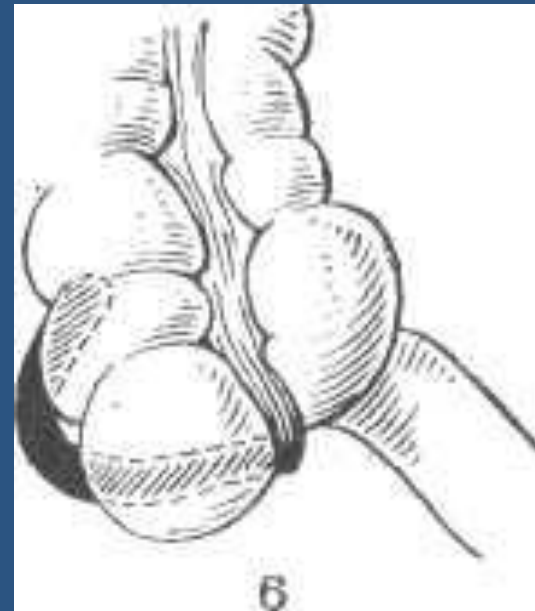
ретроцекальное

Варианты расположения аппендикса *

Различают (по Аллену):

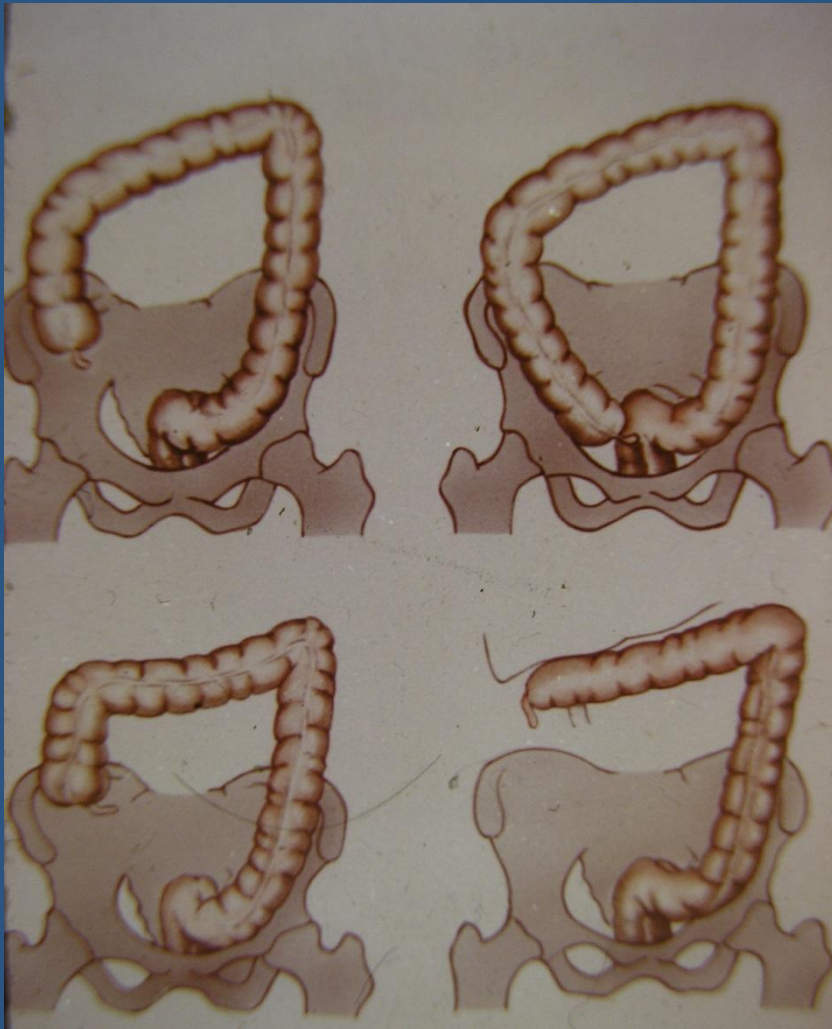


под терминальным
отрезком подвздошной кишки



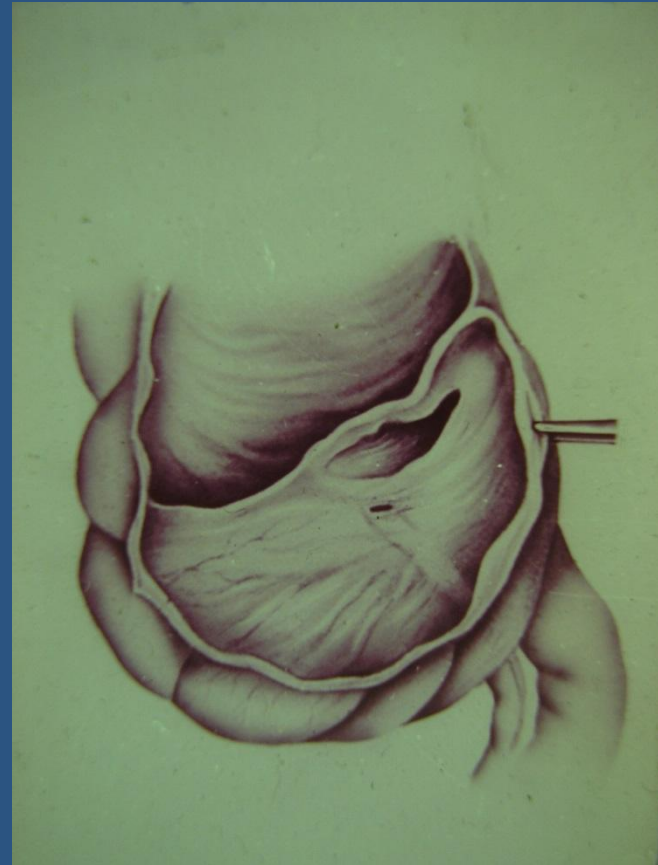
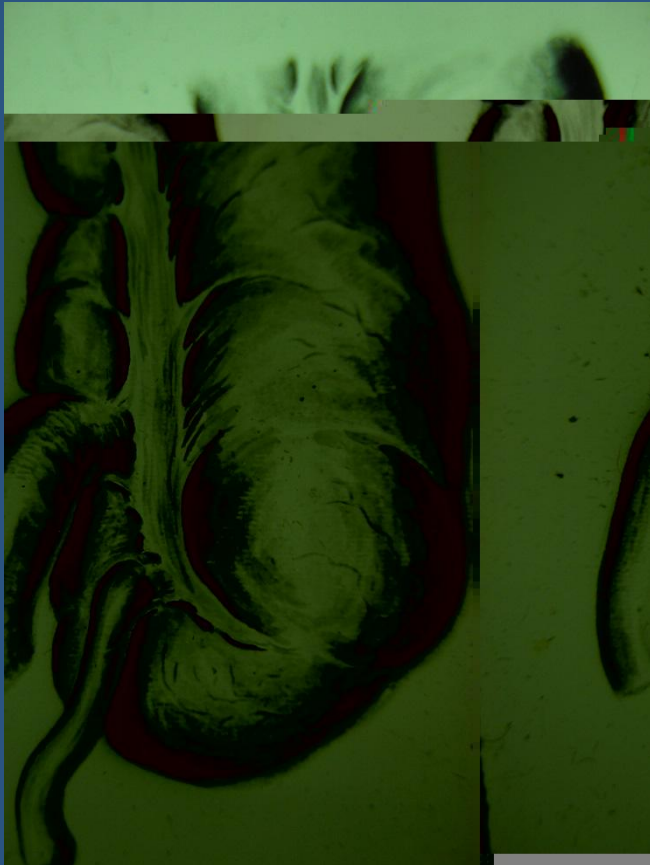
латеральное

Анатомия положения слепой КИШКИ

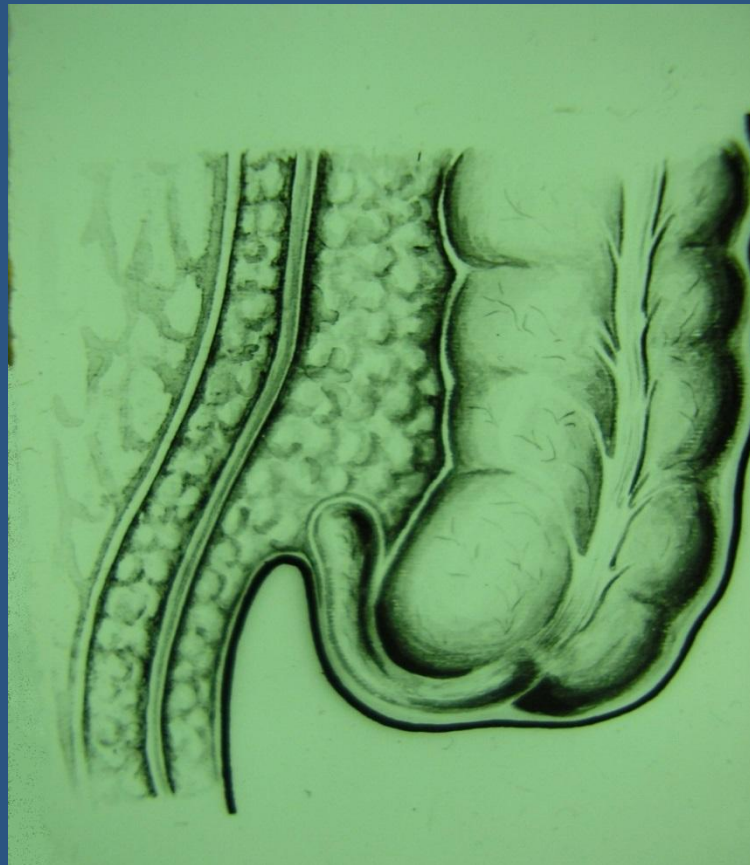

- 1. Типичное
- 2. Мезогастральное
- 3. Тазовое
- 4. Подпеченочное

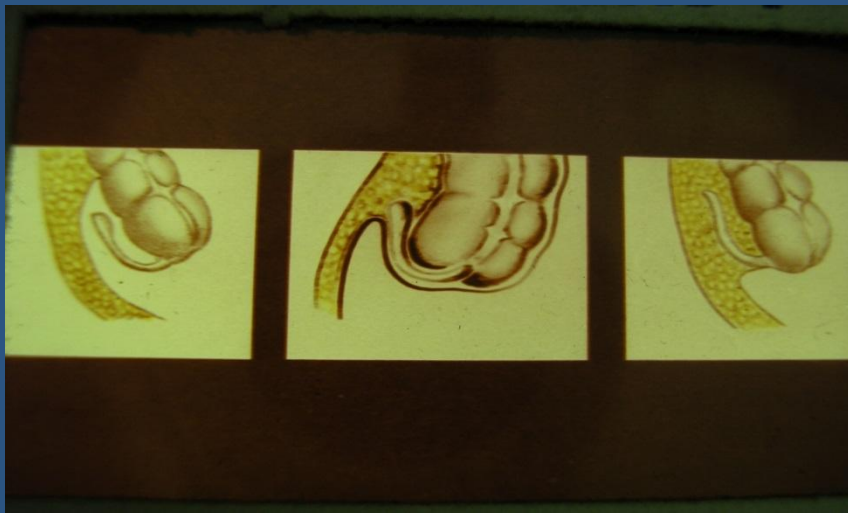Анатомия червеобразного отростка



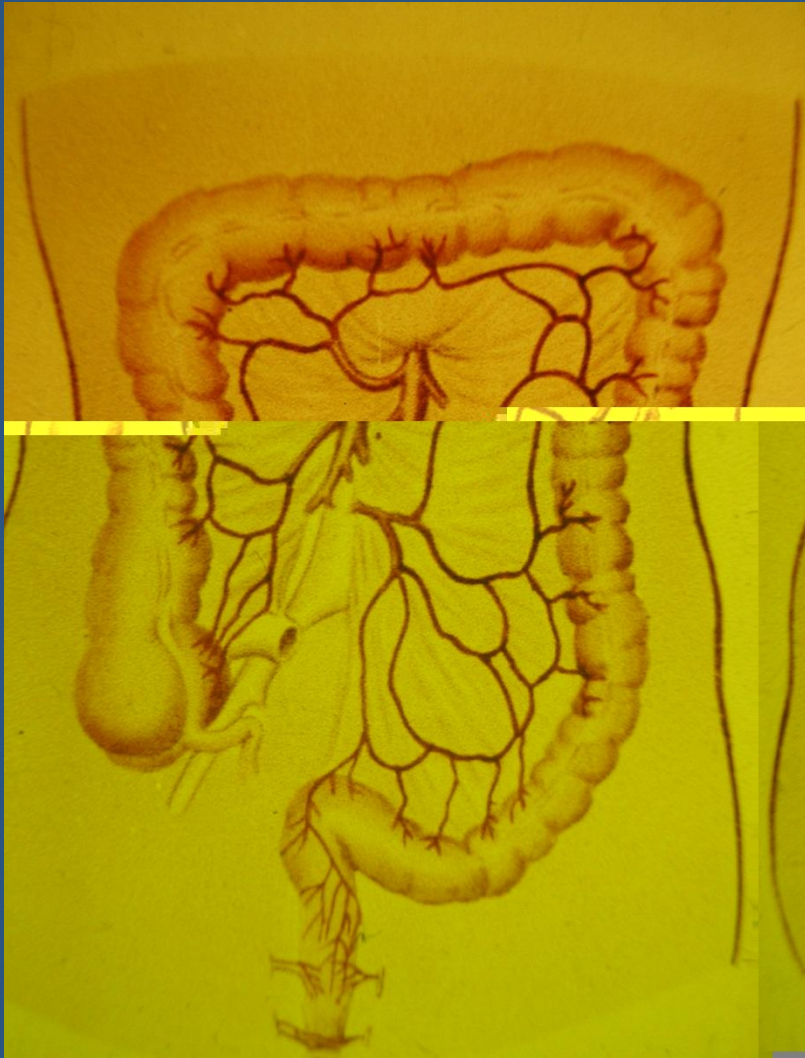Забрюшинное положение аппендикса



Ретроцекальное и забрюшинное положение отростка



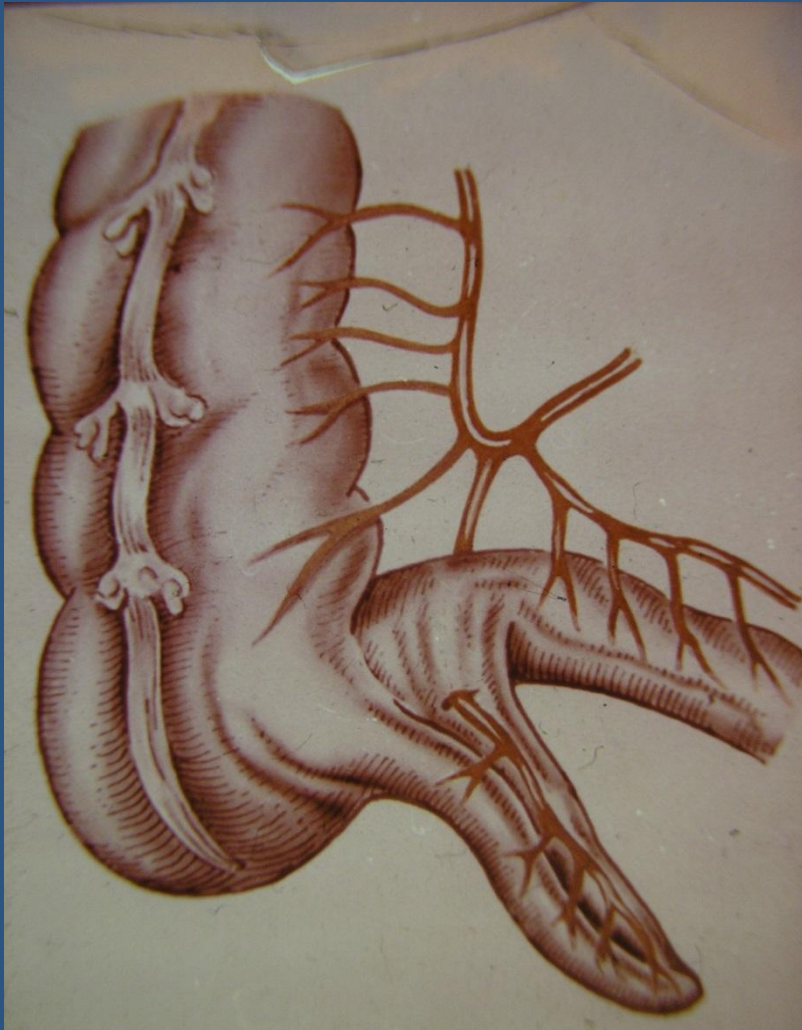
Кровоснабжение аппендикса



- Ветви нижней брыжеечной артерии

- 1 a. colica dextra
- 2 a. colica media
- 3 a. colica sinistra

Кровоснабжение аппендикса



- a. ileocolica и ее конечная ветвь

a. appendicularis

Функции аппендикса

- 1. Двигательная (способствует продвижению химуса)
- 2. Секреторная (выработка слизи, ферментов)
- 3. Продукция иммуноглобулинов («брюшная миндалина» на границе тонкой и толстой кишки)

Классификация

1. Острый простой (поверхностный, катаральный) аппендицит.
2. Острый деструктивный аппендицит
 - флегмонозный с перфорацией или без перфорации
 - гангренозный с перфорацией или без перфорации
3. Осложненный аппендицит

ЭТИОЛОГИЯ И ПАТОГЕНЕЗ *

Причины возникновения острого аппендицита до настоящего времени изучены далеко не полностью. Для объяснения механизмов развития воспаления в червеобразном отростке предложено множество теорий.

Основные теории:

- Инфекционная;
- Нейрососудистая;

Способствующие факторы:

- Обтурация (камень, глисты и др.)
- Заболевания ЖКТ

ЭТИОЛОГИЯ И ПАТОГЕНЕЗ

Инфекционная теория:

Сторонники инфекционной теории считают основной причиной острого воспаления червеобразного отростка полимикробную инфекцию, обитающую в здоровом кишечнике (кишечная палочка, стафилококк, стрептококк). При этом значительное место отводится предрасполагающим моментам, из которых бесспорными являются травмы слизистой оболочки отростка инородными телами, каловыми камнями, кусочками твердой пищи, кишечными паразитами, а также атония кишечника, изменение реактивности организма и др. Все это, бесспорно, приводит к нарушениям барьерной функции эпителия слизистой оболочки червеобразного отростка и проникновению в него микроорганизмов.

ЭТИОЛОГИЯ И ПАТОГЕНЕЗ

Нейрососудистая теория:

- Сторонники нейрососудистой теории считают, что вначале наступит рефлекторное нарушения регионарного кровотока в отростке (спазм сосудов, ишемия), а затем тромбоз питающих сосудов, приводящие к трофическим расстройствам в стенке отростка, вплоть до некроза.
- Некоторые исследователи придают важное значение аллергическому фактору. В пользу этой теории свидетельствует значительное количество слизи и кристаллов Шарко - Лейдена в просвете червеобразного отростка.

ЭТИОЛОГИЯ И ПАТОГЕНЕЗ

Современные представления:

Процесс начинается с функциональных расстройств со стороны илеоцекального угла (баугиноспазм), слепой кишки и червеобразного отростка. К возникновению спастических явлений ведут нарушения пищеварения (усиление гнилостных процессов в кишечнике, атония и др.), в результате чего плохо опорожняется толстая кишка и червеобразный отросток. Провоцировать спазм могут находящиеся в отростке инородные тела, каловые камни, глисты. Спазм гладкой мускулатуры отростка приводит также к регионарному сосудистому спазму и локальному нарушению трофики слизистой оболочки (первичный аффект Ашоффа).

ЭТИОЛОГИЯ И ПАТОГЕНЕЗ

Современные представления:

Нарушение эвакуации, застой кишечного содержимого способствуют повышению вирулентности кишечной микрофлоры, которая при наличии первичного аффекта легко проникает в стенку отростка и вызывает в нем типичный воспалительный процесс. Вначале наступает лейкоцитарное пропитывание только слизистой оболочки и подслизистого слоя, а затем всех слоев червеобразного отростка. Инфильтрация сопровождается также перестройкой лимфоидной ткани (гиперплазия). Возникновение зон ишемии и некроза способствует образованию патологических ферментов (цитокиназы, калликреина и др.), обладающих высокой протеолитической активностью, что приводит к дальнейшей деструкции стенки отростка, вплоть до ее перфорации и развития гнойного перитонита.

Классификация (В.И. Колесов, 1972) *

Выделяют следующие формы
острого аппендицита:

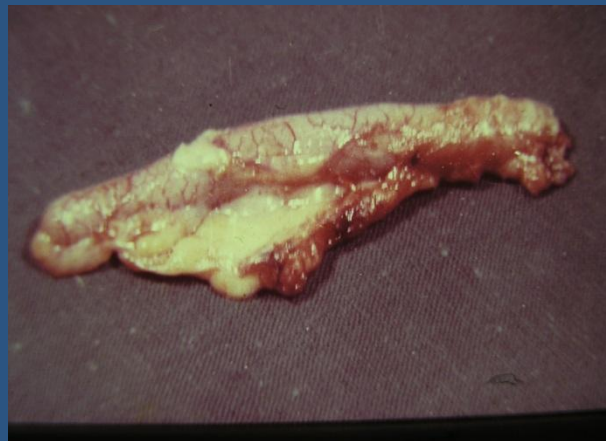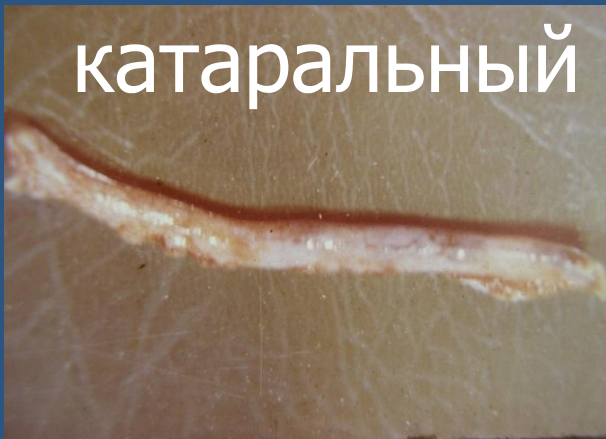- 1) слабо выраженный (аппендикулярная колика);
- 2) простой (поверхностный);
- 3) деструктивный: а) флегмонозный, б) гангренозный, в) перфоративный;
- 4) осложненный: а) аппендикулярный инфильтрат (хорошо отграниченный, прогрессирующий), б) аппендикулярный абсцесс, в) гнойный перитонит, г) прочие осложнения острого аппендицита (сепсис, пилефлебит и др.).

Патология

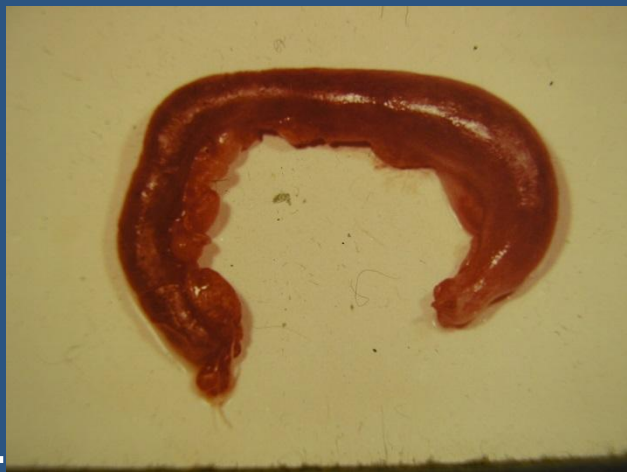- Острый простой аппендицит
- Острый флегмонозный
- Острый гангренозный
- Перфоративный

Формы аппендикса

катаральный

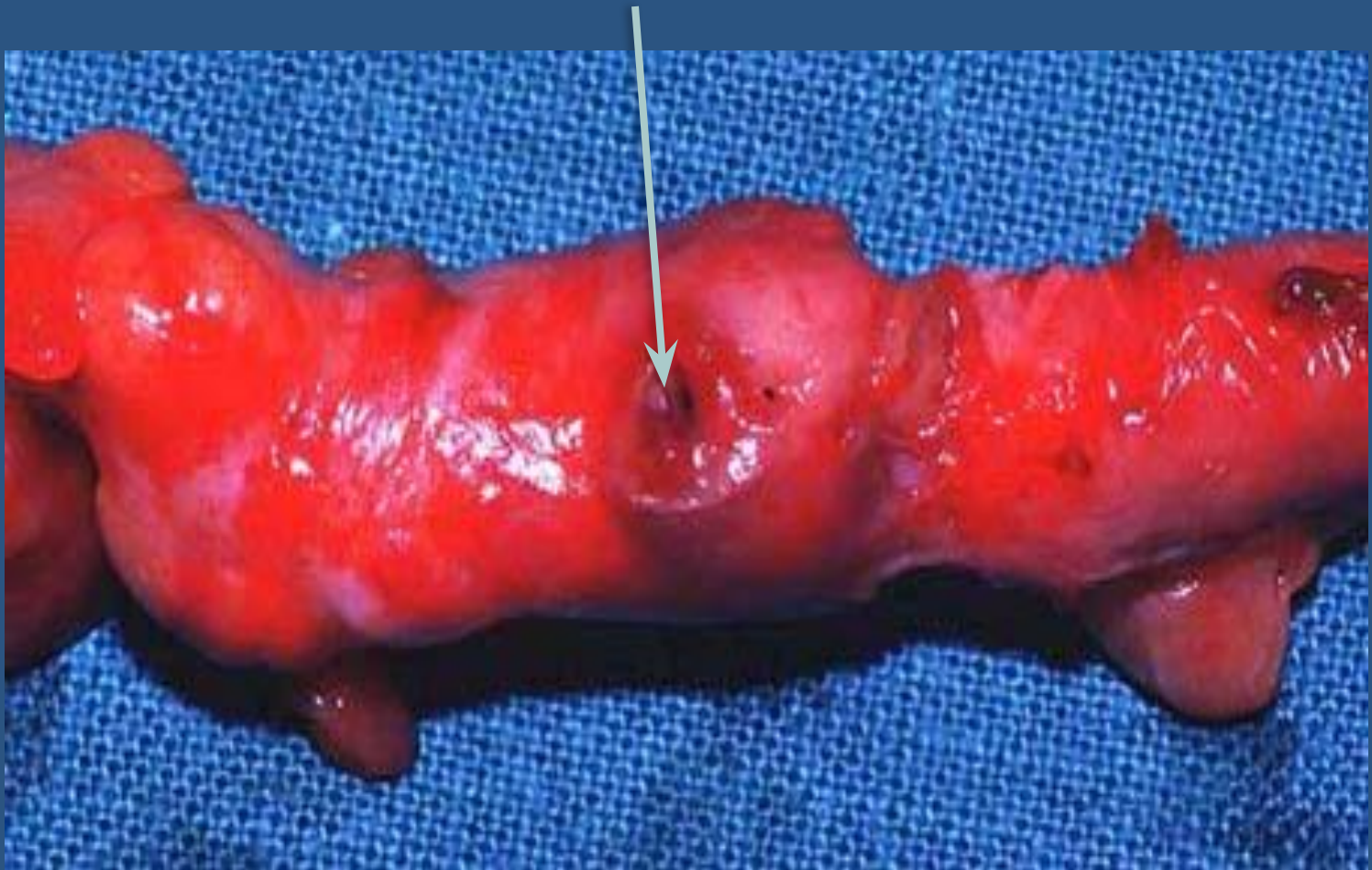

флегмонозный








гангренозный

Перфоративный



Клиника

- Жалобы на:
-  Боль (постоянная, ноющая, не иррадирует)
-  Перемещение болей (симптом Кохера)
-  Субфебрильную температуру тела
-  Тошноту
-  Однократный жидкий стул

КЛИНИКА

- Острый аппендицит характеризуется определенным симптомокомплексом, который зависит от целого ряда причин: времени, прошедшего от момента заболевания, локализации отростка, характера патоморфологических изменений как в самом отростке, так и в брюшной полости, возраста больного, наличия сопутствующей патологии и физиологического состояния организма.

КЛИНИКА *

- Заболевание начинается внезапно, среди полного благополучия, без продромального периода. Наиболее постоянный симптом — боль в животе, которая, как правило, носит постоянный характер. Локализация боли в начале заболевания непостоянна. Чаще всего она появляется сразу в правой подвздошной области, но может возникнуть в эпигастрии (**симптом Кохера**) или в околопупочной области (**симптом Кюммеля**) и только спустя несколько часов переместиться в правую подвздошную область. В отдельных случаях клиническая картина острого аппендицита развивается очень бурно, боль при этом не локализуется, а возникает сразу по всему животу.

КЛИНИКА

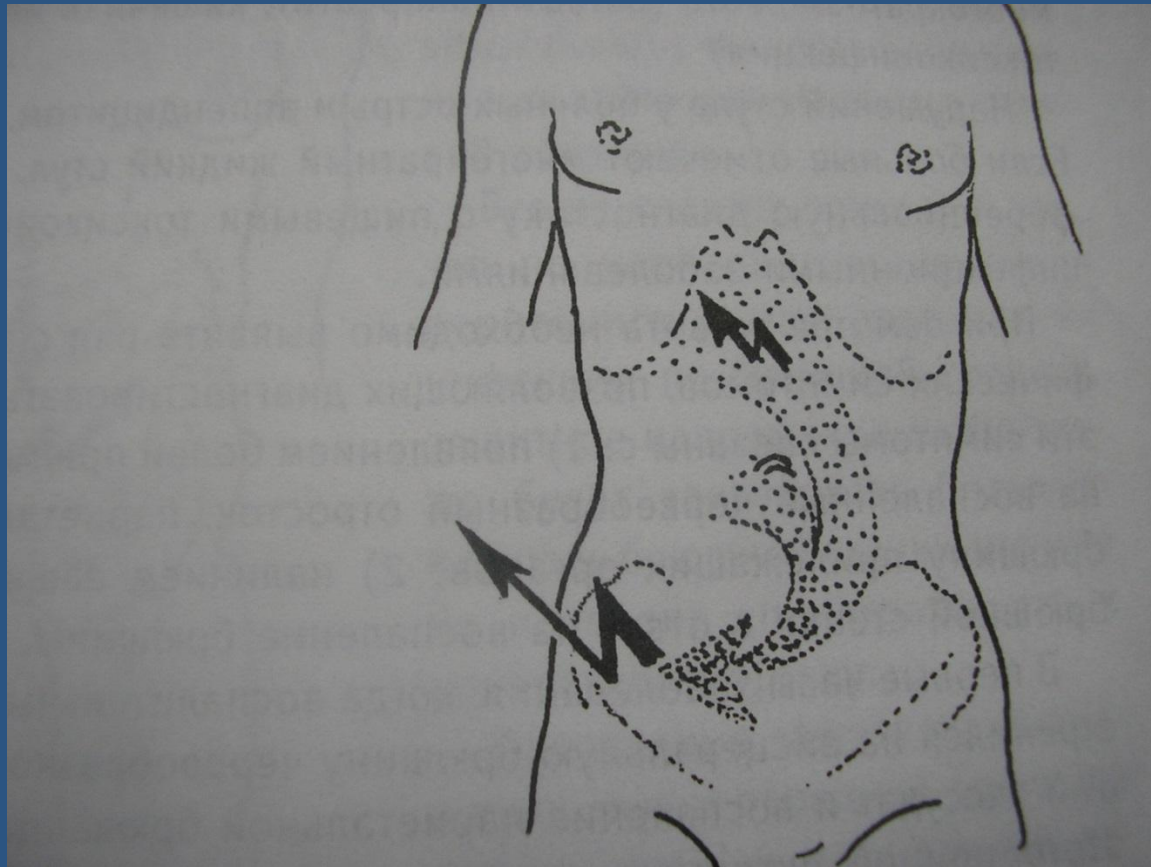
- Другой важный симптом — рвота. Она наблюдается примерно у 40 % больных и носит в начальных стадиях заболевания рефлекторный характер. Рвота чаще однократная. Тошнота, как правило, возникает после боли и носит волнообразный характер. Иногда наблюдается задержка стула, снижение аппетита, но может быть однократный понос, который учащается при ретроцекальном или тазовом расположении воспаленного отростка и может служить патогномичным симптомом атипичных форм заболевания. Нарушения мочеиспускания наблюдаются редко и могут быть связаны с необычной локализацией отростка (прилежит к почке, мочеточнику, мочевому пузырю).
- Температурная реакция зависит от формы заболевания и наличия осложнений (от субфебрильной, фебрильной, редко - гектической)

Дифференциальная диагностика

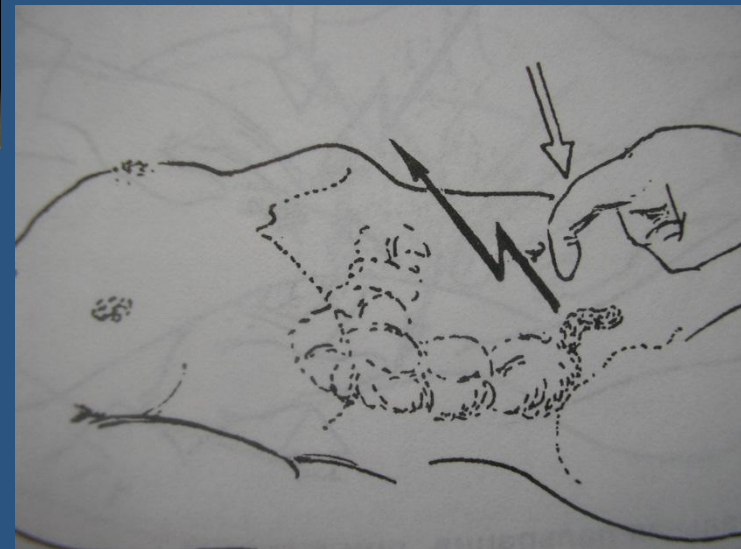
- 1. Почечная колика
- 2. Гинекологическая патология
- 3. Заболевания кишечника (кишечная колика, заворот, перфорация дивертикула и пр.)

Симптомы острого аппендицита

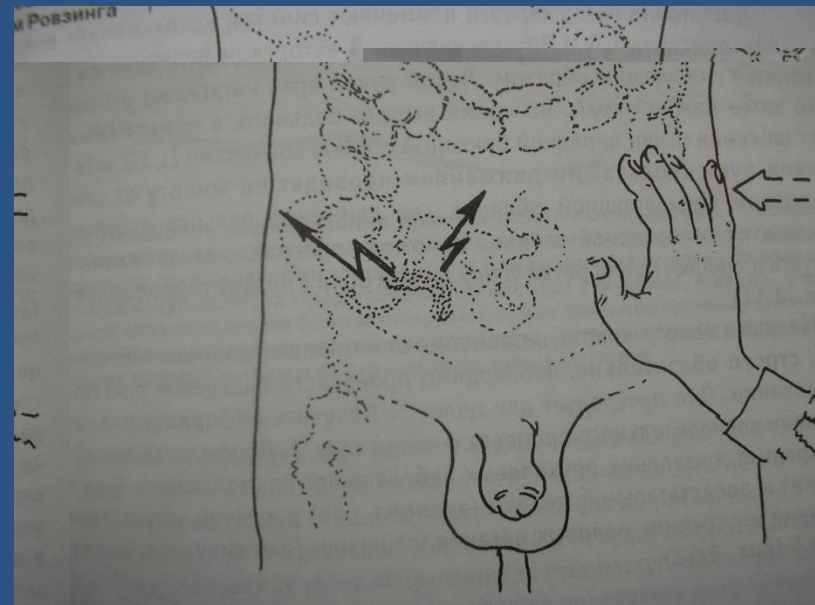
Симптом Кохера



Симптом Раздольского



Симптом Ровзинга

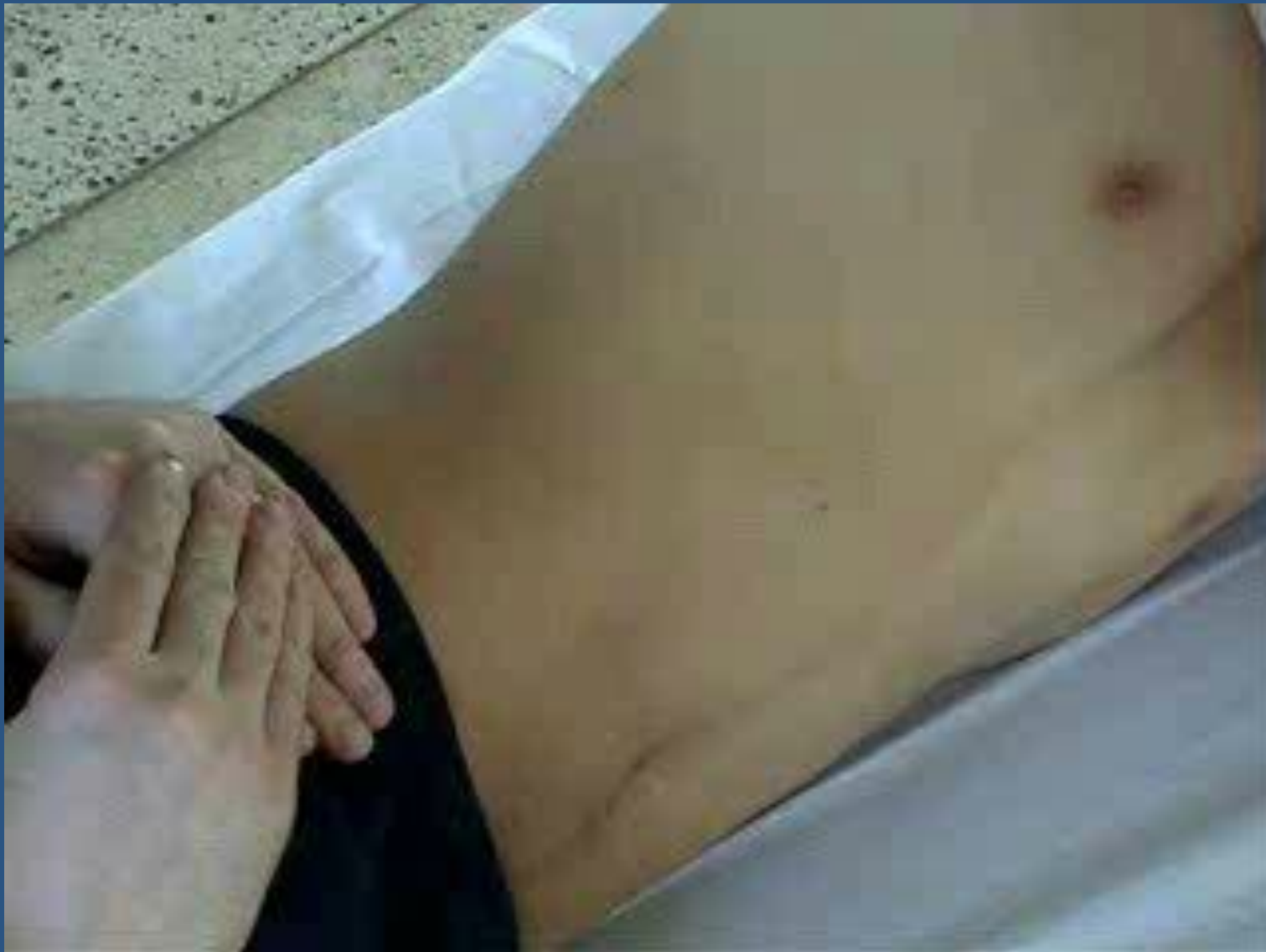

КЛИНИКА *

Основные симптомы:

- **Симптом Раздольского** - при поверхностной пальпации удается выявить зону гиперестезии в правой подвздошной области
- **Симптом Ровзинга** - исследующий врач левой рукой надавливает на брюшную стенку в левой подвздошной области соответственно расположению нисходящего отдела ободочной кишки; не отнимая левой руки, правой производит короткий толчок на переднюю брюшную стенку на вышележащий участок толстой кишки. При положительном симптоме больной ощущает боль в правой подвздошной области.

Симптом Ситковского



Симптом Воскресенского

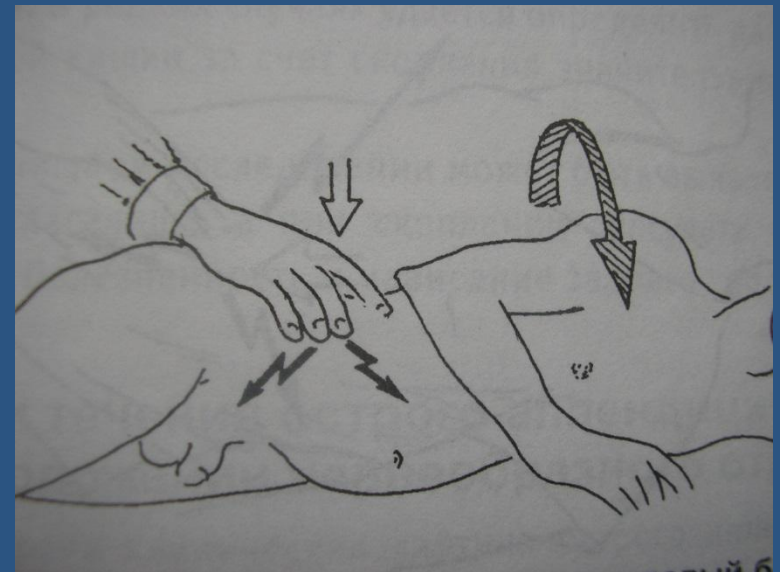
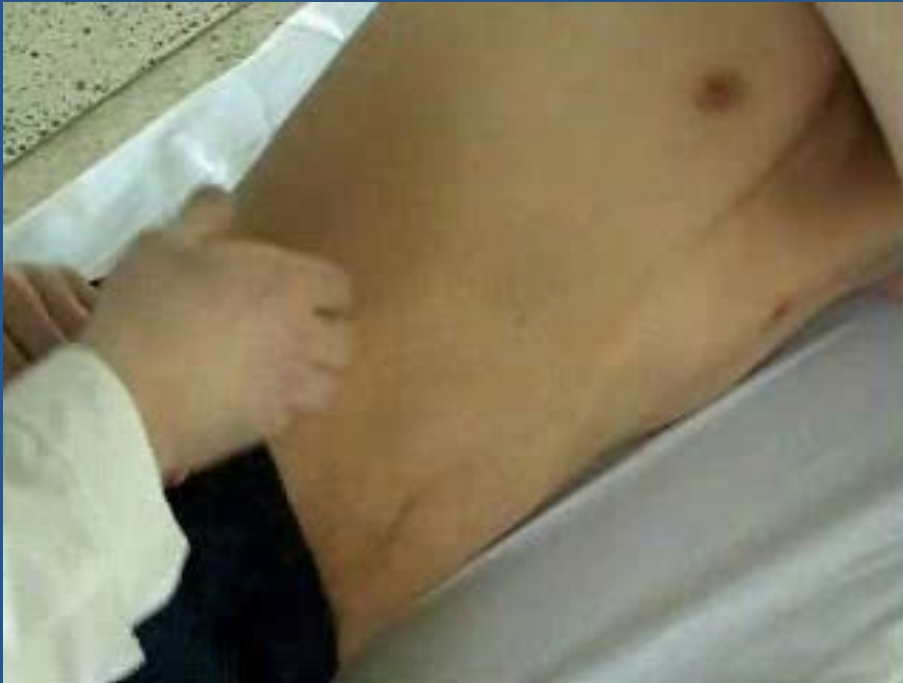

КЛИНИКА *

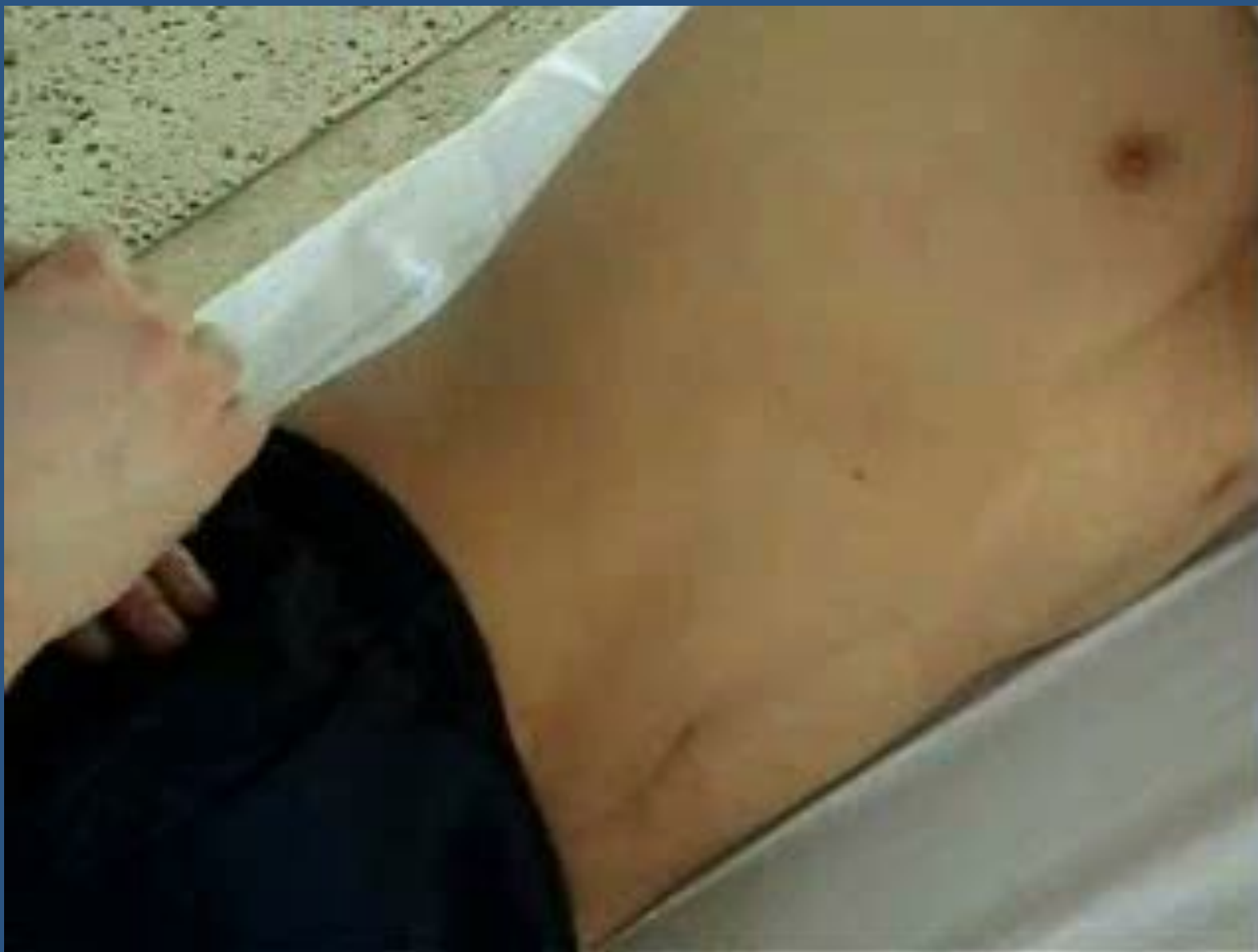Основные симптомы:

- **Симптом Воскресенского** - врач, располагаясь справа от больного, левой рукой натягивает его рубашку, а правой производит по ней скольжение кончиками пальцев от подложечной области по направлению к правой подвздошной. В конце скольжения больной ощущает резкую боль (симптом считается положительным).
- **Симптом Ситковского** - Больного укладывают на левый бок. Усиление или возникновение боли в правой подвздошной области характерно для острого аппендицита.

Симптом Бартомье-Михельсона



Симптом Думбадзе



КЛИНИКА *

Основные симптомы:

- **Симптом Бартомье - Михельсона** - усиление болезненности при пальпации правой подвздошной области при положении больного на левом боку.
- **Симптом Крымова** - болезненность при исследовании брюшины кончиком пальца через наружное отверстие правого пахового кольца.

КЛИНИКА *

Основные симптомы:

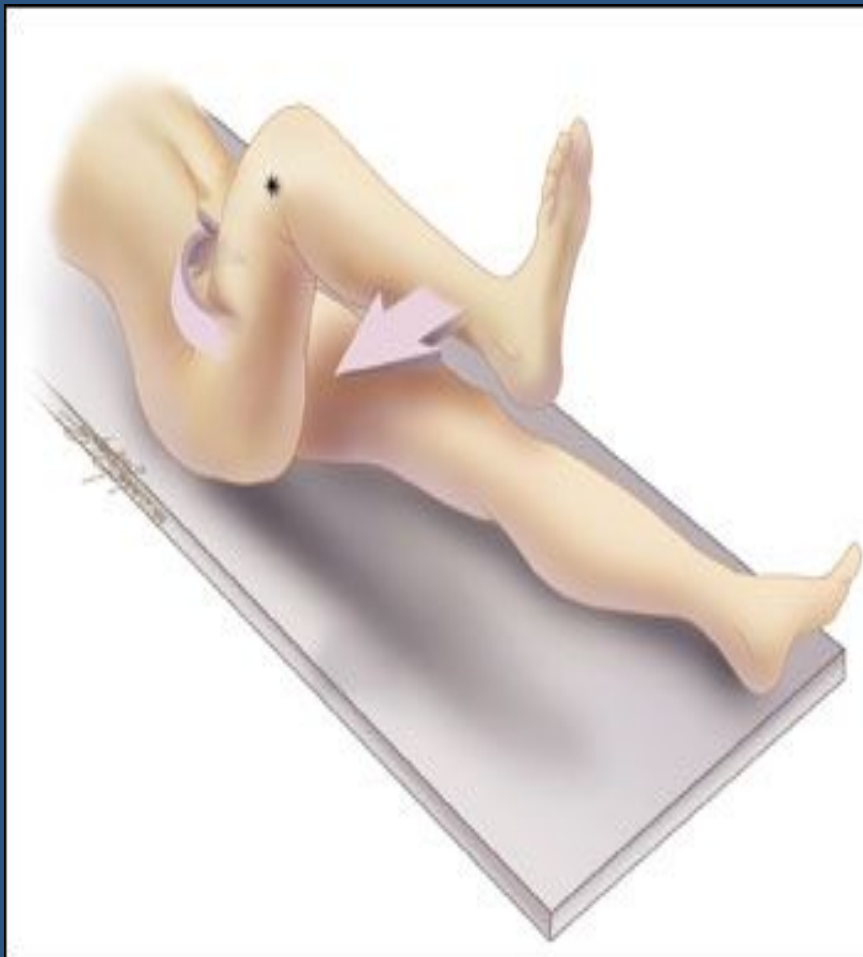- **Симптом Думбадзе** - появление болезненности при исследовании брюшины кончиком пальца через пупок.
- **Симптом Яуре-Розанова** применяется для диагностики аппендицита при ретроцекальном расположении отростка: при надавливании пальцем в области поясничного треугольника Пти появляется болезненность.

КЛИНИКА

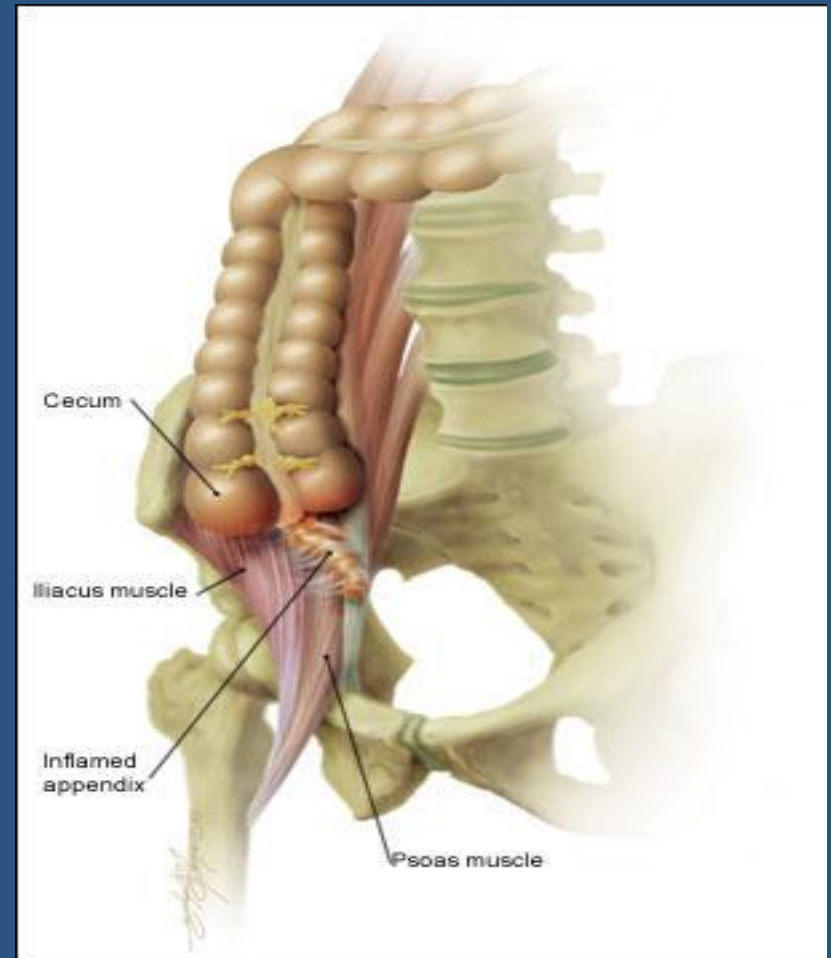
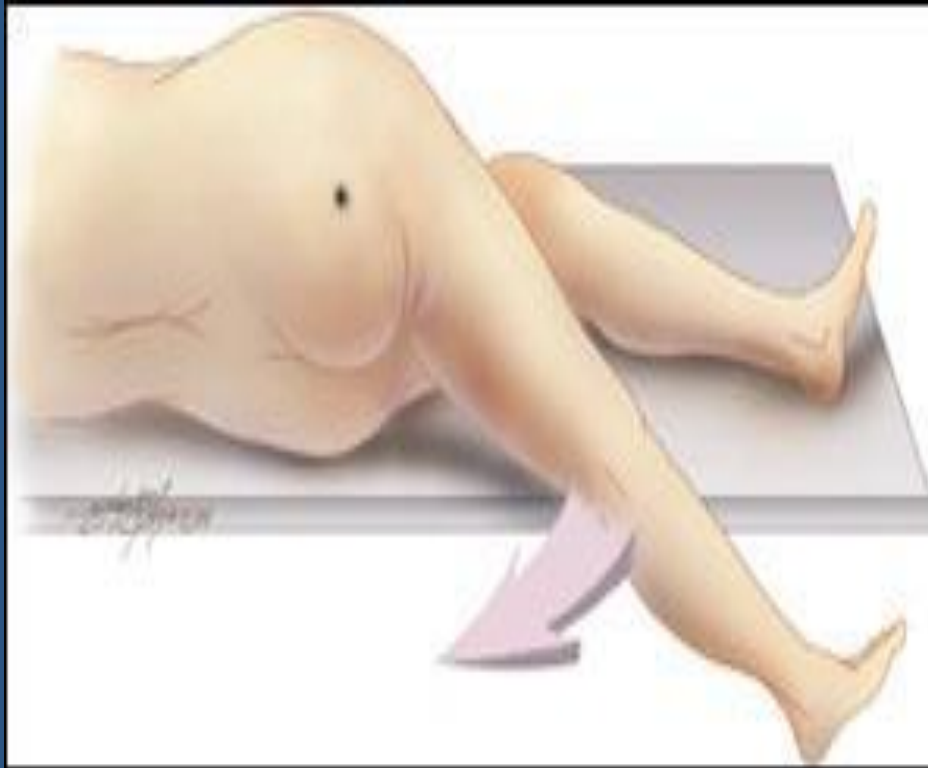Основные симптомы:

- **Симптом Коупа** - при расположении аппендикса вблизи внутренней запирающей мышцы появление боли в илеоцекальной области при разгибании правого бедра в тазобедренном суставе

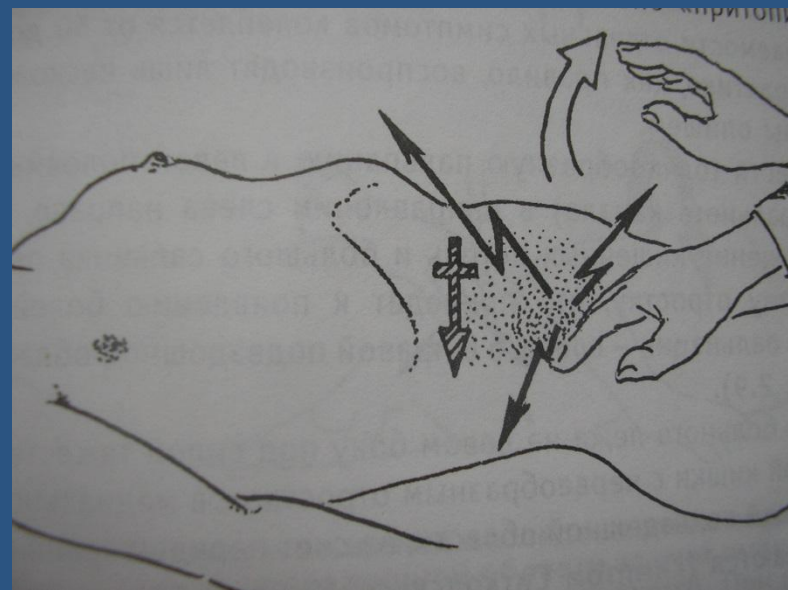
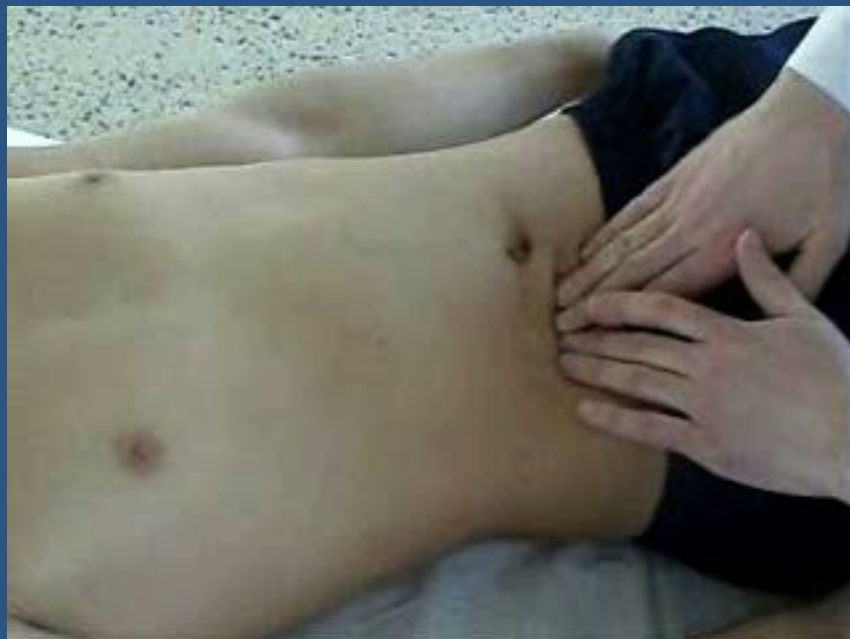Симптом Коупа



Psoas - СИМПТОМ



Симптом Щеткина-Блюмберга



КЛИНИКА *

Основные симптомы:

- Важное значение в распознавании острого аппендицита имеют ректальное (у мужчин) или вагинальное (у женщин) исследование. Они должны производиться всем больным и преследуют цель определить чувствительность тазовой брюшины (**крик «Дугласа»**) и состояние других органов малого таза, особенно у женщин.
- **Симптом Щеткина - Блюмберга** вызывается медленным надавливанием пальцами на брюшную стенку и быстрым одергиванием руки. В момент отнятия руки появляется острая локализованная боль вследствие раздражения воспаленной брюшины.

Особенности течения острого аппендицита у детей *

Острый аппендицит у детей встречается в любом возрасте, а его особенности течения обусловлены пониженной устойчивостью брюшины к инфекции, небольшими размерами сальника, а также повышенной реактивностью детского организма. В связи с этим острый аппендицит у детей протекает тяжело, болезнь развивается быстрее, чем у взрослых, с большим процентом деструктивных и перфоративных форм.

Особенности течения острого аппендицита у детей *

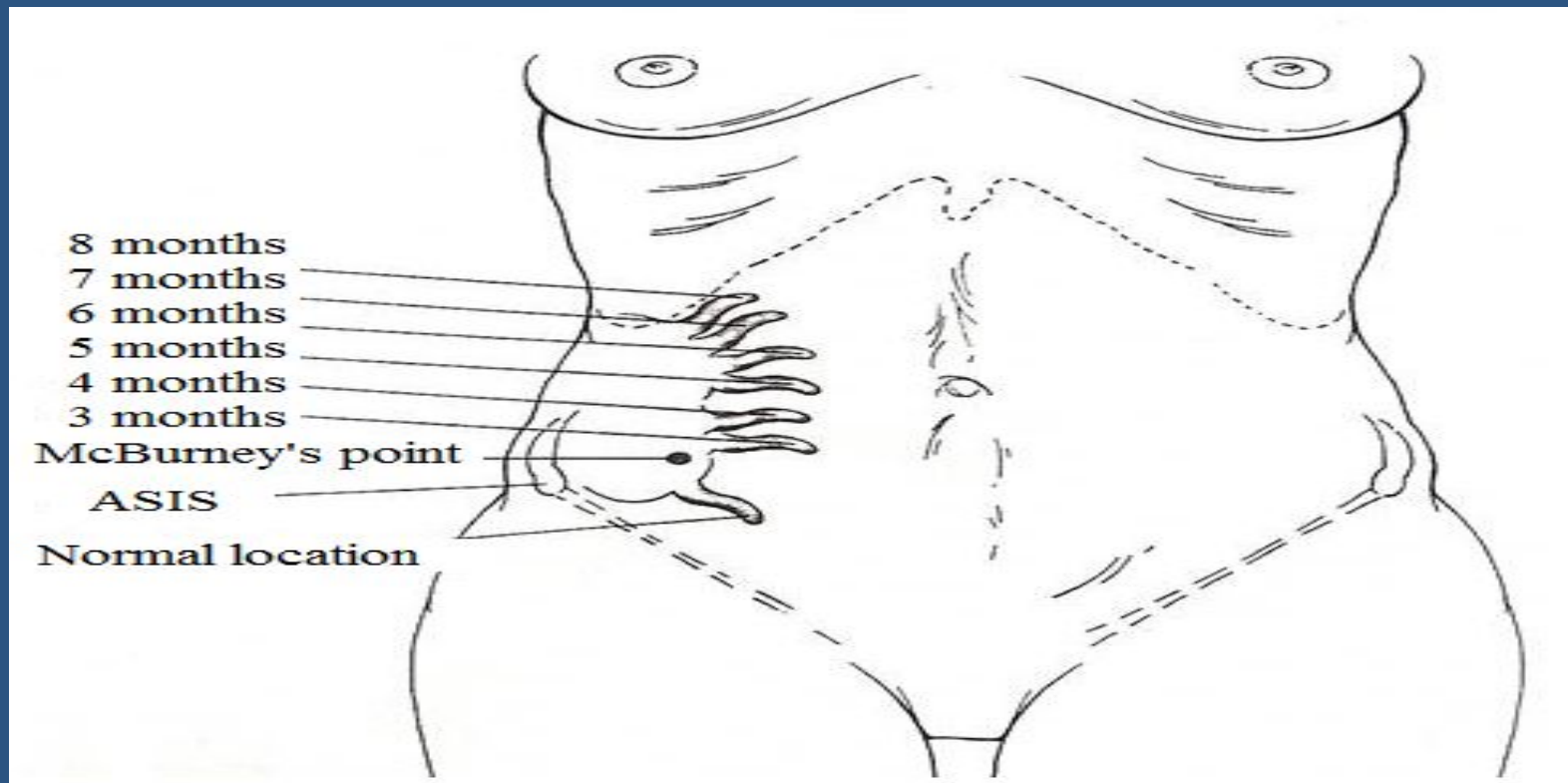
- бурное начало заболевания;
- высокая температура — 38-40° С;
- схваткообразные боли в животе;
 - многократная рвота, понос;
- частота пульса нередко не соответствует температуре;
- быстрое развитие деструктивных изменений в червеобразном отростке;
 - выраженные симптомы интоксикации;
 - частое развитие разлитого перитонита.

Особенности течения острого аппендицита у лиц пожилого и старческого возраста *

- стертое течение заболевания вследствие ареактивности организма и сопутствующих заболеваний;
 - температура чаще нормальная, подъем ее до 38°C и выше наблюдается у небольшого числа больных
 - боли в животе выражены незначительно;
- защитное напряжение мышц отсутствует или выражено слабо;
 - быстрое развитие деструктивных, изменений в червеобразной отростке (вследствие склероза сосудов),
 - незначительное повышение количества лейкоцитов крови, умеренный сдвиг лейкоцитарной формулы влево даже при деструктивных формах.

Особенности течения острого аппендицита у беременных *

- В первой половине беременности проявления острого аппендицита не отличаются от обычных его проявлений



Особенности течения острого аппендицита у беременных *

- Во второй половине беременности изменяется локализация болей и болезненности (смещение слепой кишки и червеобразного отростка увеличенной маткой). Заболевание часто начинается внезапно с появления острых болей в животе, носящих постоянный характер, тошноты рвоты. В связи с изменением локализации аппендикса боли в животе могут определяться не только в правой подвздошной области, но и правом боковом фланке живота, правом подреберье и даже в эпигастральной области. Мышечное напряжение удается обнаружить не всегда, особенно в последнюю треть беременности, из-за выраженного перерастяжения передней брюшной стенки. Из болевых приемов наибольшую диагностическую ценность представляют симптомы Щеткина-Блюмберга, Воскресенского, Роздольского. Лейкоцитоз при остром аппендиците у беременных в большинстве случаев 8×10^9 — 12×10^9 / л, часто со сдвигом влево.

ДИАГНОСТИКА *

- Тщательный сбор, детализация жалоб больного и анамнеза заболевания.
- Выявление характерных для острого аппендицита симптомов (пальпация, перкуссия живота).
- Ректальное и вагинальное исследования.
- Лабораторные исследования.
- Исключение заболеваний, симулирующих острую патологию в брюшной полости

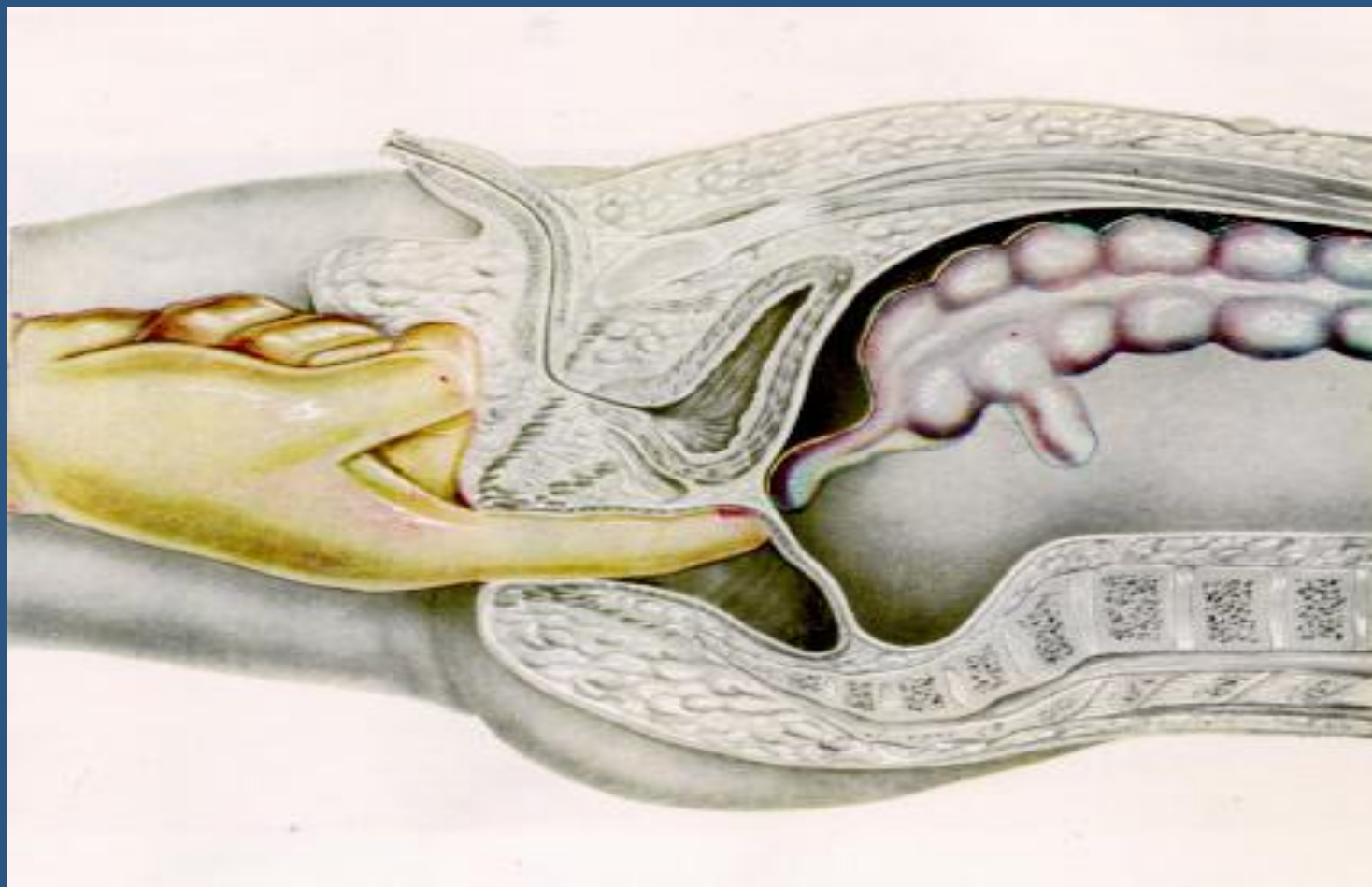
Лабораторные исследования *

К минимальным лабораторным исследованиям, позволяющим установить диагноз острого аппендицита, относят: общий анализ крови, мочи, определение коэффициента нейтрофилы—лейкоциты (н/л), лейкоцитарный индекс интоксикации Кальф-Калифа.

Лабораторные исследования

- Лейкоцитоз характерен для всех форм острого аппендицита и не имеет патогномичного значения, поскольку наблюдается и при других воспалительных заболеваниях. Рассматривать и интерпретировать его следует только вместе с клиническими проявлениями болезни.
- Более весомое диагностическое значение имеет оценка лейкоцитарной формулы (наличие нейтрофильного сдвига — появление юных форм, увеличение коэффициента н/л более 4 свидетельствует о деструктивном процессе). При развитии деструктивного процесса может наблюдаться (иногда очень значительное) снижение числа лейкоцитов по сравнению с нормой при преобладании палочкоядерных нейтрофилов и других молодых форм, Это свидетельствует о выраженном напряжении работы кроветворной системы. Данный феномен получил название «лейкоцитоз потребления».

Ректальное исследование



ДИФФЕРЕНЦИАЛЬНЫЙ ДИАГНОЗ

Острый аппендицит необходимо дифференцировать с острыми заболеваниями органов брюшной полости и забрюшинного пространства. Это вызвано значительной вариабельностью расположения червеобразного отростка в полости брюшины нередко отсутствием типичной клинической картины заболевания.

ДИФФЕРЕНЦИАЛЬНЫЙ ДИАГНОЗ *

- Острый панкреатит
- Острый холецистит
- Перфоративная язва желудка или 12-перстой кишки
- Острая кишечная непроходимость
- Нарушенная внематочная беременность
- Перекрученная киста или разрыв яичника
- Острый аднексит
- Болезнь Крона
- Перфорация дивертикула Меккеля или дивертикуллит Меккеля.
- Правосторонняя почечная колика
- Пищевая токсикоинфекция
- Острый мезентериальный лимфаденит
- Острая плевропневмония
- Инфаркт миокарда (абдоминальная форма)

Догоспитальный этап:

1. Срочная транспортировка в дежурный хирургический стационар в ранние сроки;
2. не применять слабительных, спазмолитиков, обезболивания, клизм;
4. слабая интенсивность болей в животе также не исключает О.А.
5. местно локализация болей в животе также не исключает О.А.
6. осложненный аппендицит опасен для жизни.

ХИРУРГИЧЕСКОЕ ЛЕЧЕНИЕ

Все больные с установленным диагнозом острого аппендицита независимо от времени, прошедшего от начала заболевания, подлежат хирургическому лечению. Принцип ранней операции должен быть незыблем. Значительное промедление с операцией, даже при относительно легком течении заболевания, создает опасность тяжелых и даже смертельных осложнений.

ХИРУРГИЧЕСКОЕ ЛЕЧЕНИЕ

Оперативное лечение не показано двум категориям больных:

- с хорошо отграниченным сформировавшимся аппендикулярным инфильтратом, не имеющим тенденции к абсцедированию;
- со слабо выраженным аппендицитом, так называемой «аппендикулярной коликой». В таком случае при наличии нормальной температуры тела, нормального содержания лейкоцитов в крови показано наблюдение за больным в течение 4-6 часов с проведением необходимых методов исследования (лабораторной, рентгенологической, инструментальной и др.).