

Доброкачественные опухоли и опухолевидные образования яичников

Этиология ОЯ неизвестна.

В происхождении опухолевидных образований играют:

- 1) гормональные нарушения;
- 2) воспалительные заболевания;
- 3) наследственность;
- 4) эколог. влияние.

Почему гормон-е нарушения?

Очень часто:

- НМЦ;
- гормон-е бесплодие;
- связь с ранним началом менструации или поздней менопаузой
- обнаружение рецепторов эстрогену и П в.о.;
- наблюд. заб-я щитов ж-зы, надпочечн.;
- связь с заб. мол-х ж-з, матки;
- стресс меняет концентр-ю гормонов в крови, т.е. ДОЯ – это боязнь цивилизации.

О 2й причине: - наблюда-ся ДОЯ у ж-н с хронич.воспалит. заб.придатков;

- > роль вирусно-герпет инф-я 2го типа в возникновении серозных опухолей.

Наследственность: в анамнезе у ж-н с ДОЯ имеются Опухоли и опухолев- образ-я у бабушек, матери близких родственниц.

Экология внешние факторы: токи высокой частоты, R-облучения и др.

внутр-е: неблагопр.теч-е бер ти нарушение микроциркуляции в плаценте

На основе выше сказанного можно выделить группы риска:


1 гр – ж-ны страд-е хрон.восп.заб-ми придатков;

2 гр – ж-ны с отягощен.наследств.;

3 гр – ж-ны отягощ.перинат.периодом

4 гр – ж-ны с раком мол.ж-зы .

Классификация по гистогенезу ДОЯ и опухолев. образований



Ретенционные кисты – рост образования в яичнике за счет задержки жидкости (34%).

Кистома – истинная опухоль растущая за счет пролиферации клеток и выделяемого ими секрета в нек-х случаях (66%).

Фолликулярная киста образ-ся:

- из-за отсутствия разрыва доминантного фолликула;
- из-за нарушения атрезии недоминан-го фолликула.

Симптомы : - НМЦ – задержка mensis с послед-м кровотечением;

- односторонняя тупая боль (не всегда).

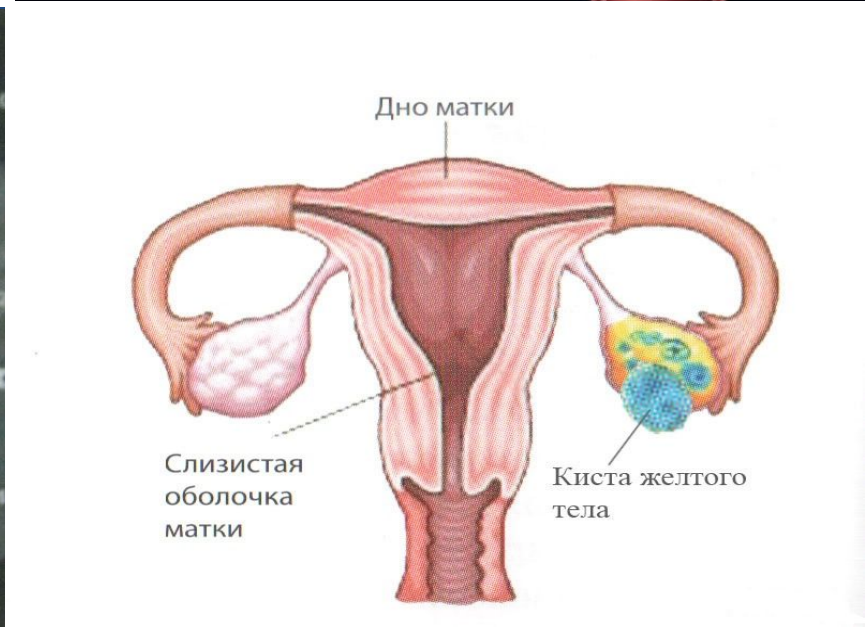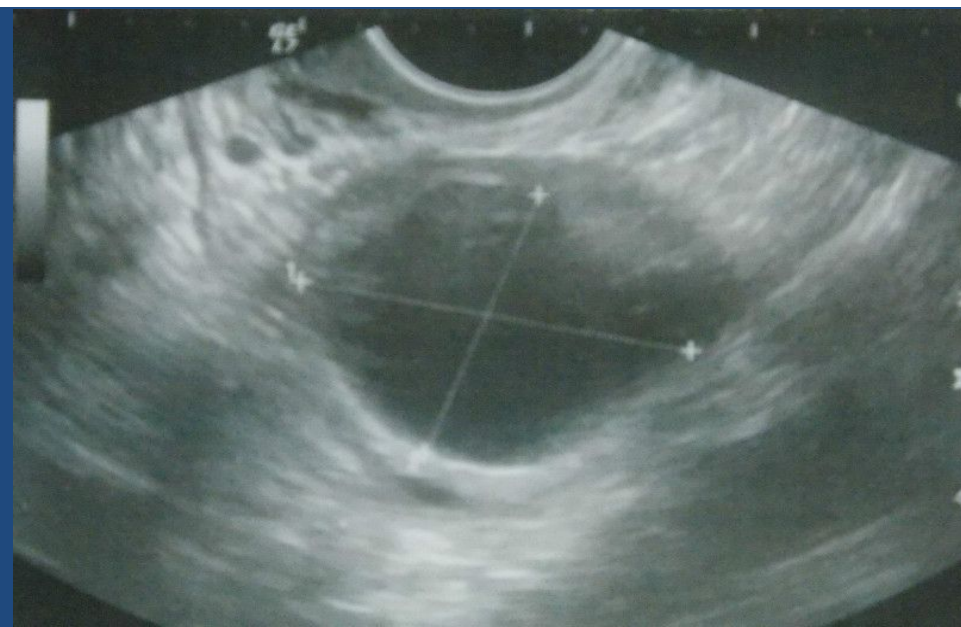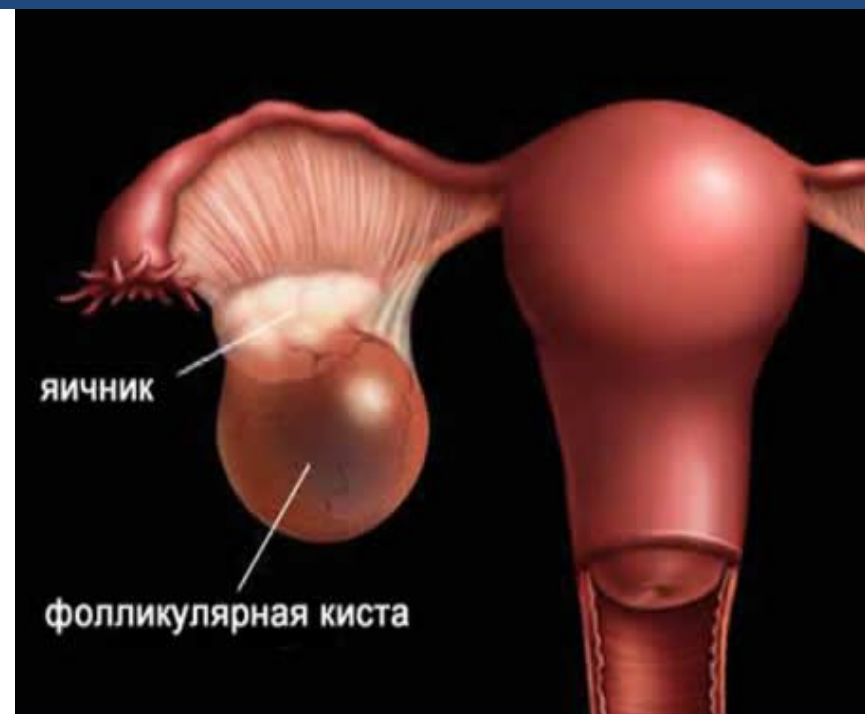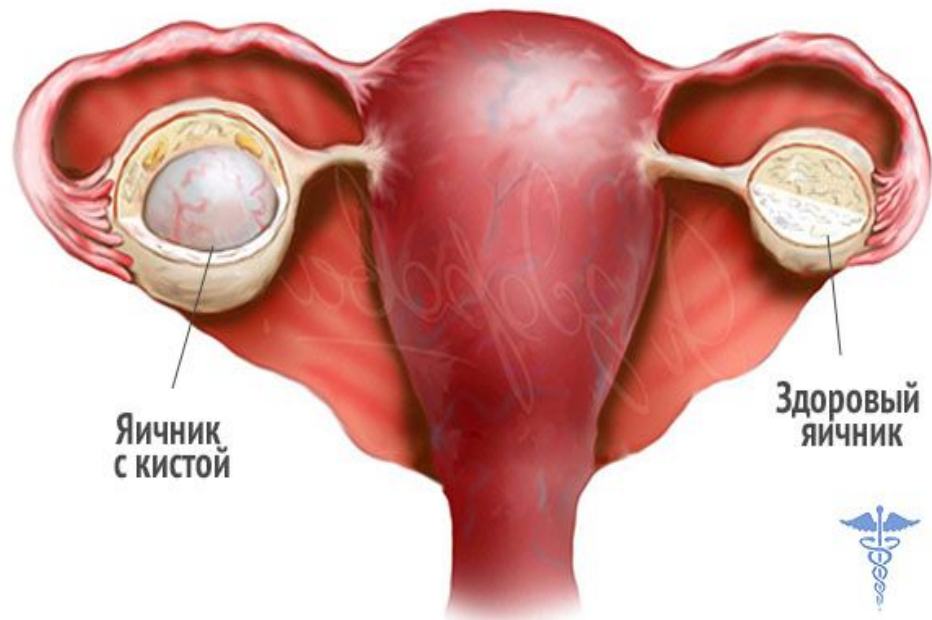
Клинически значима если ф.к. в d 5и > см.

Бимануальн.иссл-е : одностор-е образование с гладкой поверхностью, тугоэласт.консист-ии, б/болезн., подвижн.

УЗИ – тонкостенное обр-е с жидкостью.

Не < ф.к. ч/з 4-6 нед. подверг-ся обратн.развитию.

Лечение : КОК, а/бакт-я тер-я; если d=10см и >, то лечение



Киста желтого тела связана со 2 фазой (2-5%).

Этиология чаще воспал. процессы. Набл-ся персистенция ж. тела > 14 дней.

Симптомы : нагруб-е мол-х ж-з, задержка месячных, тупые боли внизу живота, увеличение или пастозность придатков, УЗИ, ХГЧ-β-субъед. отрицательная

Леч – Оральные контрацептивы.

Могут быть разрывы желтого тела при выраженной васкуляризации, застойной гиперемии, физическом напряжении (кровоизлияние в ж. тело и разрыв стенки я-ки) чаще 20-26 день (геморрагический корпус). Чаще это происходит в прав. яич-ке, где венозное давление выше (кровь из правого Я впадает в н/полую вену, из л. Я кровь впадает в левую почечную вену).

Кл-ка : резкая боль – болевая форма кровоп. не >. (леч. консер.).
анемич-ая: 1) легкой ст.; 2) ср. степ. 150-500,0 ; 3) тяж. ст. 500,0 и > ;
смешанная-3 форма, когда есть потеря крови и болевой синдром.

Леч-е: хирург., восполн. крови, после опер-ии — КОКи, антианем. терапия.

• **Параовар-ая киста** – ретенционное образование, расположенное между листками широкой связки, исходящее из надъяичниковой придатка (наибольший расцвет в 20-40 лет). Образование располагается межсвязочно, тугоэластической консистенции, 1камерное с наличием прозрачной жидкости, стенка тонкая d 8-10см и >, при пальпации б/б, рядом находится неизменный я-к. УЗИ подтверждает.

КЛИНИКА : боли внизу живота, в обл.поясницы. При >р-рах м.б. симптомы сдавления смежных орг-в, увеличение размеров живота, очень редко НМЦ.

Осложнения : перекрут ножки кисты. Клинические проявления зависят какие образования входят в ножку -маточн.труба, связки происх сдавливан.нерв.оконч.- появл симптомы острого живота

Лечение операт. *Лап-я* : киста выводится в рану. Если О. не имеет ножку, то вскрыв-ся передний листок широкой связки. О. Вылущив-ся, на ложе накладыв-ся гемостат-е швы. Если имеется ножка, то накладыв-ся зажимы на ножку, рассекается между зажимами, лигируются перитонизация листками широкой связки

• **Эпителиальные О** : 2 вида кистомы.

1. Гладкостенная серозная киста (серозная или цилиоэпителиальная киста).

Возраст поражения 41-50 лет.

Гладкост.к. – это одностор. О. тугоэластич.кониет., б/болезненная, шаровидной формы, с тонкой стенкой содержит опалесцирующую жидкость, изнутри образование покрыто цилиндр.эпител-м, может достигнуть больших размеров. Жалобы на тяжесть внизу живота и на его рост. Лечение : овариоэктомия.

2. Папиллярная О/цистаденома.

Возраст поражения 20-40 лет. Отличается от 1ой наличием : 1) а в виде папилл, если они только внутри – инвертирующая форма, снаружи - эвертирующая ф-ма, смешанная (папиллы внутри и снаружи). Папиллы могут метастазировать на сальник, кишечник, диафрагму;

2) чаще двухсторонняя;

3) сопровождается асцитом.

Жалобы : 1) боли внизу живота, тяжесть, беспл-е.
2) быстрое увеличение за счет жидкости.
3) на фоне асцита - похудание, слабость.

Гинекол. исслед-е : О овальной формы не > р-ров тугоэластич-й консистенции с неравномерной или гладкой поверхностью. Подвижность ограничена из-за интралигаментарного располож-я. Матка у лона.

При эвертир-ой форме асцитической жидкости >. Если в асците кровь то – злокачественный процесс.

Лечение : В период пре- и менопаузе – надвлаг. ампут-я с придатками.

В мол.возр. – удаляется пораж.орган. Но нельзя забывать, что папиллярные кистомы чаще

• Псевдомуцинозная О – это самые крупные О, почти всегда многокамерные. Внутренняя поверхн. покрыта цилиндр. эпителием типа цервикального, к-ые выделяют муцин – слизоподобную жидкость. О. имеет ножку-широкую, короткую и толстую.

Поражает пожилой возраст, реже репродук.возраст.

Встреч-ся в 2х вариантах : кистомы без пролиферативной активности наз-ют сецернирующей кистой ;

редкая форма папиллярная псевдомуцинозная киста (внутренняя поверхн.покрыта) – эта форма потенциально злокачественна.

Жалобы : боль и тяжесть и увеличение живота. При бимануальном иссл-ии О > р-ров с гладкой поверхностью, с выпуклостями, тугоэластическая, безболезненная, ограничена в подвижности за счет > р-ра, . УЗИ подтверждает это.

Лечение : хирург. удаление пораж. органа. При папилломат. муцинозной опухоли ж-не старше 40 лет – удаление обеих придатков

Опухоли стромы полового тяжа

• **Фиброма** – эта редкая О.Я. Р-ры не >, форма в виде овоида, плотной древесной консистенции (даже каменистой) имеет ножку.

Выделяют 2 формы : -диффузное поражение я-ка (не имеет капсулу);

-ограниченная участками.

Поражает возраст пре- и менопаузальный. Редко поражается оба Я., растет медленно 10 лет и > .

Симптомов нет. У 50% ж-н набл-ся анемия , асцит, гидроторакс (триада Мейгса). В 25-30% фиброма Я. сочетается с миомой матки

Д/д – с субсерозной миомой матки. УЗИ подтверждает.

Операт-е леч-е – удаление О. П/е опер-ии – асцит,

Гормонопродуцирующие опухоли Я

- Аренобластама (андробластома) предложен Мейер (1930г) – редкое заб-е.
 - Возраст поражения 20-35 лет.
 - Форма О. овоидная или форма яичника, имеет капсулу, выраженную ножку;
 - часто малигнизирует
 - выделяет андрогены
 - Клиника имеет 2 этапа : 1й этап – дефеминизации (потеря женских св-в) наступает бесплодие, аменорея, молочные железы гипопластичны;
 - 2й этап – омужествление – рост волос по мужскому типу, тембр голоса грубеет, контуры тела и лица принимают черты мужского .
- Гинек.исслед. : гипертрофия клитора (у пожилых либидо снижается, облысение), опред-ся одностор., овоидн. формы образование б/болезненное сбоку от матки.

УЗИ подтверждает.

Д/диагн.

Лечение хир-е в репр.возрасте удаляется только пораженный орган.

Феминизирующие опухоли:

- **Текаклеточная опухоль** (текобластома) редко встр-ся 1,7% по отношению ко всем опухолям. Встреч-ся у женщин старше 50 лет, р-ры достигают от горошин до головки взрослого чел-ка. Может исходить из :
 - внутр-ей об-ки фолликул;
 - стромы яичника;
 - из эмбрион. мезенхимы яичника.

Макроскопически: по внешнему виду похожа на фиброму, поверхность чаще гладкая, м.б. неровной .

Опухоль гормонально-активная, обладает феминизир-м действием.

К-ка : у ж-н в пременопаузе метроррагии беспорядочные. В менопаузе п/е аменореи кровотечения.

Об'но : а) молоджавость; б) слизистая влагал.сочная с выраженными складками. Шеечные тесты м.б. положит-м. Тело матки неск-ко увеличено в р-ре (7-8 нед.), мягковатой консистенции. В обл.придатков опред-ся плотное образ-е с неровной поверхностью, подвижное слегка болезненное; весьма напоми. фиброму яичника; При выскабливании : полипы, желез.гиперплазия, дисплазия.

Д-ка основывается : анамнез, жалобы, состояние половых органов.

УЗИ, гормон.исслед.

Лечение : радикальное надвлагал. ампут-я с придатками.

• **Гранулезоклеточная опухоль** исходит:

- из эмбриональных остатков ;
- гранулезной об-ки зреющих и атрезирующих фолликул;
- остатков эмбрион-ой мезенхимы.

Встреч-ся во всех возрастах. В 50 лет встреч-ся в 40%, 10 лет – 6%; У девочек набл-ся преждевременное половое созревание, ацикл. кровотечение, репрод.возр. ДМК, бесплодие. Мено-пременопауз.возраст: молодость, сост-е половых органов см.выше, в обл. придатков определ. одностор-е образование р-р от сливы до кулака мужчины. Матка увелич. в р-ре, мягкая, м.б. болезненным.

Выскабливание : гиперплазия, полипы.

Гормон эстроген в крови ↑.

Диагностика : жалобы, анамнез, УЗИ, об'ект осмотр.

Лечение : радикальное в премено- и менопауз. возрасте. гистеректомия с придатками.

Герминогенные опухоли.

Дермоидная киста – зрелая тератома

Этиология полностью неизвестна. Встреч-ся в 20-40лет. Общее состояние б-ой не нарушается. При больших размерах отмечается боли и чувство тяжести внизу живота. Чаще одностороннее, реже 2хстороннее. Образ-е серовато-беловатого цвета с гладкой поверхностью, обладает > подвижностью за счет длинной ножки. Обр-е растет медленно.

Гин.осмотр: опухоль располагается в переднем своде впереди от матки, подвижная, безболезненная, с участками эластической консистенции, котор. чередуются с более плотными.

Макроскопически : серовато-белесоватого цвета, тонкостенное обр-е содержит сало, волосы, зачатки глаз, зубы, кости и др.ткани.

Диаг-ка: жалобы, гинеколог.осмотр, УЗИ.

Таким образом:

- клинические проявления опухолей яичника неспецифичные.
- боли внизу живота возникают вследствие натяжения капсулы опухоли.
- рост живота, изменение ф-ий смежных органов, тяжесть внизу живота.
- бесплодие.
- НМЦ.
- для опухолей яичника трудно найти скрининг, не выявлен определенный симптом, характеризующий опухоль.

Обследование при ОЯ *d 3см:*

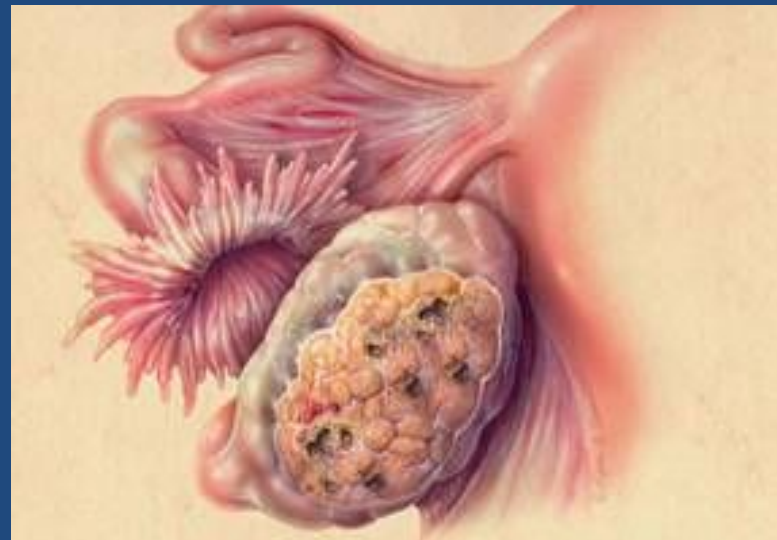1. бимануальное иссл-е.
2. УЗИ
3. ЯМРТ
4. лапороскопия
5. Рентген ЖКТ
6. опухолевые маркеры.

Осложнения ОЯ : -

озлокачествл-е
нагноение

резервистоты

Рак яичника (Р.Я)



Р.Я занимает 2м.п-е рака тела матки. Поражает возраст 40-60лет.

Клинические формы: 1-чный (5% от всех раков Я.)
2-чный или малигнизирующий-(80-85%) и
метастатический (10-30% от всех ОЯ),при любых
раковых процессах чаще с ЖКТ, легких, мол.желез.

Распространение 1-чного РЯ происходит — гематог-м, лимфогенным, имплантац-м путями. 2-чный -путем прорастания капсулы, диссеминации брюшины, лимфоузлов и метастатичн. рак яичника распростран гематогенным путем.

Группы риска женщин по раку яичника:

- ж-ны с хрон. тубоовар образам, неподдающ-ся лечению.
- ж-ны, перенесшие злокачеств. заболевания.
- ж-ны с наличием асцита неясной этиологии.
- ж-ны с образованием в малом тазу.

Стадии распространения РЯ

- I — процесс только в Я.
- II — поражается 2-й яичн., матка, мат.трубы
- III — процесс распр.внутрибрюшинно, с поражением сальника, региональных л-узлов.
- IV — опухоль распр.в соседние органы и имеет отдаленные метастазы.
- Характерных признаков для I-II ст.РЯ нет, для III-IV — слабость, боль в обл.крестца, асцит, наличие конгломерата, анорексия, наруш.акта дефекации(инфильт.в задн.свод).

ДИАГНОСТИКА

- Жалобы, быстрый рост образ., асцит, биман.исслед. - двухстороннее поражение, образ.имеет характерн.особенность — бугристое, с шиповатыми выростами, прорастанием близлежащ.ткани, неподвижное, может быть болезненным.
- Прямокишечные исслед.,осмотр шм
- УЗИ мол.желез, рентген легких, ЖКТ, лапароскопия, исследования СА 125
- Д\Д:м\м кистома Я,эндом-з Я.,опухоль кишечника.

ЛЕЧЕНИЕ

- Основной метод — хирургический. Зависит от возраста и от стадии
- I.стадия — экстирпация матки с придатками + удал. больш.сальник
- II.стадия — экстирпация матки с придатками, оментэктомия + полихимтерапия (ПХТ) 6 циклов.
- III.стадия — экстирпация матки с придатками, системная ПХТ.
- IV.стадия — ПХТ.

