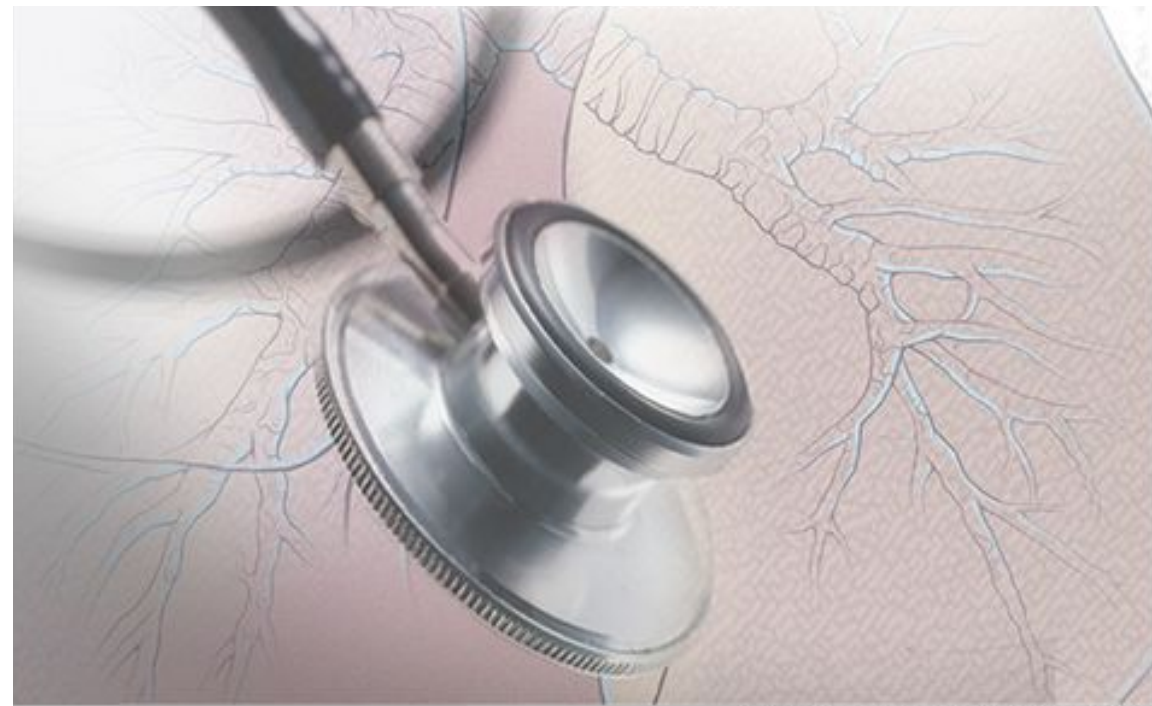

Аускультация легких

Лекция для студентов 2 курса лечебного факультета

2018




История аускультации

Со времен Гиппократа проводилась
непосредственная аускультация ухом

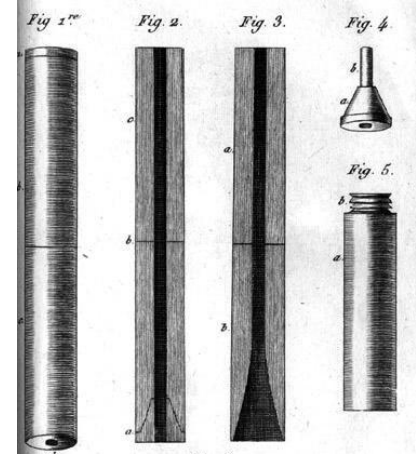
Рене Лаэннек

- в 1816 году изобрел стетоскоп
- в 1819 году опубликовал руководство по аускультации легких





1781-1926 г., Франция



« Я был приглашен к одной молодой даме, представлявшей большие признаки сердечной болезни... Но так как возраст и пол больной не позволили мне предпринять описанный выше метод исследования... Я взял лист бумаги, сделал из него узкий цилиндр, один конец которого приставил к сердечной области и, приложив ухо к другому его концу, я был столь же удивлен, как и обрадован тем, что мог слышать удары сердца гораздо громче и точнее, чем это мне представлялось до тех пор при непосредственном прикладывании уха. Я тотчас пришел к заключению, что это средство может сделаться драгоценным методом исследования...».

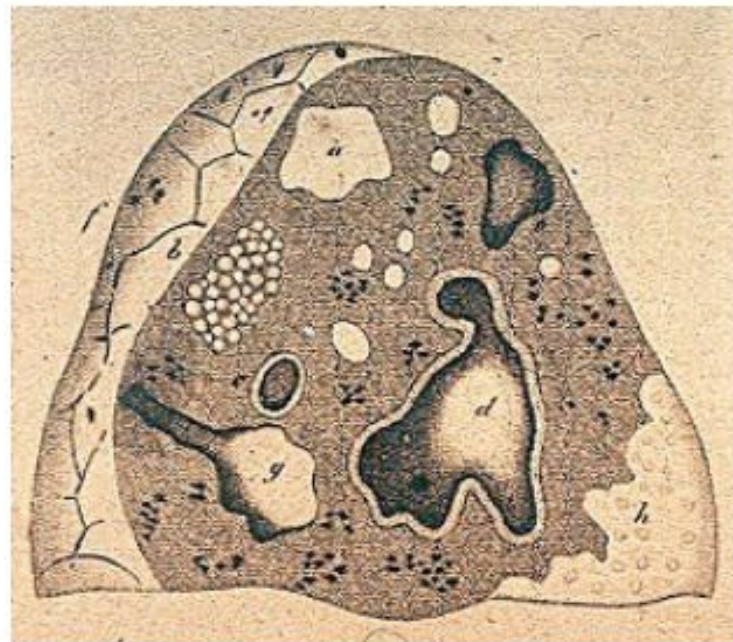
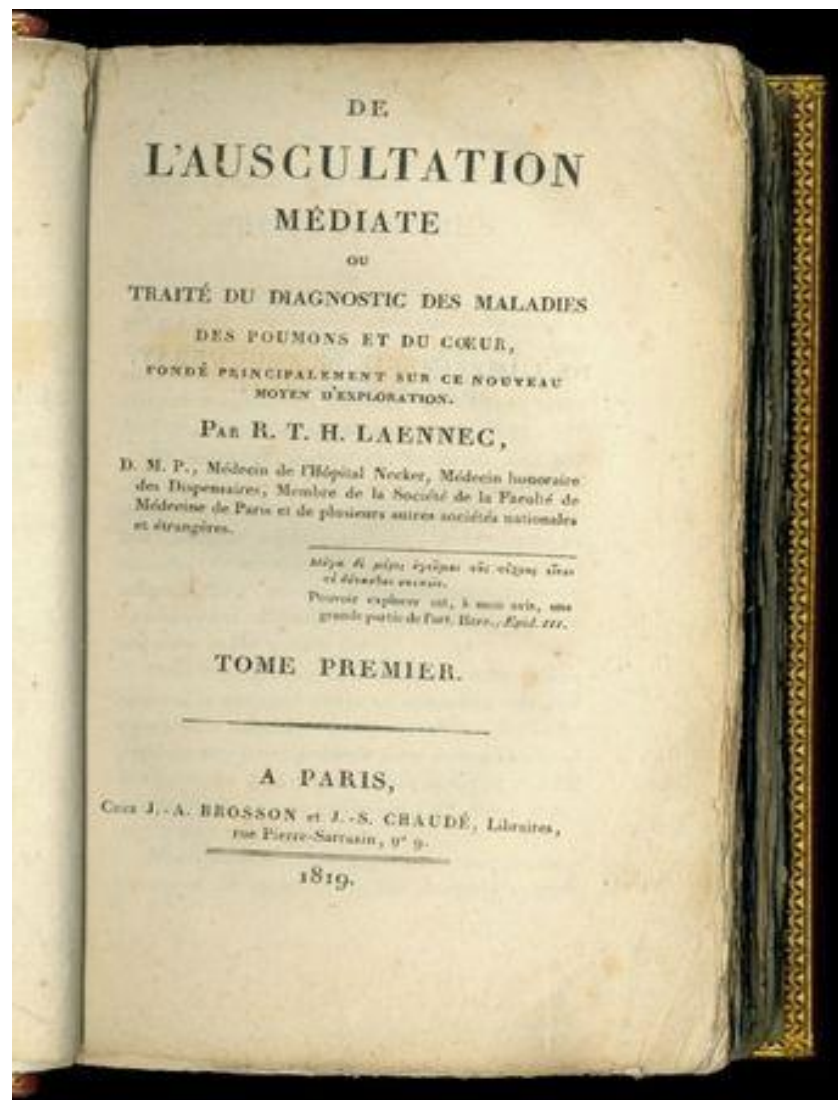
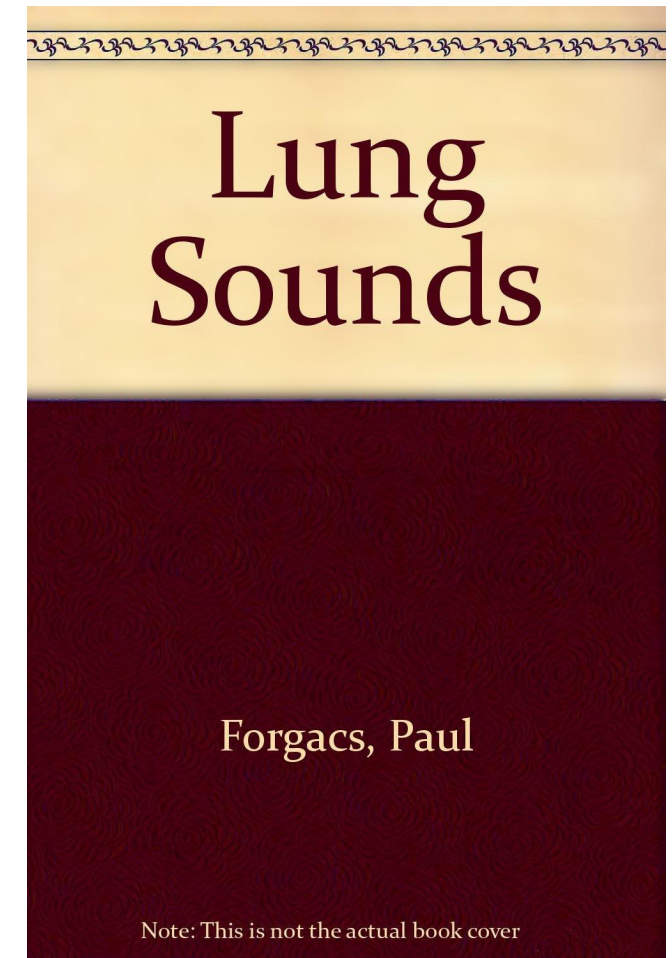


Рис. 3. Тяжелый туберкулёз легких. Рисунок Лаэннека.



Рис. 4. Стетоскоп Лаэннека.

- До середины прошлого столетия терминология дыхательных шумов и объяснение их происхождения, предложенные Р. Лаэннеком, практически не претерпевали изменений (как и в учебниках пропедевтики до сих пор)
- В 1960-е годы Р. Forgacs использовал микрофоны, усилители, осциллографы, магнитофоны и провел одно из первых измерений звуков, возникающих при дыхании
- Оказалось, что многие аускультативные феномены Лаэннек объяснил правильно, но некоторые аускультативные явления объясняются сейчас иначе



- Цифровой анализ дыхательных звуков привел к обновленной системе понимания аускультативных феноменов
- Новая классификация дыхательных шумов была принята в 1987 году на международном симпозиуме International Symposium Lung Sound
- Современная концепция дыхательных шумов обсуждалась на Конгрессе Европейского респираторного общества в 2015 году
- В ведущих мировых учебниках по клиническому обследованию пациентов (например, Macleod's Clinical Examination) дается одинаковое современное представление об аускультации легких
- Отечественное изложение аускультации легких значительно отличается как по классификации, так и объяснению

Условия проведения аускультации

- Пациент в положении сидя или стоя
- Спокойное дыхание ртом
- Выслушивают 1-2 дыхательных цикла в одной точке
- Если дыхательные шумы слышны плохо, то просят дышать чуть глубже, и не слишком часто
- Последовательность - как при сравнительной перкуссии.

Цели аускультации

1. Оценить основной дыхательный шум
2. Оценить наличие побочных (дополнительных) дыхательных звуков
3. Оценить проведение голоса на грудную стенку

Факторы, определяющие аускультативную картину

1. Состояние ВДП (гортань, трахея)
2. Бронхиальная проходимость
3. Состояние респираторных отделов
4. Состояние интерстиция
5. Состояние плевры


Классификация дыхательных шумов

1. Основные ДШ: *везикулярное дыхание*, нормальное бронхиальное (ларинго-трахеальное или трахеальное) и патологическое бронхиальное дыхание
2. Дополнительные ДШ: *хрипы* (влажные и сухие), *крепитация*, шум трения плевры

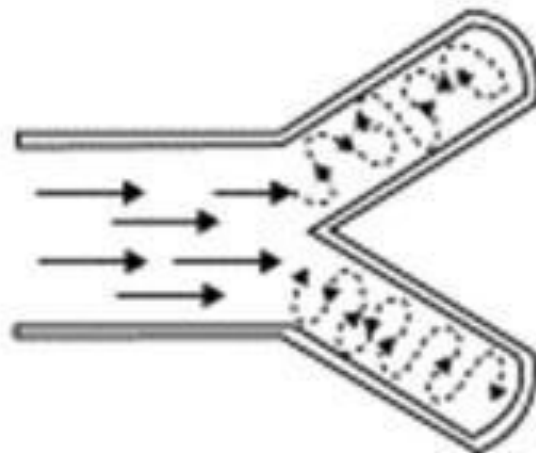
Почему появляются звуки при дыхании?

- Звуковые феномены возникают в гортани и трахее в результате турбулентного и вихревого движения воздуха и в зависимости от состояния дыхательных путей, легочной ткани и плевральной полости в разной степени передаются на грудную клетку в место расположения стетоскопа. Эти звуки формируют основной ДШ (нормальный или патологический).
- При патологии звуки могут образовываться и в других участках легочной ткани (бронхи, бронхиолы, плевральная полость), такие звуки называются дополнительными ДШ и выслушиваются они на фоне основного ДШ (нормального или патологического)


LAMINAR
Air Flow



VORTICLOSE
Air Flow



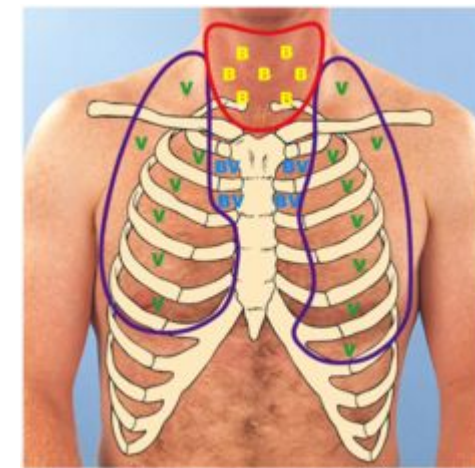
TURBULENT
Air Flow



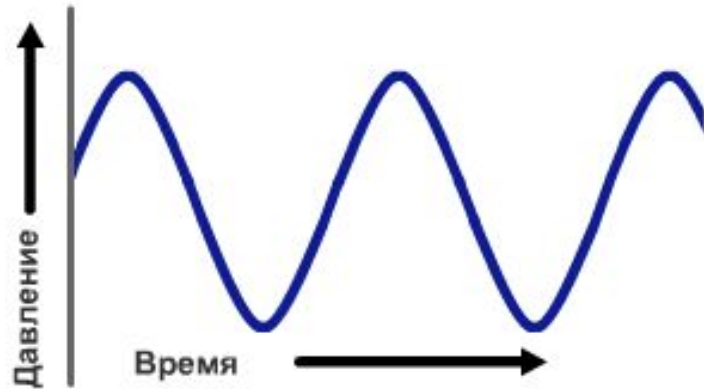
Гортань
Трахея
Крупные
bronхи

Движение
воздуха в
дистальных
дыхательных
путях бесшумное,
так как скорость
движения

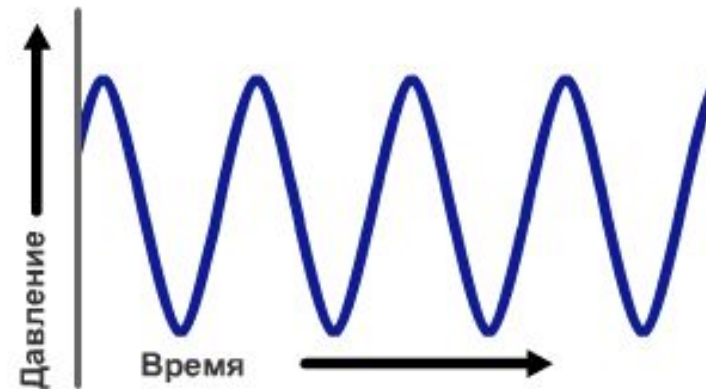Движение воздуха в крупных
дыхательных путях приводит к
появлению звука нормального
трахеального (бронхиального)
дыхания (ТД), которое
выслушивается в норме над
гортанью и трахеей



Частота звуковых волн



НИЗКИЙ



ВЫСОКИЙ

Спектр звука трахеального дыхания – 100-5000

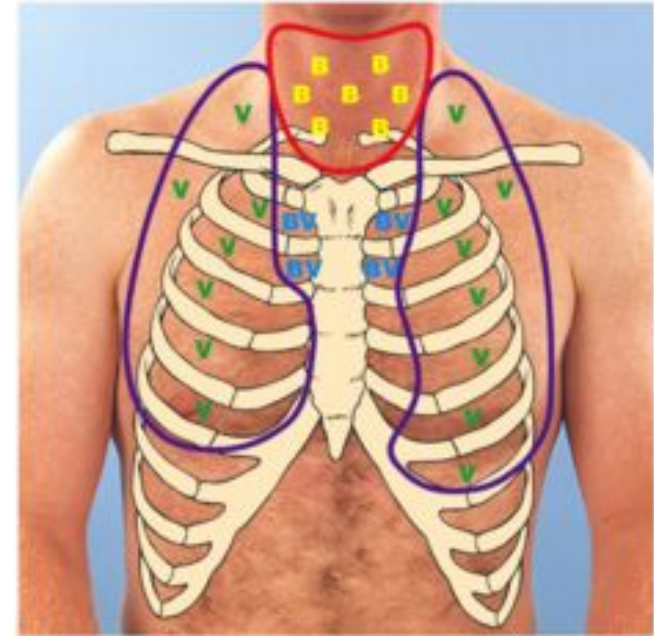
Гц

Спектр звука везикулярного дыхания - 100-1000

Гц

Везикулярное дыхание (normal lung sound)

- ДШ, который в норме выслушивается почти над всей поверхностью грудной клетки
- В отечественных учебниках происхождение звука ВД объясняется “колебанием стенок альвеол при дыхании” (устаревшее объяснение, еще предложенное Лаэннеком)
- **Современное объяснение звука ВД:**
воздушная легочная ткань хорошо проводит низко-частотный компонент ТД и не проводит высоко-частотный



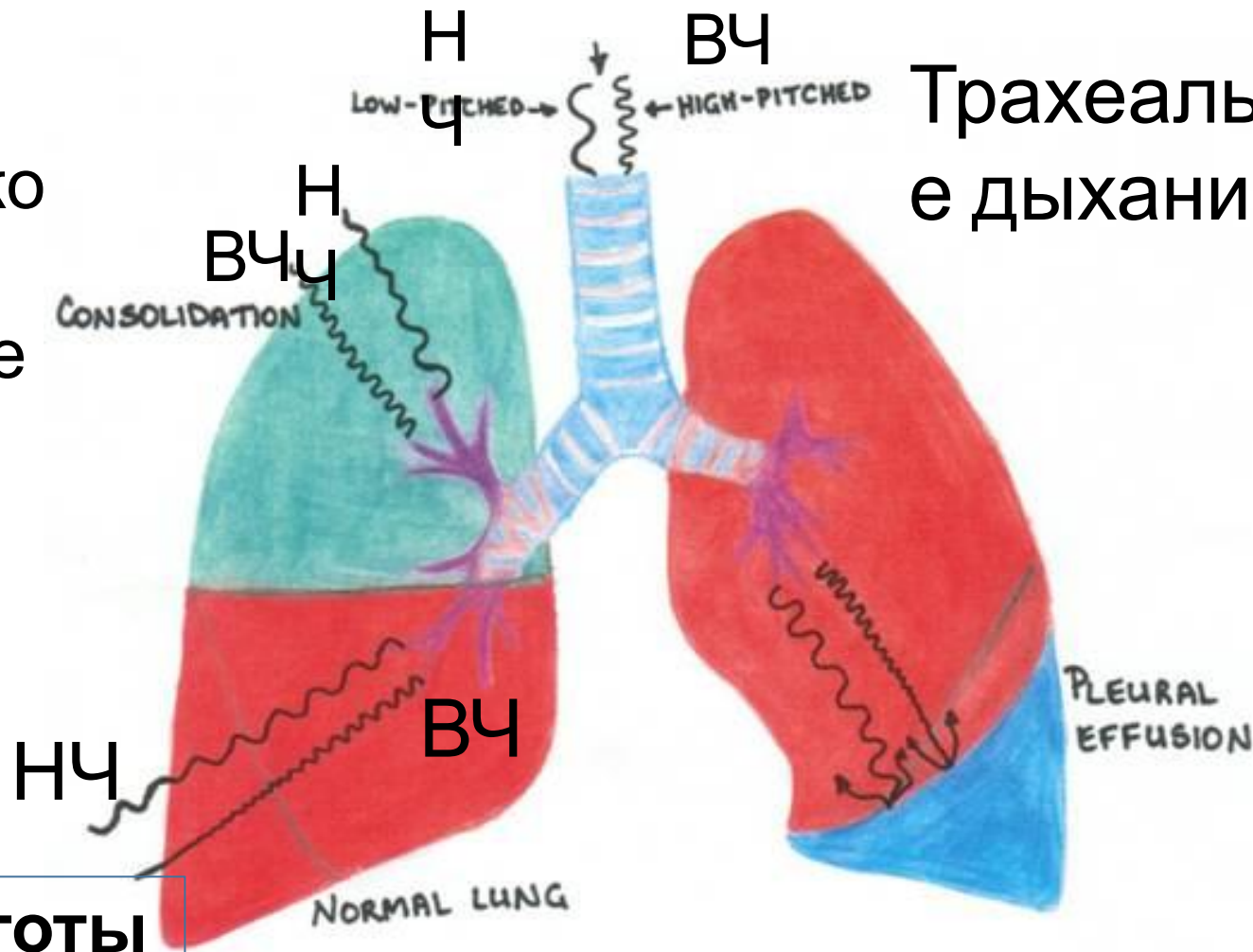
Проведение низких и высоких частот трахеального дыхания в норме

Патологическое
бронхиальное
дыхание

Везикулярное
дыхание


ВД = низкие частоты

ТД



Ослабление
везикулярного
дыхания
или его
отсутствие

Особенности звука ВД



- Мягкий, тихий, низко-частотный звук
- Слышен всю фазу вдоха и только в начале выдоха
- Соотношение слышимых фаз на вдохе и выдохе 3:1 (3:0)
- Между вдохом и выдохом нет паузы
- Выслушивается одинаково над симметричными участками грудной клетки
- Выслушивается над здоровой легочной тканью

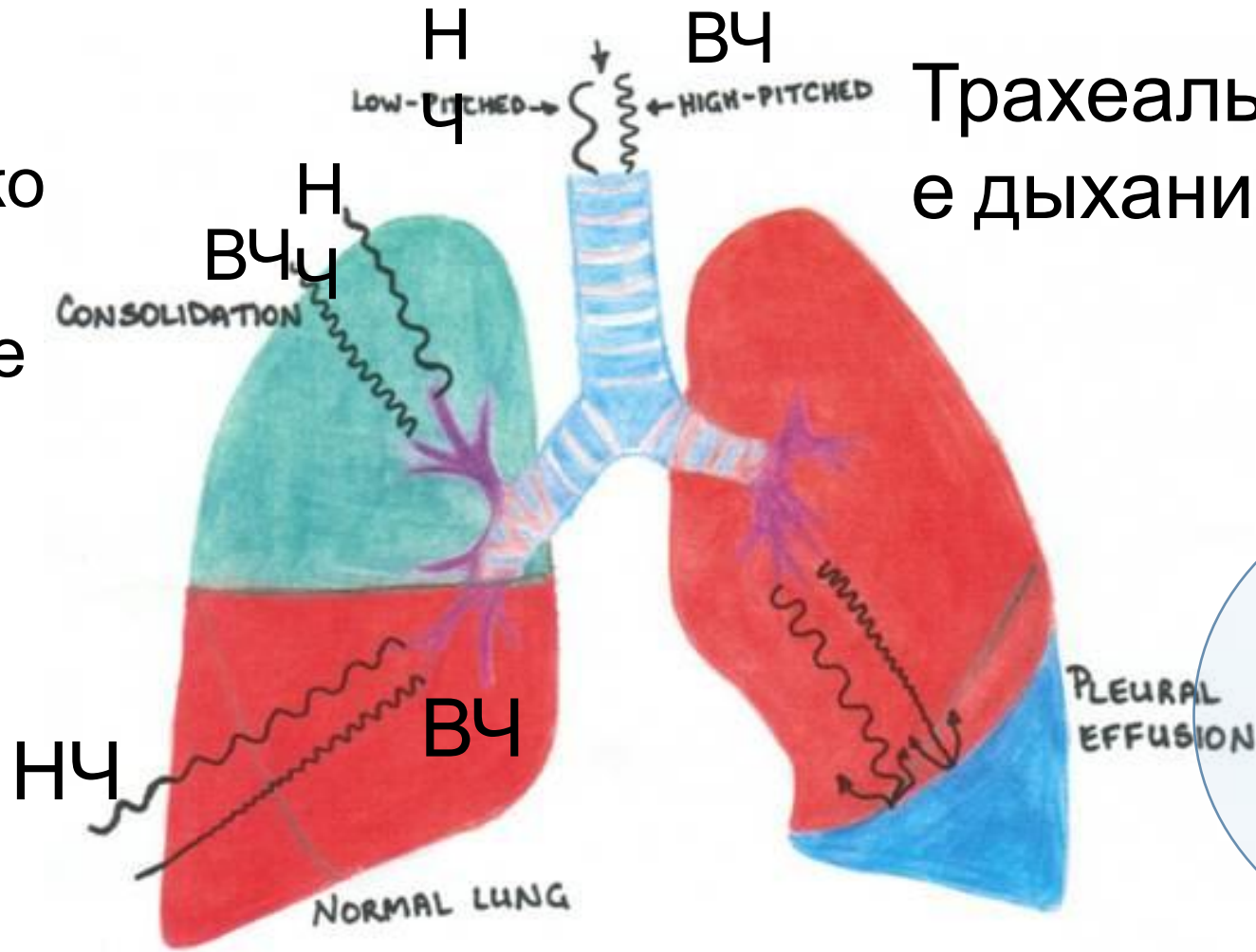
Ослабление ВД

- Гиповентиляция – при слабых дыхательных движениях ТД меньшей интенсивности, что при проведении через легочную ткань создает очень тихое (ослабленное) ВД
- Обтурация бронха (обтурационный ателектаз): если полностью нарушается проходимость бронха, то звук ТД не проводится ниже места обтурации бронха и дыхательный шум не выслушивается над зоной обтурационного ателектаза
- Гипервоздушность (гиперинфляция) легочной ткани (при эмфиземе или тяжелом обострении БА) – ухудшает проведение даже низкочастотного компонента, что приводит к ослаблению ВД
- Любая патология плевры (гидроторакс, пневмоторакс) приводит к еще большему затуханию звука, что ощущается как ослабление ВД
- Ожирение

Проведение низких и высоких частот трахеального дыхания при плевральном выпоте

Патологическое бронхиальное дыхание

Везикулярное дыхание



Трахеально е дыхание

Ослабление везикулярного дыхания или его отсутствие

Ослабление ВД

```
graph TD; A[Ослабление ВД] --> B[Над всей поверхностью легких]; A --> C[Локально или с одной стороны];
```

Над всей поверхностью
легких

- Гиперинфляция
 - эмфизема легких при ХОБЛ
 - Тяжелое обострение БА
- Ожирение
- Гиповентиляция

Локально или с одной стороны

- Патология плевры
 - гидроторакс
 - пневмоторакс
- Обтурация бронха и обтурационный ателектаз
- Односторонний парез диафрагмы

Усиление ВД (не имеет клинического значения)

- Гипервентиляция (дыхание Куссмауля)
- Физическая нагрузка (как при этом проводить аускультацию и зачем?)

???

- Жесткое дыхание – в современных руководствах по аускультации легких такой вариант ВД не рассматривается, аналогом такого дыхательного шума является ВД со свистами
- Саккадированное дыхание – прерывистое дыхание при дрожи – не имеет клинического значения, в современных руководствах не рассматривается

Какой дыхательный шум будет выслушиваться, если в легочной ткани создадутся условия для хорошего проведения всего частотного спектра трахеального дыхания (ВЧ+НЧ)?

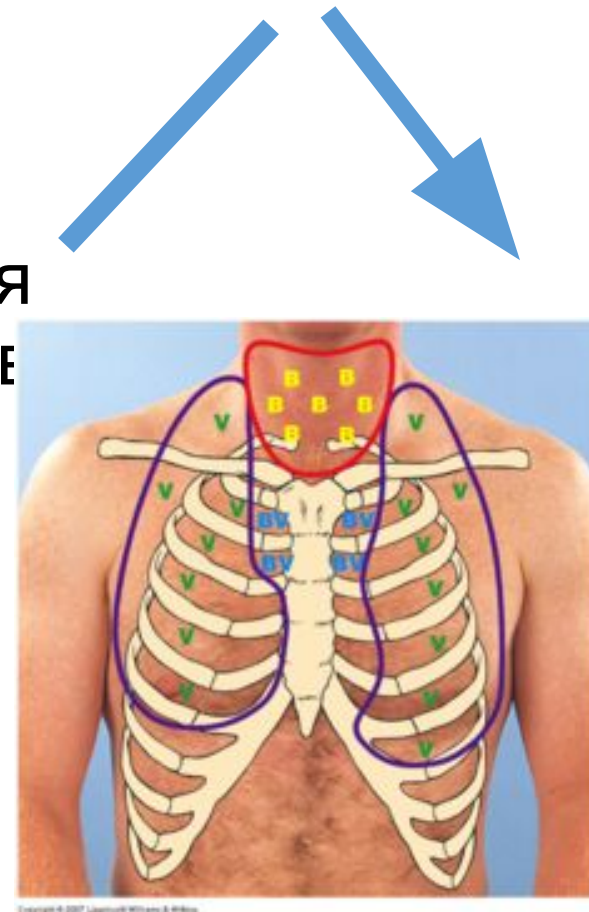
- Усиленное везикулярное дыхание
или
- Патологическое бронхиальное дыхание

Нормальное трахеальное (*ларинготрахеальное*) дыхание (normal tracheal sound)

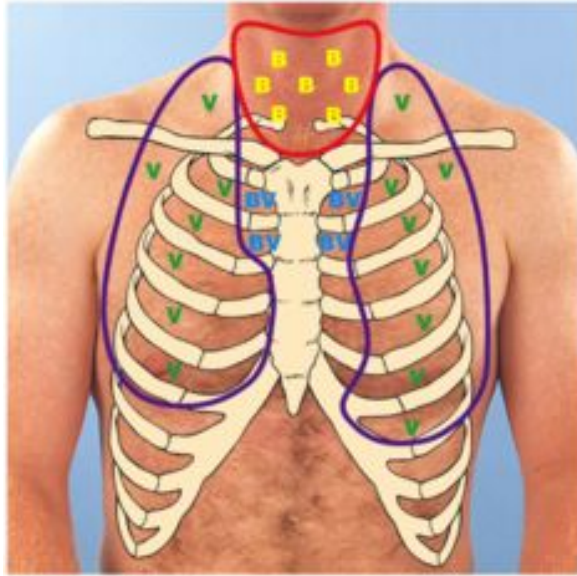
Звук ТД образуется за счет турбулентного движения воздуха по гортани и трахеи и вихревого движения в местах бифуркации крупных бронхов

Выслушивается только над гортанью и трахеей

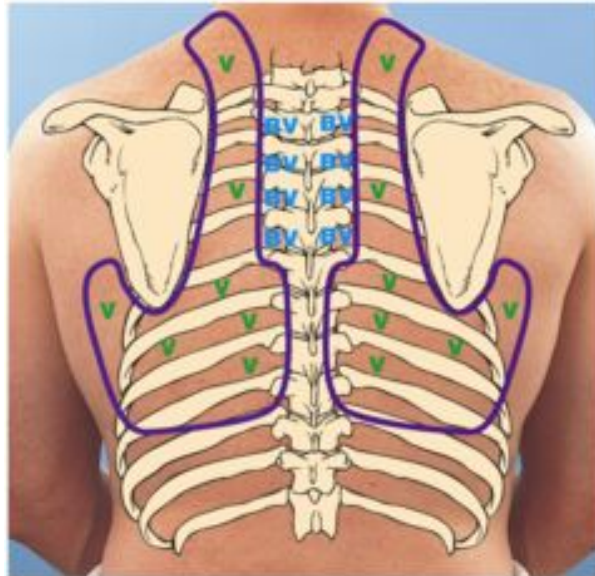
- Громкий, хорошо слышимый ДШ
- Одинаково хорошо слышны фазы вдоха и выдоха
- Соотношение слышимых фаз вдоха и выдоха 1:1
- Между слышимыми фазами вдоха и выдоха есть пауза



Бронхо-везикулярное дыхание выслушивается над крупными bronхами






Copyright © 2007 Lippincott Williams & Wilkins



Copyright © 2007 Lippincott Williams & Wilkins

KEY:

-  Bronchovesicular over main bronchi
-  Vesicular over lesser bronchi, bronchioles, and lobes
-  Bronchial over trachea

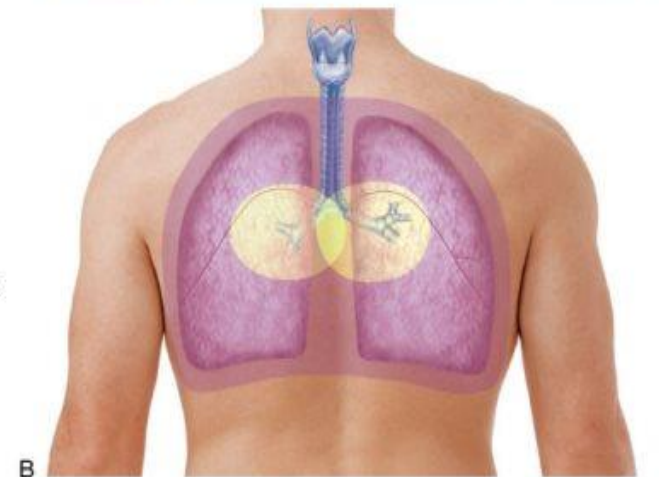
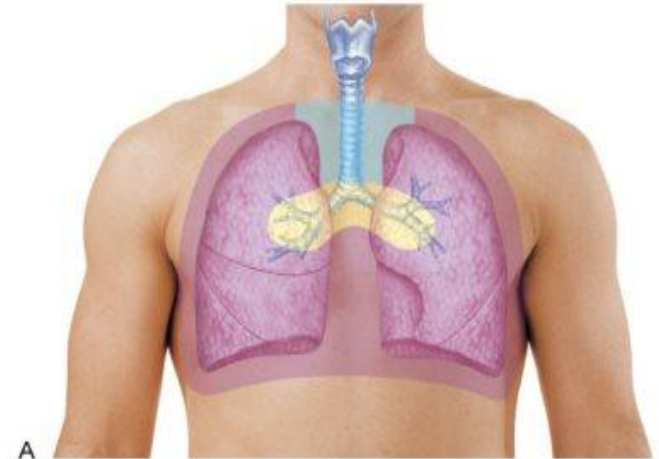


Fig. 12-16. Auscultatory sounds. **A**, Anterior thorax. **B**, Posterior thorax.

Mosby, items and derived items © 2009, 2005 by Mosby, Inc., an affiliate of Elsevier Inc.

- Если над поверхностью грудной клетки, где в норме должно выслушиваться ВД, появляется звук ТД – то такой ДШ называют патологическим БД

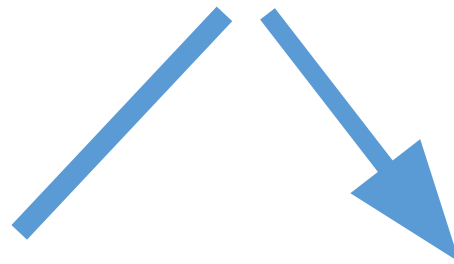
Патологическое бронхиальное дыхание

(bronchial breathing)

- Патологическое БД появляется, когда плотная легочная ткань (менее воздушная или безвоздушная), окружающая нормальные бронхи, хорошо проводит высокочастотный компонент ТД
- **Необходимые условия для ПБД: уплотнение легочной ткани + нормальная проходимость бронхов**
- **Пневмонический инфильтрат**, пневмофиброз, отек легких и компрессионный ателектаз
- **Полость в легком???** Вероятнее всего, что ПБД, которое выслушивается над абсцессом легких связано с хорошим проведением звука ТД уплотненной тканью, окружающей абсцесс

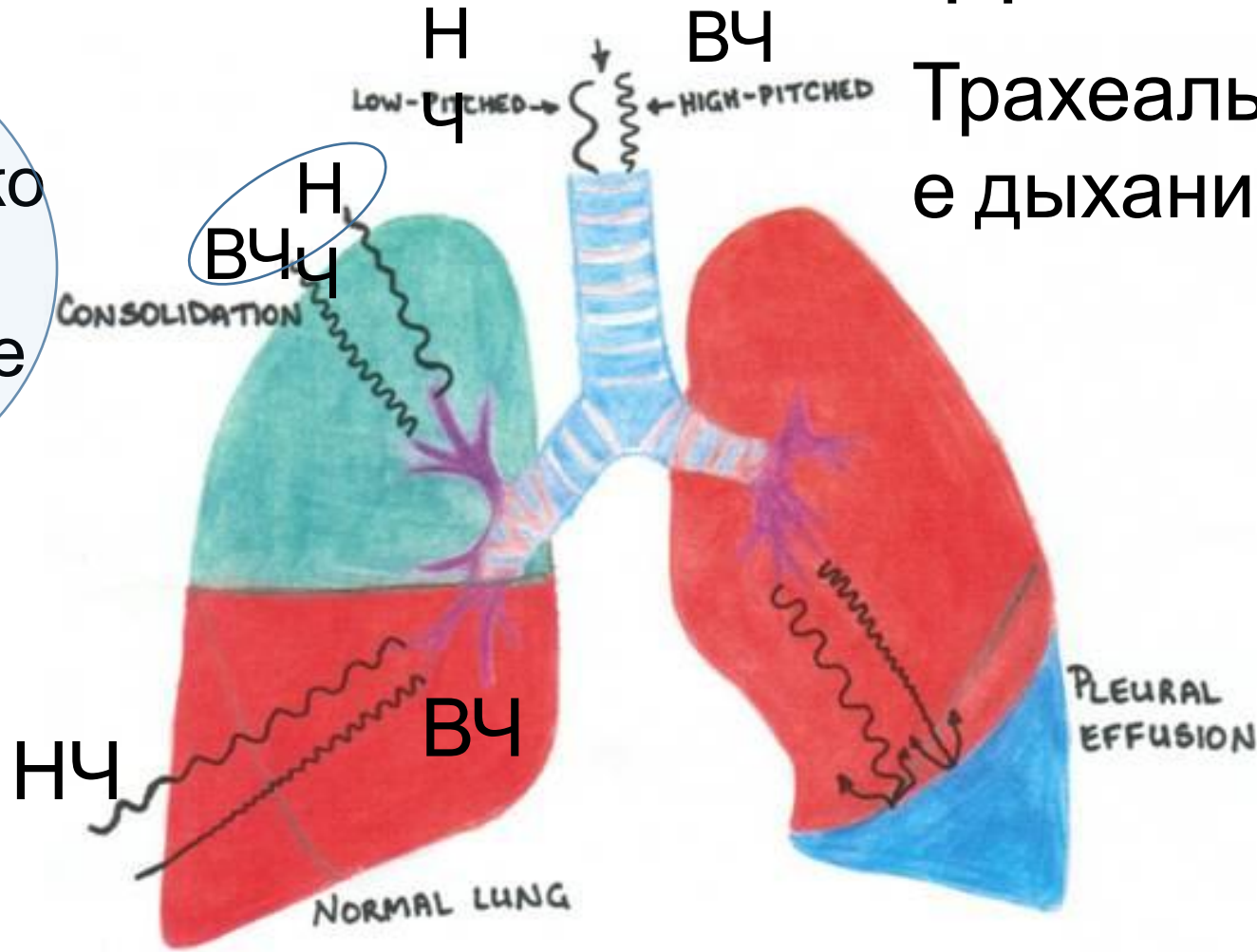
Характеристики звука патологического БД совпадают с характеристиками звука ТД

- Громкий, хорошо слышимый ДШ
- Одинаково хорошо слышны фазы вдоха и выдоха
- Соотношение слышимых фаз вдоха и выдоха 1:1
- Между слышимыми фазами вдоха и выдоха есть пауза



Проведение низких и высоких частот при уплотнении легочной ткани приводит к появлению патологического БД

Патологическое бронхиальное дыхание



Везикулярное дыхание

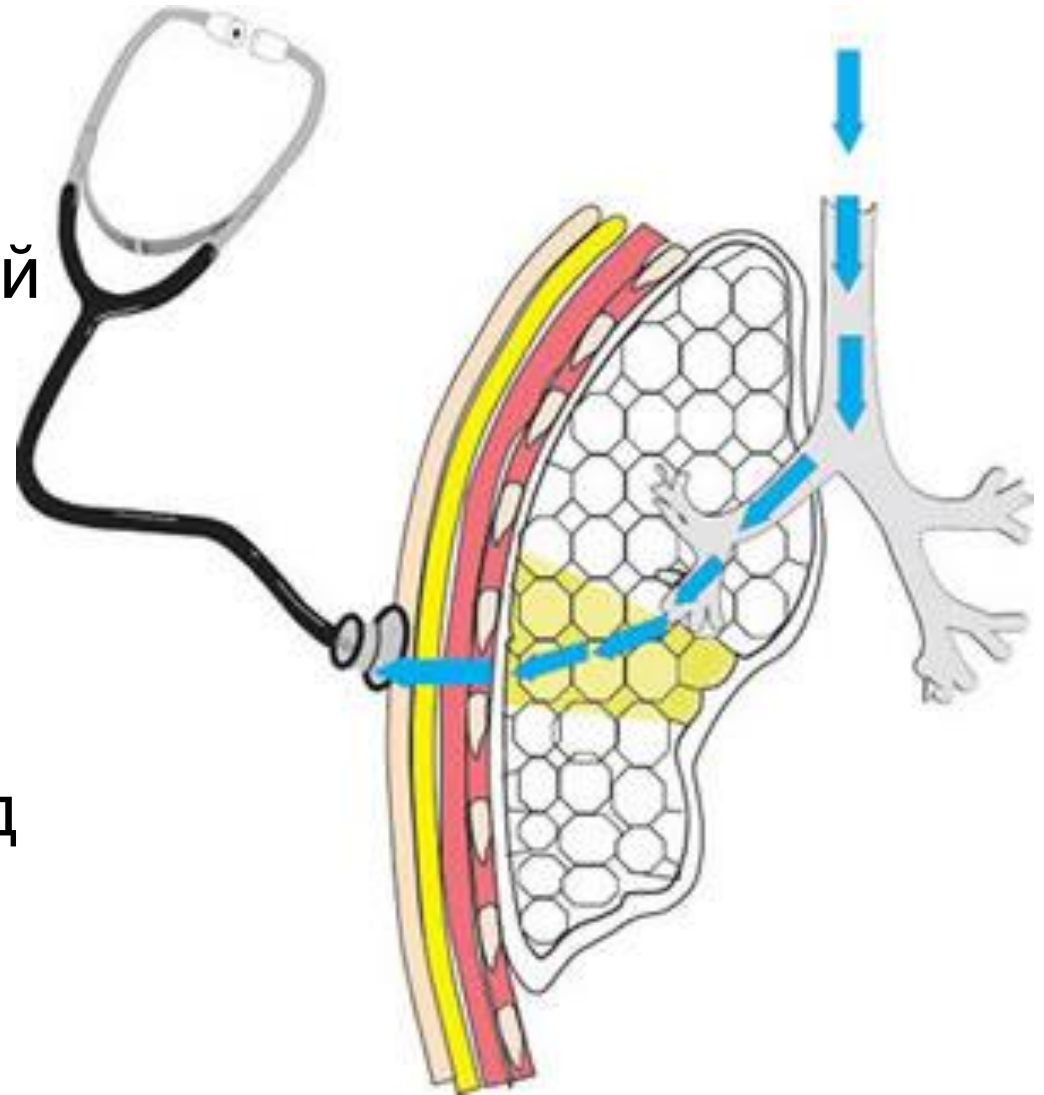
Ослабление везикулярного дыхания или его отсутствие

Патологическое бронхиальное

дыхание

ПБД = ВЧ+НЧ спектр трахеального дыхания, который хорошо проводится на поверхность грудной клетки

- Пневмонический инфильтрат
- Пневмофиброз
- Отек легких
- Компрессионный ателектаз (над зоной гидроторакса)
- Полость в легком (абсцесс легкого)?



Дополнительные дыхательные шумы (звукИ)

Традиционная
классификация (по
Лаэннеку)

- Крепитация
- Хрипы влажные и сухие
- Шум трения плевры
- Стридор

Современная
классификация

- Длительные звуки
 - Низкочастотные (rhonhus)
 - Высокочастотные (wheeze)
- Прерывистые звуки (crackles - потрескивание)
 - Fine crackles
 - Coarse crackles
- Шум трения плевры
- Стридор

Как соотносятся дополнительные ДШ

По Лээннеку	Современная классификация	Акустические свойства
Крепитация	Fine crackles	Кратковременные, прерывистые звуки, тихие и короткие.
Мелкопузырчатые влажные хрипы	Fine crackles	Вслушиваются только в конце вдоха
Средне- и крупнопузырчатые влажные хрипы	Coarse crackles	Кратковременные, прерывистые, взрывные звуки, громкие и низкочастотные Выслушиваются на вдохе и выдохе
Свистящие (высокотональные) сухие хрипы	Wheezes	Длительные звуки, напоминают свист, сильнее слышны на выдохе

Влажные хрипы (грубое потрескивание, coarse crackles)

- **Главная причина – жидкий секрет в просвете бронхов**
- Механизм образования звука - разрыв пленок или пузырьков жидкости, которые образуются при прохождении воздуха через вспененный тонкий слой жидкого секрета в просвете бронхов
- Кратковременные, прерывистые, взрывные звуки, громкие и низкочастотные
- Влажные хрипы выслушиваются на вдохе и выдохе
- Исчезают или уменьшаются после откашливания
- Заболевания: острый бронхит, ХОБЛ, бронхоэктазы, отек легких, пневмония

???

- Деление влажных мелкопузырчатых хрипов на *звонкие* (при пневмонии) и *незвонкие* (при отеке легких) – не рассматриваются в современных руководствах по аускультации легких
- Практически невозможно аускультативно разделить этот звуковой феномен
- Также невозможно различить средне- и крупнопузырчатые хрипы

Сухие хрипы

(свисты - wheezes и басовые хрипы - rhonchus)

- Главная причина – сужение бронхов (бронхоспазм, отек, вязкий секрет, фиброз, опухоль)
- Механизм образования звука – вибрация стенок бронхов в местах сужений. Когда воздух проходит через суженный участок, то по эффекту Бернулли стенки бронхов притягиваются друг к другу и начинают вибрировать, создавая звук. По этому механизму устроена губная гармошка.
- Высокочастотные колебания создают звук, похожий на свист.
- Низкочастотные колебания создают звук, похожий на храп.

Высоко-тональные сухие хрипы (свисты, wheezes)

- Обычно связаны с бронхоспазмом в мелких бронхах, но могут появляться и из-за других причин сужения бронхов (отек, воспаление стенок бронхов)
- Выслушиваются на вдохе и выдохе, обычно на выдохе - сильнее
- Не изменяются после откашливания
- Могут по звуку напоминать писк или свист
- Исчезают при купировании приступа бронхоспазма
- Заболевания: бронхиальная астма (во время приступа), ХОБЛ (при обострении), бронхолит, иногда отек легких (из-за отека стенки мелких бронхов)

Низко-тональные сухие хрипы (гудящие, басовые, rhonchus)

- Часто связаны с наличием вязкого секрета в просвете бронхов, который приводит к сужению просвета бронхов
- Могут выслушиваться на вдохе и выдохе
- Могут исчезать при откашливании
- Заболевания: острый бронхит, бронхоэктазы (вне обострения), ХОБЛ

Дополнительные дыхательные шумы, связанные с патологическим процессом в бронхах

Механизм образования звука

Разрыв пленок и пузырьков
бронхов

жидкого секрета в бронхах

Влажные хрипы

(coarse crackles)

Басовые

Вибрация стенок

при их сужении

Сухие хрипы

ВЧ

НЧ

Свистящие

(wheezes)

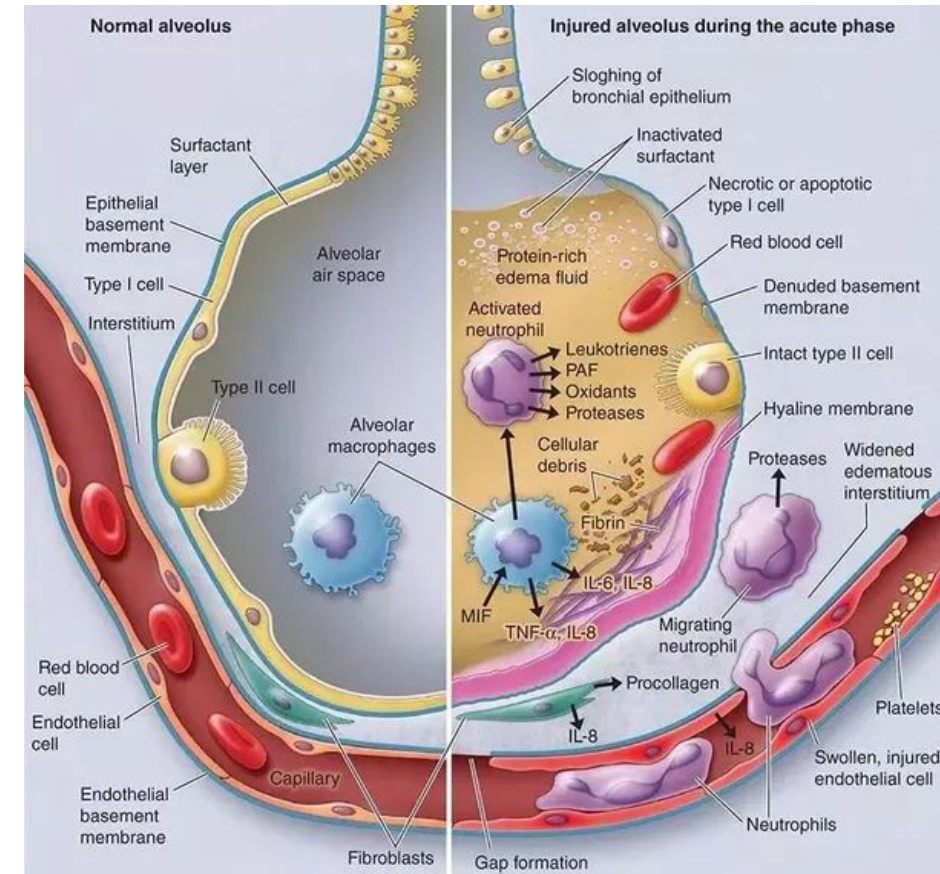
(rhonchus)

Крепитация (fine crackles)

- Механизм образования звука: при повышении интерстициального давления в легочной ткани на выдохе происходит спадение альвеол и бронхиол. При вдохе (в конце вдоха) бронхиолы и альвеолы расправляются. **Расправление спавшихся бронхиол создает звук крепитации (нежное потрескивание). Расправление альвеол не может быть источником звука крепитации, так как альвеолы – очень маленькие структуры**
- Крепитация всегда свидетельствует о патологии респираторных отделов

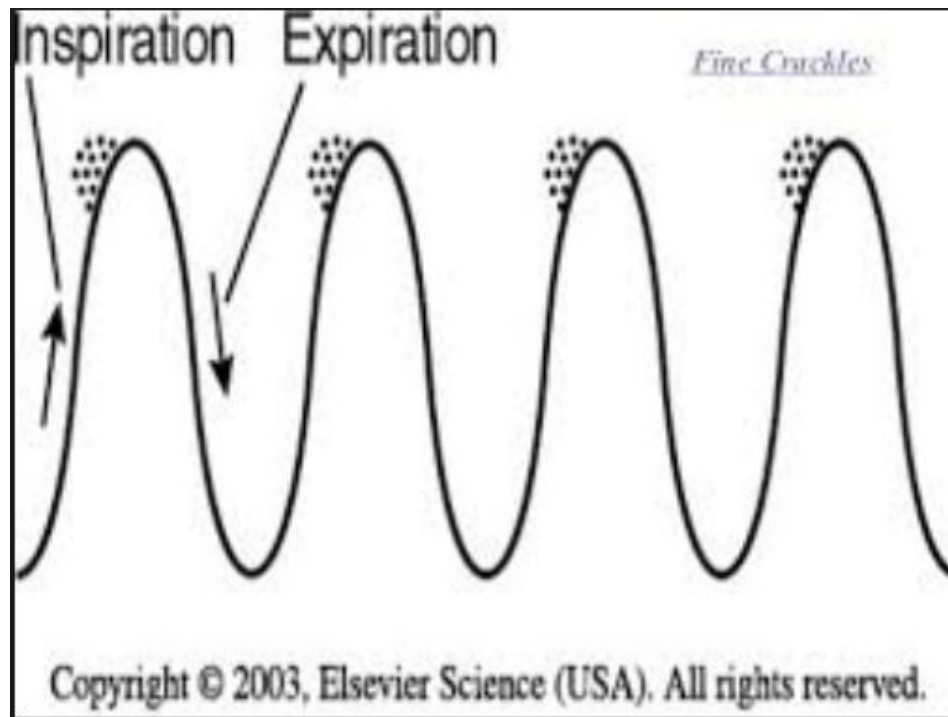
Причины крепитации – это состояния, при которых повышается интерстициальное давление в легочной ткани

- Пневмония (экссудация в итерстиций)
- Легочный застой и отек легких (транссудация жидкости в итерстиций) – в этом случае крепитация выслушивается над нижними отделами легких и зависит от положения тела пациента
- Интерстициальные заболевания легких (воспаление и фиброз интерстициальной ткани) – альвеолиты и легочные фиброзы

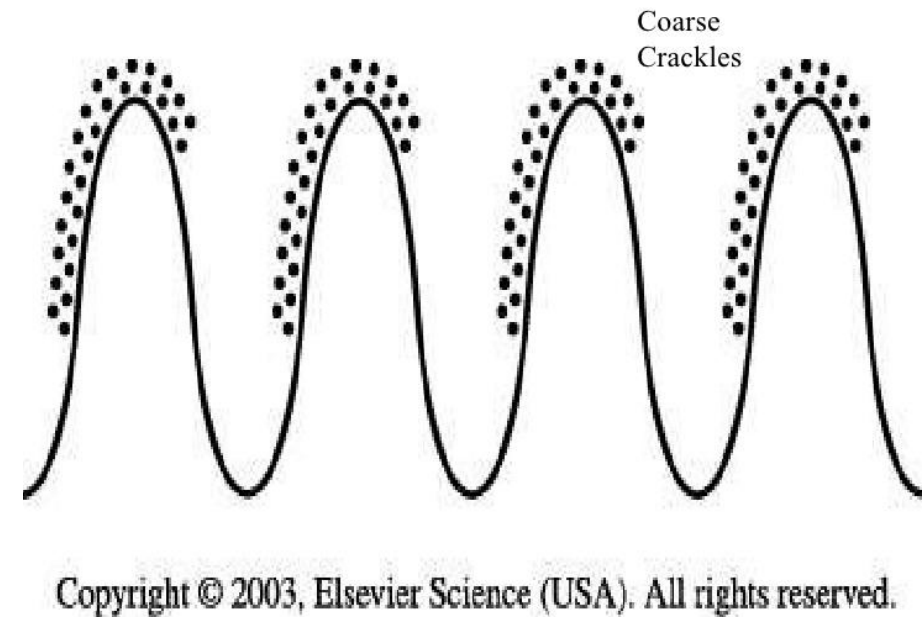


- Крепитация - кратковременные, прерывистые множественные звуки, тихие и короткие, похожие на потрескивание
- Выслушивается только в конце вдоха
- Не исчезает после откашливания

Fine crackles



Coarse crackles



Шум трения плевры

Причина ШТП – отложение фибрина при воспалении между листками плевры

Заболевание – сухой плеврит

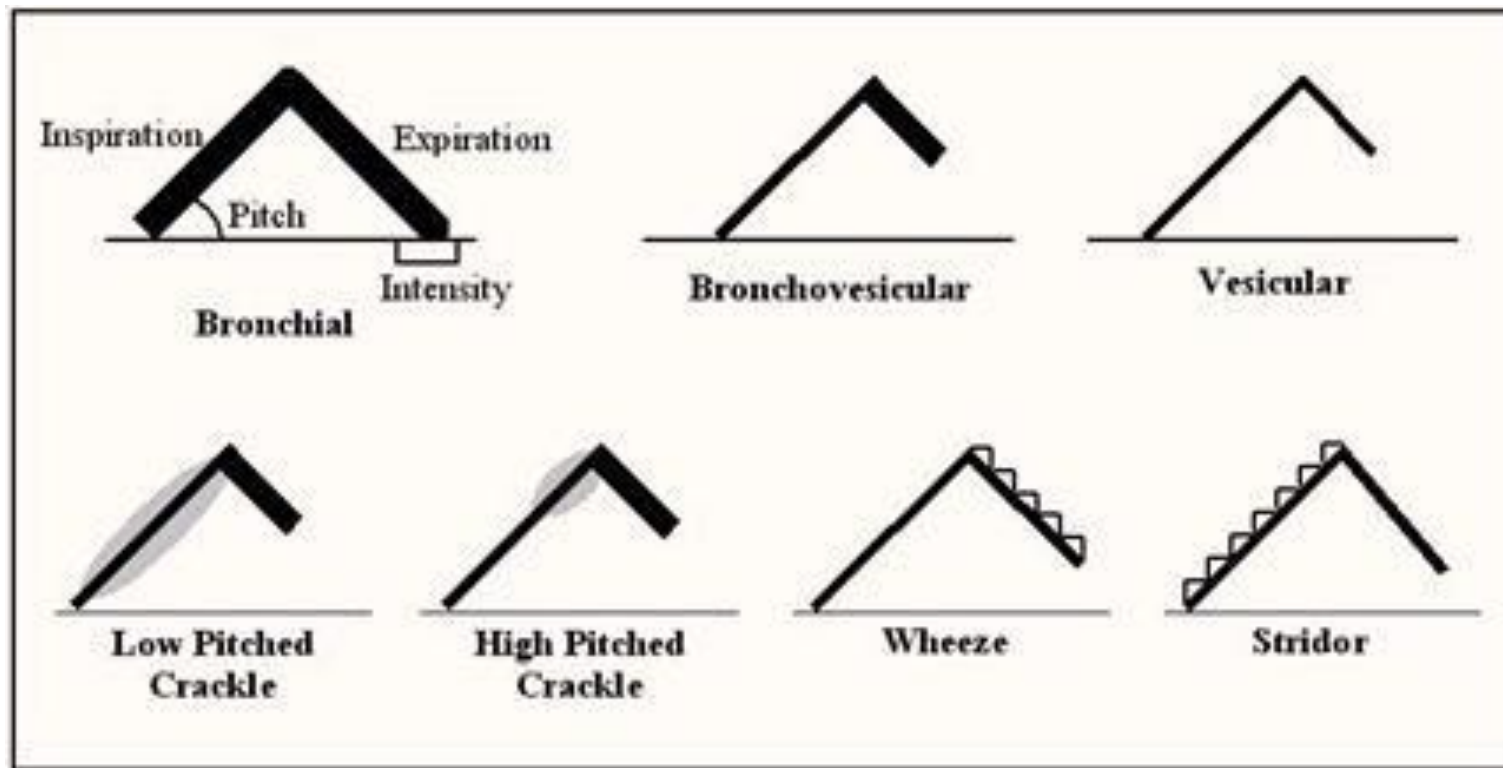
Особенности ШТП:

- Более низкий и громкий, чем хрипы
- Локальный
- Выслушивается на вдохе и на выдохе
- Не меняется при кашле
- Сохраняется при имитации дыхания при закрытой голосовой щели
- Всегда сопровождается сильной плевральной болью (боль в груди, усиливающаяся при вдохе и кашле)

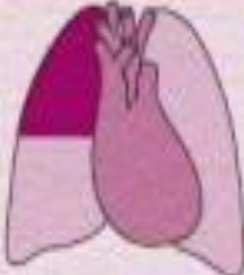
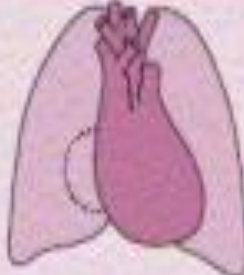
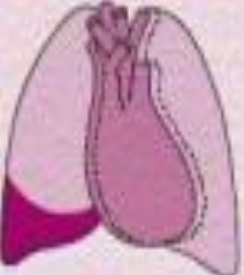

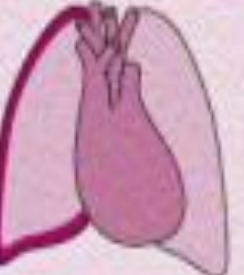
Стридор

- Шумное дыхание на вдохе
- Стридор появляется при выраженной обструкции верхних дыхательных путей
- Отек Квинке, ларингостеноз у детей при парагриппе, опухоли трахеи или гортани, сдавление трахеи извне (загрудинный зоб), дисфункция голосовых связок
- Как правило появление стридора говорит об значительной обструкции верхних дыхательных путей и может сопровождаться развитием острой дыхательной недостаточности и высоким риском асфиксии (остановки дыхания из-за полного закрытия верхних дыхательных путей)

Символы, обозначающие ДШ (рисунок на доске)



Signs found on examination of the respiratory system

	Consolidation	Pneumothorax	Pleural effusion	Lobar collapse	Pleural thickening
Chest radiograph					
Mediastinal shift and trachea	none	opposit the affected side	none	towards the affected side	none
Chest wall excursion	normal or decreased on the affected side	normal or decreased on the affected side	normal or decreased on the affected side	decreased	decreased
Percussion note	dull	resonant	stony dull	dull	dull
Breath sounds	increased (bronchial)	decreased	decreased	decreased	decreased
Added sounds	crackles	click (occasional)	rub (occasional)	none	none
Tactile vocal fremitus or vocal resonance	increased	decreased	decreased	decreased	decreased