

# ЗАБОЛЕВАНИЯ СЕТЧАТКИ И ЗРИТЕЛЬНОГО НЕРВА



Выполнили: студенты 4 курса

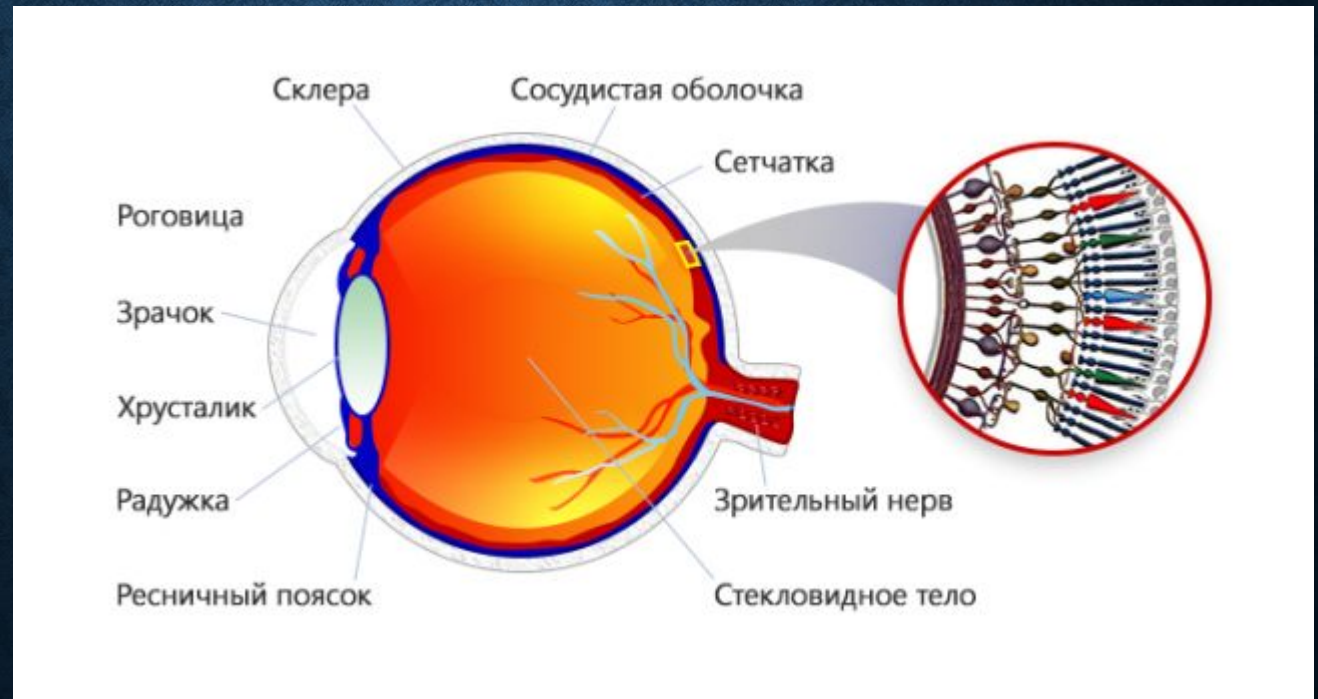
группы МЛ – 405

Даравша Д.О.

Исса Б.М.

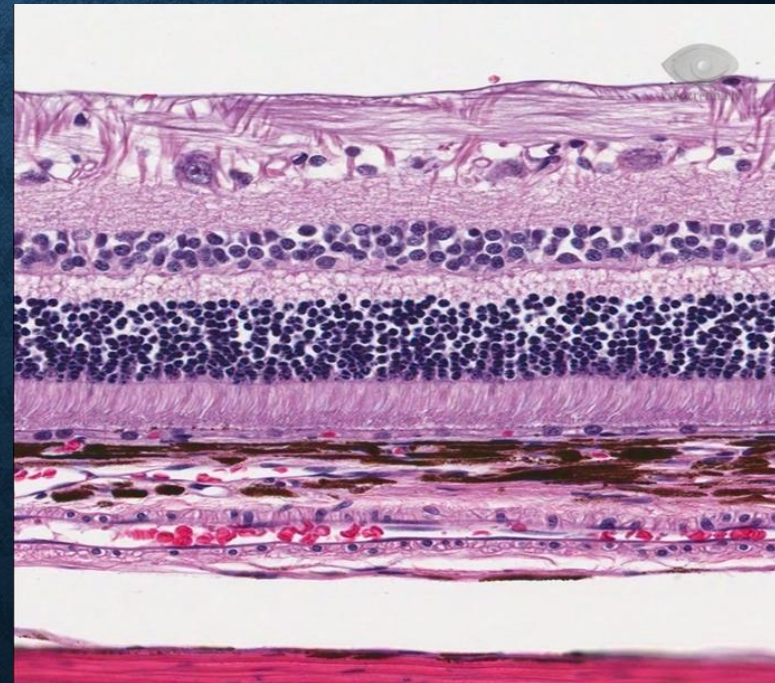
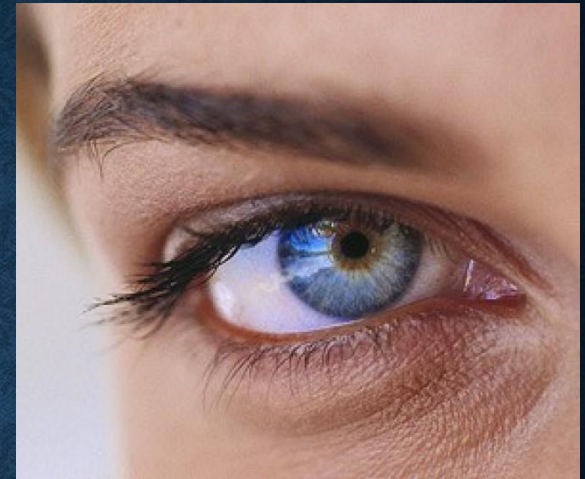# СЕТЧАТКА (RETINA)

Или внутренняя, чувствительная оболочка глаза (*tunica sensoria bulbi*) – это периферическая часть зрительного анализатора. Нейроны сетчатки являются сенсорной частью зрительной системы, которая воспринимает световые и цветовые сигналы.



## Отделы сетчатки:

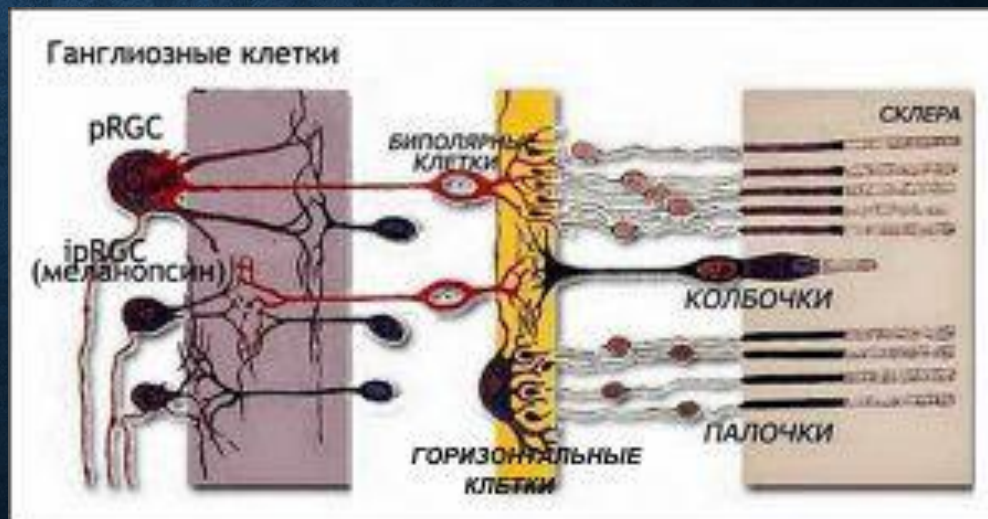
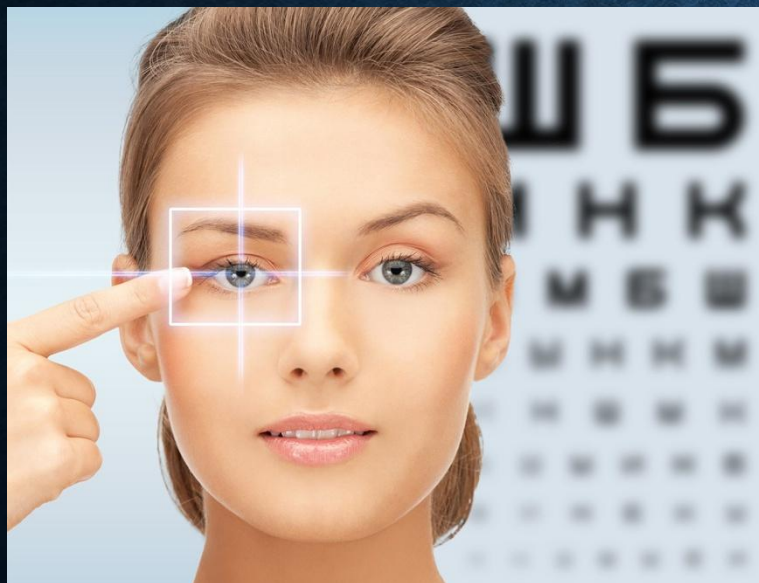
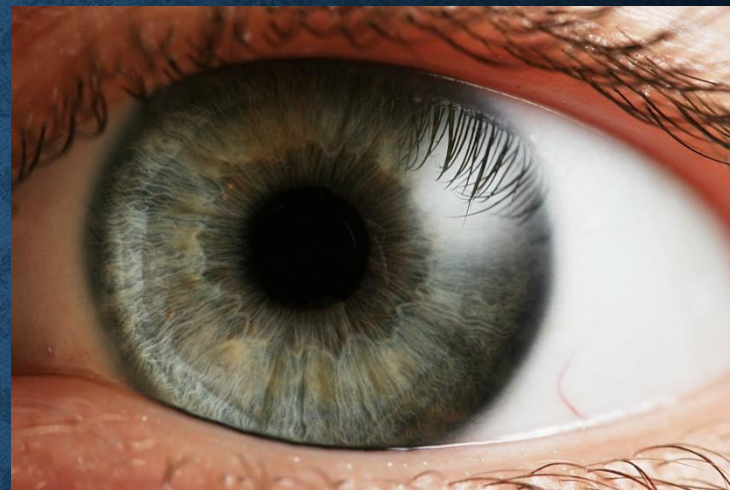1. Слепая часть –  $1/3$  от ora serata (зубчатый край) до края зрачка, образует зрачковую кайму коричневого цвета
2. Оптическая часть –  $2/3$  от зрительного нерва до ora serata; представлена высокодифференцированной тканью.
  - ⊙ Наружный светопреломляющий (нейроэпителиальный) – палочки и колбочки;
  - ⊙ Внутренний светопроводящий (мозговой): биполярные, ганглиозные и другие клетки с глиозной поддерживающей тканью.



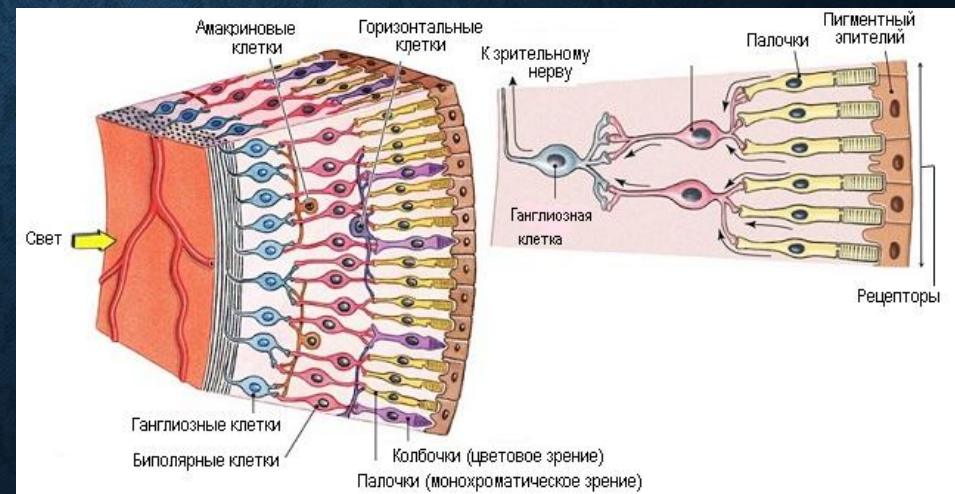
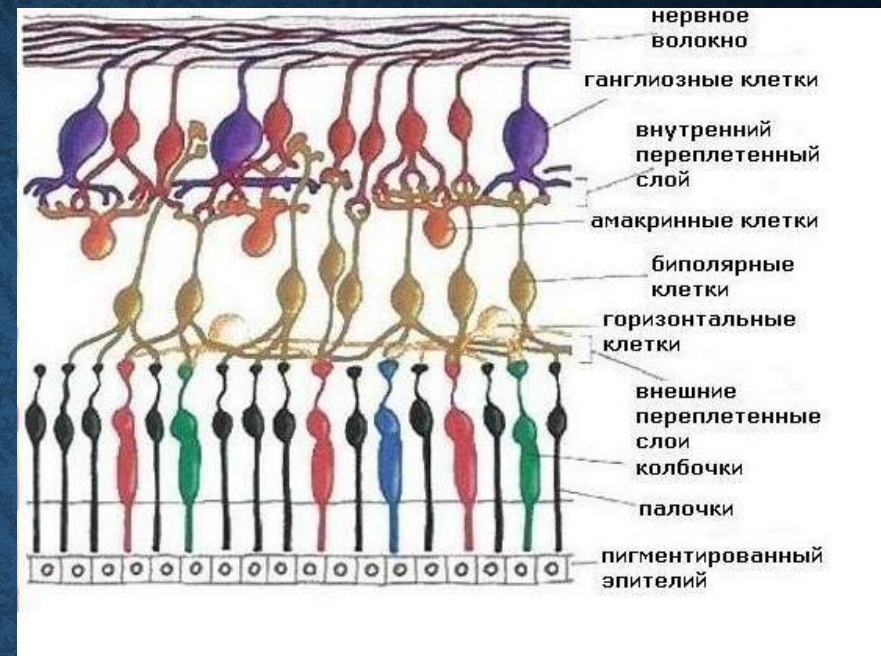
Основная функция сетчатки – преобразование светового раздражения в нервное возбуждение и первичная обработка сигнала.

Цепь трех нейронов:

1. Фоторецепторы (палочки и колбочки)
2. Биполярные клетки
3. Ганглиозные клетки



1. Пигментный эпителий
2. Фотосенсорный слой (палочки и колбочки)
3. Наружная пограничная мембрана
4. Наружный ядерный (зернистый) слой
5. Наружный плексиформный (сетчатый) слой
6. Внутренний ядерный (зернистый) слой
7. Внутренний плексиформный слой
8. Слой ганглиозных клеток
9. Слой волокон зрительного нерва
10. Внутренняя пограничная мембрана



# СОСУДИСТЫЕ ЗАБОЛЕВАНИЯ СЕТЧАТКИ

## Ретинопатия при артериальной гипертензии.

Клинически при АГ выделяют два типа нарушений на глазном дне:

- *васкулярные*, представленные очаговыми интравитреальными, периаартериолярными транссудатами, хлопкоподобными очагами, изменениями артериол и вен сетчатки, интравитреальными микрососудистыми нарушениями;
- *экстраваскулярные* - отек сетчатки и макулы, геморрагии, твердый экссудат, потеря нервных волокон.

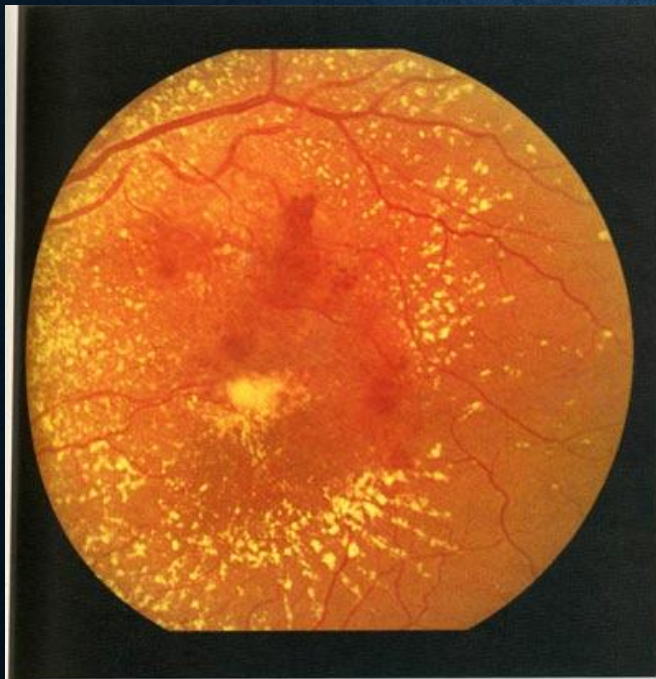

Рис. 4-44. Гипертоническая ретинопатия с резким сужением артериол 2-го порядка, более грубые отложения твёрдого экссудата в центральной зоне глазного дна в виде фигуры звезды, мелкие геморрагии.

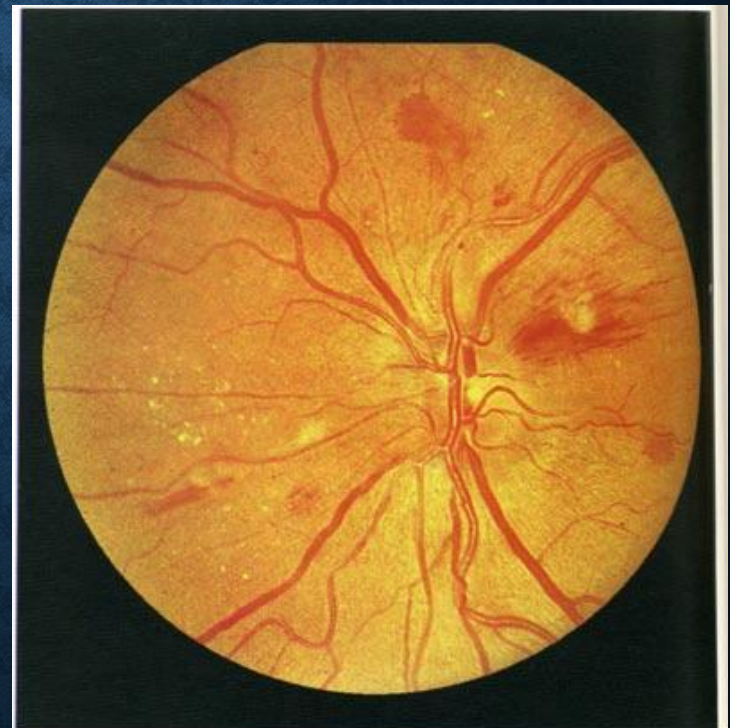


Рис. 4-41. Гипертоническая ретинопатия с множественными кровоизлияниями, мелкими отложениями твёрдого экссудата в перипапиллярной зоне глазного дна.

Ретинопатия при АГ может быть острой или находиться в стадии ремиссии в зависимости от характера течения основного заболевания. Очаговый некроз стенок сосудов является причиной кровоизлияний в слое нервных волокон, окклюзии поверхностных капилляров, образования хлопковидных пятен, которые локализуются в слое нервных волокон, развития глубокого отека сетчатки и экссудации в наружных плексиформных слоях. В острой стадии артериолы значительно сужаются, может возникнуть отек диска зрительного нерва. При флюоресцентной ангиографии выявляют нарушения кровообращения в хориоидее, предшествующие изменениям в сетчатке.

При диагностике, помимо офтальмоскопии, которую необходимо проводить не реже 1 раза в год, применяют электроретинографию для выявления нарушений биоэлектрической активности сетчатки, по выраженности изменения которой судят о степени ишемизации сетчатки; периметрию, при которой могут быть обнаружены ограниченные дефекты в полях зрения.

Лечение должно включать гипотензивную терапию, направленную на стабилизацию артериального давления, которую проводят под контролем биохимических и реологических свойств крови, а также анализа коагулограммы.

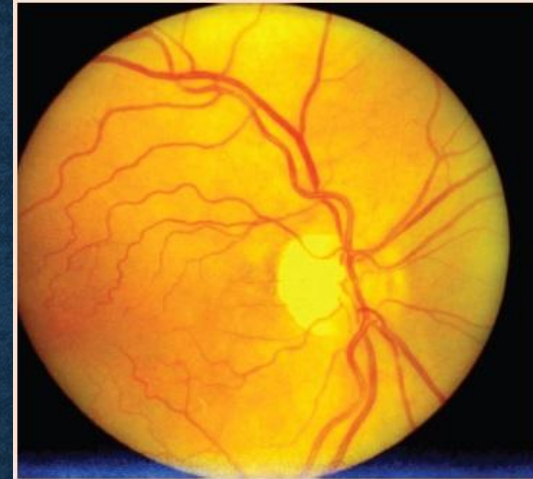

Рис. 1. Гипертоническая ретинопатия.

# ВОСПАЛИТЕЛЬНЫЕ ЗАБОЛЕВАНИЯ СЕТЧАТКИ - РЕТИНИТЫ

Множественные быстропроходящие белые пятна. Этиологический фактор не установлен.

У некоторых пациентов пятна возникают после вирусной инфекции, введения вакцины гепатита В.

Синдром характеризуется типичными клинической картиной, функциональными изменениями и формой течения. Основное отличие от синдромов мультифокального хориоидита и гистоплазмоза состоит в том, что воспалительные очаги быстро появляются, исчезают в течение нескольких недель и не переходят в атрофическую стадию.

Обычно болеют женщины молодого и среднего возраста. Заболевание начинается на одном глазу с внезапной потери зрения, появления фотопсии, изменения темпоральных границ поля зрения и слепого пятна. ЭРГ и ЭОГ патологические.

Офтальмоскопическая картина: множество малозаметных беловато-желтоватых пятен разного размера обнаруживают в заднем полюсе в глубоких слоях сетчатки, преимущественно назально от зрительного нерва, диск зрительного нерва отечен, сосуды окружены муфтами. В ранней фазе ангиограммы наблюдается слабая гиперфлюоресценция белых пятен, просачивание красителя и позднее окрашивание пигментного эпителия сетчатки. В стекловидном теле находят воспалительные клетки. С развитием процесса в макулярной области отмечается слабая гранулярная пигментация.

Лечение заболевания, как правило, не проводят.



# ЭМБОЛИЯ АРТЕРИИ СЕТЧАТКИ

При попадании эмбола в просвет центральной артерии сетчатки происходит быстрое и значительное нарушение кровотока в веществе сетчатки, что вызывает полную слепоту.

Центральная артерия сетчатки отвечает за кровоснабжение внутренней части сетчатой оболочки. Этот небольшой сосуд входит в глазное яблоко вместе с волокнами зрительного нерва. После этого артерия разветвляется на более мелкие артериолы, которые покрывают всю поверхность сетчатки. При развитии эмболии артерии в сетчатке возникает безболезненное и внезапное снижение зрения, чаще до полной слепоты или светоощущения. Если поражаются только ветви артерии, то происходит соответствующее выпадение полей зрения. Если у пациента имеется анатомическая особенность, которая заключается в наличии дополнительной цилиоретинальной артерии (кровообращает центральную зону сетчатки), то даже на фоне эмболии центральной артерии сетчатки, острота зрения сохраняется на довольно высоком уровне. Иногда происходит одновременная эмболия цилиоретинальной артерии и центральной артерии сетчатки, в этом случае повреждения зрительной функции не избежать.

При спастическом варианте нарушения кровотока по сосудам сетчатки, нарушение зрения носит преходящий характер. Однако, даже временное нарушение зрения может быть предвестником полной слепоты. В связи с этим при появлении подобных симптомов пациенту следует как можно скорее обращаться за медицинской помощью.

# ДИАГНОСТИКА И ЛЕЧЕНИЕ ЭМБОЛИИ АРТЕРИИ СЕТЧАТКИ

Во время офтальмоскопии выявляется значительное побледнение глазного дна, которое связано с ишемией вещества сетчатки. Кроме того, просвет центральной артерии сетчатки и ее ветвей значительно сужен. В случае эмболии только одной из ветвей центральной артерии происходит нарушение кровотока только в определенной зоне, поэтому и признаки патологии (побледнение) также будут присутствовать только в этом секторе. Бывают случаи, что врачу удается при офтальмоскопии определить и причину нарушения кровотока, то есть тромб в просвете артерии.

Все пациенты с эмболией артерии подлежат обязательной госпитализации в стационар. Там назначают сосудорасширяющие лекарства, средства для снижения свертываемости крови и улучшения кровотока. Одновременно используют мочегонные и противовоспалительные лекарства.

Помимо локального лечения, пациенту назначают препараты для коррекции системных отклонений (уровень артериального давления, показатели липидограммы, коагулограммы и т. д.).

Не стоит забывать, что эмболия центральной артерии сетчатки является острой сосудистой проблемой, которая может привести к необратимым последствиям. Если бы тромб попал в артерии мозга или сердца, то пациент мог бы умереть, поэтому каждый человек с эмболией артерии сетчатки должен пройти курс лечения в стационаре, а затем наблюдаться у кардиолога и терапевта.

# ТРОМБОЗ СЕТЧАТКИ

Тромбоз центральной вены сетчатки (ЦВС) может быть двух разновидностей:

- тромбоз именно центральной вены, по-научному — центральная окклюзия
- тромбоз одной или нескольких ветвей центральной вены — периферическая окклюзия.

**Такое деление необходимо для оценки следующих параметров:**

**Площади поражения.** При тромбозе ЦВС повреждается большая часть сетчатки, а при наличии тромба в небольшой венуле может пострадать лишь незначительный участок.

**Тяжести возможных последствий и срочности госпитализации.**

Тромбоз центральной вены опасен значительной потерей зрения и требует немедленной госпитализации. Тромбоз же периферических вен сетчатки при ранней диагностике и маленькой площади поражения может лечиться даже в амбулаторных условиях.

**Объема офтальмологической помощи.** Лечение при центральной окклюзии будет более оперативным и объемным, нежели при периферической.

# СИМПТОМЫ ТРОМБОЗА СЕТЧАТКИ

Симптомы во многом зависят от локализации тромба и степени сужения сосуда (окклюзии).

Если имеется тромбоз центральной вены сетчатки глаза, повреждается минимум 3/4 сетчатки: будут большие множественные кровоизлияния, быстрое ухудшение зрения и искажение цветовосприятия.

- Если наступил тромбоз ветви центральной вены сетчатки (мелкого ответвляющегося сосуда), острота зрения падает медленно и зачастую не расценивается как тревожный симптом. В поле зрения могут появляться расплывчатые черные пятна или «туман» перед взором. Полная окклюзия (перекрытие просвета вены на 95% и более) имеет выраженную клиническую симптоматику. К счастью, встречается редко. Частичная же окклюзия может ярко не проявляться. Манифестация признаков тромбоза начинается при сужении просвета сосуда на 70 и более процентов.
- Тромбоз центральной артерии сетчатки — это всегда ургентное (экстренное) состояние, требующее скорейшей квалифицированной помощи! Если при венозной окклюзии есть шанс сохранить зрение, то при окклюзии ЦАС грозит полная слепота.

# ЛЕЧЕНИЕ

100%-ый специфический признак тромботических изменений сетчатки глаза во время осмотра глазного дна в увеличительное стекло — вид «раздавленного помидора».

Также при визометрии диагностируется сниженная острота зрения — человек не может разглядеть строчки букв и отмечает, что стал видеть хуже, чем днем ранее.

Ангиография с флюоресцирующим контрастным веществом поможет поставить окончательный диагноз и точно укажет место локализации тромба.

- Лечение проводится в 4 этапа:
- Восстановление кровотока в тромбированном сосуде.
- Уменьшение отека сетчатки.
- Растворение и ликвидация образовавшихся кровоизлияний (если они небольшие по площади).
- Улучшение микроциркуляции в сетчатке.

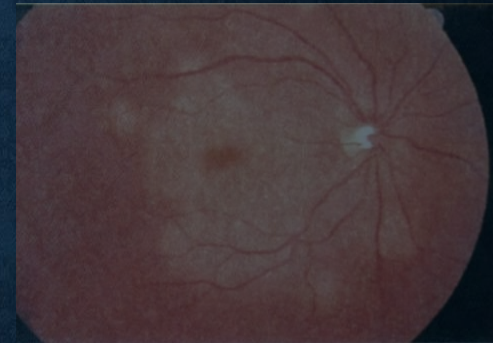
- Для лечения тромбоза сетчатки используется комплексный подход:
- Тромбы могут растворить Фибринолизин или Плазминоген. Их вводят с помощью шприца под глаз. Единственная оговорка: должно пройти не более 2-х часов от начала клинических проявлений тромбоза.
- Гепарин в виде инъекций, Варфарин или Клопидогрель — применяются для профилактики дальнейшего тромбообразования и снижения свертываемости крови в мелких сосудах.
- Улучшить циркуляцию крови и защитить стенки сосудов от возникшей гипоксии способен Трентал. Он вводится внутривенно капельно 2 раза в сутки.
- Отек сетчатки лечится введением в клетчатку вокруг глаза растворов глюкокортикостероидов (Преднизолон, Гидрокортизон). При сильной болезненности в глазу

## Острая мультифокальная плакоидная

эпителиопатия. Характерные признаки заболевания - внезапная потеря зрения, наличие множественных рассеянных скотом в поле зрения и больших очагов поражения кремового цвета на уровне пигментного эпителия в заднем полюсе глаза.

Острая мультифокальная плакоидная пигментная эпителиопатия возникает после таких продромальных состояний, как повышение температуры тела, недомогание, боли в мышцах, наблюдающихся при гриппе, респираторной вирусной или аденовирусной инфекции. Отмечено сочетание мультифокальной плакоидной пигментной эпителиопатии с патологией центральной нервной системы (менингоэнцефалиты, церебральные васкулиты и инфаркты), тиреоидитом, васкулитом почек, узловатой эритемой.

Клиническая картина заболевания представлена множественными беловато-желтыми пятнами на уровне пигментного эпителия сетчатки. Они исчезают при купировании общего воспалительного процесса.



**Острый очаговый ретинальный некроз.** Заболевание возникает в любом возрасте. Характерные симптомы - боль и снижение зрения. В клинической картине отмечаются белые некротические очаги в сетчатке и васкулит, к которым затем присоединяется оптический неврит. Острое поражение сетчатки возникает, как правило, при системной вирусной инфекции, например при энцефалите, опоясывающем герпесе, ветряной оспе. Некроз начинается на периферии сетчатки, быстро прогрессирует и распространяется к заднему полюсу глаза, сопровождаясь окклюзией и некрозом сосудов сетчатки. В большинстве случаев возникает отслойка сетчатки с многочисленными разрывами. Важную роль в развитии заболевания играют иммунопатологические механизмы. Лечение системное и местное - противовирусное, противовоспалительное, антитромботическое, хирургическое.

**Юкстапапиллярный хориоретинит Йенсена** - воспалительный хориоретинальный очаг с вовлечением в патологический процесс всех, в том числе поверхностных, слоев сетчатки, локализованный возле диска зрительного нерва. Наряду с типичной локализацией характерным симптомом является сегментарный дефект в поле зрения, распространяющийся от диска зрительного нерва к периферии. Заболевание чаще возникает в третьей декаде жизни, и в большинстве случаев причиной его развития является токсоплазмоз. На другом глазу может быть характерный для врожденного токсоплазмоза атрофический очаг в макулярной области.

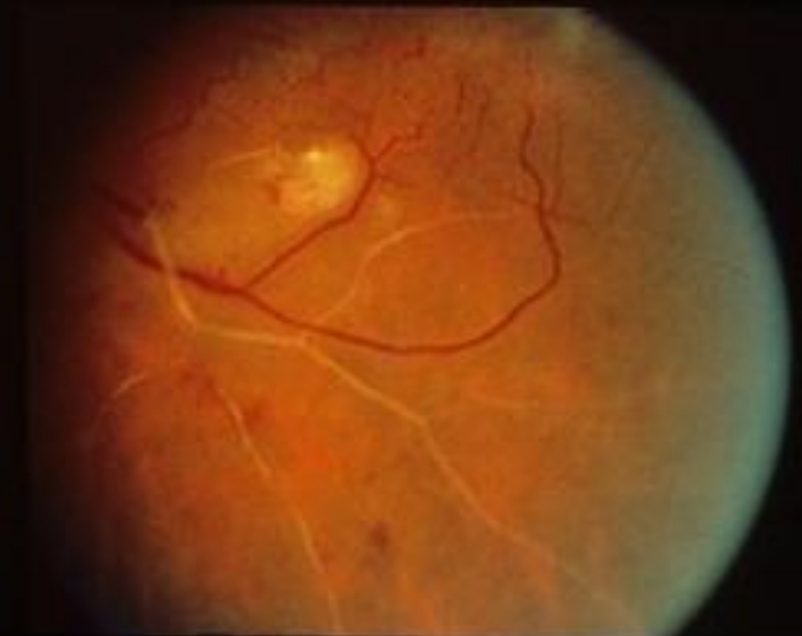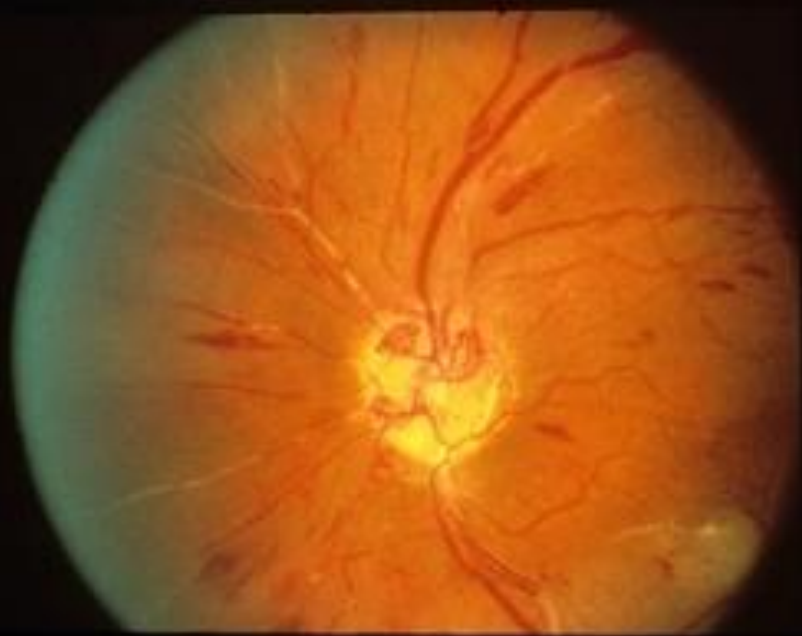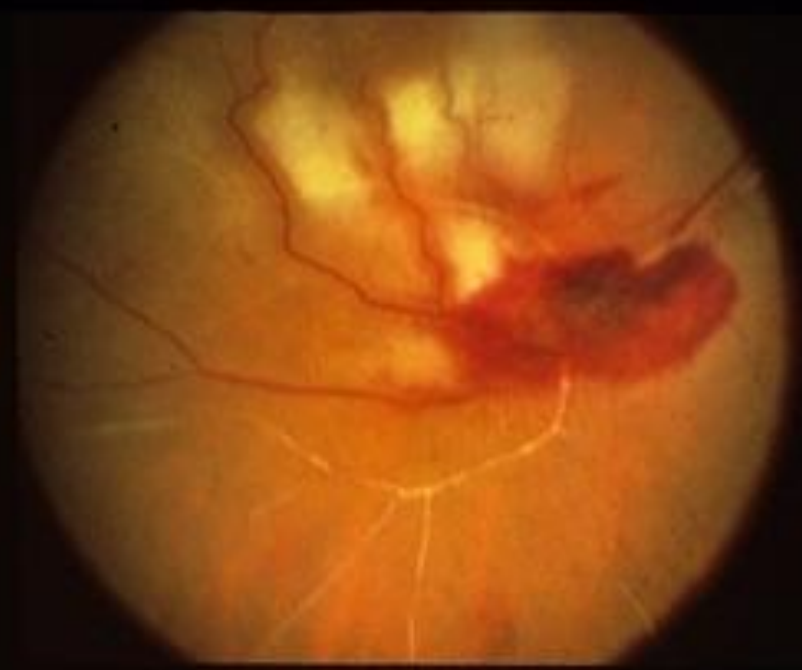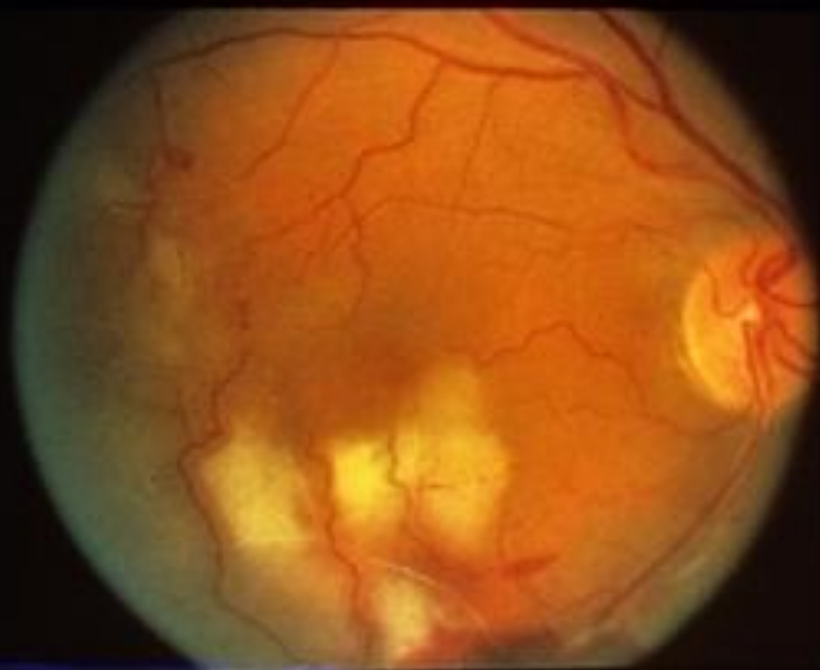При офтальмоскопии в острой стадии наблюдается прилежащий к диску зрительного нерва овальный серобелый проминирующий фокус воспаления, размер которого равен диаметру диска. Стекловидное тело диффузно опалесцирует. Проходящие сквозь очаг воспаления или над его поверхностью артерии имеют различный калибр и изменения стенок.



Болезнь Илза (ювенильная ангиопатия) - гетерогенное заболевание, которое может быть отнесено как к сосудистым, так и к воспалительным (периваскулит, васкулит, перифлебит). Характерные признаки - *рецидивирующие кровоизлияния в стекловидное тело и неоваскуляризация сетчатки на периферии без каких-либо типичных клинических признаков*. Неоваскуляризация обычно отмечается на границе между нормальной сетчаткой и ишемической зоной с плохим кровоснабжением. Чаще болеют мужчины в возрасте 15-45 лет. При офтальмоскопии видны извитые расширенные вены сетчатки. Они окутаны муфтами экссудата, рядом много новообразованных сосудов. Муфты распространяются по ходу вен до артериовенозного перекреста.

Заболевание обычно сохраняется в течение многих лет, постепенно затухая.

- Клинически выделяют три подтипа перифлебита: экссудативную форму с муфтами, отеком сетчатки, преретинальным экссудатом; геморрагическую форму с множественными кровоизлияниями в сетчатку и стекловидное тело; пролиферативную форму с новообразованными сосудами в сетчатке и прорастанием сосудов в стекловидное тело, тяжами и мембранами в стекловидном теле, вторичной тракционной отслойкой сетчатки.
- Прогноз относительно зрения плохой. К осложнениям относят кровоизлияния в стекловидное тело, катаракта, папиллит, вторичная глаукома, тракционная и регматогенная отслойка сетчатки, рубез радужки.
- Лечение системное и хирургическое в зависимости от клинических проявлений болезни. Системно используют кортикостероиды, но положительный эффект от их применения нестабилен. Лазер- и фотокоагуляцию проводят с целью уменьшения и предотвращения неоваскуляризации в стекловидное тело, тракции (натяжение фиброзными тяжами) и отслойки сетчатки.

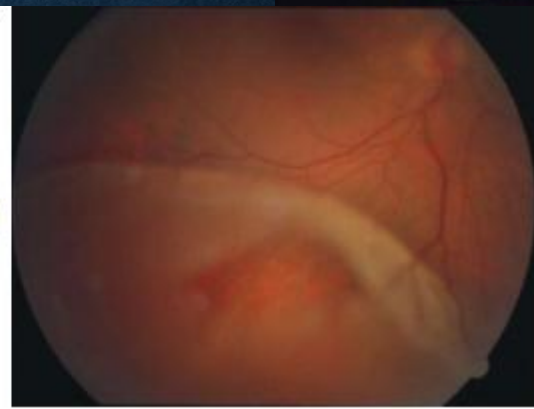
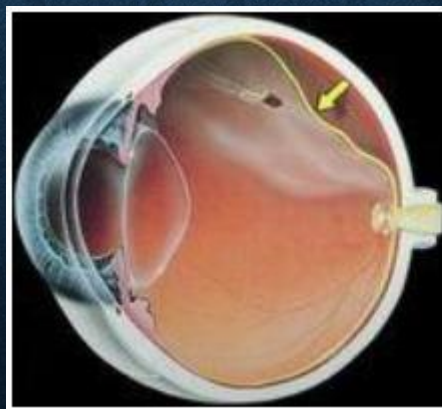
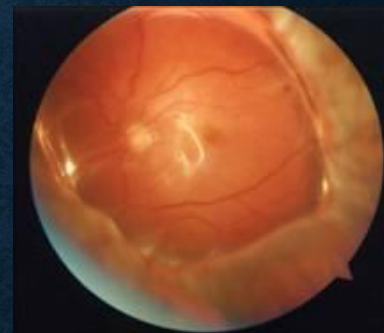
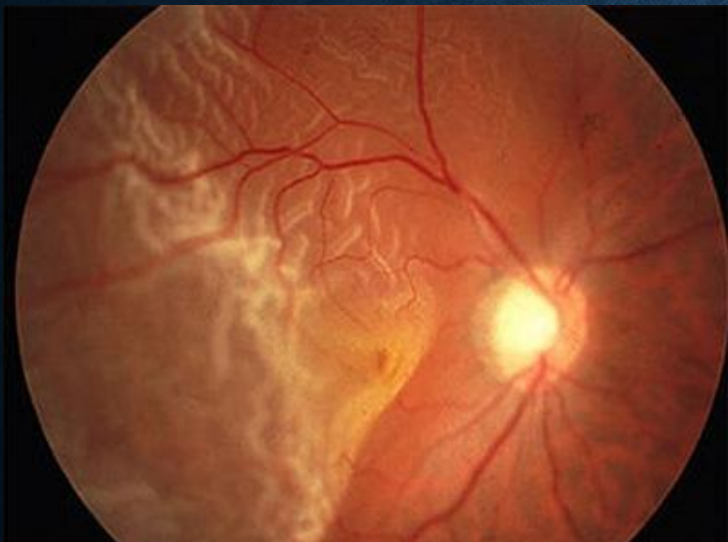# ОТСЛОЙКА СЕТЧАТКИ

*Отслойка сетчатки представляет собой отделение слоя палочек и колбочек, т. е. нейроэпителия, от пигментного эпителия сетчатки, обусловленное скоплением жидкости между ними. При этом нарушается питание наружных слоев сетчатки, что приводит к быстрой потере зрения.*

*Возможность отслоения сетчатки обусловлена особенностями ее строения. Важную роль играют дистрофические изменения сетчатки и тракционные воздействия со стороны стекловидного тела.*

*Различают дистрофическую, травматическую и вторичную отслойку сетчатки.*



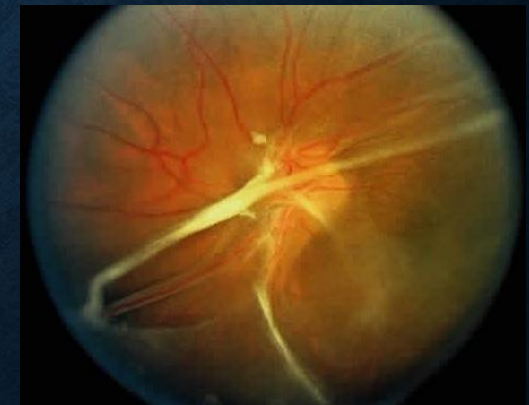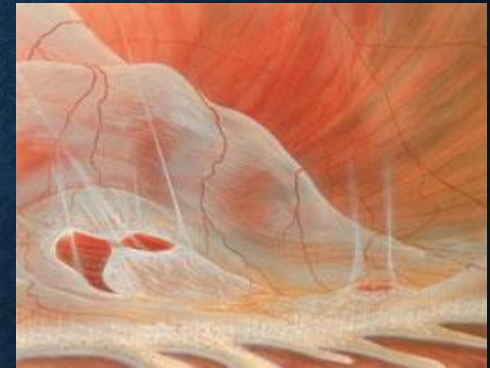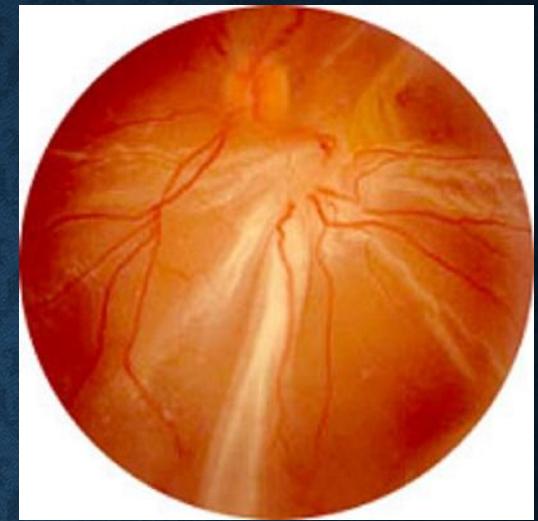
□ *Дистрофическая*, называемая также первичной, идиопатической, регматогенной (от греч. rhegma - разрыв), возникает в связи с разрывом сетчатки, через который под нее проникает жидкость из стекловидного тела.

□ *Травматическая* развивается вследствие прямой травмы глазного яблока - контузии или проникающего ранения.

□ *Вторичная* является следствием различных заболеваний глаза: новообразований хориоидеи и сетчатки, увеитов и ретинитов, цистицеркоза, сосудистых поражений, кровоизлияний, диабетической и почечной ретинопатии, тромбозов центральной вены сетчатки и ее ветвей, ретинопатии недоношенных и при серповидно-клеточной анемии, ангиоматоза Гиппеля-Линдау, ретинита Коатса и др.

*Основным патогенетическим фактором в развитии дистрофической и травматической отслойки сетчатки является разрыв сетчатки или отрыв ее от зубчатой линии.*

Причины формирования разрывов сетчатки окончательно не установлены. Однако в патогенезе разрывов и отслойки сетчатки, несомненно, имеют значение дистрофические изменения сетчатки и хориоидеи, тракционные воздействия со стороны стекловидного тела и ослабление связей между фоторецепторным слоем сетчатки и пигментным эпителием.

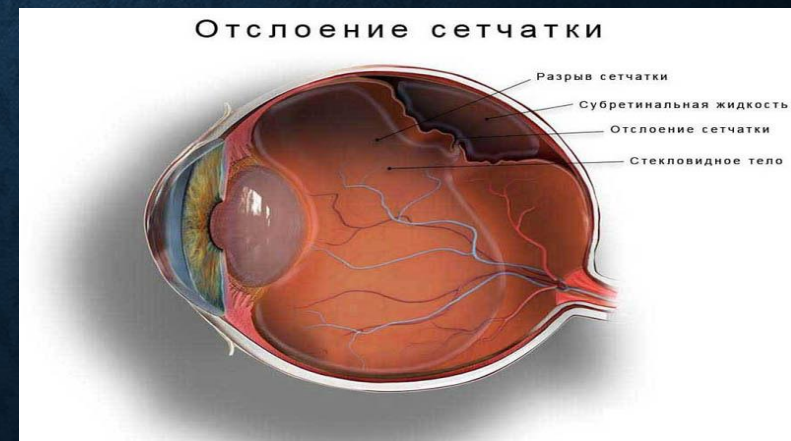


Помимо обычного офтальмологического исследования, у больного, у которого заподозрена отслойка сетчатки, должны быть проведены периметрия, биомикроскопия стекловидного тела и сетчатки, непрямая (лучше бинокулярная) офтальмоскопия. При затруднениях в диагностике и выборе оптимального метода лечения полезны оценка энттоптических феноменов, склерокомпрессия, использование ультразвукового и электрофизиологического исследований.

Характерные для отслойки сетчатки выпадения в поле зрения и степень снижения остроты зрения зависят от локализации и распространенности отслойки и вовлечения в патологический процесс макулярной области. Выпадение в поле зрения возникает на стороне, противоположной расположению отслойки. Механофосфен в зоне поражения отсутствует, ЭРГ либо не регистрируется, либо резко субнормальна.

У половины больных выявляют относительное (по сравнению с парным глазом) снижение внутриглазного давления.

Биомикроскопия позволяет уточнить характер витреоретинальных взаимоотношений, определить наличие деструкции стекловидного тела, пигментных гранул, шварт, кровоизлияний, отслойки стекловидного тела.

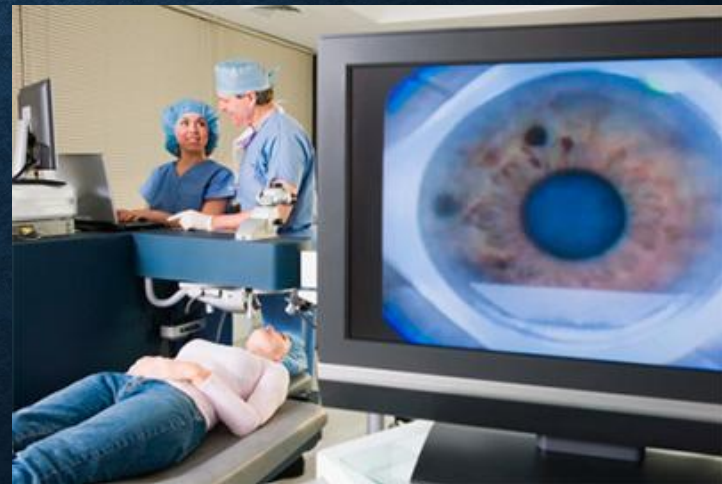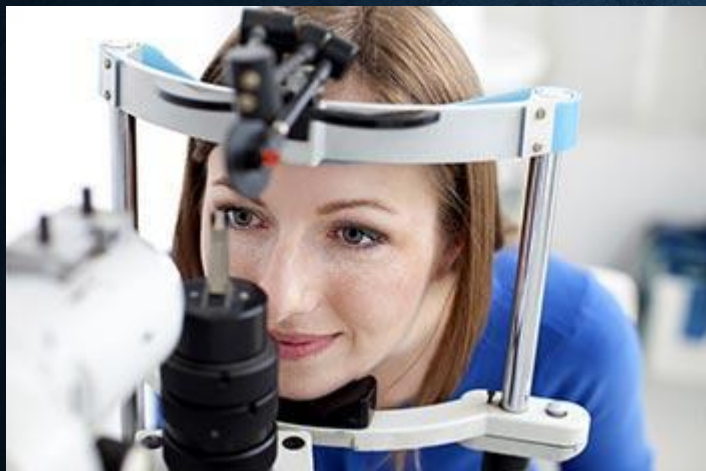


*Хирургическое лечение отслойки сетчатки имеет цель блокировать разрывы сетчатки и устранить витреоретинальные сращения, оттягивающие сетчатку в полость стекловидного тела.*

Все используемые с этой целью методы оперативных вмешательств можно условно разделить на три группы.

- 1. Гипер- или гипотермические (фотокоагуляция, диатермокоагуляция, криопексия), локальные транспупил-лярные или транссклеральные воздействия, призванные вызвать слипчивое воспаление в зоне разрывов сетчатки и прочно фиксировать сетчатку.*
- 2. Склеропластические операции (временное баллонное или постоянное локальное, циркулярное или комбинированное пломбирование склеры в зоне проекции разрывов сетчатки силиконовыми или биологическими имплантатами), направленные на восстановление контакта сетчатки с подлежащими оболочками.*
- 3. Интравитреальные вмешательства - это операции, выполняемые внутри полости глаза. Прежде всего производят витрэктомию - иссечение измененного стекловидного тела и витреоретинальных шварт. Ретинотомия - это рассечение укороченной и сократившейся отслоенной сетчатки с последующим расправлением ее и фиксацией краев с помощью криоили эндолазерной коагуляции. В отдельных случаях используют микроскопические ретинальные гвозди и магниты.*

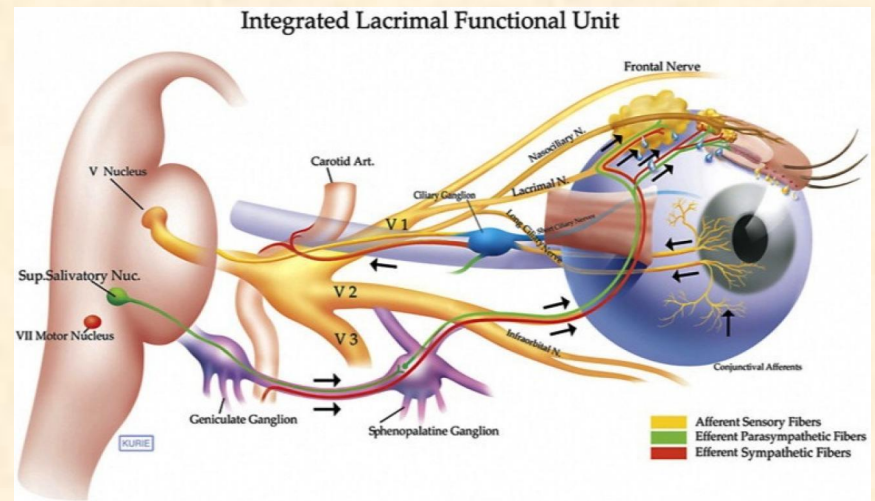
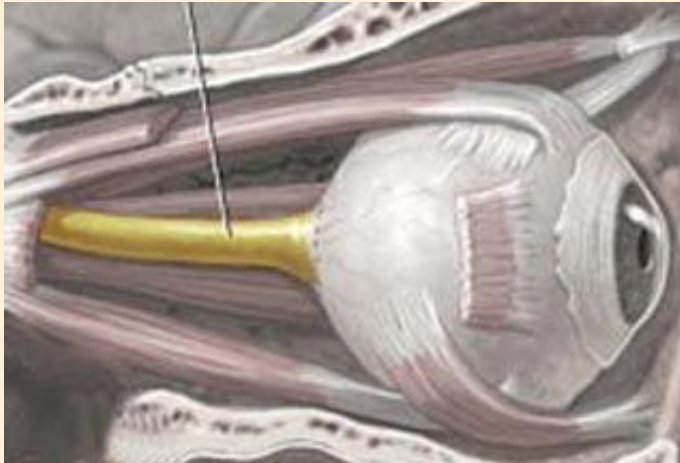
Обязательным условием успеха операций по поводу отслойки сетчатки является их своевременность, так как длительное существование отслойки приводит к гибели зрительно-нервных элементов сетчатки. В раннем послеоперационном периоде показано проведение местной и общей противовоспалительной терапии с применением нестероидных и стероидных препаратов, системной энзимотерапии при наличии кровоизлияний.

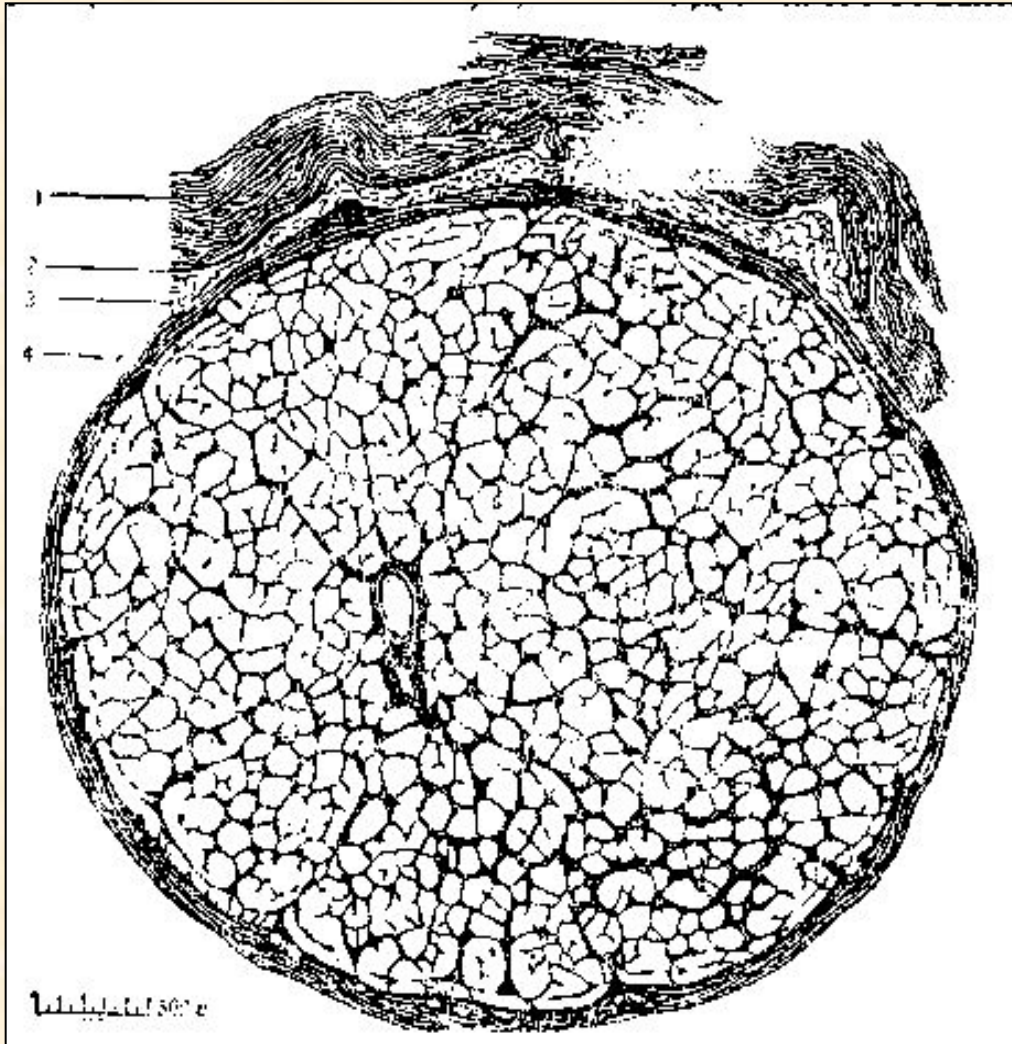




# Презентация

## На тему: «Заболевания зрительного нерва»





**Поперечный разрез  
зрительного нерва.  
1—твердая оболочка;  
2—паутинная оболочка;  
3—межоболочечное  
пространство с  
просекающими его  
волокнами;  
4—мягкая оболочка.**

## Клиническая классификация заболеваний ЗН:

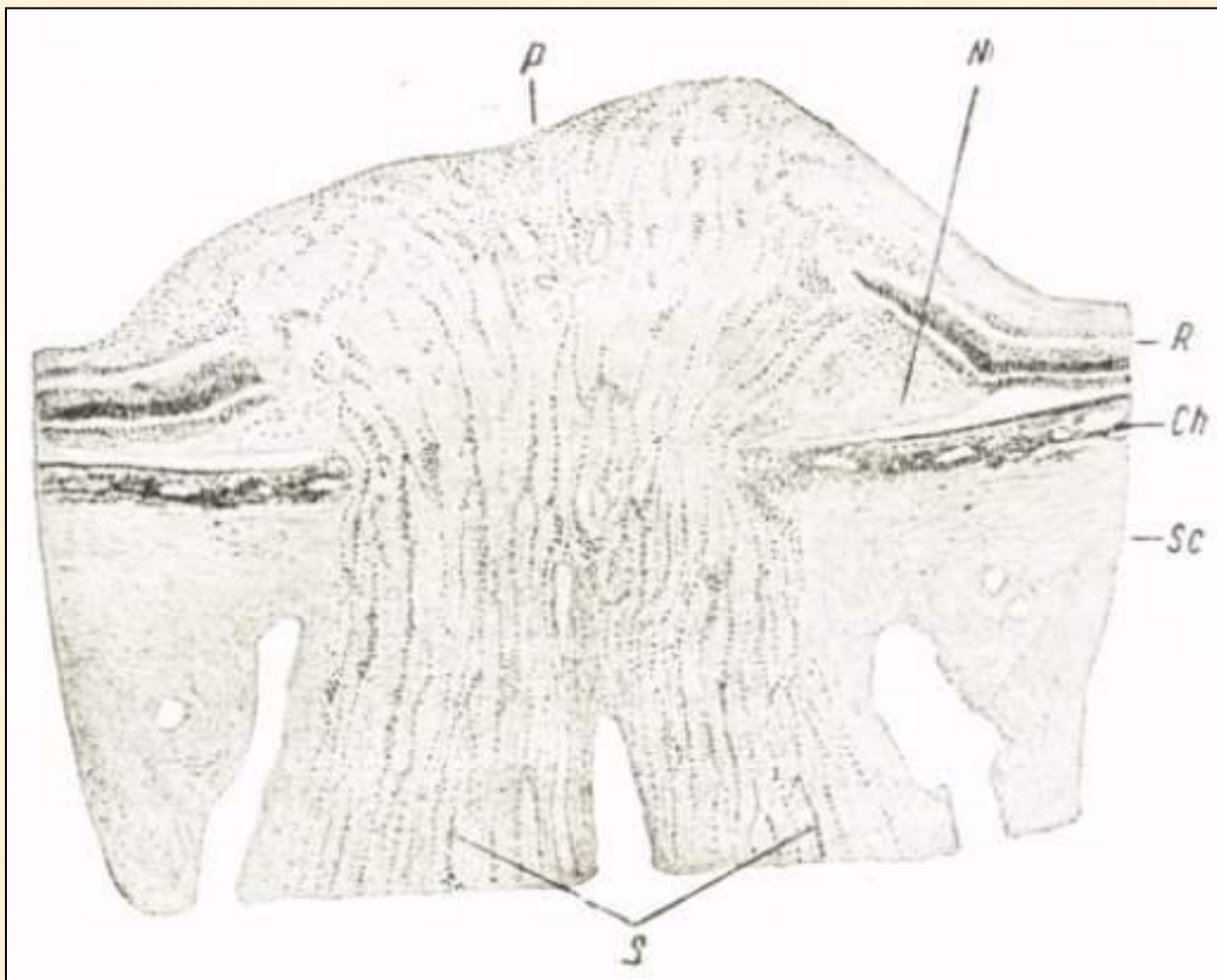
- Застойный диск зрительного нерва;
- Воспалительные заболевания зрительного нерва:
  - неврит зрительного нерва (папиллит),
  - ретробульбарный неврит;
- Атрофия зрительного нерва;

# Основные клинические симптомы заболеваний зрительного пути:

- Снижение остроты зрения
- Изменение полей зрения
- Снижение цветного зрения

# Застойный диск зрительного нерва

Развивается в следствии повышения внутричерепного давления , что может быть названо опухолями , абсцессом головного мозга , воспалением мозговых оболочек , травмами черепа и аневризмами сосудов головного мозга , болезнями печени и крови .



### **Застойный диск зрительного нерва:**

Р - диск; N - набухшие нервные волокна, оттесняющие сетчатку;  
К - сетчатка; СН - хориоидия; Бс - склера; 8 - зрительный нерв

# Застойный диск зрительного нерва

## Жалобы :

На кратковременное затуманивание зрения или даже временную полную потерю зрения .Чаще больные предъявляют жалобы лишь на головную боль.

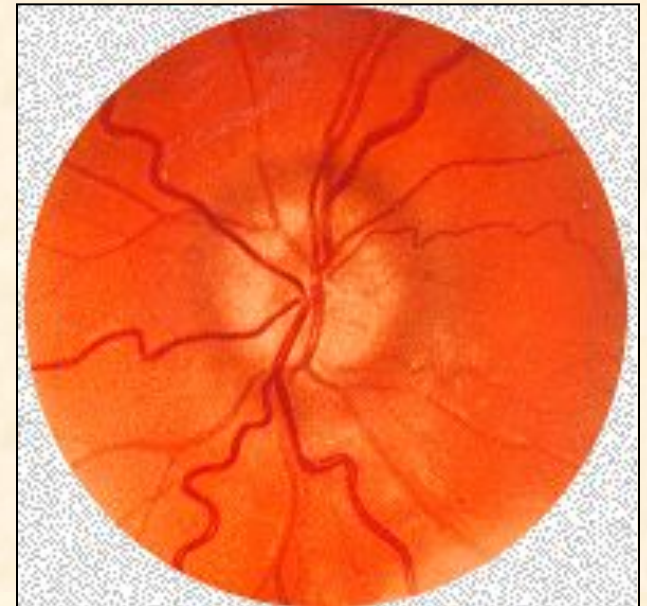
# Застойный диск зрительного нерва

## На глазном дне :

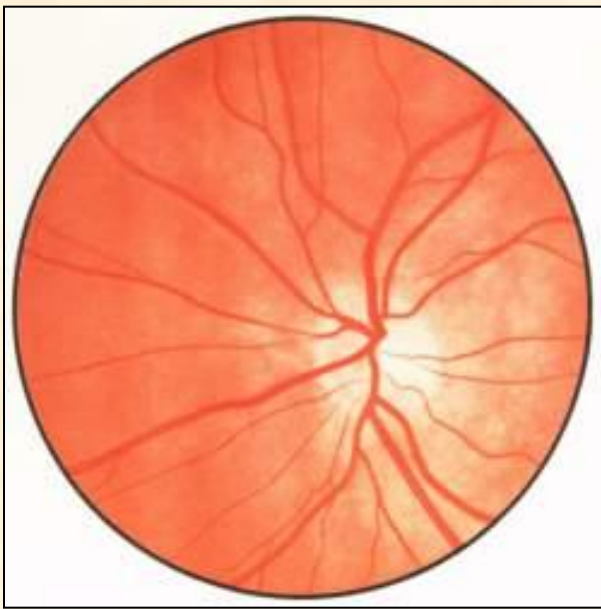
Диск увеличен , выступает в стекловидное тело , границы его размыты , возможны кровоизлияния .

## Лечение :

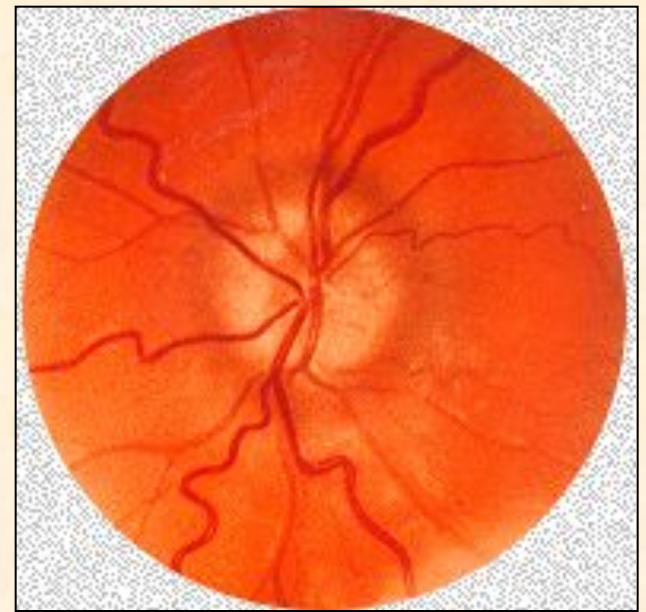
Направлено на понижение внутричерепного давления и на лечение основного заболевания , вызвавшего застой



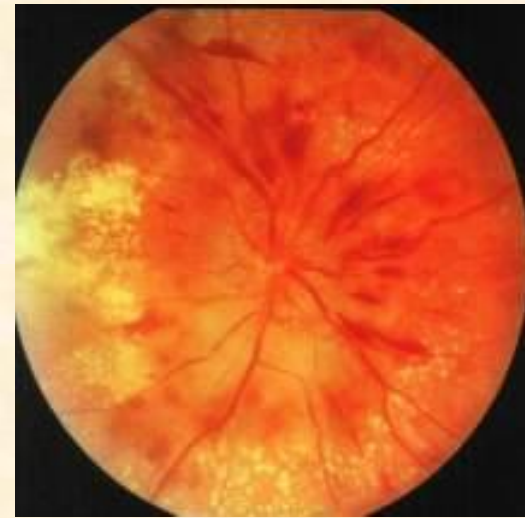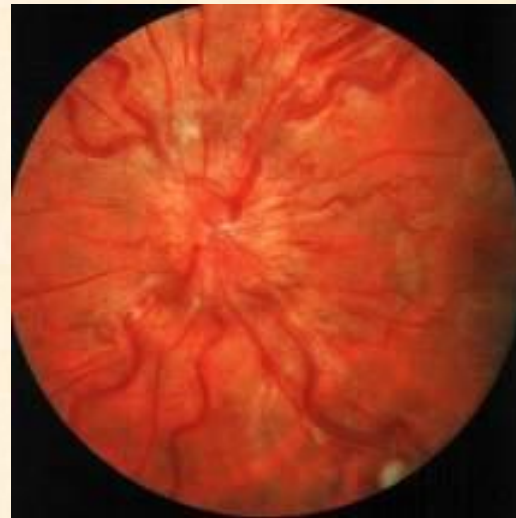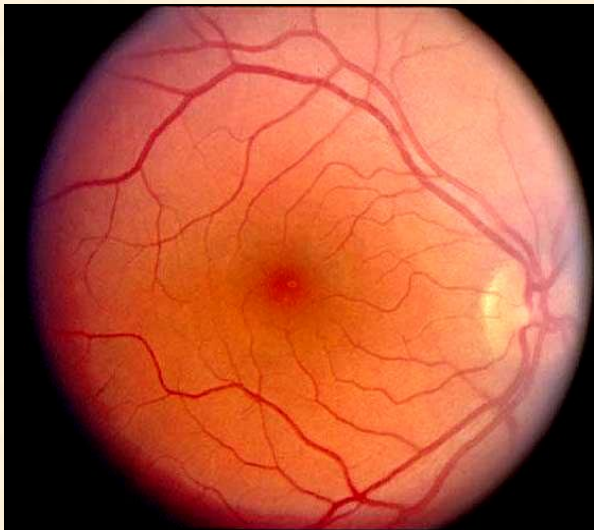




Нормальный ДЗН



Застойный диск ЗН



# Неврит

## Причины :

ОРВИ , Грипп , ОРЗ , генерализованные заболевания ,воспалительные заболевания полости рта и лор органов ,воспалительные объемные заболевания головного мозга .

# Неврит

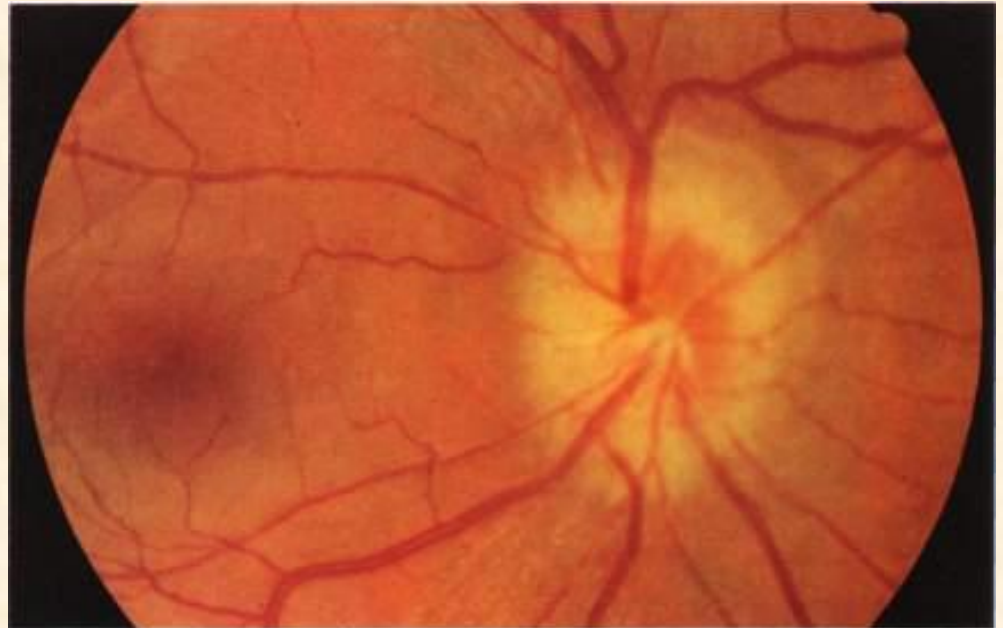
## Жалобы :

Резкая боль за глазами , которая усиливается при повороте глаза в сторону , снижение цветного зрения ,

# Неврит

На глазном дне :

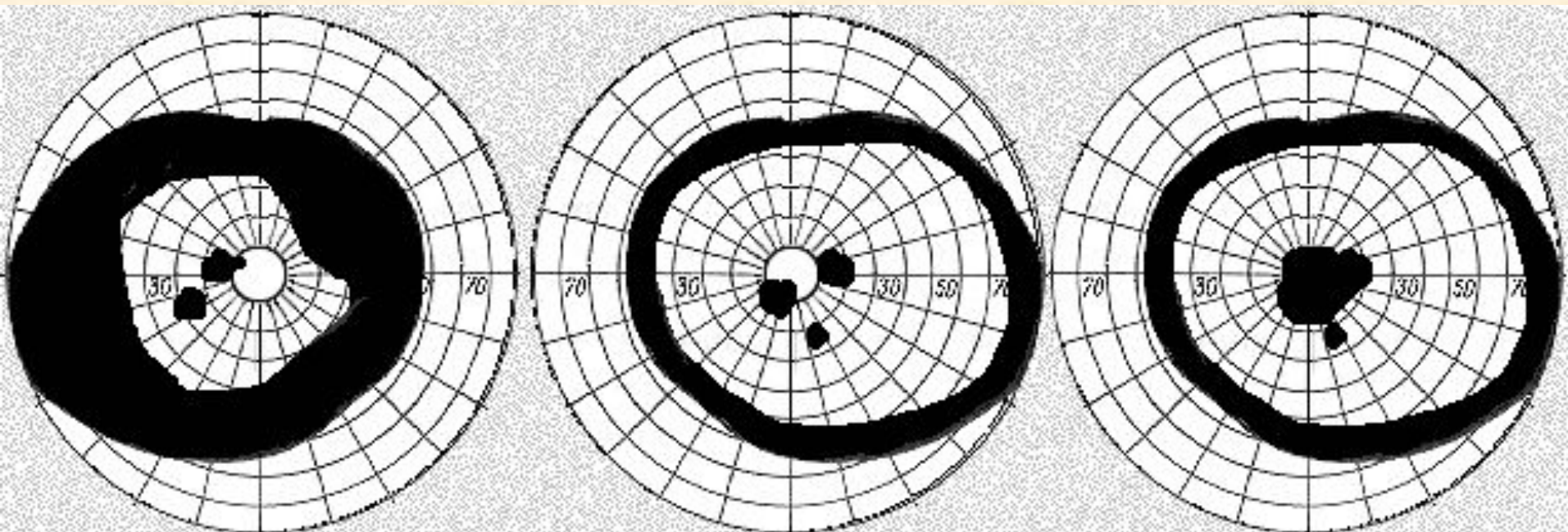
диск отечен , границы размыты , вены широкие , артерии сужены .



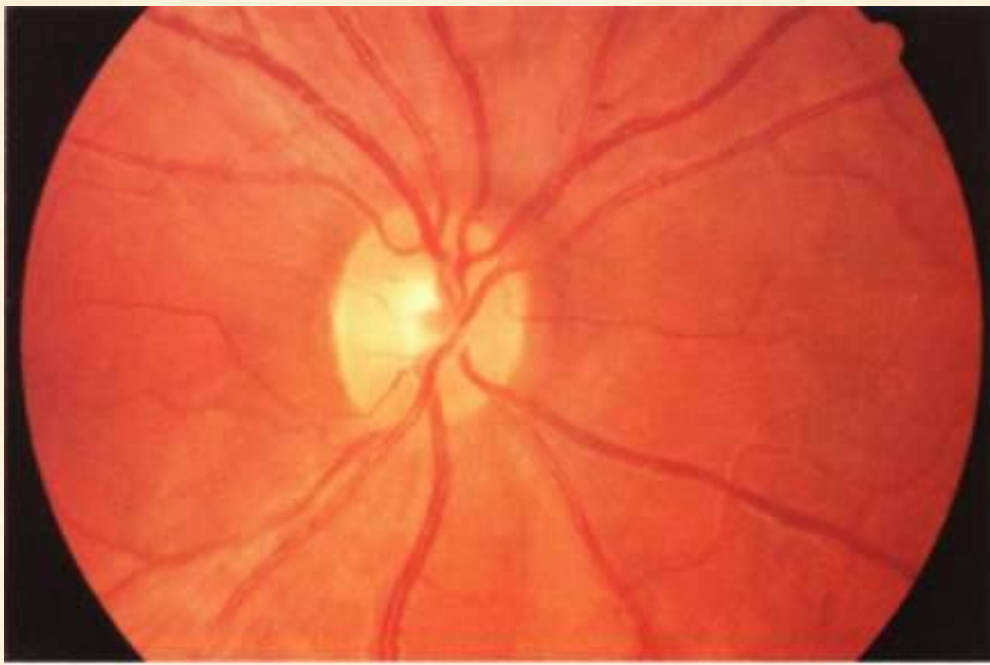
# Неврит

## Лечение :

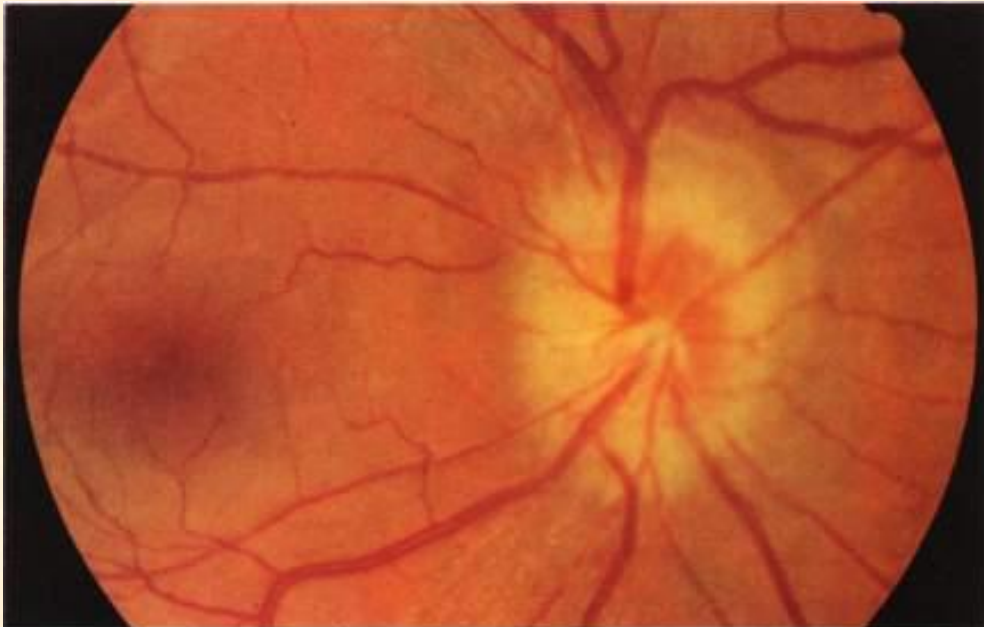
Необходима срочная госпитализация. До выяснения этиологии НЗН лечение направлено на подавление инфекции и воспалительной реакции, дегидратацию, десенсибилизацию, улучшение метаболизма в тканях ЦНС, иммунокоррекцию. Назначают на 5—7 дней антибиотики широкого спектра действия парентерально (не назначать препараты, оказывающие ототоксическое действие — стрептомицин, неомицин, канамицин, гентамицин — ввиду их аналогичного действия на зрительный нерв!). Применяют кортикостероиды в виде ретробульбарных инъекций раствора дексаметазона 0,4% по 1 мл ежедневно, на курс 10—15 инъекций, а также преднизолон внутрь, начиная по 0,005 г от 4 до 6 раз в день в течение 5 дней с постепенным снижением дозы. Внутрь диакарб (ацетазоламид) по 0,25 г 2—3 раза в день (3 дня прием, 2 дня перерыв, одновременно принимать панангин по 2 драже 3 раза в день), глицерин по 1—1,5 г/кг массы тела, внутримышечно раствор магния сульфата 25% по 10 мл, внутривенно раствор глюкозы 40%, раствор гексаметилентетрамина 40%, интраназально в средний носовой ход — тампоны с раствором адреналина 0,1% ежедневно на 20 мин (под контролем уровня АД!). Внутрь витамины группы В, пирацетам (ноотропил) до 12 г/сут, солкосерил (актовегин) внутримышечно, в течение 2—3 мес назначают внутрь по 10 мг (>12 табл.) дибазол 2 раза в день. После уточнения этиологии НЗН проводят лечение, направленное на устранение причины заболевания (специфическое лечение туберкулеза, противовирусная и иммунокорректирующая терапия герпеса, хирургическое лечение синусита и т. д.). Такое же лечение, за исключением назначения антибиотиков, проводят при двустороннем токсическом ретробульбарном НЗН, возникшем вследствие отравления метиловым спиртом или его производными.



Варианты дефектов поля зрения



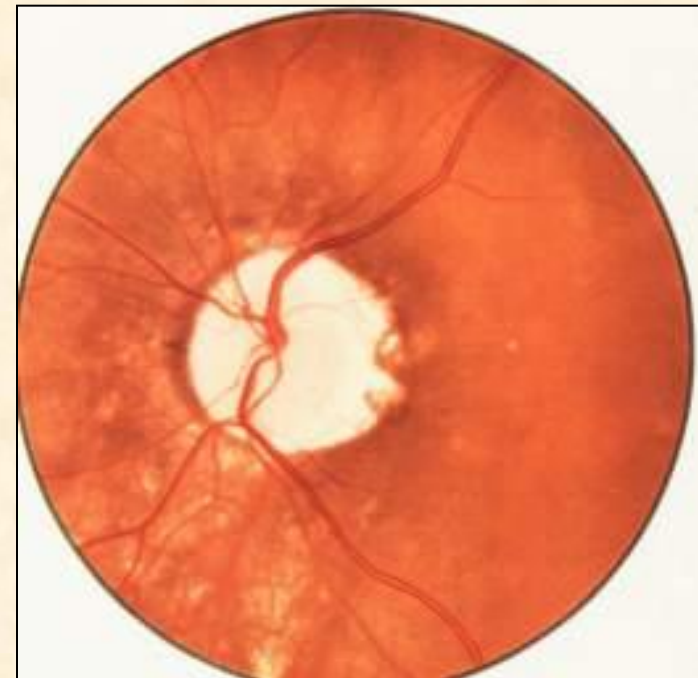
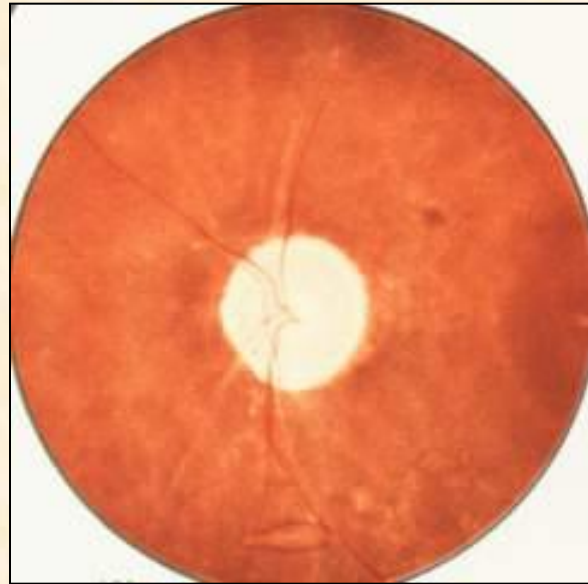
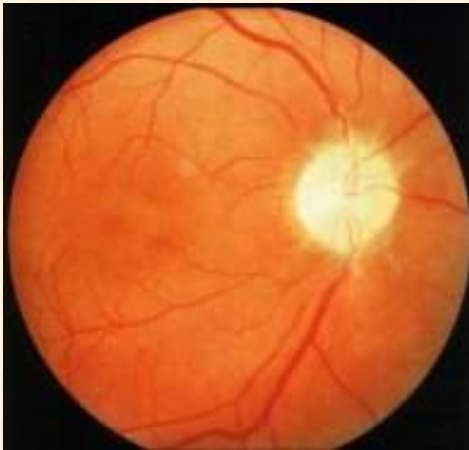Ретробульбарный  
неврит



Папиллит

# Атрофия зрительного нерва

Это полное отмирание волокон зрительного нерва





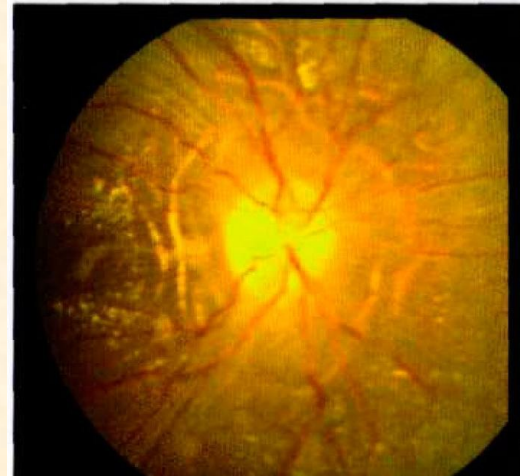
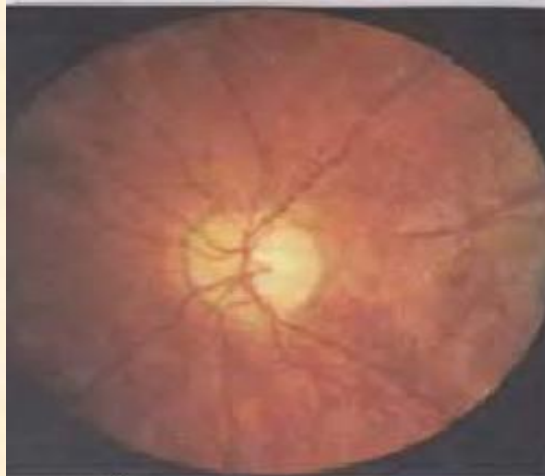# Атрофия зрительного нерва

- Причины :

Невриты , воспаление оболочек  
головного мозга , СПИД , ВИЧ ,  
туберкулез , употребление метилового  
спирта

# Виды атрофии зрительного нерва

- простая (первичная) атрофия зрительного нерва - диск зрительного нерва бледный с четко обозначенной границей; вызвана патологическими процессами, повреждающими волокна зрительного нерва
- вторичная атрофия зрительного нерва - возникает в результате застойной невропатии, границы диска зрительного нерва нечеткие



# Атрофия зрительного нерва

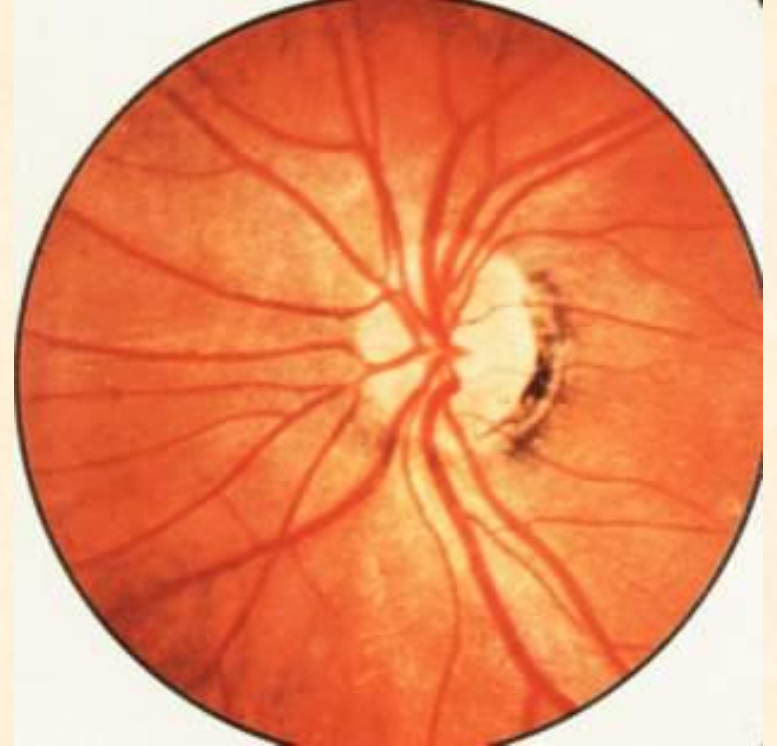
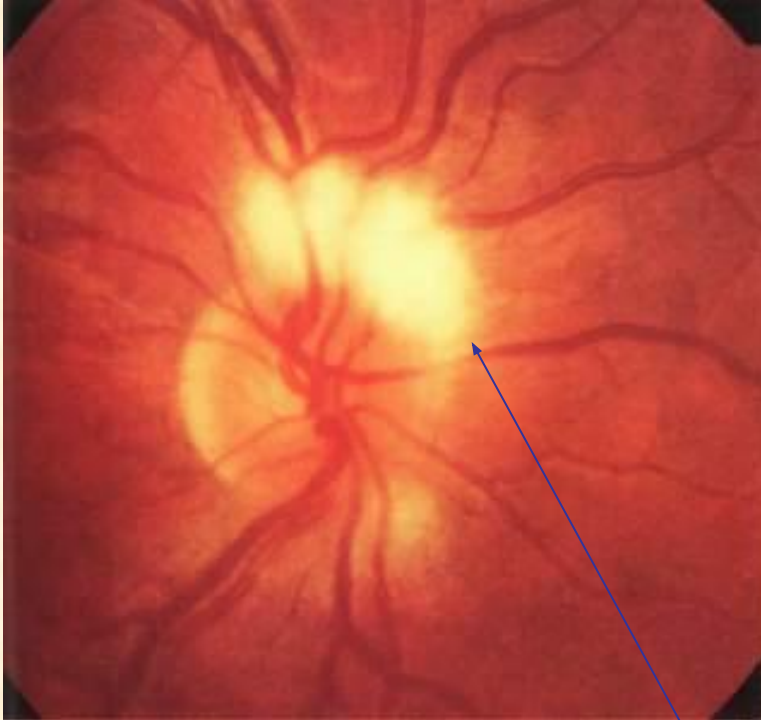
У таких пациентов : блуждающий взгляд и мидриаз .

На глазном дне :

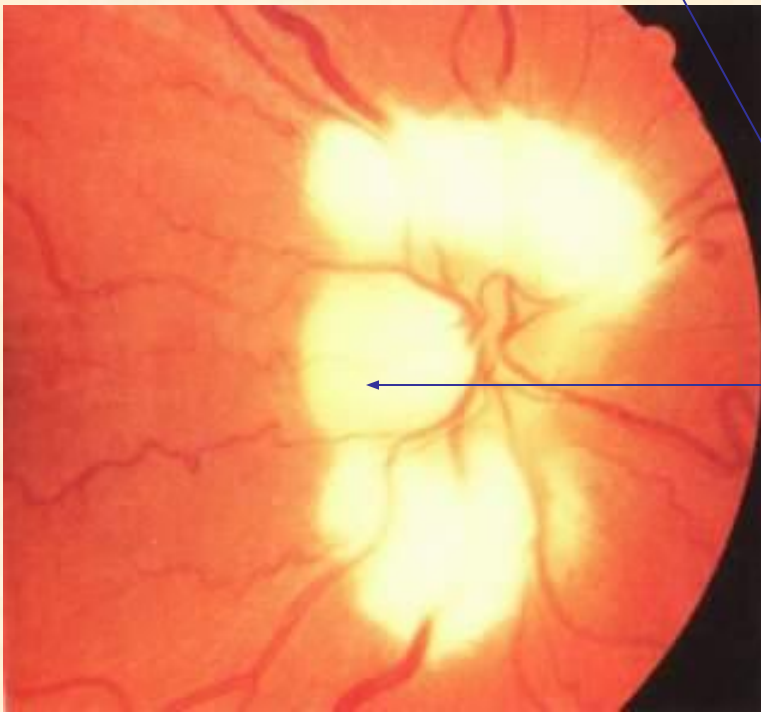
Диски белого цвета , границы четкие или размыты .

Лечение :

Применяют сосудорасширяющие вещества , ретинопротекторы , улучшающие мозговое кровообращение , биогенные стимуляторы и витамины .



Пигментный конус



Миелиновые волокна  
зрительного нерва

A fundus photograph of a human eye, showing the retina and optic disc. The optic disc is visible on the right side, and the macula is visible in the center. The retinal vessels are clearly visible, branching out from the optic disc. The overall color is a reddish-orange hue.

**Спасибо за внимание!**