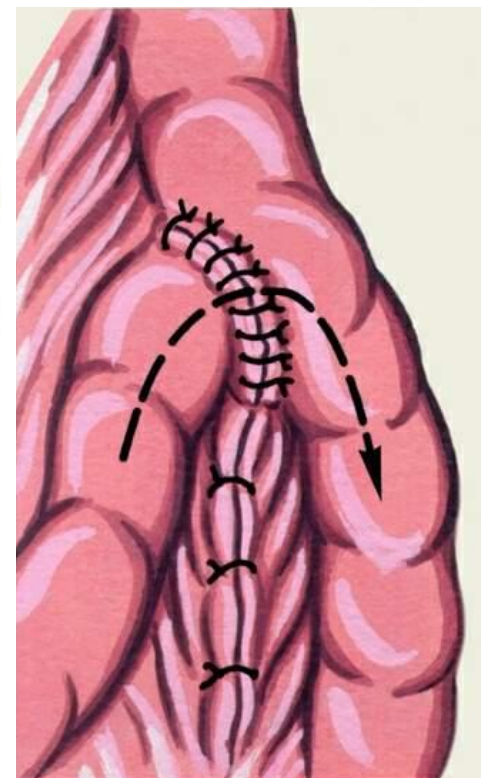
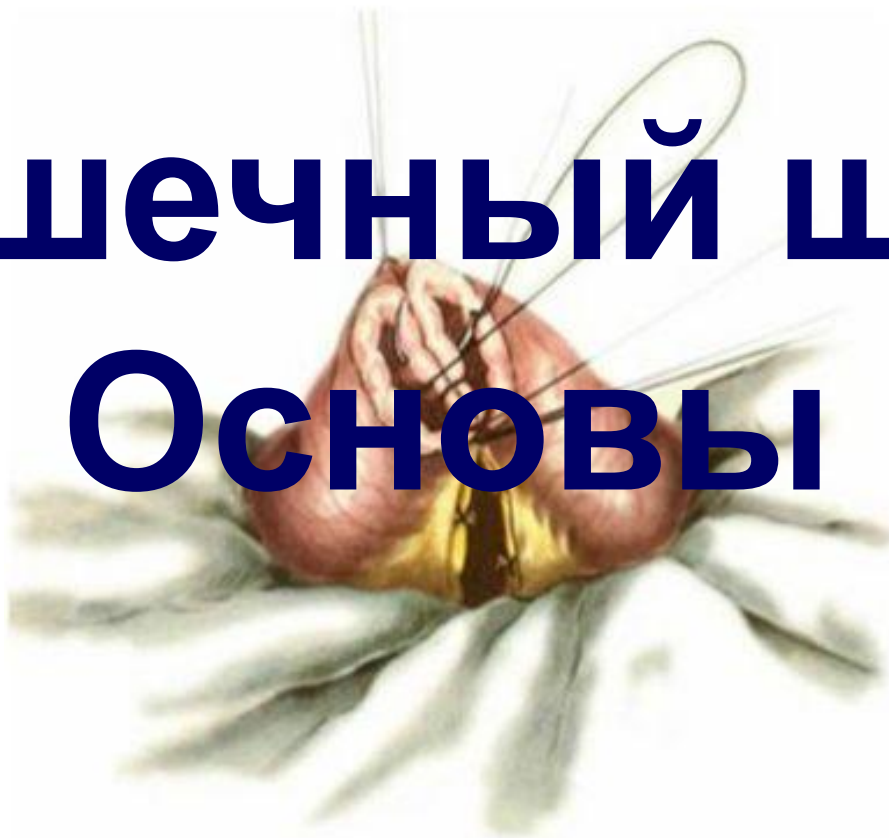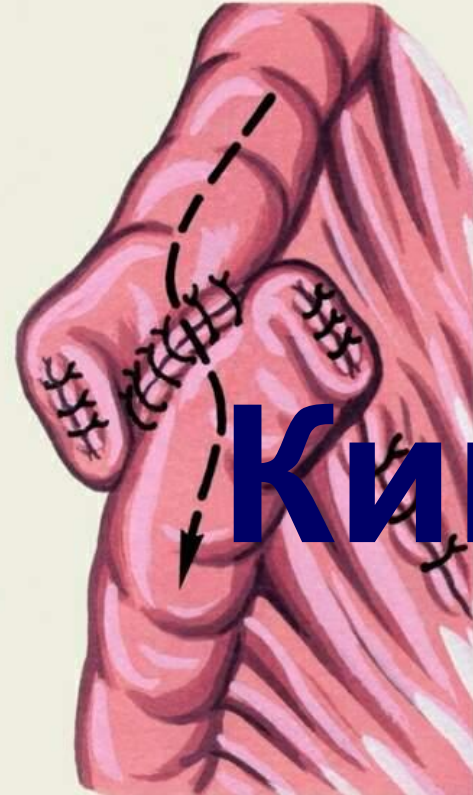


# Кишечный шов Основы



**Кишечный шов** – собирательное понятие, подразумевающее ушивание ран и дефектов **брюшной части пищевода, желудка, тонкой и толстой кишки.**

Универсальное применение этого понятия обусловлено общностью технических приёмов на основе биологических законов заживления ран полых органов желудочно-кишечного тракта.

# История развития кишечного

## шва

*Нет более увлекательной повести в истории медицины, чем развитие кишечной хирургии. (Ганс Кер)*

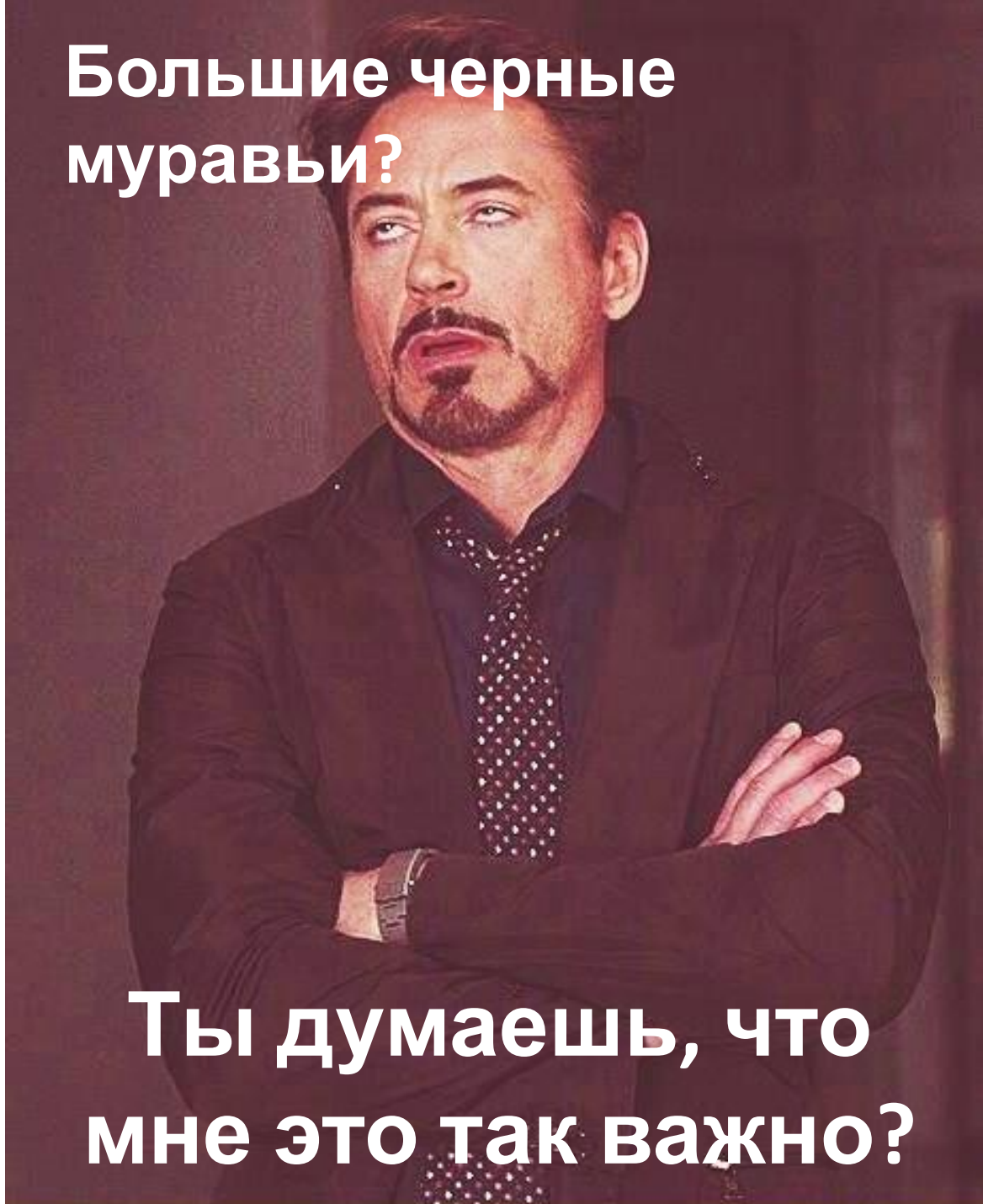
Начало использования кишечного шва восходит ко временам глубокой древности.

Ещё **за 5000 лет до н.э.** в индийских Ведах упоминается о кишечном шве. Древние индусы не боялись вскрыть брюшную полость, извлечь кишку и протолкнуть закупоривающий её камень или вынуть ранившую её “стрелу” (инородное тело) и ушить рану.

Последнее осуществлялось с помощью **больших “чёрных муравьёв”**, которых заставляли впиваться мощными челюстями в **сближенные края раны** и соединять их, после чего туловище муравья удалялось, а голова со сжимающими края раны челюстями оставалась на месте.

**Большие черные  
муравьи?**

**Ты думаешь, что  
мне это так важно?**





**ВАЖНА**

**КАЖДАЯ ДЕТАЛЬ**

# История развития кишечного

## шва

*Нет более увлекательной повести в истории медицины, чем развитие кишечной хирургии. (Ганс Кер)*

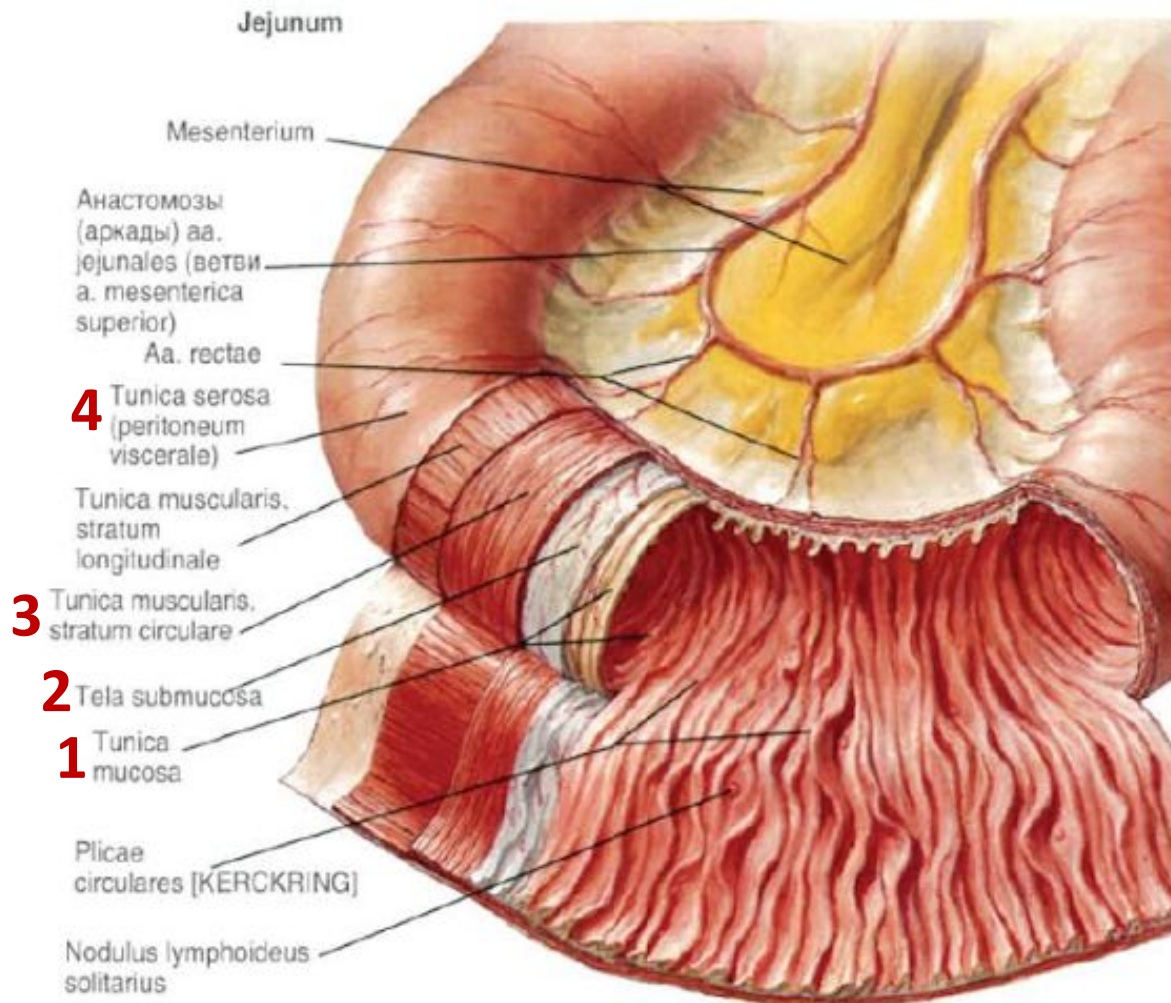
- **5 веке нашей эры** *Клавдий Гален*, основываясь на экспериментах, допускал возможность ушивания ран желудка и толстой кишки.
- **В 11-м веке** *Альбуказис* зашивал раны кишок специальными нитями из эластических элементов кишечной стенки животных.
- **В 12 веке** хирурги Салернской школы при выполнении кишечного шва вводили в просвет кишечной трубки *канюлю из бузины, трахею животных или высушенный кусок кишки*.
- **В 20-м году нашей эры** описание кишечного шва даёт Цельс. Однако он считает раны тонкой кишки абсолютно **смертельными**, тем не менее, при ранах толстой кишки допускает возможность испробования кишечного шва.

Однако самые разнообразные попытки врачей того времени, предпринимаемые при повреждении кишок для спасения больных, как правило, не достигали цели. Медицина была беспомощна в борьбе с наг



# Анатомо-физиологические особенности стенки

## анала



### **I. Футлярное строение** Анатомически

**4** оболочки:

1. слизистая
2. подслизистая
3. мышечная
4. серозная

### Практически

**2** циркулярных футляра:


- **Наружный** - серозно-мышечный (мышечно-адвентициальный)
- **Внутренний** - слизисто-подслизистый



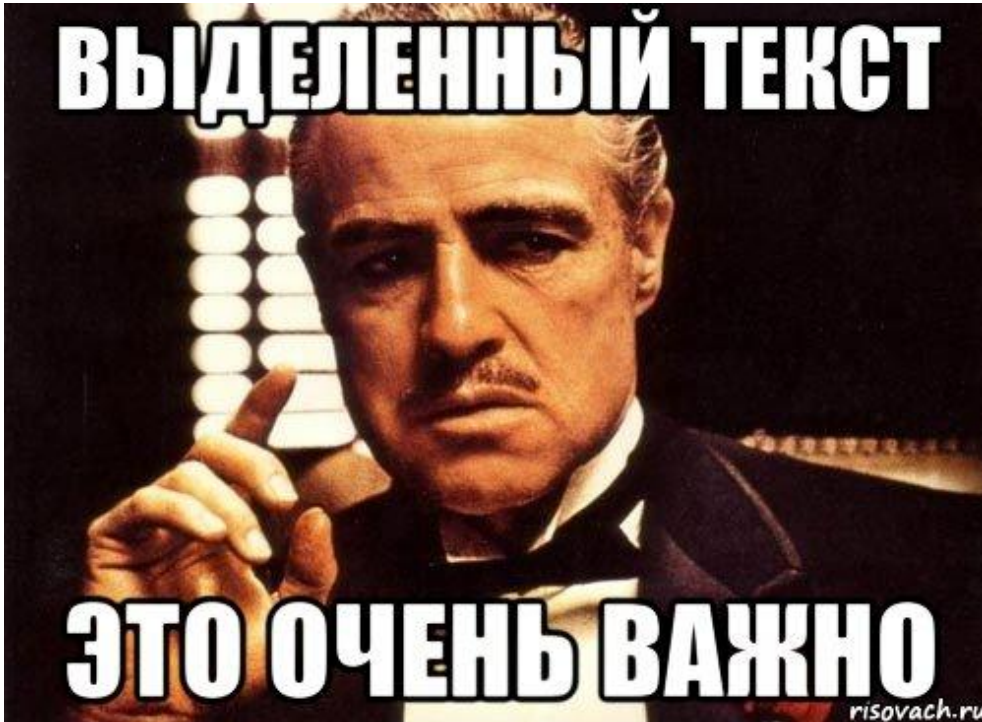
# Какой слой кишечной стенки самый прочный?



**Ессена,  
мышечный!**



# Анатомо-физиологические особенности стенки пищеварительного канала



## II. Биологическая роль оболочек кишки

- серозная оболочка

склеивание в течение  
нескольких часов  
(герметичность анастомоза)

- мышечная оболочка


**бедна** коллагеном

- подслизистая оболочка

прочная в механическом  
отношении (механическая  
прочность анастомоза)

**В составе прочный  
коллагеновый каркас!**

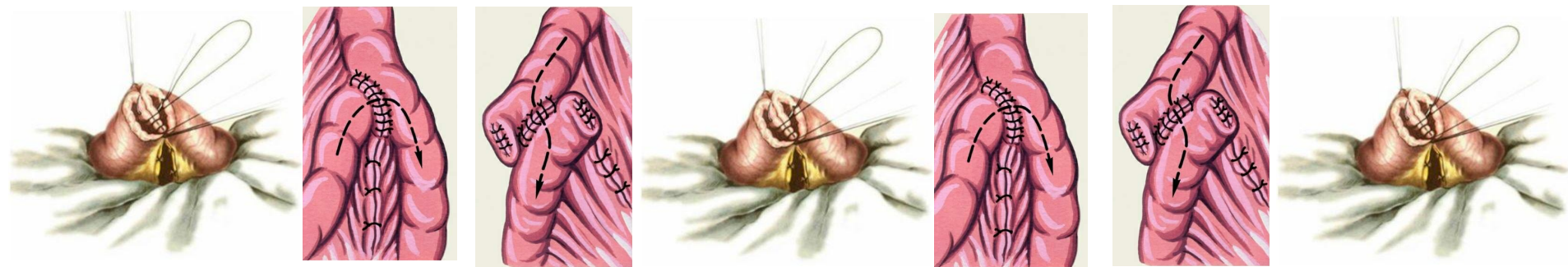
# Подслизистый?!



# ТРЕБОВАНИЯ К КИШЕЧНОМУ

## ШВУ

1. **Герметичность** анастомоза (серозная оболочка)
2. Механическая **прочность** шва (подслизистая оболочка)
3. Предупреждение сужения (**стеноза**) просвета органа в месте наложения шва
4. Обеспечение надежного **гемостаза** (подслизистая оболочка)



# Выбор шовника



1. Рассасывающиеся/  
условнорассасывающиеся  
/ не рассасывающиеся.

2. Мононить/ Комплексная  
нить (крученая, плетеная, с  
покрытием).

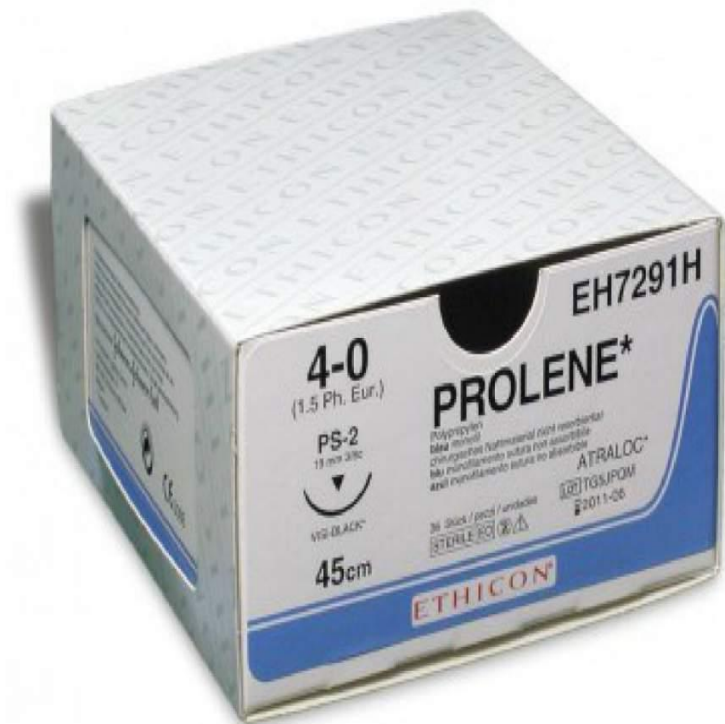3. Атравматический?  
Да/нет.

4. Игла колющая/ режущая.



# Монофиламентные

- Мононить (монофиламентная) в сечении представляет единую структуру с абсолютно гладкой пс



# Монофиламентные



## Преимущества:

- при прохождении через ткани встречают принципиально меньшее сопротивление, чем мультифиламентные шовные материалы (гладкая поверхность);
- они не становятся резервуаром для инфекции;
- нити легко завязываются.

## Недостатки :

- плохо держат узел
- нить скользит в руке



# Полифиламентные

Полинить (многофиламентная) в сечении состоит из множества нитей:

- крученая нить изготавливается путем скручивания нескольких филамента по оси;
- плетеная нить получается путем плетения многих филамента по типу каната.



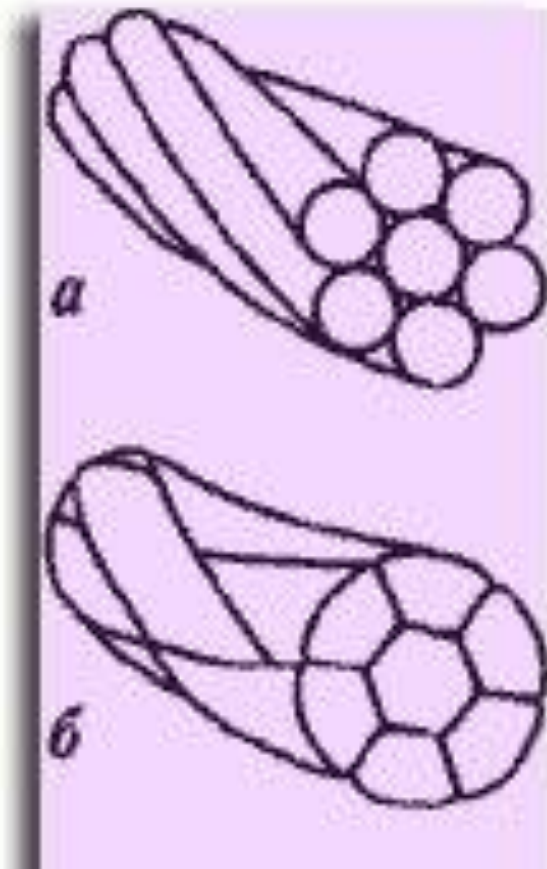
# Полифиламентные

## Преимущества:

- больше прочность на растяжение и разрыв, на сгибание и гибкость;
- хорошо держат узел;
- отсутствует скольжение в руке.

## Недостатки:

- большая травматизация стенок
- склонны становиться резервуаром для инфекции



# Псевдомонифиламентная

- комплексная нить— это плетеная нить, пропитанная и(или) покрытая полимерными материалами.



# Псевдомонифиламентная



Комплексные нити объединяю в себе преимущества монофиламентов и полифиламентов: прочность и хорошие манипуляционные свойства, низкую степень травматизации ткани.

**Большинство не рассасывающиеся.**

# Игла?

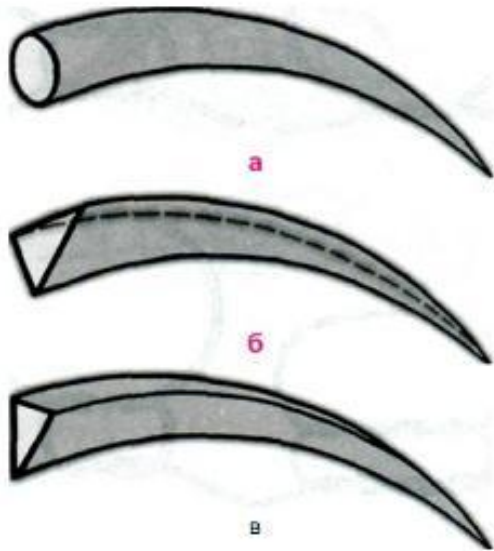




Рис. 18.56. Виды шовных игл, применяемых в периодонтологии.

- а. Колющая.
- б. Режущая.
- в. Обратная режущая.





## Шовник на кишечный

**A.** Рассасывающийся, монофиламент, атравмат, колющая

**C.** Нерассасывающийся, псевдомонофиламент, атравмат, режущая игла

**B.** Рассасывающийся, полифиламент, атравмат, колющая игла

**D.** Рассасывающийся, полифиламент, травмат, режущая игла

# Идеального шовного материала нет!

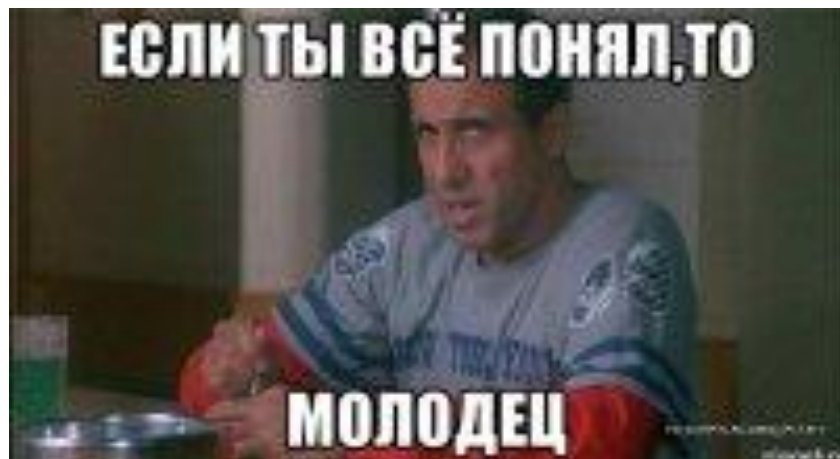## Однорядный анастомоз

- **А.** Рассасывающийся, монофиламент, атравмат, колющая игла
- **В.** Рассасывающийся, полифиламент, атравмат, колющая игла (**Только в том случае, если можешь гарантировать чистоту швов – отсутствие сквозных**)
- Размер шовника 3/0-4/0
- **Полифиламент:** Полисорб, Дексон, Викрил
- **Монофиламент:** Биосин, ПДСII, Максон, Полипропилен

## Двухрядный анастомоз

- **А.** Рассасывающийся, монофиламент, атравмат, колющая игла
- **В.** Рассасывающийся, полифиламент, атравмат, колющая игла (**Так как грязный шов укрывается чистым со 100% гарантией!**)
- Размер шовника 3/0-4/0
- **Полифиламент:** Полисорб, Дексон, Викрил
- **Монофиламент:** Биосин, ПДСII, Максон, Полипропилен

# Выбор шовника



**Рассасывающиеся** / условнорассасывающиеся / не рассасывающиеся.

2. Мононить / Комплексная нить (крученая, плетеная, с покрытием). **Решается индивидуально.**

3. Атравматический? **Да**/нет.

4. Игла **колющая** / режущая.



# Кишечный шов

## Требования к кишечному шву

1. Герметичность на основе точной адаптации сшиваемых поверхностей
2. Гемостатические свойства без значительного нарушения кровоснабжения линии шва
3. Учет футлярного принципа строения стенок органа
4. Достижение необходимой прочности за счет включения в шов подслизистой оболочки
5. Стремление к обеспечению заживления краев раны первичным натяжением
6. Минимальное травмирование оболочек органов
  - отказ от сквозных обвивных швов
  - применение атравматических игл
  - ограничение использования зажимов и пинцетов при формировании соустья
7. Четкая адаптация одноименных слоев
8. Использование Рассасывающихся материалов

# Виды кишечных швов

## По методике наложения:

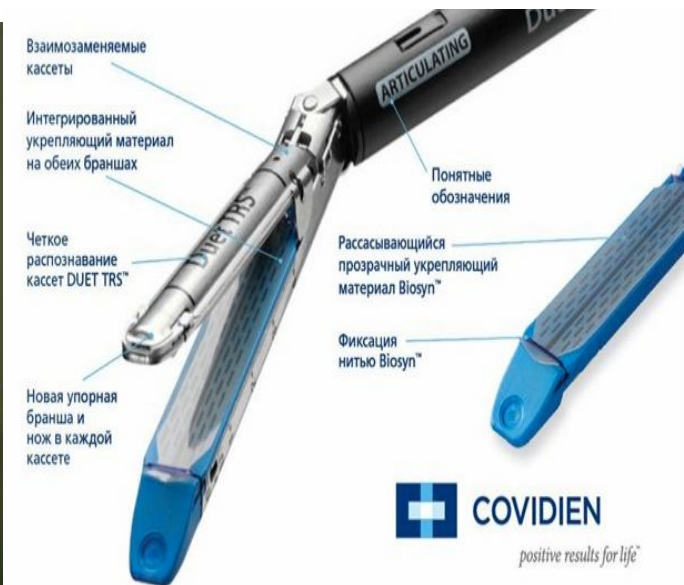
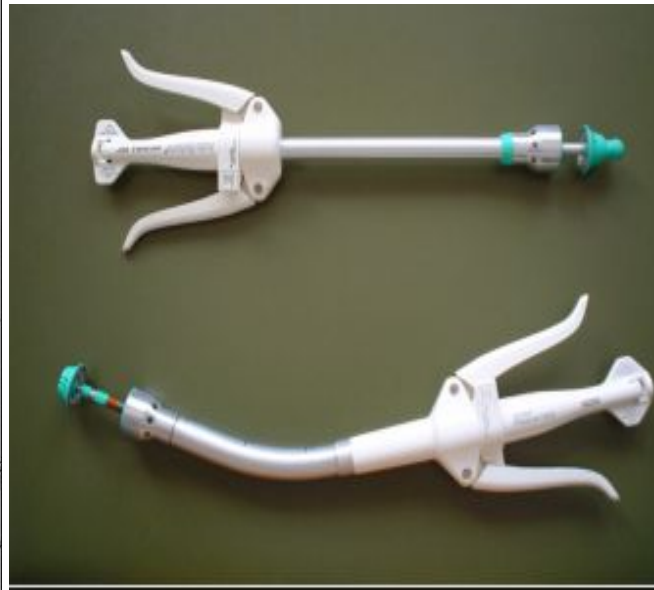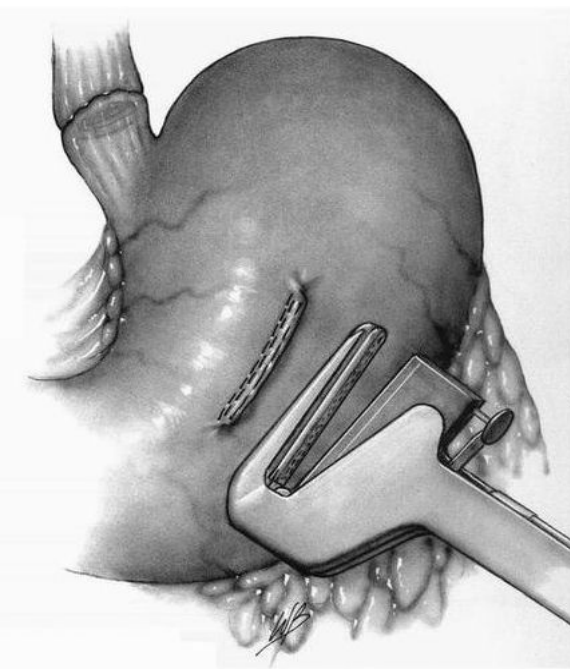
- Ручной/Аппаратный
- Ручной:
  - Краевой/Прикраевой/Комбинированный
- Непрерывный/Узловой
- Однорядный/Двурядный/Трехрядный

## По отношению к просвету органа:

- Проникающие/Непроникающие

# Аппаратный шов

Механические сшивающие аппараты используются в абдоминальной хирургии с середины прошлого века. Большинство из них были разработаны отечественными учеными для анастомозирования в труднодоступных для ручного шва областях. Преимущества аппаратного шва были выявлены при открытых операциях



# Аппаратный шов

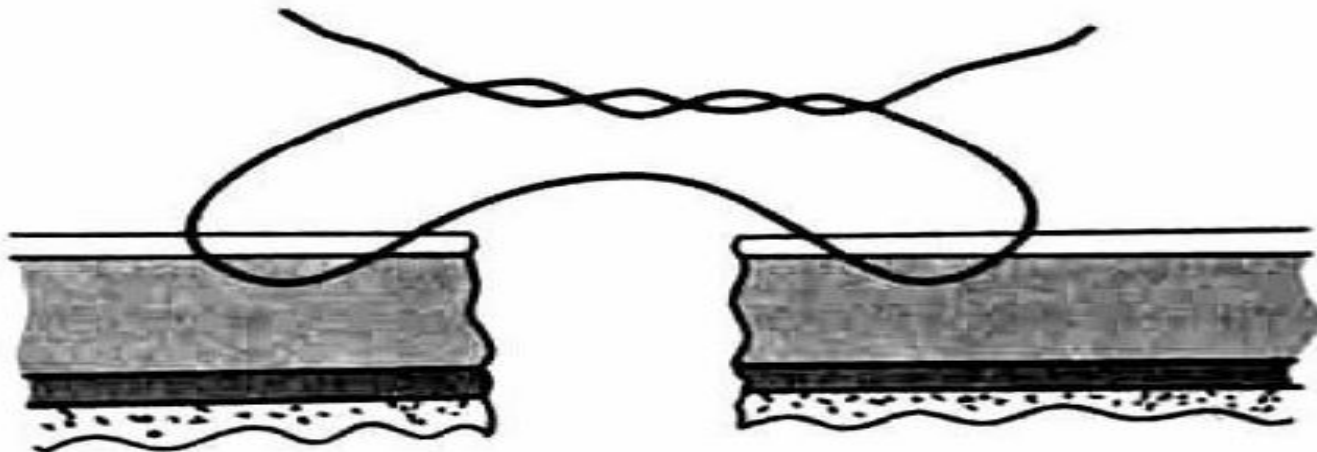
- **минимальная травматичность** (аппаратный шов всегда отличался более мягким и менее травматичным воздействием на ткани, чем наложение такого же количества ручных швов);
- **минимальная инвазивность** (время, в течение которого остается открытым просвет кишки, значительно уменьшается, снижается потенциальная вероятность загрязнения брюшной полости);
- **упрощение оперативной техники** (удобство использования в труднодоступных местах, упрощение мобилизации и анастомозирования при несоответствии диаметров концов кишки и др.);

# Ручной шов

## Прикраевой шов

двухстежковый серо-серозный (серозно-мышечный) узловой шов Ламбера;

Для наложения прикраевого двухстежкового шва Ламбера необходимо вводить иглу на расстоянии 5-8 мм и выводить ее на 1 мм от края раны кишки; с другой стороны ткани захватывают в обратном порядке. Завязывание шва, наложенного по методике автора, приводит к тому, что поверхности серозной и края других оболочек хорошо прилегают друг к другу. Для упрощения техники наложения этого шва обычно наряду с серозной оболочкой прокалывают и мышечный слой. Такие швы получили название «серозно-мышечные». Несмотря на очевидное преимущество, шов Ламбера имеет и недостатки: не обладает гемостатическими свойствами; на первых порах непрочен; не обеспечивает хорошей адаптации подслизистой и слизистой оболочек. Прикраевой шов Ламбера



# Ручной шов

## Краевой шов

Краевые швы, в зависимости от количества оболочек стенки

полого органа, захваченных в шов, могут быть однофутлярными

и двухфутлярными. К однофутлярным швам относятся:

- серозно-мышечный шов с узлами на поверхности органа по Биру
- серозно-мышечный шов с узлами, направленными в сторону просвета органа, — шов Матешука.

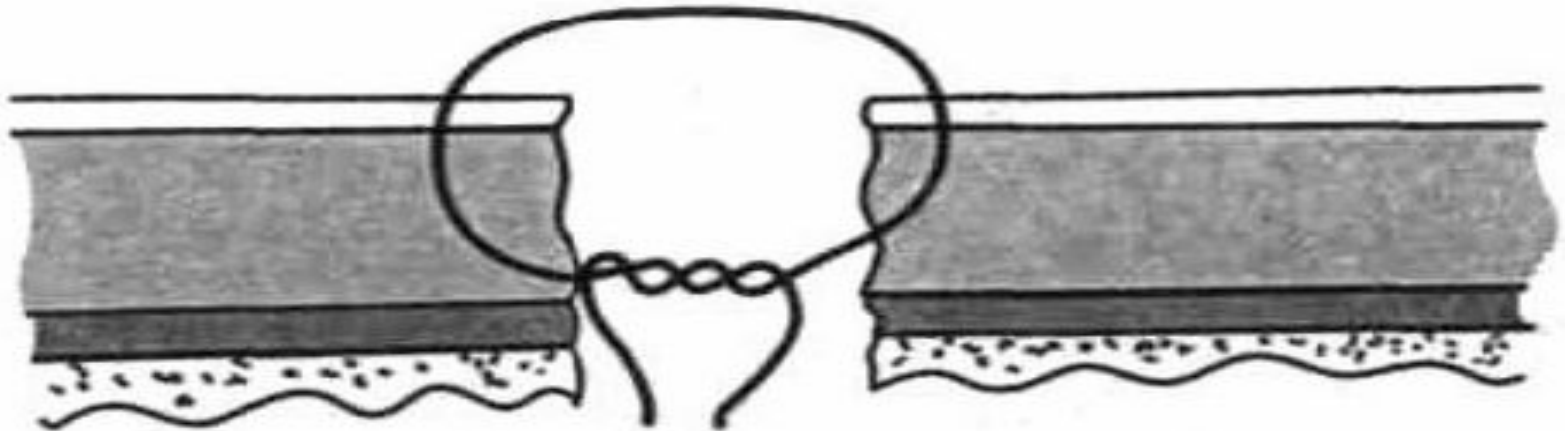
К двухфутлярным швам относятся:

- серозно-мышечно-подслизистый шов по Пирогову;
- сквозной шов Жобера
- Шов Баришевского-Матешука

# Краевой шов

## Серозно-мышечный однорядный шов с узлами, обращенными в сторону слизистой оболочки (по В. П. Матешуку, 1945)

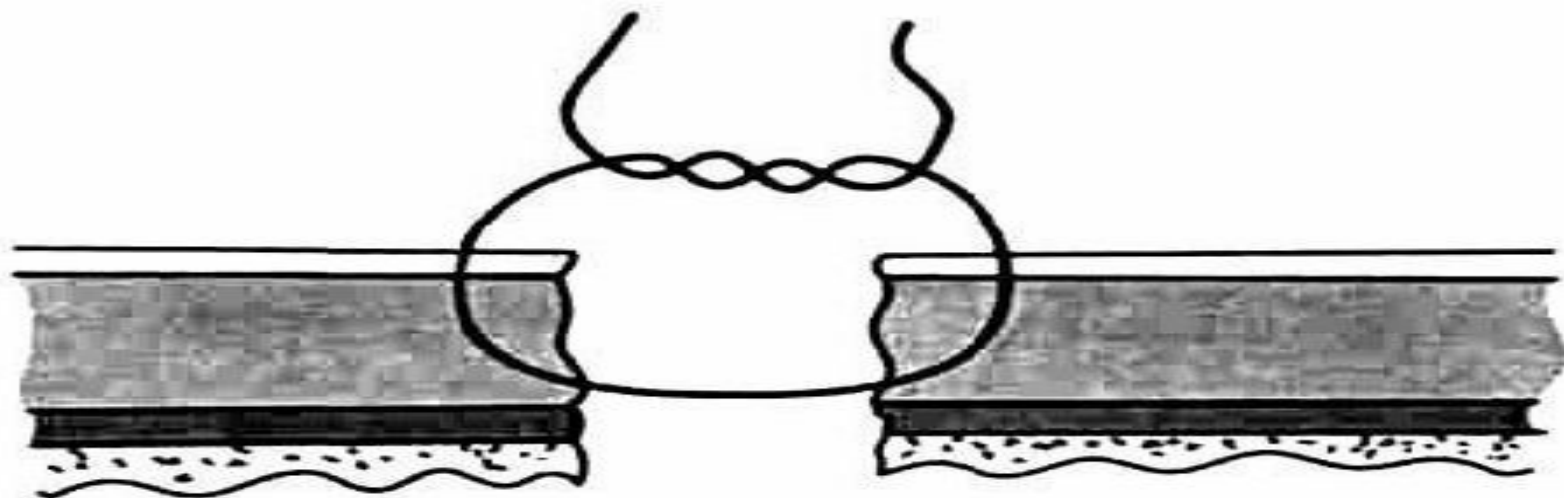
Имеет следующие преимущества: обладает хорошей механической прочностью; обеспечивает полную адаптацию всех слоев кишечной стенки; соответствует принципу футлярности строения кишечной стенки; создает оптимальные условия для регенерации тканей; предотвращает возможность возникновения «тканевого вала»; препятствует сужению просвета полого органа; исключает возможность образования обширного рубца после наложения соустья. Рис. 67. Краевой серозно-мышечный шов Матешука. К недостаткам этого вида кишечного шва относятся: высокая проницаемость для микрофлоры; выраженное инфицирование тканей вокруг раневых «ходов» в зоне шва из-за «фитильности» нитей. Это обуславливает возможность получения неудовлетворительных результатов при наложении таких швов на стенку толстой кишки; высокая степень вероятности заживления вторичным натяжением зоны отторжения нитей



# Краевой шов

## Серозно-мышечный шов с узлами на поверхности органа по

**Биру** — односторонний краевой серозно-мышечный шов Бира с узлами на поверхности серозной оболочки имеет те же преимущества, что и предыдущий вариант шва. Механические свойства анастомоза, адаптация слоев стенки полого органа и ее изменения в зоне шва одинаковы для обоих видов кишечного шва. Шов по Биру больше подходит для ушивания дефекта стенки тонкой кишки, чем шов В. П. Матешука. Рис. 68. Односторонний краевой серозно-мышечный шов Бира. Однако этот вариант кишечного шва имеет следующие недостатки: — недостаточные гемостатические свойства; — относительная трудоемкость, связанная с необходимостью наложения частых стежков; — сложность





# Краевой шов

## Серозно-мышечно-подслизистые краевые швы (одно- и двухрядные)

При наложении этих швов вместе с серозной и мышечной оболочками захватывают подслизистый слой. К преимуществам однорядного серозно-мышечно-подслизистого шва по способу Н. И. Пирогова относятся: большая механическая прочность; хорошая адаптация краев с сохранением футлярности строения и полным соприкосновением слизистого слоя; полный гемостаз; предотвращение образования «тканевого вала» и сужения соустья. Кишечный шов Кирпатовского - двухрядному серозно-мышечно-подслизистому шву в значительной мере присущи все положительные качества однорядного кишечного шва Н. И. Пирогова: хорошая адаптация слоев кишечной стенки, предотвращение ишемии краев раны кишки, формирование эластичного послеоперационного рубца. Однако его недостатки по сравнению с однорядным серозно-мышечно-подслизистым швом более выражены. К ним относятся: образование умеренно выраженного «тканевого вала» в зоне анастомоза, суживающего его просвет; — повышенная ригидность линии швов; проявление в полной мере «фитильных» свойств шовного материала; — увеличение размеров послеоперационного рубца. При наложении двухрядного серозно-мышечно-подслизистого шва несостоятельность анастомоза развивается в 6-8% случаев. Одно- и двухрядные серозно-мышечно-подслизистые швы обладают значительно большей механической прочностью по сравнению с серозно-мышечными швами. Существенным недостатком обоих видов швов является их относительно высокая проницаемость для микрофлоры. Выполнены

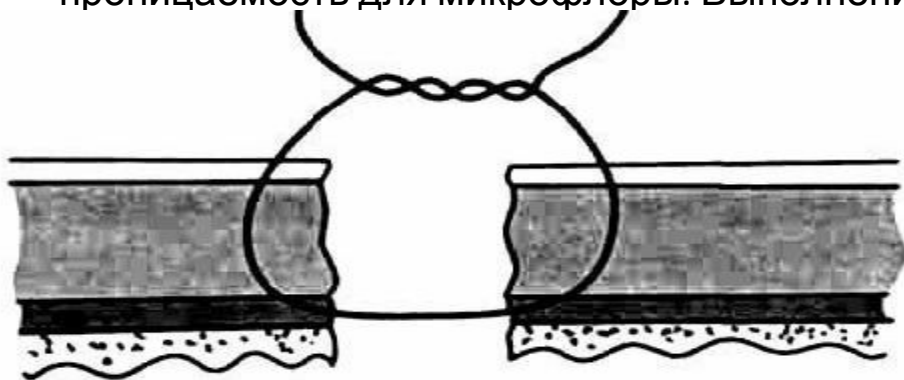


Рис. 70. Кишечный шов Пирогова.

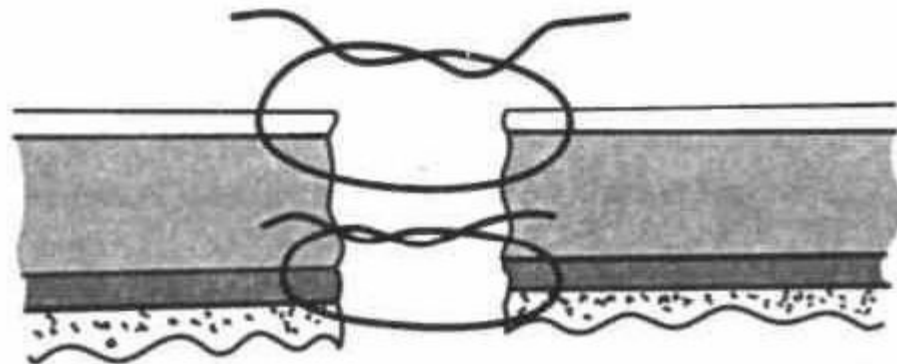


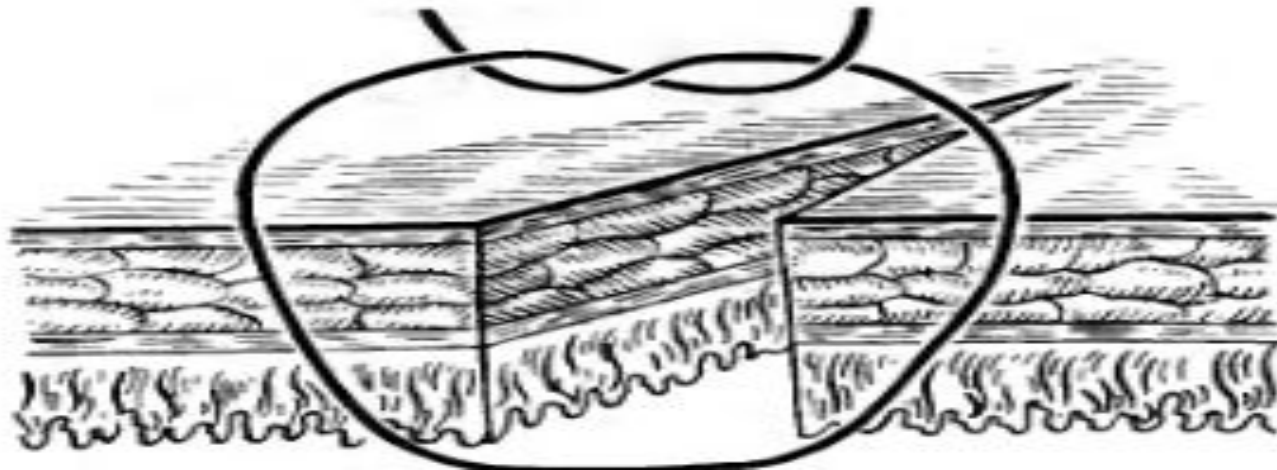
Рис. 71. Кишечный шов Кирпатовского

# Краевой шов

## Сквозной шов Жобера

Для наложения краевого шва Жобера иглу вкалывают в серозный слой.

Отступив от края раны 0,8-1 см, нить проводят косо, выкалывая иглу у края слизистой оболочки. На противоположном краю иглу вкалывают у самого края со стороны слизистой оболочки, а выкалывают на расстоянии 0,8-1 см. При завязывании узла избыток захваченной ткани вытесняет нижележащие слои, способствуя вворачиванию. Происходит соприкосновение тканей серозными листками на большой площади.

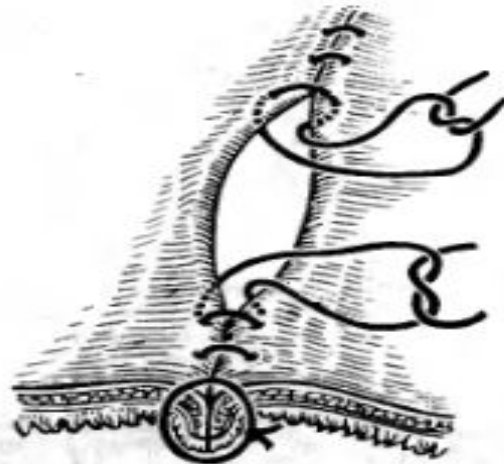


# Краевой шов

## Шов Баришевского-Матешука

Отличается от краевого шва Жобера местом расположения узла. Его узел обращен внутрь, в сторону просвета кишки. Начинают шов со стороны слизистой оболочки в направлении серозного покрова. Противоположную стенку прошивают в обратном направлении - со стороны серозной оболочки в просвет кишки, где и завязывают узел. При этом стенки кишки вворачиваются и соприкасаются серозными оболочками. Расположение узлов в просвете кишки спо

тию



# Ручной шов

## Комбинированные швы

как следует из названия, включают в свой состав различные сочетания элементов краевого и «прикраевого» швов:

- шов Черни: краевой серозно-мышечный + «прикраевой» серозно-мышечный;
- шов И. Д. Кирпатовского: краевой шов за подслизистую + краевой серозно-мышечный;
- шов Альберта: краевой сквозной шов Жели + «прикраевой» шов Ламбера;
- шов Тупе: краевой сквозной шов с узлами, обращенными в просвет кишки, + «прикраевой» шов Ламбера.

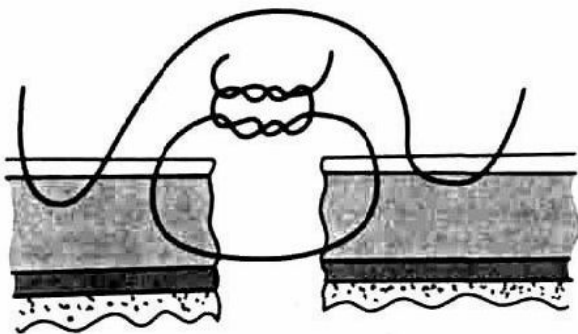


Рис. 69. Двухрядный комбинированный серозно-мышечный узловый шов Черни

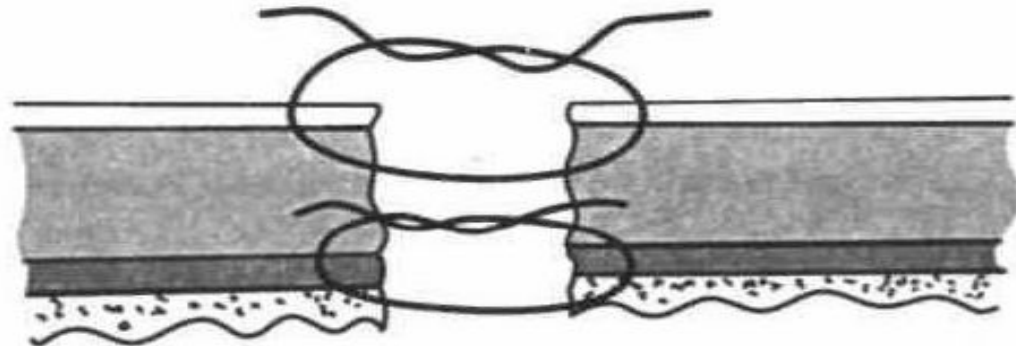


Рис. 71. Кишечный шов Кирпатовского

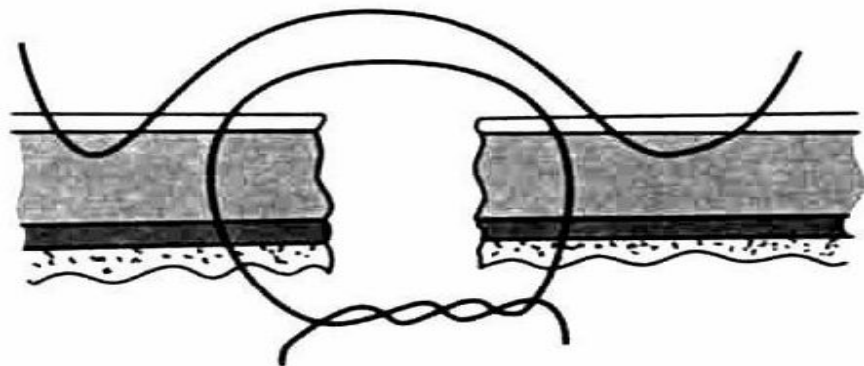


Рис. 73. Шов Тупе.

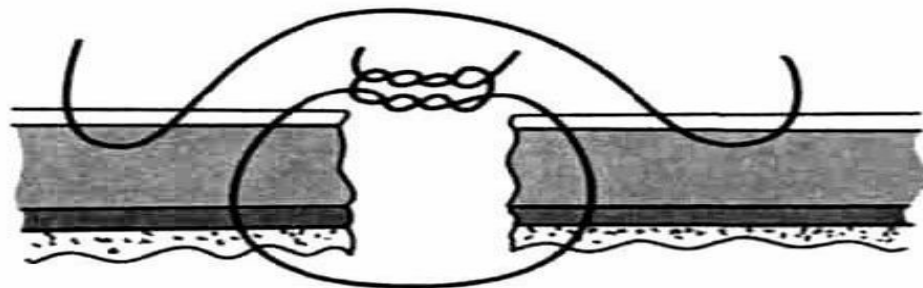


Рис. 72. Кишечный шов Альберта.

# Ручной шов

**Комбинированные двухрядные швы имеют следующие преимущества:**

- надежность
- относительную техническую простоту наложения
- хороший гемостаз
- удовлетворительную механическую прочность
- герметичность
- асептичность

**Однако у этого шва есть недостатки:**

- возможность выраженного воспаления по линии шва
- замедление процесса регенерации тканей с образованием массивного вала в зоне шва
- вторичное заживление раны с формированием глубоких некрозов;
- пролабирование слизистой оболочки
- вероятность развития спаечного процесса
- большая степень инфицирования нитей при наложении сквозных швов

# Ручной шов

## Однорядный шов

### Преимущества:

- Незначительная воспалительная реакция в зоне шва (меньше инородного материала)
- Заживление первичным натяжением
- Меньше зона ишемии
- Технически быстрее накладывается

### Недостатки:

- Большой риск несостоятельности анастомоза при нарушении техники

# Ручной шов

## Непрерывный шов

### Преимущества:

- Технически быстрее накладывается
- Оставляет меньше инородного материала

### Недостатки:

- Гофрирует ткань
- При развязывании одного узла, вероятность несостоятельности резко возрастает
- Нельзя использовать при операциях на детской кишке

## Узловой шов

### Преимущества:

- Не гофрирует ткань
- Можно использовать при операциях на детской кишке
- При развязывании одного узла риск несостоятельности меньше выше но меньше, чем при непрерывном шве

### Недостатки:

- Технически медленнее накладывается
- Оставляет гораздо больше биоматериала в кишке => выраженная реакция тканей

# Ручной шов

## Непрерывный

Непрерывный сквозной шов может выполняться в виде следующих вариантов:

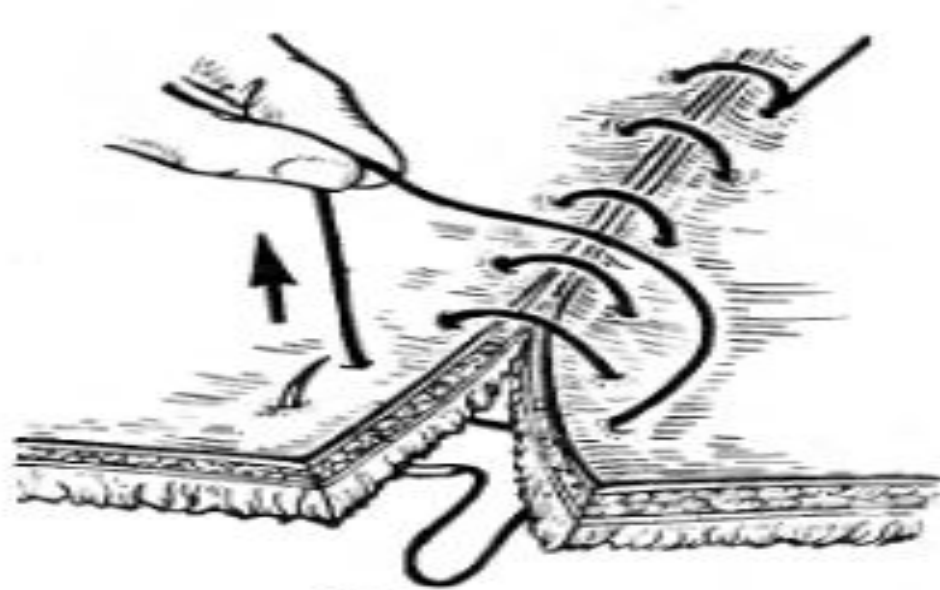
- обвивной шов (скорняжный)
- матрацный шов
- обвивной шов с захлестом (Ревердена)
- вворачивающий шов Шмидена
- кисетный



# Непрерывный шов

## Скорняжный шов

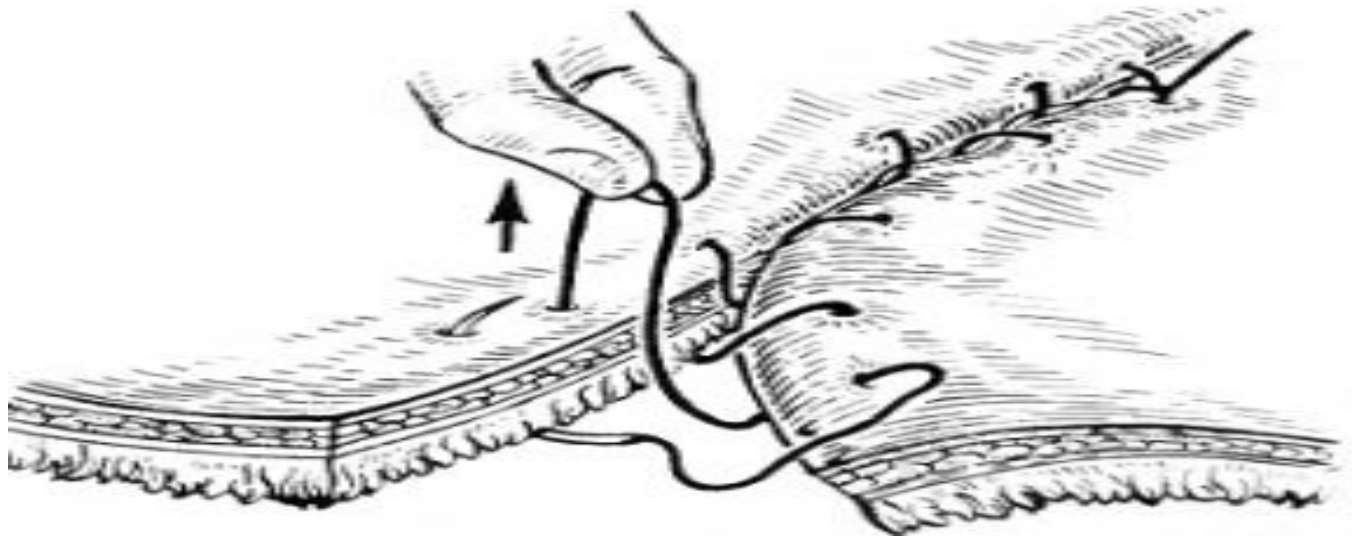
Непрерывный обвивной краевой выворачивающий. Длинную нить проводят через края раны, прокалывая все слои стенки кишки. Один конец нити завязывают, а с помощью другого накладывают непрерывный шов, проводя иглу последовательно снаружи внутрь с одной стороны и изнутри наружу с другой. После выкалывания иглы на серозной оболочке нить затягивают снаружи. При этом края раны выворачиваются и их слизистые оболочки соприкасаются. Шов гемостатичен, однако выворачивание слизистой оболочки способствует инфицированию линии шва.



# Непрерывный шов

## Шов Шмидена

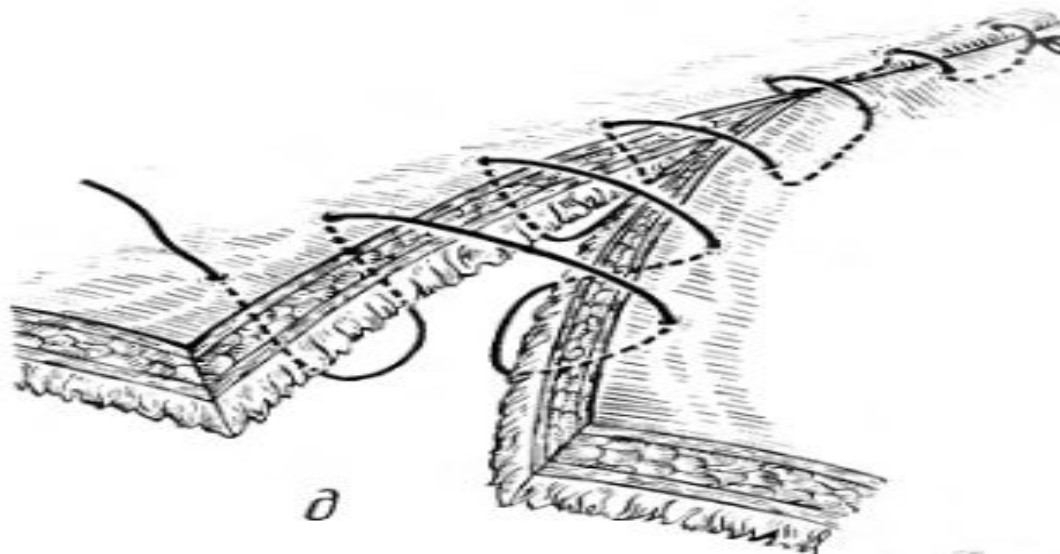
Непрерывный обвивной (сквозной) вворачивающий шов. Длинную нить проводят через все слои кишки в одном направлении. Иглу вкалывают со стороны слизистой оболочки и выкалывают на серозной. После проведения нити через оба края ее затягивают с наружной стороны. Для улучшения вворачивания краев целесообразно иглу проводить в косом направлении, вкалывая ее со стороны слизистой оболочки у самого края и выкалывая со стороны серозной отступив от края раны на 0,6-0,8 мм.



# Непрерывный шов

## Шов Конелля

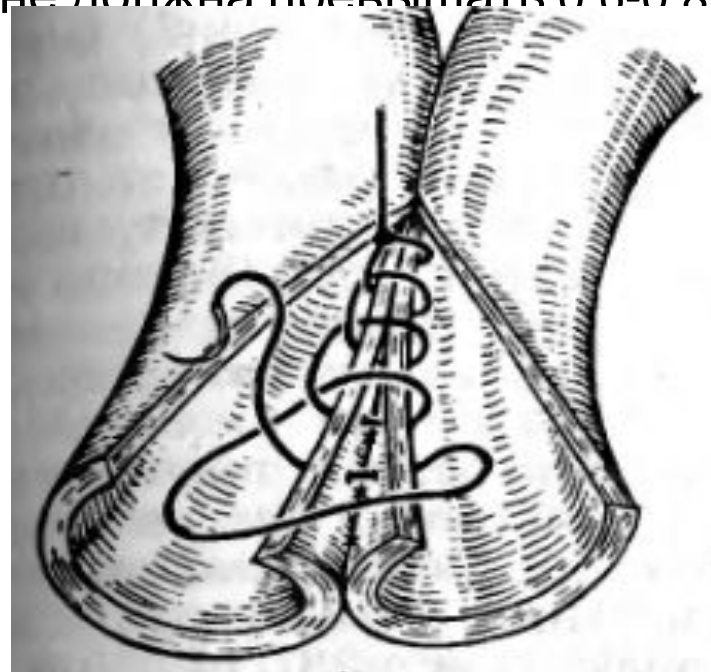

Сквозной непрерывный П-образный вворачивающий шов. Накладывают длинную нить параллельно краю раны. Иглу вкалывают со стороны серозной оболочки на расстоянии 0,5-0,7 мм от края разреза. Нить проводят через все слои стенки, выкалывают иглу со стороны слизистой оболочки той же стороны, ширина стежка не должна превышать 1,2-1,3 см. При этом место вкалывания иглы на одном краю раны должно строго соответствовать месту выкола на другом краю. При несоблюдении этого условия стенки кишки вворачиваются плохо, линия шва гофрируется и собирается в складки



# Непрерывный шов

## Шов Ревердена – Мультановского

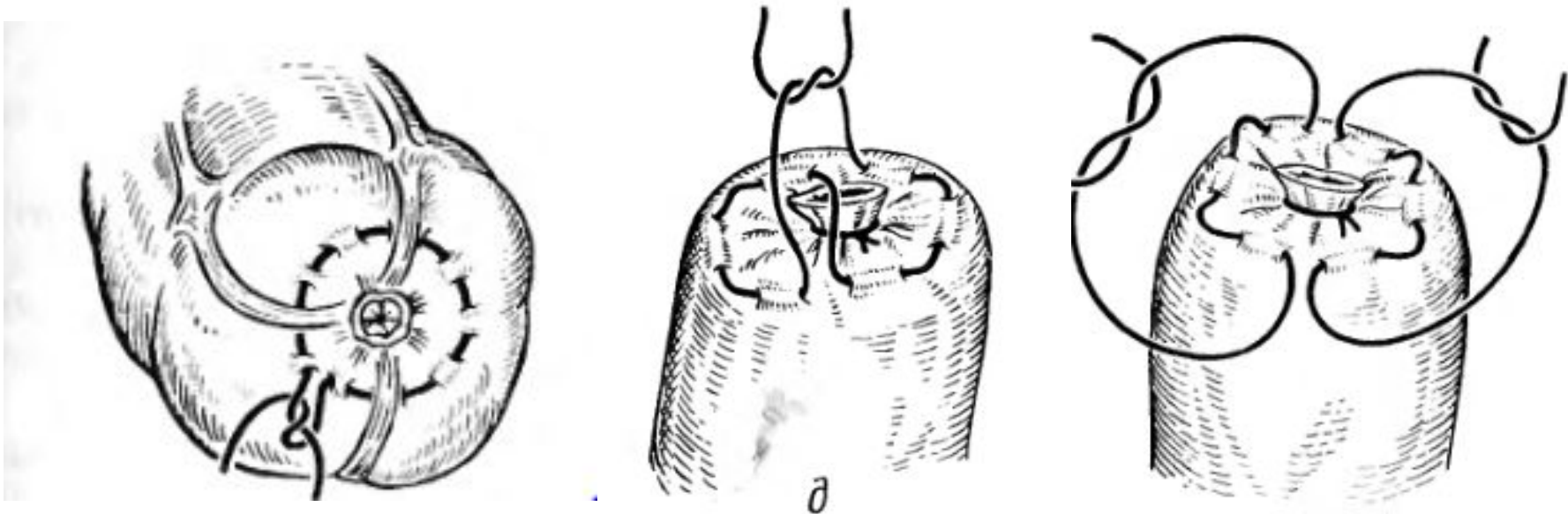
Непрерывный сквозной обвивной шов в захлестку. Шов обеспечивает надежный гемостаз, чаще применяется для сшивания задних губ анастомоза. Иглу проводят через все слои стенки, в дальнейшем после прошивания обеих стенок ее проводят через петлю, в результате чего при затягивании образуется «захлестка» сдавливающая ткани. Ширина стежка не должна превышать 0,6-0,8 мм.



# Непрерывный шов

## Кисетный шов

Непрерывный серозно мышечный шов, накладываемый циркулярно. Предназначен для погружения культи. Шов начинают накладывать в наиболее доступном для манипуляции месте, в стежок захватывают серозную и мышечную оболочки, при этом длина нити, находящейся в толще ткани должна быть равна длине нити, находящейся на поверхности. После наложения шва культию захватывают пинцетом и погружают в кишку. При это концы нити стягивают, только убедившись в том, что стенки кишки полностью покрывают культию нити завязывают.



# По отношению к просвету органа

Непроникающими асептическими швами называются такие швы, при которых нить не проникает в просвет кишки. В зависимости от захвата в шов элементов стенки различают:

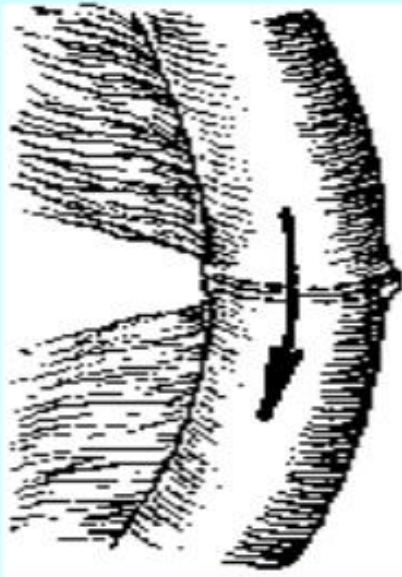
- серозные швы — захватывается только серозная оболочка (висцеральная брюшина);
- серозно-мышечные швы — захватывается серозная и мышечная оболочки (наружный футляр);
- серозно-мышечно-подслизистые швы — прошивают три наружные оболочки и не прошивают слизистую оболочку.

Проникающими (инфицированными) швами называют такие швы, при которых нить проходит через слизистую оболочку и находится в просвете кишки. Различают следующие проникающие швы:

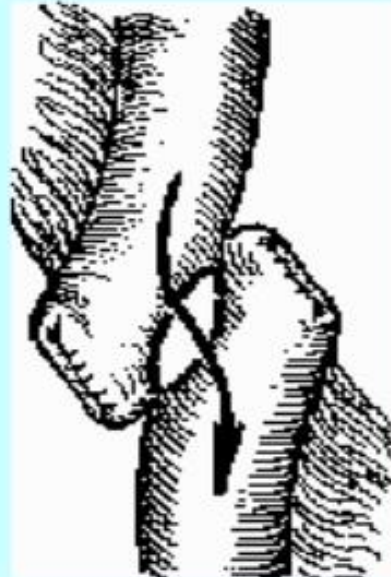
- сквозной — шов, при котором нить проходит через все слои стенки кишки;
- мышечно-подслизисто-слизистый;
- подслизисто-слизистый;
- шов слизистой

# Кишечные анастомозы

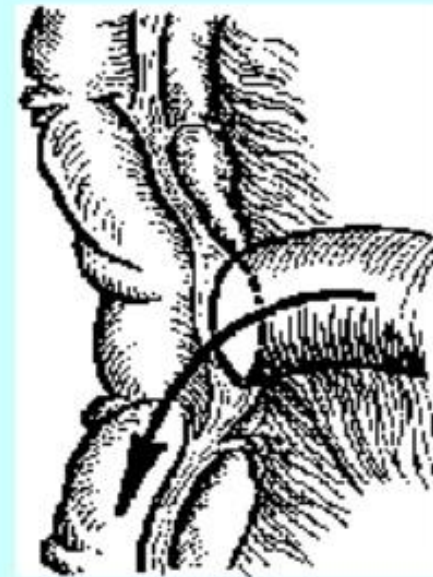## Типы кишечных анастомозов



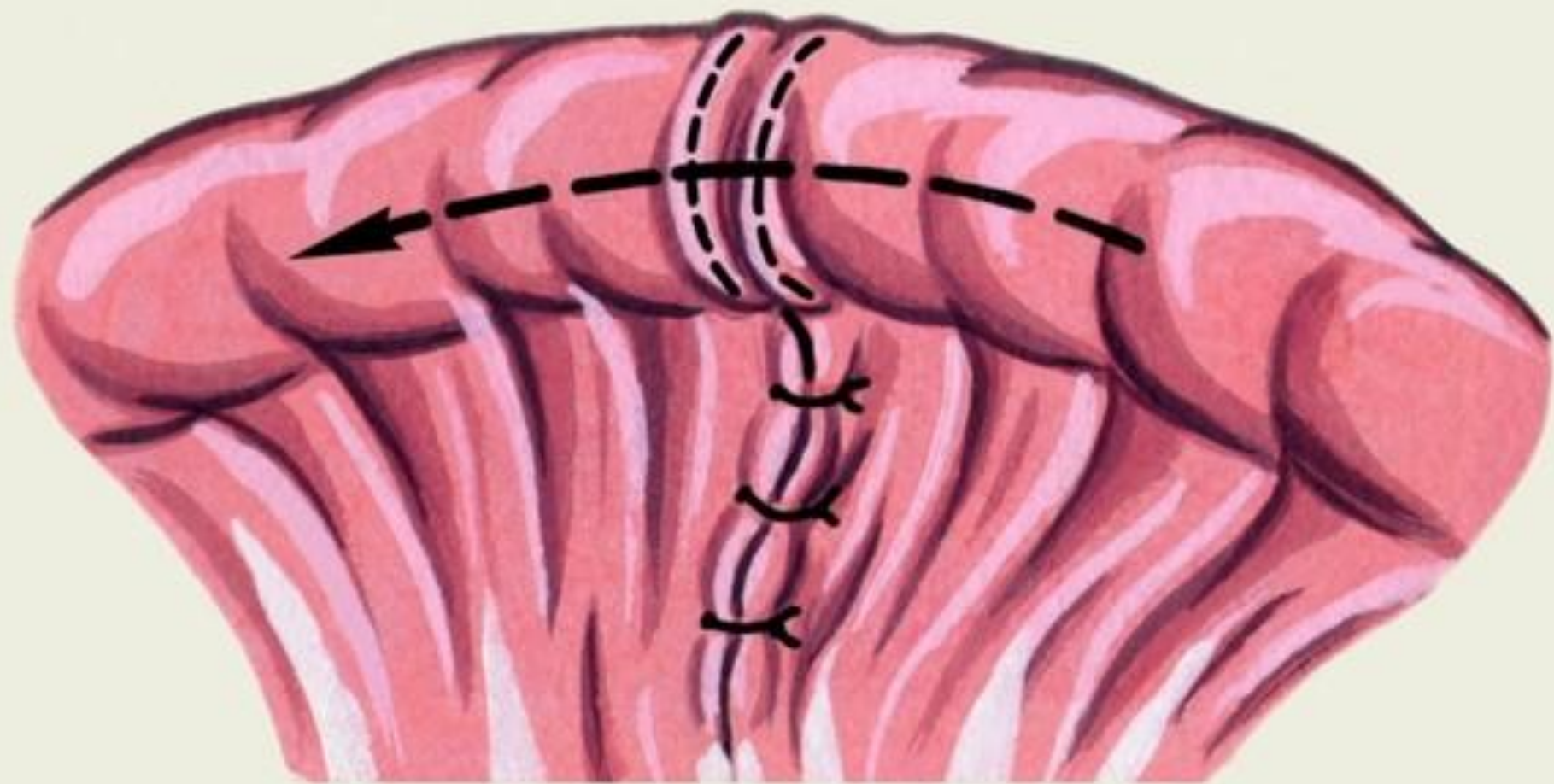
конец в  
конец



бок в бок

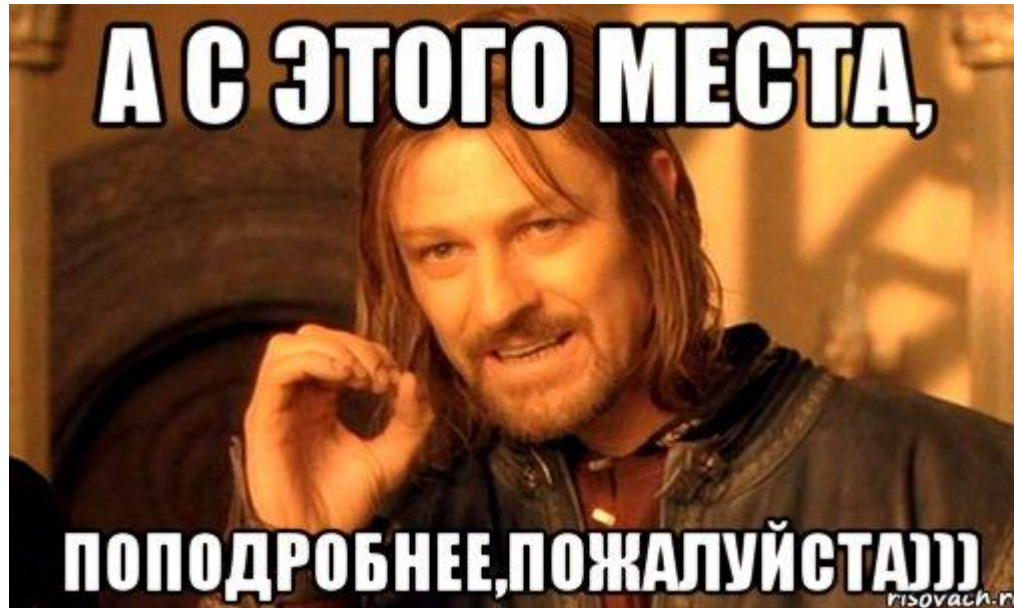

конец в  
бок





# Анастомоз «конец в конец»



Соединяемые участки кишки освобождают от брыжейки примерно на расстоянии **1 см** от свободного конца. Концы кишки сопоставляют. Швы накладывают на расстоянии **3—4 мм** от края. Нити двух крайних швов берут на держалки, остальные

# Анастомоз «конец в конец»

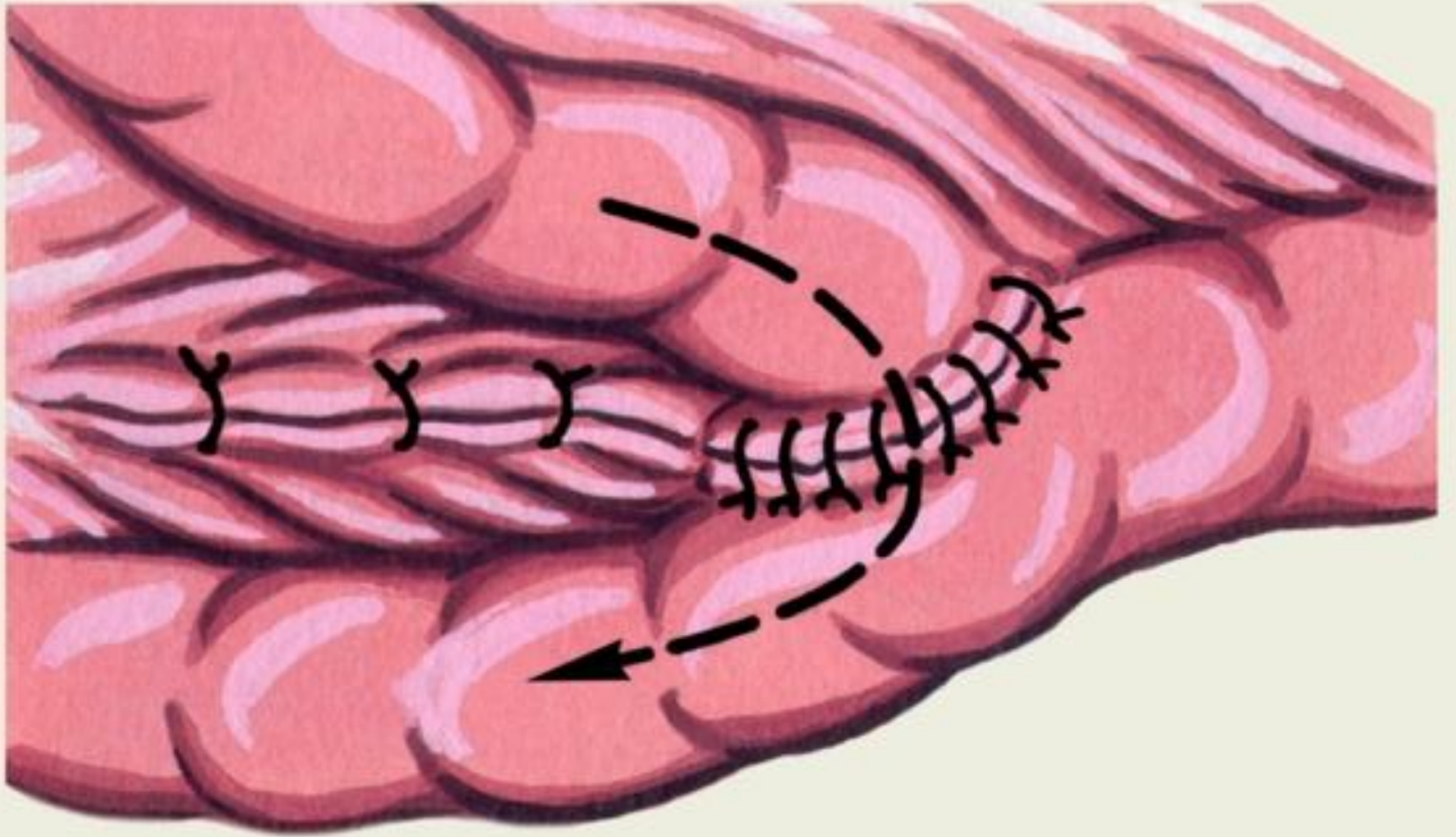
- Данный тип кишечного анастомоза в основном используется при операциях на тонкой кишке.
- **Преимущества:** Наиболее физиологичен
- **Недостатки:** частичное сужение просвета соустья

# Этапы наложения анастомоза

- **1** Наложение отдельных узловых серозно-мышечных **швов Ламбера** на заднюю стенку анастомоза.
- **2** Наложение **непрерывного обвивного шва** на заднюю губу анастомоза с фиксацией нити в начальном угле формируемого соустья.
- **3** Продолжение непрерывного обвивного шва (**по Шмидену**) той же нитью на переднюю губу анастомоза.
- **4** Наложение отдельных узловых серозно-мышечных **швов Ламбера** на переднюю стенку анастомоза.

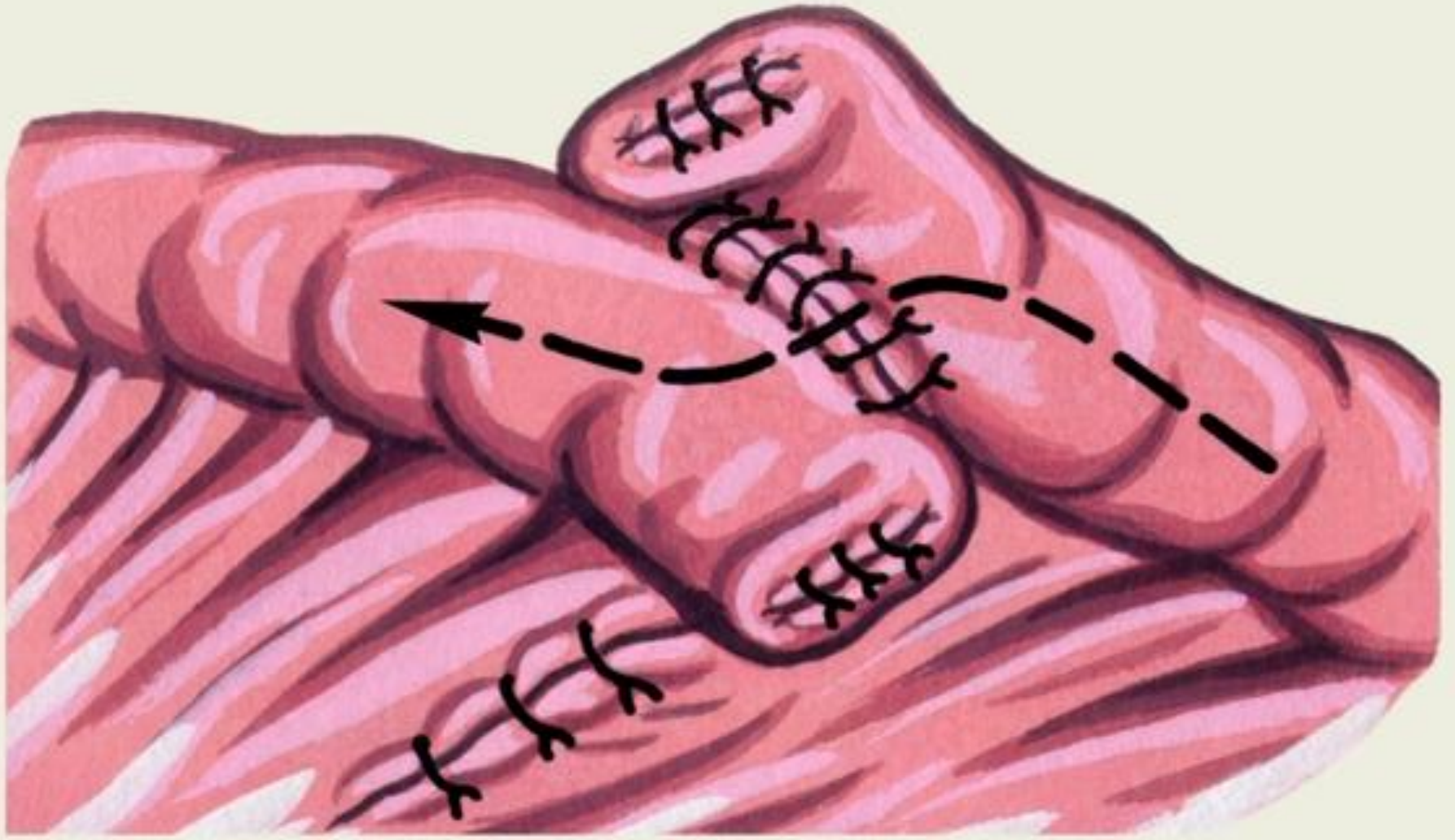
Для наложения шва Ламбера необходимо **вводить** иглу на расстоянии **8мм** от края раны кишки, **выкол** осуществляется на расстоянии **4-5мм** от края раны. **Шаг** стежка **5-7мм**

Обвивной шов и шов Шмидена выполняются на расстоянии **4-5мм** от края раны кишки, **шаги** стежков **5мм**



- **Анастомоз «конец в бок»** — конец приводящего участка соединяют с боковой поверхностью отводящего. Способ показан при наличии явного несовпадения сшиваемых сегментов (например, при анастомозе тонкой и толстой кишок)
- **Преимущества:** анастомоз физиологичен при наложении его в илеоцекальном углу.
- **Недостатки:** трудно увеличить просвет приводящего отдела кишки; прецизионность анастомоза не столь хороша, вследствие разности толщины соединяемых кишок.

- Сделать разрез в отводящей кишке соответствующий таковому в приводящем отделе.
- Наложение отдельных узловых серозно-мышечных **швов Ламбера** на заднюю стенку анастомоза.
- Наложение **непрерывного обвивного шва** на заднюю губу анастомоза с фиксацией нити в начальном угле формируемого соустья.
- Продолжение непрерывного обвивного шва (**по Шмидену**) той же нитью на переднюю губу анастомоза.
- Наложение отдельных узловых серозно-мышечных **швов Ламбера** на переднюю стенку анастомоза.





- **Анастомоз «бок в бок»** — соединяют боковые поверхности приводящего и отводящего участков; обязательным условием является сопоставление приводящего и отводящего отделов кишки изоперистальтически.
- **Преимущества:** способствует широкому соединению анастомозирующихся сегментов кишки; возможность регулирования просвета
- **Недостатки:** наименее физиологичный анастомоз; риск образования симптома слепой кишки.

- Сделать разрезы в приводящей и отводящей кишках соответствующие друг другу .
- Наложение отдельных узловых серозно-мышечных **швов Ламбера** на заднюю стенку анастомоза.
- Наложение **непрерывного обвивного шва** на заднюю губу анастомоза с фиксацией нити в начальном угле формируемого соустья.
- Продолжение непрерывного обвивного шва (**по Шмидену**) той же нитью на переднюю губу анастомоза.
- Наложение отдельных узловых серозно-мышечных **швов Ламбера** на переднюю стенку анастомоза.

Вот и сказочке конец, тот,  
кто слушал – молодец, а  
кто не слушал, тот  
червеобразный отросток

