

**ЗАПОРІЗЬКИЙ ДЕРЖАВНИЙ МЕДИЧНИЙ  
УНІВЕРСИТЕТ**

**КАФЕДРА УРОЛОГІЇ**

ЛЕКЦІЯ

**ПУХЛИНИ**



# ОПУХОЛИ ПОЧЕК

## ВИДЫ ОПУХОЛЕЙ

- ОПУХОЛИ ИЗ ПАРЕНХИМЫ
- ОПУХОЛИ ЛОХАНКИ

# ОПУХОЛИ ПОЧЕК

## ЭТИОЛОГИЧЕСКИЕ ФАКТОРЫ

- ТРАВМА
- ВОСПАЛИТЕЛЬНЫЕ ПРОЦЕССЫ
- ВИРУСНАЯ ТЕОРИЯ
- ТЕОРИЯ ХИМИЧЕСКОГО ВОЗДЕЙСТВИЯ
- ЭНДОКРИННЫЕ РАСТРОЙСТВА

# ОПУХОЛИ ПОЧЕК

## ПУТИ МЕТАСТАЗИРОВАНИЯ

- ЛЕГКИЕ
- СКЕЛЕТ
- ПЕЧЕНЬ

# ОПУХОЛИ ПОЧЕК

## СТАДИИ ОПУХОЛЕЙ ПОЧЕК

- I СТАЛИЯ
- II СТАДИЯ
- III СТАДИЯ
- IV СТАДИЯ

# ОПУХОЛИ ПОЧЕК


## СИМПТОМАТИКА

- БОЛЬ
- ГЕМАТУРИЯ
- ПАЛЬПИРУЕМАЯ ОПУХОЛЬ
- ГИПЕРПИРЕКСИЯ
- АРТЕРИАЛЬНАЯ ГИПЕРТОНИЯ
- ВАРИКОЦЕЛЕ

# ОПУХОЛИ ПОЧЕК


## МЕТОДЫ ДИАГНОСТИКИ И ДИАГНОСТИЧЕСКИЕ ПРИЗНАКИ ПАПИЛЛЯРНЫХ ОПУХОЛЕЙ

**РЕТРОГРАДНАЯ  
ПИЕЛОГРАФИЯ**




**ДЕФЕКТ  
НАПОЛНЕНИЯ**

**ЭКСКРЕТОРНАЯ  
УРОГРАФИЯ**



**ДЕФЕКТ  
НАПОЛНЕНИЯ**


**СКАНИРОВАНИЕ  
ПОЧЕК**



**ДЕФЕКТ  
НАПОЛНЕНИЯ**


# ОПУХОЛИ ПОЧЕК

**ПОЧЕЧНАЯ  
АНГИОГРАФИЯ**




**ПАТОЛО-  
ГИЧЕСКОЕ  
ВЕТВЛЕНИЕ  
СОСУДОВ,  
СКОПЛЕНИЕ  
КОНТРАСТА**

**ВЕНОКАВОВАГ-  
РА-  
ФИЯ**




**ОПУХОЛЕВЫЙ  
ТРОМБ В  
ВЕНЕ**

**ЭКСКРЕТОРНАЯ  
УРОГРАФИЯ**



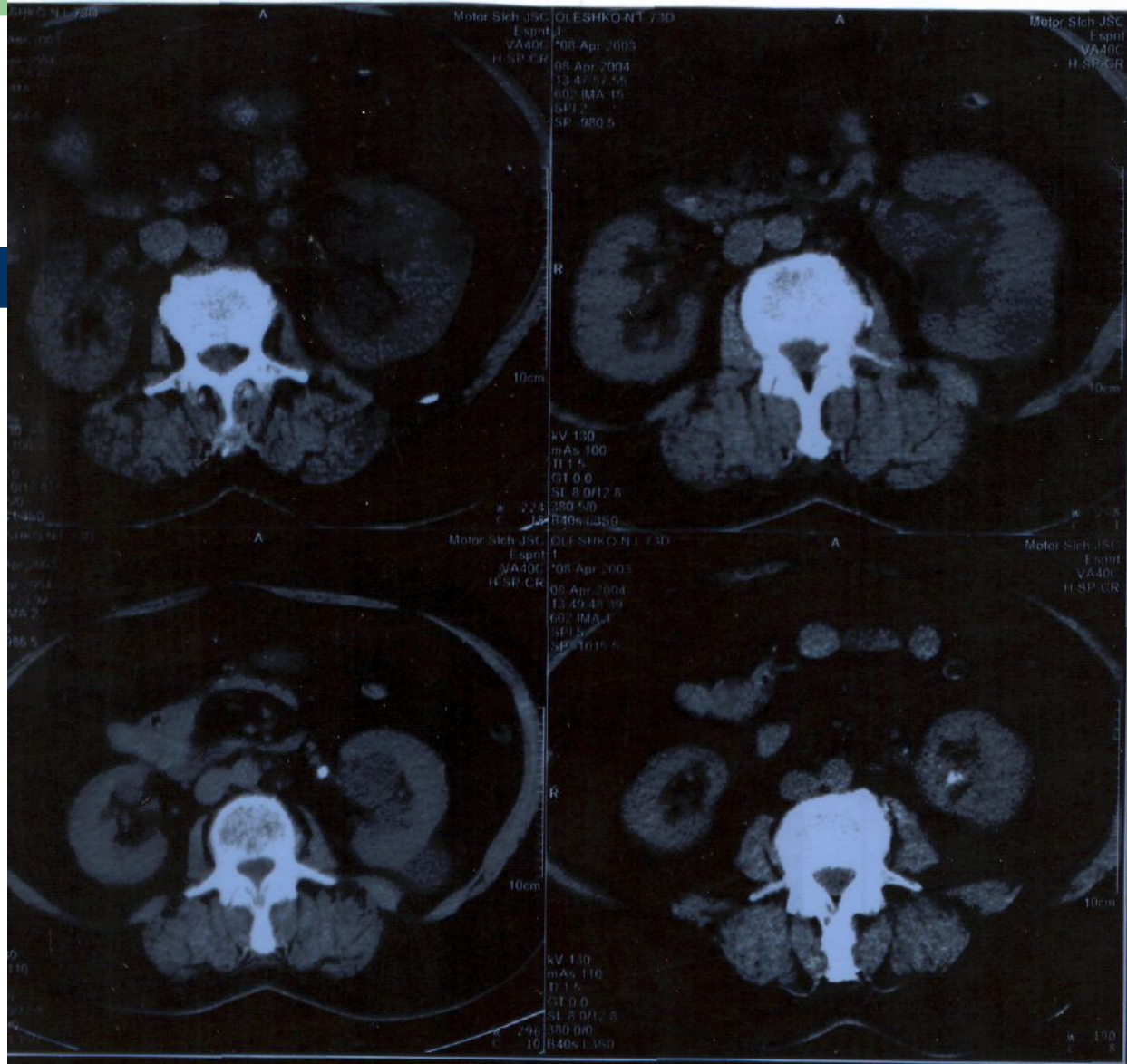
**ДЕФОРМА-  
ЦИЯ ЧАШЕЧНО-  
ЛОХАНОЧНОЙ  
СИСТЕМЫ**

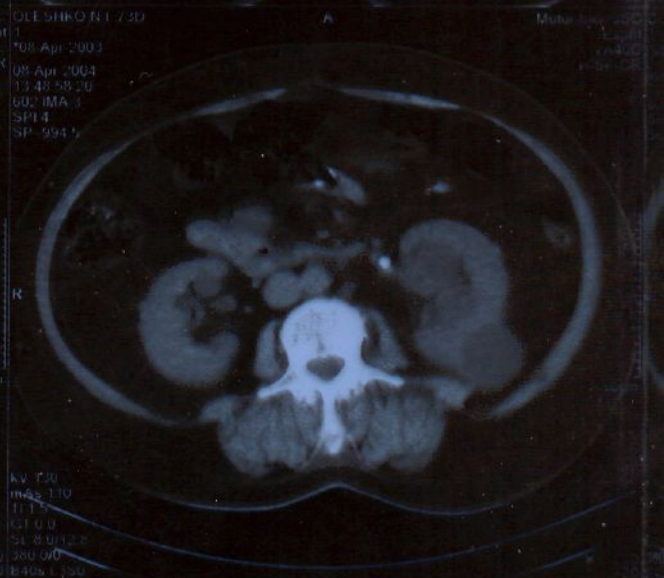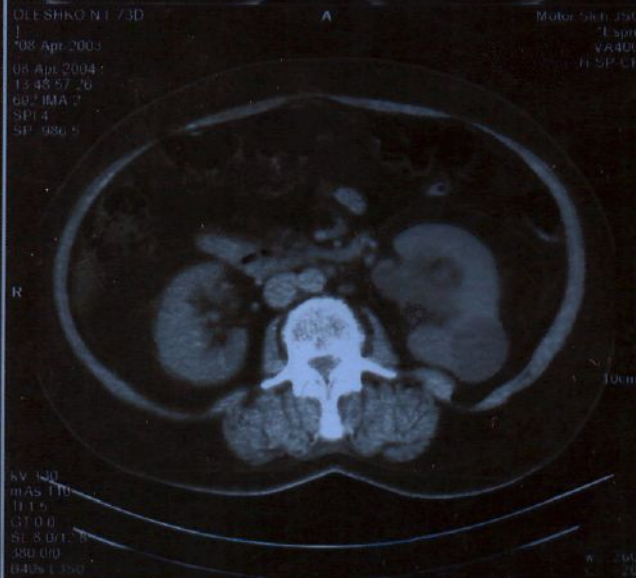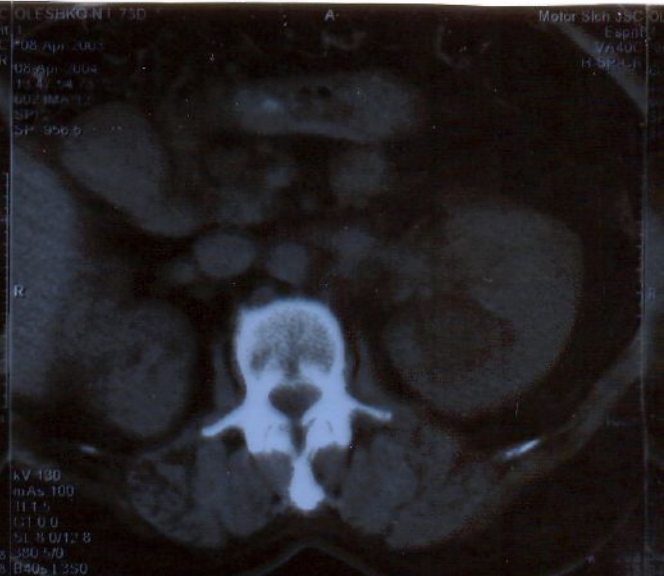
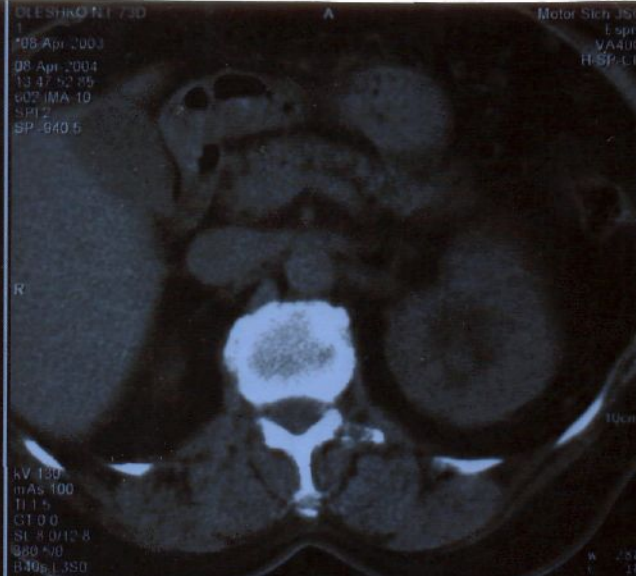
**ПРЕСАКРАЛЬНЫЙ  
ПНЕВМОРЕТРО-  
ПЕРИТОНЕУМ**



**УВЕЛИЧЕНИЕ  
РАЗМЕРОВ  
ПОЧКИ**

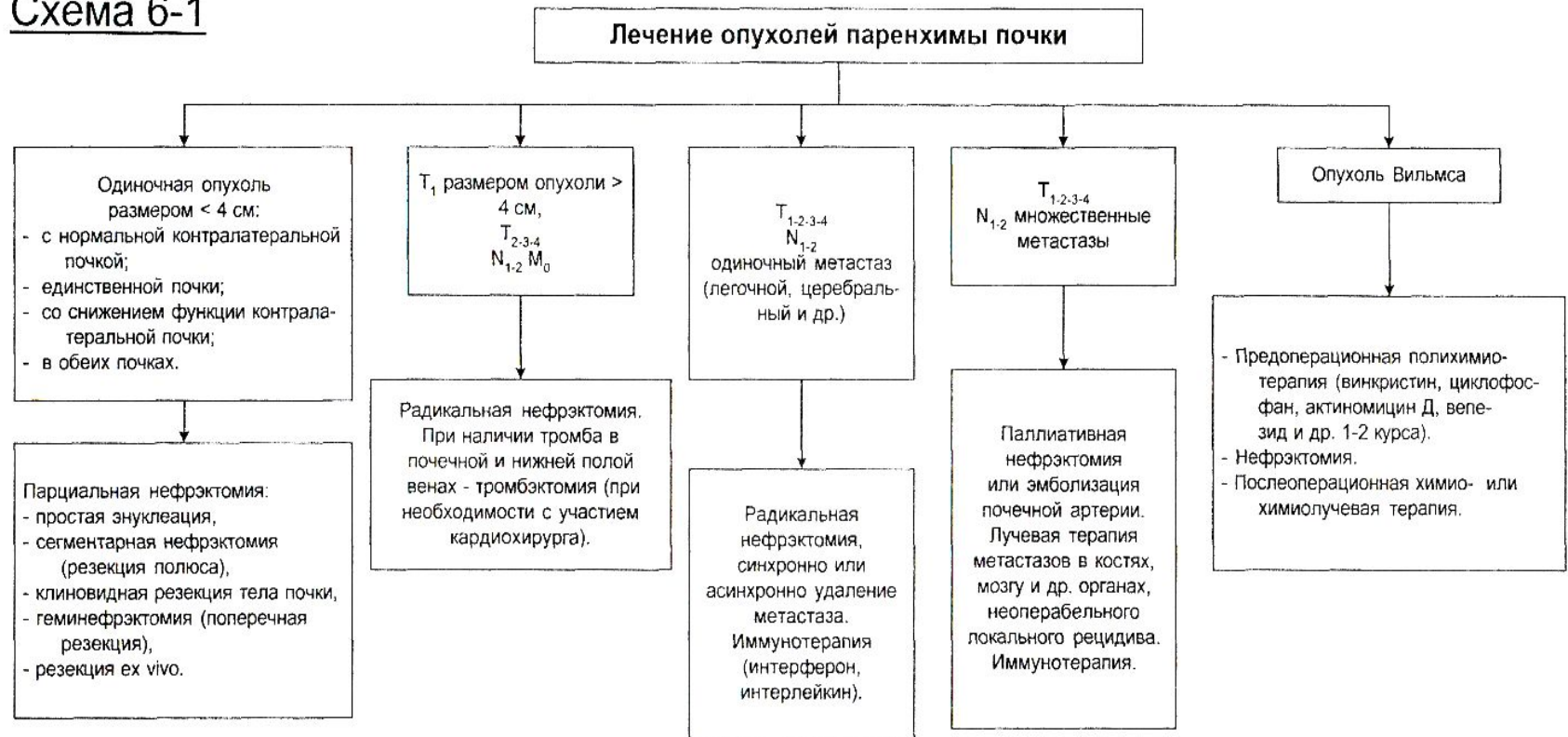





# ОПУХОЛИ ПОЧЕК

Схема 6-1





# ОПУХОЛИ ПОЧЕК

## ЛЕЧЕНИЕ ОПУХОЛЕЙ ИЗ ПАРЕНХИМЫ

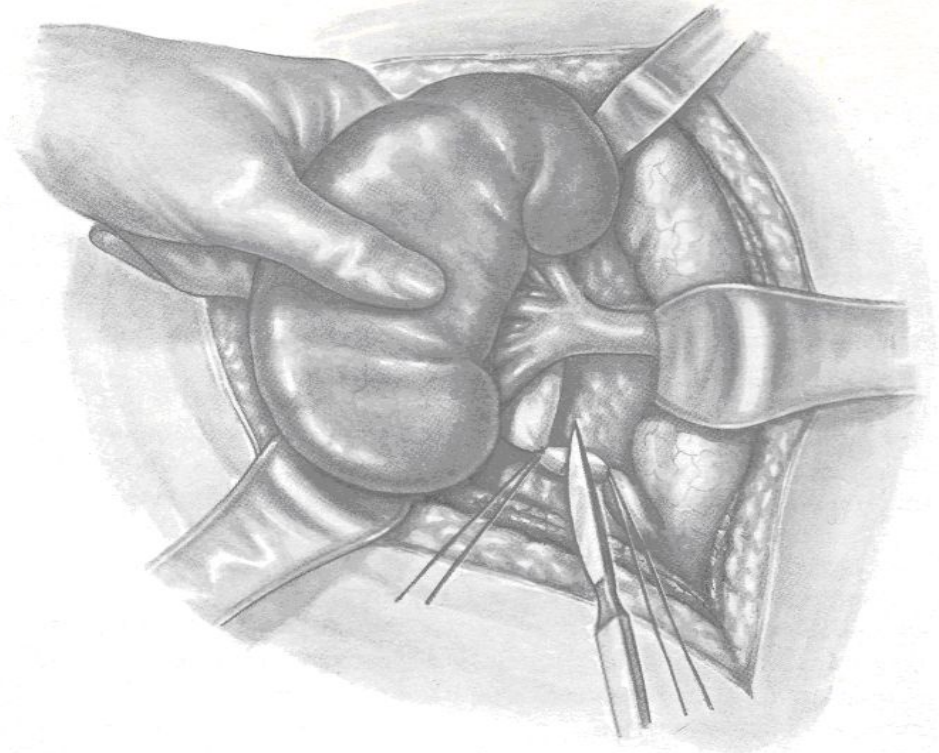
- НЕФРЭКТОМИЯ
- РЕЗЕКЦИЯ ПОЧКИ

# ОПУХОЛИ ПОЧЕК

## НЕФРЭКТОМИЯ

А

*Пересечение  
мочеточника между  
лигатурами*



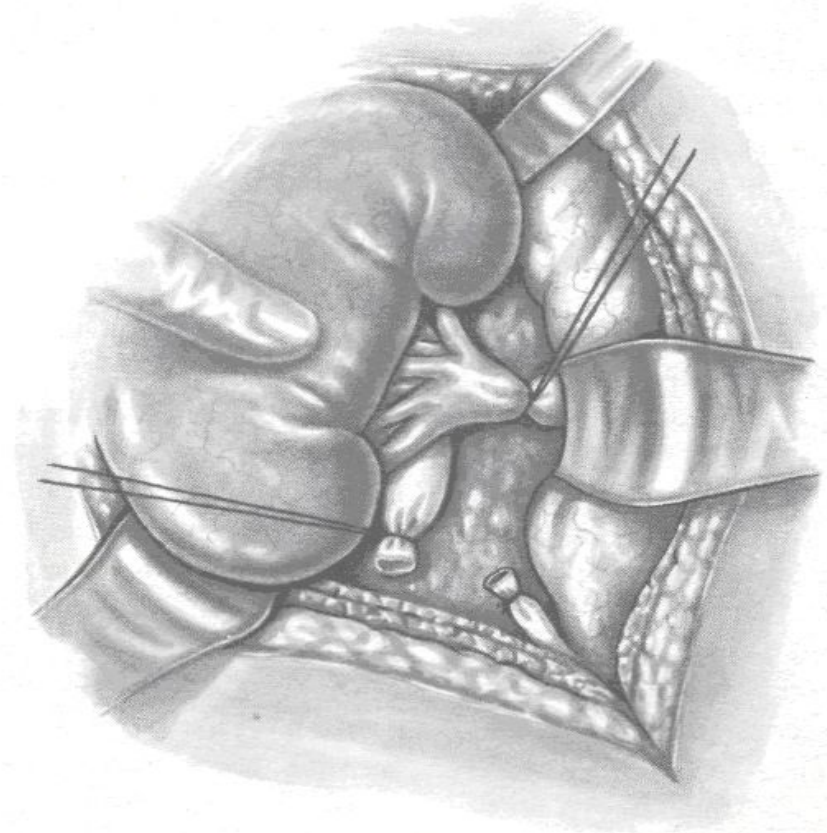
а

# ОПУХОЛИ ПОЧЕК

## НЕФРЭКТОМИЯ

**Б**

*Освобождение  
сосудистой  
ножки почки от  
окружающих  
тканей*

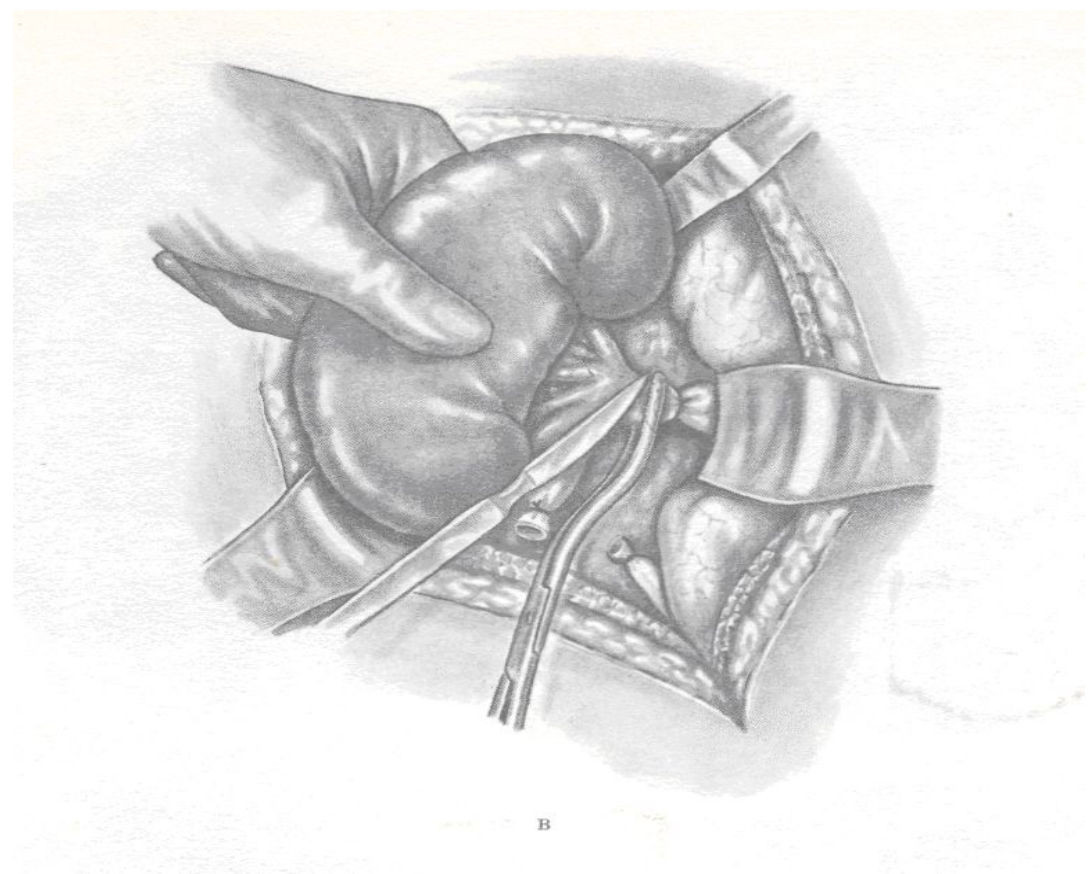


# ОПУХОЛИ ПОЧЕК

## НЕФРЭКТОМИЯ

**В**

*Пересечение  
сосудов почки*

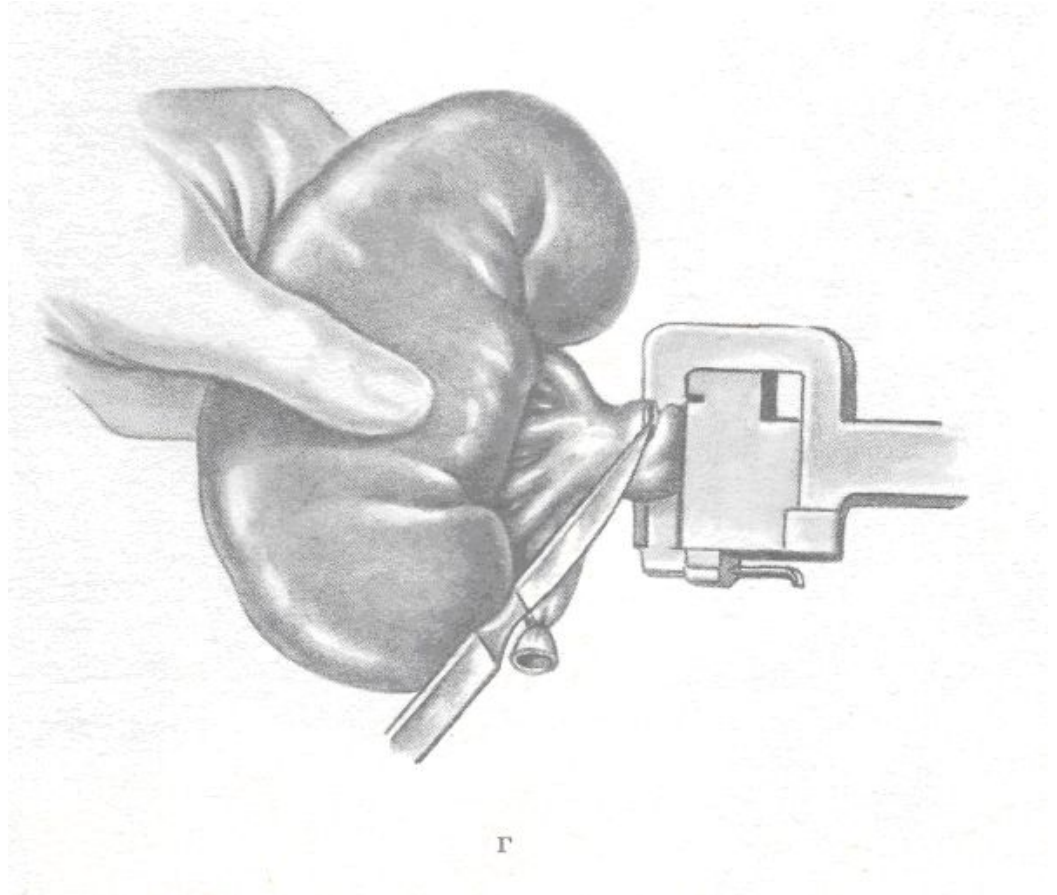


# ОПУХОЛИ ПОЧЕК

## НЕФРЭКТОМИЯ

Г

*Ушивание  
почечной ножки с  
помощью  
сшивающего  
аппарата УКЛ-40*



Г



Депроизводство  
№ 50 III/12  
24/6 1992  
38/III 05-72

# ОПУХОЛИ ЛОХАНКИ

## ЛЕЧЕНИЕ ПРИ III СТАДИИ

- ПАЛЛИАТИВНАЯ РЕНТГЕНОТЕРАПИЯ

## ЛЕЧЕНИЕ ПАПИЛЛЯРНЫХ ОПУХОЛЕЙ

- НЕФРУРЕТЕРЭКТОМИЯ С РЕЗЕКЦИЕЙ МОЧЕВОГО ПУЗЫРЯ

# ОПУХОЛИ МОЧЕВОГО ПУЗЫРЯ

## ЭТИОЛОГИЧЕСКИЕ ФАКТОРЫ

- АНИЛИНОВЫЕ КРАСИТЕЛИ
- ВИРУС
- ХРОНИЧЕСКОЕ ВОСПАЛЕНИЕ МОЧЕВОГО ПУЗЫРЯ

# ОПУХОЛИ МОЧЕВОГО ПУЗЫРЯ

## ПАТАНАТОМИЯ

- ПАПИЛЛЯРНЫЙ РАК
- СОЛИДНЫЙ РАК
- АДЕНОКАРЦИНОМА

# ОПУХОЛИ МОЧЕВОГО ПУЗЫРЯ

## ЛОКАЛИЗАЦИЯ МЕТАСТАЗОВ

- ЛИМФАТИЧЕСКАЯ СИСТЕМА
- КОСТНАЯ СИСТЕМА
- ЛЕГКИЕ

# ОПУХОЛИ МОЧЕВОГО ПУЗЫРЯ

## КЛИНИКА

- БОЛЬ ВНИЗУ ЖИВОТА И ПОЯСНИЦЕ
- ГЕМАТУРИЯ
- ДИЗУРИЯ


# ОПУХОЛИ МОЧЕВОГО ПУЗЫРЯ

## МЕТОДЫ ДИАГНОСТИКИ И ДИАГНОСТИЧЕСКИЕ ПРИЗНАКИ

БИМАНУАЛЬНОЕ ИССЛЕДОВАНИЕ	ЛАБОРАТОРНАЯ ДИАГНОСТИКА	ЦИСТО- СКОПИЯ	ЛИМФОСКЕН- НИРОВАНИЕ
			
ИНФИЛЬТРАЦИЯ КЛЕТЧАТКИ ТАЗА	ОБНАРУЖЕНИЕ АТИПИЧЕСКИХ КЛЕТОК	РАЗМЕРЫ ОПУХОЛИ СТЕПЕНЬ ИНФИЛЬТРА- ЦИИ СТЕНКИ	НАРУШЕНИЕ ЛИМФОТОКА

# ОПУХОЛИ МОЧЕВОГО ПУЗЫРЯ

## МЕТОДЫ ДИАГНОСТИКИ И ДИАГНОСТИЧЕСКИЕ ПРИЗНАКИ

ЦИСТОГРАФИЯ	ЭКСКРЕТОРНАЯ УРОГРАФИЯ	ТАЗОВАЯ ФЛЕБОГРАФИЯ АРТЕРИО-ГРАФИЯ	ЛИМФО-ГРАФИЯ
			
ДЕФЕКТ НАПОЛНЕНИЯ	НАРУШЕНИЕ ПАССАЖА МОЧИ ИЗ ПОЧЕК	СТЕПЕНЬ ИН- ФИЛЬТРАЦИИ КЛЕТЧАТКИ ТАЗА	ДЕФЕКТ НАПОЛНЕНИЯ В ЛИМФОУЗЛАХ



25



6 0



# ОПУХОЛИ МОЧЕВОГО ПУЗЫРЯ

## СТАДИИ ОПУХОЛЕЙ МОЧЕВОГО ПУЗЫРЯ И ЛЕЧЕНИЕ

<p><b>T2-3aN0M0Cis(-)</b> <b>БЕЗ</b> <b>ИЗМЕНЕНИЙ</b> <b>ВЕРХНИХ</b> <b>МОЧЕВЫХ</b> <b>ПУТЕЙ</b></p>  <p><b>РАДИКАЛЬНАЯ</b> <b>ТУР ОПУХОЛИ</b></p>	<p><b>T3b-T4aN0M0,</b> <b>T2-3-4aN0M0Cis(+)</b> <b>ИЗМЕНЕНИЯ</b> <b>ВЕРХНИХ</b> <b>МОЧЕВЫХ ПУТЕЙ</b> <b>БЕЗ ХПН</b></p>  <p><b>ТРИ КУРСА В/В</b> <b>ХИМИОТЕРАПИИ</b> <b>КАРБОВИМОМ</b></p>	<p><b>T4bN0M0,</b> <b>T2-3-4N+M+</b></p>  <p><b>ЧЕТЫРЕ КУРСА</b> <b>ХИМИОТЕРАПИИ</b> <b>КАРБОВИМОМ</b></p>	<p><b>АДЕНОКАРЦИНО</b> <b>МА</b> <b>ПЛОСКОКЛЕТОЧН</b> <b>АЯ КАРЦИНОМА,</b> <b>САРКОМА</b></p>  <p><b>РАДИКАЛЬНАЯ</b> <b>ЦИСТЭКТОМИЯ</b> <b>ИЛИ ЛУЧЕВАЯ</b> <b>ТЕРАПИЯ</b></p>
--	--	--	---

# ОПУХОЛИ МОЧЕВОГО ПУЗЫРЯ

## СПОСОБЫ ОТВЕДЕНИЯ МОЧИ ЦИСТЭКТОМИЯ

- УРЕТЕРОСИГМОСТОМИЯ
- УРЕТЕРОКУТАНЕОСТОМИЯ
- ДВУСТОРОННЯЯ НЕФРОСТОМИЯ



# ОПУХОЛИ ПРОСТАТЫ

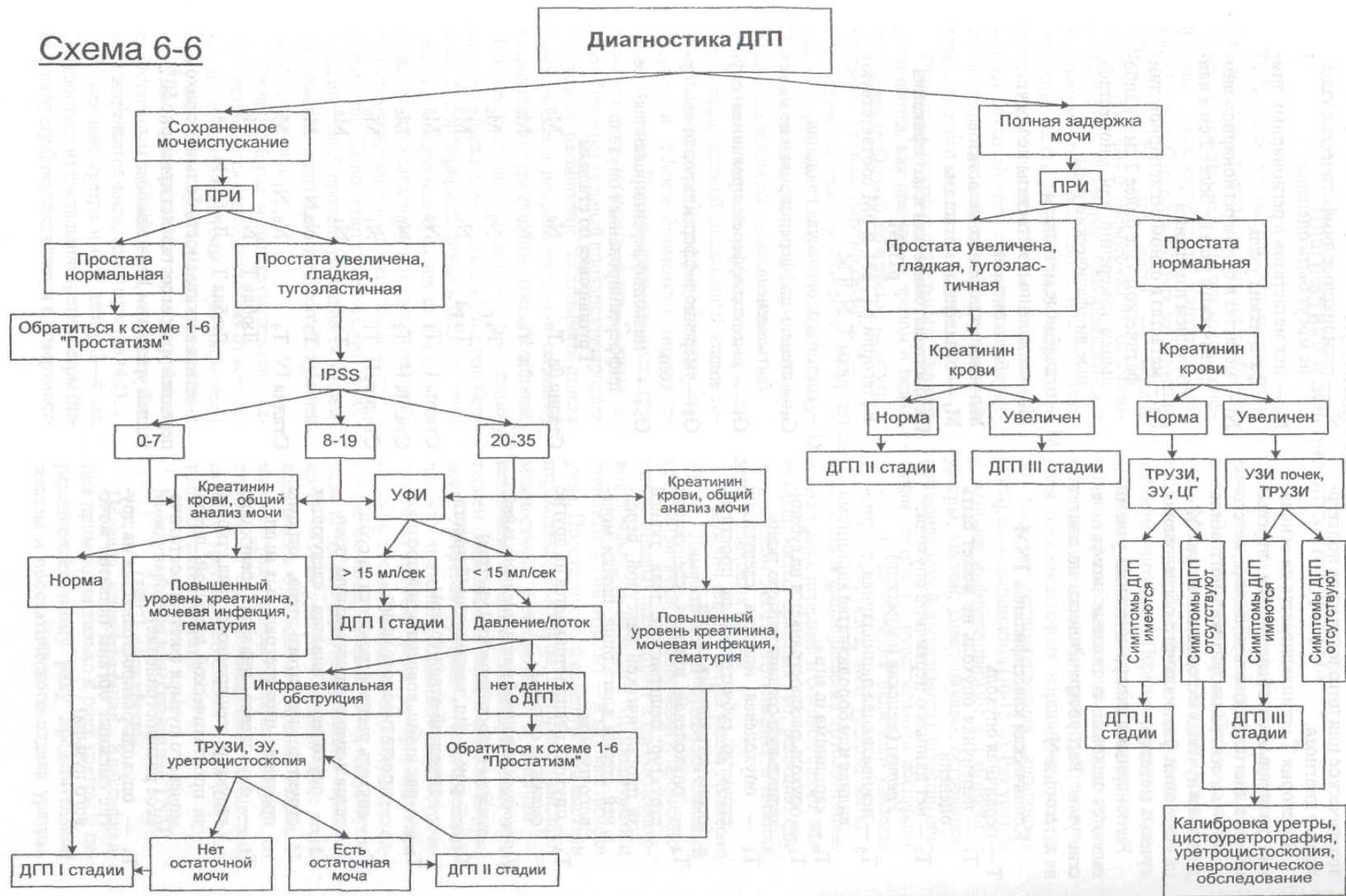
## ВИД, СТАДИИ И ЛЕЧЕНИЕ ОПУХОЛИ ПРОСТАТЫ

### 1. ДОБРОКАЧЕСТВЕННАЯ ГИПЕРПЛАЗИЯ ПРЕДСТАТЕЛЬНОЙ ЖЕЛЕЗЫ

- I стадия – ГОРМОНОТЕРАПИЯ, АДЕНОМЭКТОМИЯ
- II стадия – АДЕНОМЭКТОМИЯ
- III стадия – ЭЛЕКТРОРЕЗЕКЦИЯ ГИПЕРПЛАЗИИ  
ПРЕДСТАТЕЛЬНОЙ ЖЕЛЕЗЫ, ЭПИЦИСТОСТОМИЯ.



# ОПУХОЛИ ПРОСТАТЫ

Схема 6-6



# ОПУХОЛИ ПРОСТАТЫ

## МЕТОДЫ ДИАГНОСТИКИ И ДИАГНОСТИЧЕСКИЕ ПРИЗНАКИ ДГПЖ

КЛИНИЧЕСКОЕ ОБСЛЕДОВА- НИЕ	ЭНДОСКОПИЧЕ СКОЕ ОБСЛЕДОВА- НИЕ	РЕКТАЛЬНОЕ ИССЛЕДОВА- НИЕ	ЦИСТОГРАФИЯ
			
НАРУШЕНИЕ МОЧЕИСПУСК- НИЯ УВЕЛИЧЕНИЕ МОЧЕВОГО ПУЗЫРЯ	СИМПТОМ ЗАНАВЕСКИ	УВЕЛИЧЕНИЕ ПРОСТАТЫ	ДЕФЕКТ НАПОЛНЕНИЯ С РОВНЫМИ КОНТУРАМИ

# ОПУХОЛИ ПРОСТАТЫ

## ПРЕДРАСПОЛАГАЮЩИЕ ФАКТОРЫ

- ГОРМОНАЛЬНЫЕ НАРУШЕНИЯ

### КЛИНИКА

ДГПЖ	ОПУХОЛИ ПРОСТАТЫ	РАК ПРОСТАТЫ
НИКТУРИЯ ИМПЕРАТИВНЫЕ ПОЗЫВЫ К МОЧЕ- ИСПУСКАНИЮ	ДИЗУРИЯ ГЕМАТУРИЯ ЗАДЕРЖКА МОЧИ	БОЛЬ В ПРОМЕЖНОСТИ, КРЕСТЦЕ, ПОЯСНИЦЕ



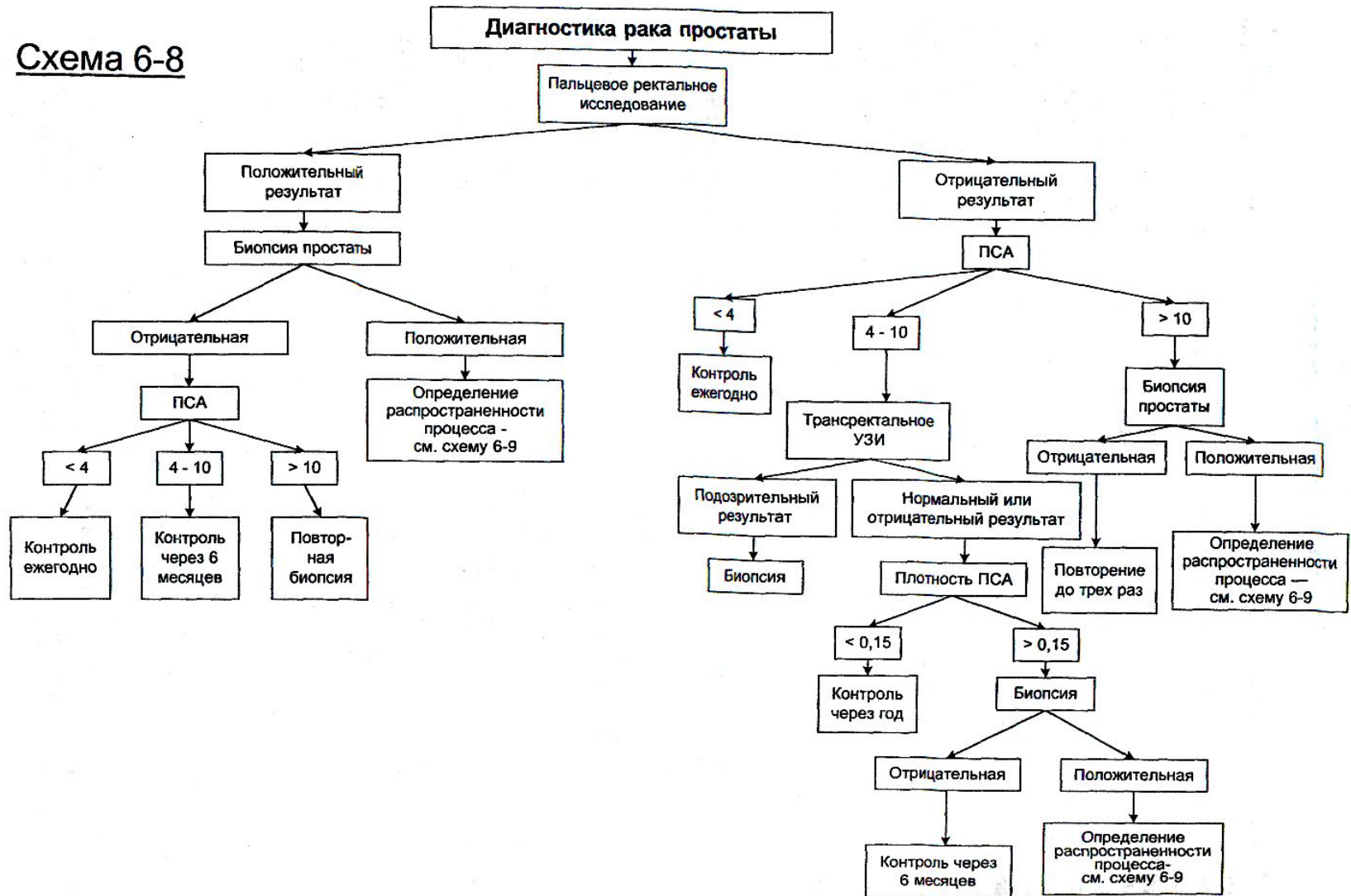
# ОПУХОЛИ ПРОСТАТЫ

## МЕТОДЫ ДИАГНОСТИКИ И ДИАГНОСТИЧЕСКИЕ ПРИЗНАКИ РАКА ПРОСТАТЫ

РЕКТАЛЬНОЕ ИССЛЕДОВА- НИЕ	ЛАБОРАТОРНАЯ ДИАГНОСТИКА	БИОПСИЯ ПРОСТАТЫ	ЭНДОСКОПИ- ЧЕСКОЕ ИССЛЕДО- ВАНИЕ	ЦИСТОГРАФИЯ
				
КАМЕНИСТОЙ ПЛОТНОСТИ ПРОСТАТА, ИНФИЛЬТРА- ЦИЯ ТАЗОВОЙ КЛЕТЧАТКИ	АТИПИЧЕСКИЕ КЛЕТКИ В СОКЕ ПРОСТАТЫ PSA-ПРОСТАТ СПЕЦИФИЧЕС- КИЙ АНТИГЕН	ГИСТОЛОГИ- ЧЕСКОЕ ОБНАРУЖЕН ИОПУХОЛЕВ ЫХ КЛЕТОК	СИМПТОМ АЛЕКСЕЕВА- ШРАМА	ДЕФОРМАЦИЯ ШЕЙКИ

# ОПУХОЛИ ПРОСТАТЫ

Схема 6-8



# ОПУХОЛИ ПРОСТАТЫ

## ВИД, СТАДИИ И ЛЕЧЕНИЕ ОПУХОЛИ ПРОСТАТЫ

### 2. РАК ПРОСТАТЫ

- I стадия – ГОРМОНОТЕРАПИЯ, ПРОСТАТЭКТОМИЯ
- II стадия – ПРОСТАТЭКТОМИЯ
- III стадия – ЭЛЕКТРОРЕЗЕКЦИЯ РАКА ПРОСТАТЫ
- IV стадия - ЭЛЕКТРОРЕЗЕКЦИЯ РАКА ПРОСТАТЫ