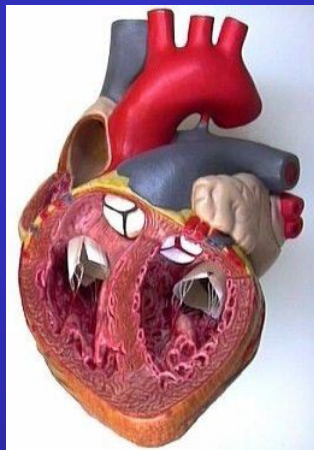


Государственное бюджетное образовательное учреждение высшего
профессионального образования
Башкирский государственный медицинский университет
Министерства здравоохранения РФ
кафедра внутренних болезней
(зав.кафедрой докт. мед. наук, профессор Ганцева Халида Ханафиевна)

МЕТОДЫ ИССЛЕДОВАНИЯ СЕРДЕЧНО-СОСУДИСТОЙ СИСТЕМЫ



Лекция для студентов

Специальность – 31.05.02 – Педиатрия

Дисциплина – Пропедевтика внутренних болезней. Лучевая
диагностика. Модуль- Пропедевтика внутренних болезней.

План лекции

- 1. Расспрос и осмотр больных с заболеваниями органов кровообращения***
- 2. Пальпация сердца***
- 3. Перкуссия сердца***
- 4. Диагностическое значение при основных патологических синдромах***

Данные субъективных методов оценки состояния больного

РАССПРОС

Жалобы:

- 1) Одышка
- 2) Сердцебиение
- 3) Перебои в работе сердца
- 4) Боли в области сердца
- 5) Кашель
- 6) Кровохарканье
- 7) Боли в правом подреберье
- 8) Отеки



1) Одышка- наиболее частый признак недостаточности сердечной деятельности

Она возникает при:

□ физической нагрузке

□ ходьбе

□ разговоре

В выраженной стадии заболевания одышка возникает даже в покое

Одышка усиливается в горизонтальном положении больного, что объясняется:

- ухудшением работы дыхательной мускулатуры**
- более высоким стоянием диафрагмы**
- увеличением массы циркулирующей крови в малом круге кровообращения**



ортопноэ

Причины возникновения одышки:

- застой крови в легких (в малом круге кровообращения)**
- нарушение тканевого обмена**
- появление асцита, метеоризма: они обуславливают высокое стояние диафрагмы**

При некоторых заболеваниях может развиваться сердечная астма.

При этом:

- больные внезапно просыпаются от приступа удушья**
- появляется кашель с пенистой мокротой - иногда с примесью крови**
- наблюдается синюшность кожных покровов**
- над легкими перкуторно определяется притупленный тимпанит**

Сердечная астма

возникает, преимущественно, в ночное время, потому что:

- в ночное время превалирует тонус вагуса, который ухудшает сердечную деятельность**
- в горизонтальном положении увеличивается масса циркулирующей крови в малом круге кровообращения**

Сердечная астма- проявление острой левожелудочковой недостаточности при сохранившейся силе правого желудочка.

2) Сердцебиение и перебои в области сердца - субъективные проявления нарушения частоты или чередования сердечных сокращений

□ в одних случаях больные жалуются на сердцебиение при нормальном числе сердечных сокращений


□ в других – при частом пульсе его не ощущают

3) Перебои возникают при нарушениях ритма сердца.

4) Боли- могут быть связаны непосредственно с заболеваниями сердца или соседних органов (ребра, мышцы и т.д.).

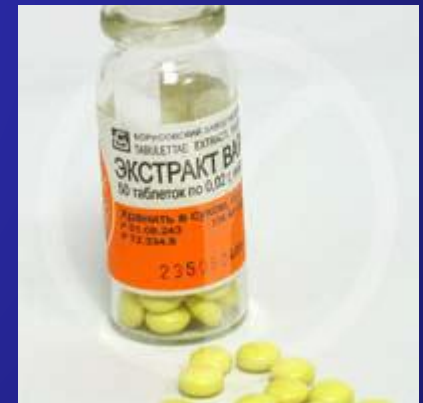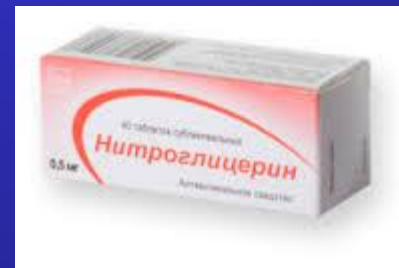Врач должен выяснить:

- локализацию боли (она может быть за грудиной и в области сердца)**
- причину возникновения боли и время ее появления**



Боли оцениваются по:

- характеру - жгучая, давящая, колющая, сжимающая**
- продолжительности**
- зоне иррадиации**
- мероприятиям, облегчающим и снимающим боль**



5) Кашель при заболеваниях сердца - связан с застоем крови в малом круге кровообращения.

Кашель может быть:

□ сухой

□ с мокротой (серозная, пенистая).

Кашель часто возникает при митральных пороках (стенозе и недостаточности)

6) Кровохарканье

- обильное (полным ртом)**
- отдельными плевками**
- мокрота с прожилками крови**

7) Боли в правом подреберье-

возникают в связи с застойными явлениями в большом круге кровообращения: застой в печени (увеличение его объема приводит к растяжению глиссоновой капсулы)

8) Отеки, преимущественно на нижних конечностях, являются проявлением застоя крови в результате хронической правожелудочковой недостаточности

Сердечные отеки, как гидростатические, имеют склонность к перемещению, чаще с нижних конечностей (сидя) на поясничную область (лежа)

Данные объективного исследования

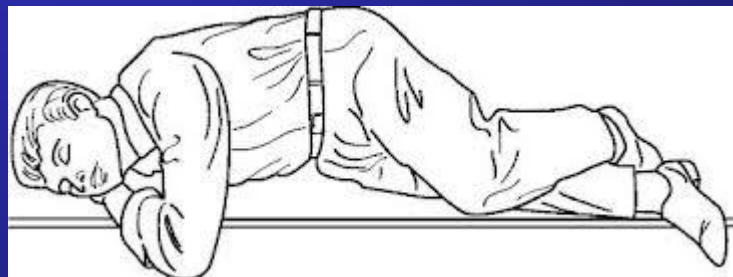
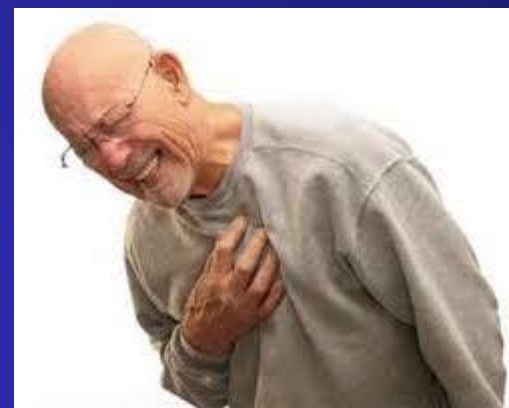ОСМОТР

Положение больного (вынужденное) :

□ « перемежающаяся » хромота

□ ортопноэ

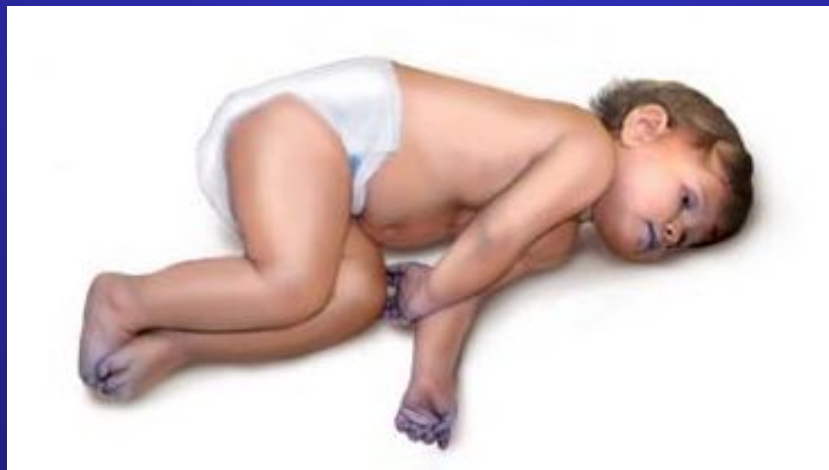□ положение на правом боку



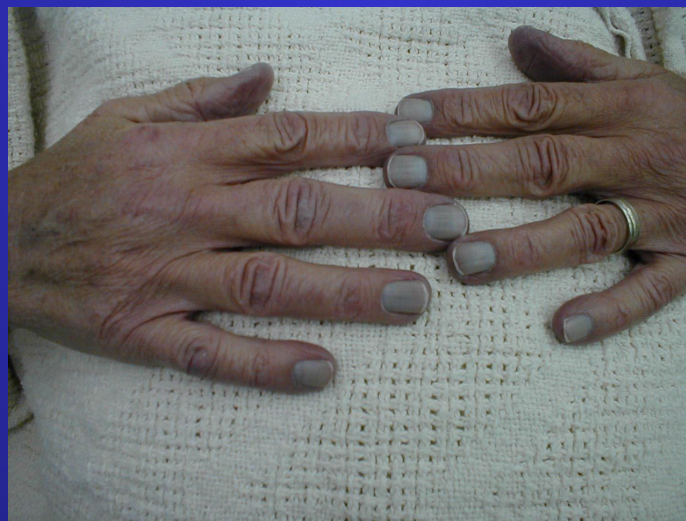Окраска кожных покровов:

1. Синюшность

а) Нарушение насыщения кислородом крови в легких обуславливает появление диффузной синюшности (при стенозе атриовентрикулярного отверстия, врожденных пороках- тетраде Фалло, дефекте межжелудочковой перегородки и т.д.)

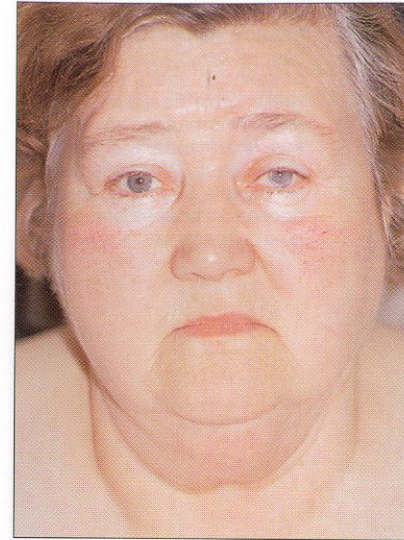

б) Замедление тока крови: больше кислорода поглощается в дистальном кровотоке тканями. При этом большее содержание восстановленного гемоглобина обуславливает темный цвет крови, а через это - синюшность кожных покровов



2. Бледность кожных покровов - характерна для аортальных пороков

3. Кожные покровы цвета «Кофе с молоком»- специфичны для септических больных



14. Бледность без анемии. Лицо круглое, полное, бледное. Скулы румяные из-за расширенных вен. На левом глазу — липоидная дуга роговицы, волосы крашеные. Несмотря на бледность оказалось, что уровень гемоглобина — 140 г/л. Этот случай доказывает, бледность — не всегда признак анемии.

Осмотр области сердца

- ▣ *сердечный горб*
- ▣ *верхушечный толчок*
- ▣ *сердечный толчок.*



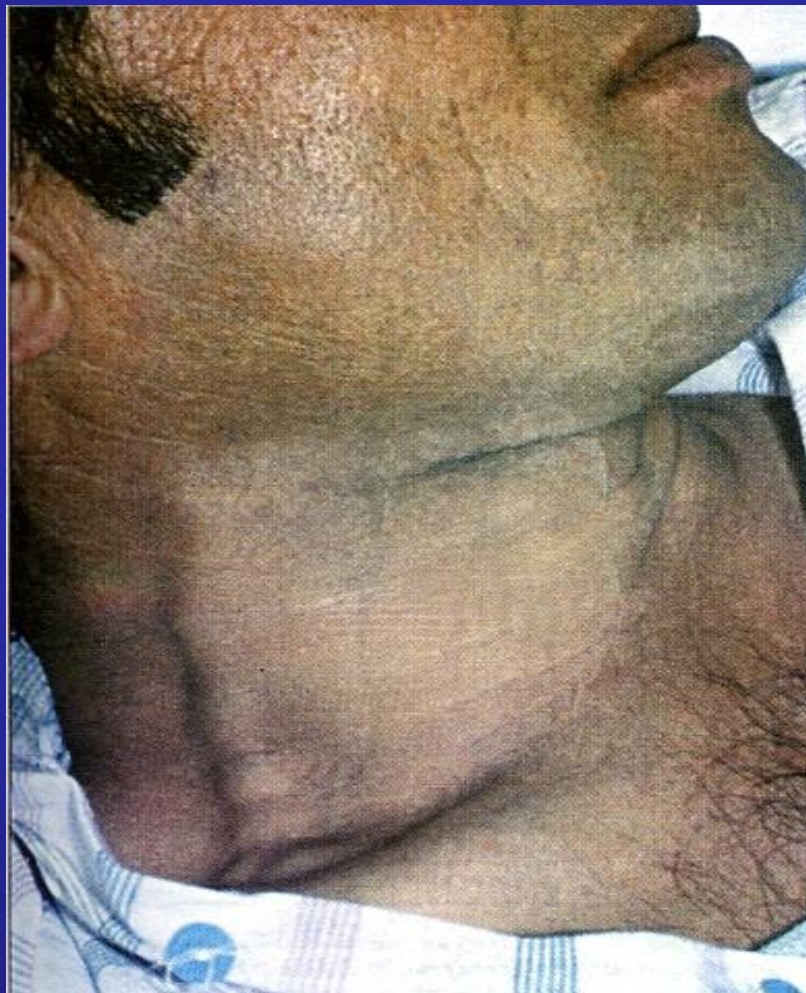Осмотр области шеи

- Пульсация яремных вен и сонных артерий:

В норме пульсации не должно быть, или она имеет место быть в виде отрицательного венозного пульса: во время набухания сонных артерий яремные вены спадаются.

При недостаточности трехстворчатого клапана появляется положительный венозный пульс: синхронная пульсация сонных артерий и яремных вен

Набухание шейных вен у больного с правожелудочковой СН



Пульсация брюшной стенки (за счет пульсации аорты):

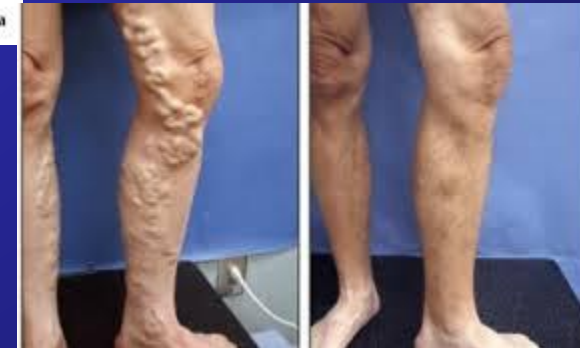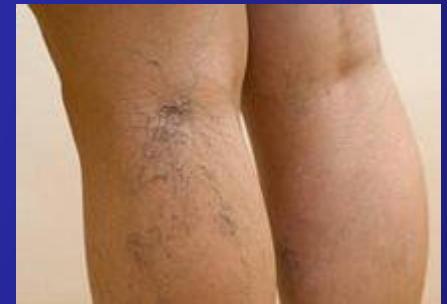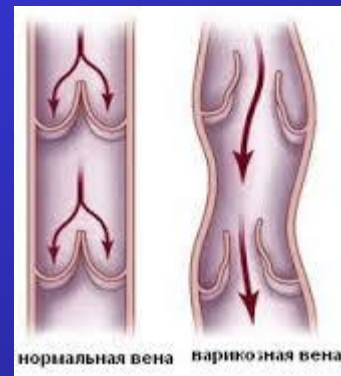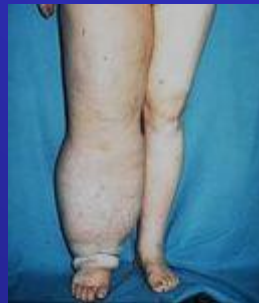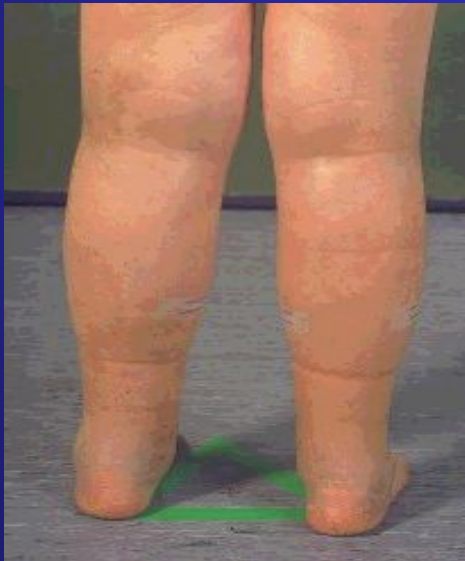- при тонкой брюшной стенке**
- при аневризме брюшного отдела аорты**
- при опухолях, расположенных впереди аорты**

- Пульсация в эпигастрии:

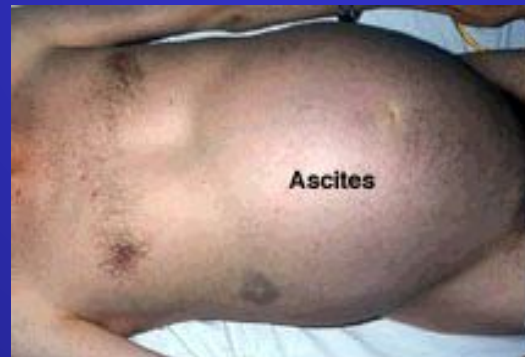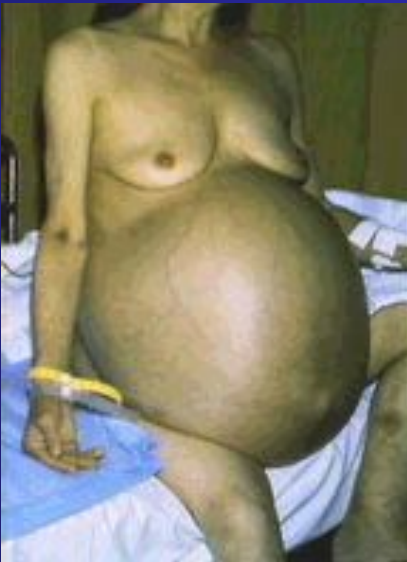- при гипертрофии правого желудочка (стенозе левого а/в отверстия)**
- низком стоянии диафрагмы**
- пневмотораксе, эмфиземе легких в связи с развитием гипертрофии правого желудочка**
- пульсация печени**

Отёки

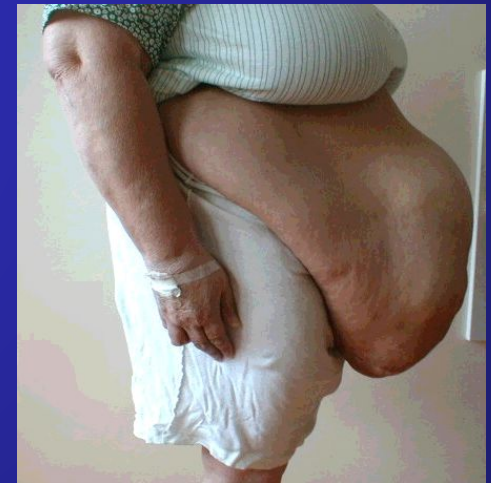- **появляются, преимущественно, к концу дня, после длительной ходьбы**
- **сначала наиболее выражены на периферии — стопах, голени, бедрах, внизу живота, подвижные**



□ Также появляется (накапливается) жидкость в перикарде, плевральной полости (гидроторакс), брюшной (асцит) полости и, генерализованно (анасарка)



асцит



Причина отеков при сердечной недостаточности

- отеки гидростатические***
- повышенная проницаемость сосудов***
- замедленный ток крови***
- уменьшение выделения мочи***

Пальпация области сердца

Верхушечный толчок

В норме верхушечный толчок пальпируется:

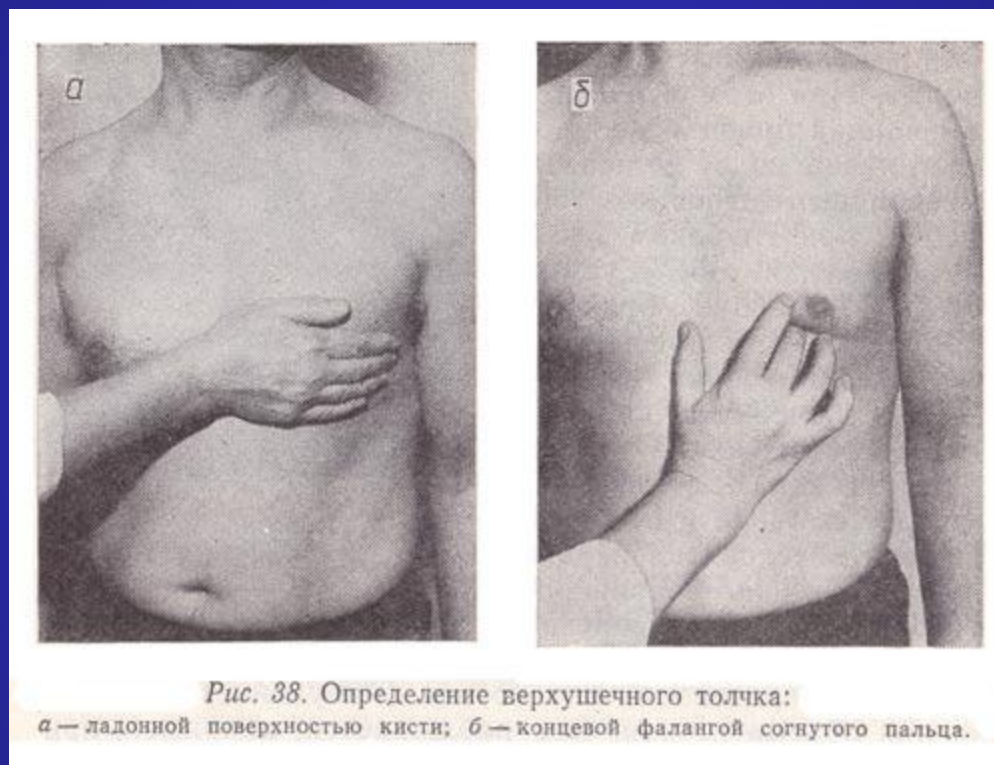- в вертикальном положении (стоя) в V межреберье на 1.5 см кнутри от левой среднеключичной линии**
- в положении лежа на левом боку происходит смещение его на 2-3 см влево**
- в положении пациента на правом боку происходит смещение верхушечного толчка на 1.5 см вправо**

Методика пальпации верхушечного толчка

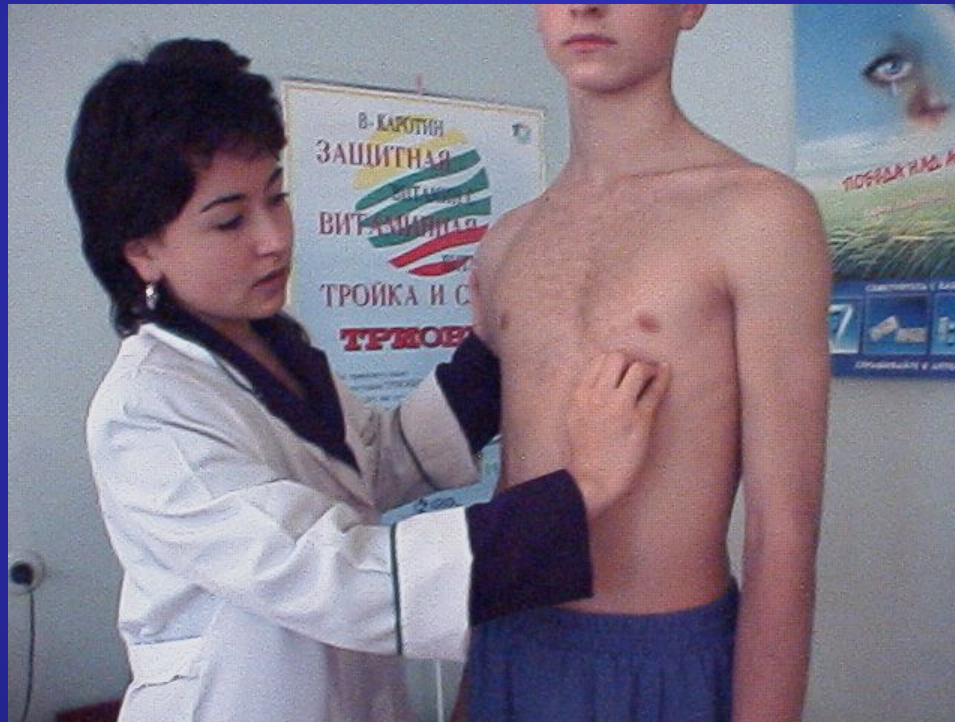
Определение производится в 2 этапа:

- 1. Исследователь стоит лицом к пациенту. Ладонь правой руки накладывается на грудную клетку таким образом, чтобы тенар и гипотенар легли в область грудной ямки. При этом 2, 3, 4 пальцы располагаются соответственно в 4, 5 и 6-м межреберьях левой половины грудной клетки**

Методика пальпации верхушечного толчка



Методика пальпации верхушечного толчка



При пальпации верхушечного толчка оценивают:


- локализацию (в _____ межреберье, на \pm см от левой среднеключичной линии);**
- площадь (_____см);**
- силу (сильный, слабый);**
- высоту или амплитуду (высокий, низкий)**

Верхушечный толчок

- При гипертрофии Левого Желудочка - смещается влево и вниз (5-6-7 м/р)**
- При гипертрофии Правого Желудочка - только влево**
- При высоком стоянии диафрагмы- влево и вверх**
- При низком стоянии диафрагмы- вниз и вправо**
- При выпотном плеврите- в здоровую сторону**

Верхушечный толчок исчезает при:

- ожирении;
- чрезмерно развитой мускулатуре;
- наличию жидкости в околосердечной сумке;
- эмфиземе



115. Ожирение. Мальчику 12 лет. Индекс массы тела — 43 кг/м^2 . Из-за ожирения поля зрения сужены, и он не видит тех, кто стоит сбоку. Эндокринных болезней у него нет. Рост — 157 см, вес — 106 кг. Индекс массы тела — это масса (в килограммах), деленная на квадрат роста (в метрах). В норме индекс равен $20\text{--}25 \text{ кг/м}^2$.

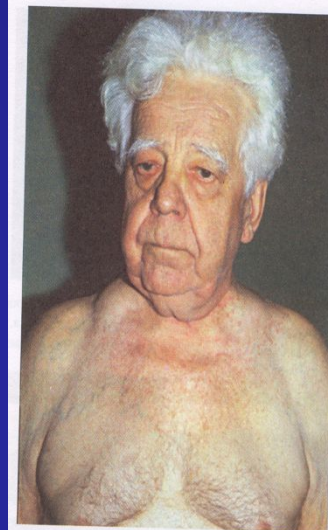


Рис. 2.40. Эмфизематозная грудная клетка. Заметно значительное выбухание в надключичных областях.



Площадь верхушечного толчка уменьшается при:

- толстой грудной клетке;**
- узких межреберьях;**
- эмфиземе легких;**
- глубоком вдохе;**
- низком расположении диафрагмы;**
- наличии жидкости в перикарде;**
- наличии воздуха в плевральной полости**

**Увеличение площади и силы
верхушечного толчка
определяется при:**

- глубококом выдохе;**
- сморщивании краев легкого;**
- гипертрофии и дилатации левого желудочка;**
- широких межреберьях;**
- плоской грудной клетке;**
- высоком положении диафрагмы**

Пальпация области сердца

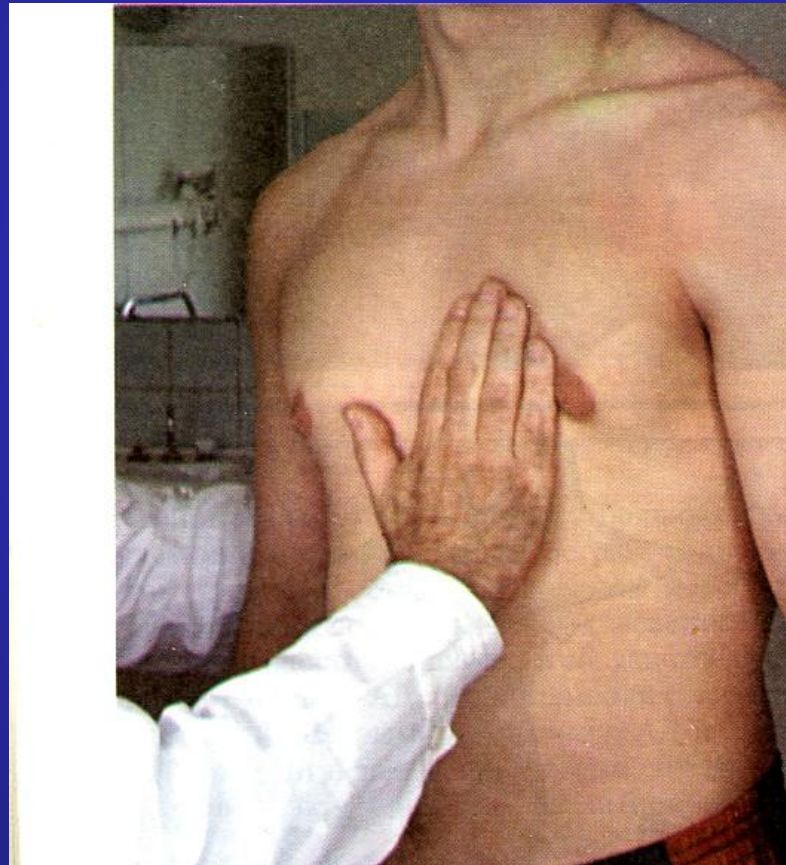
СЕРДЕЧНЫЙ ТОЛЧОК

В норме сердечный толчок не определяется.

*Сердечный толчок образован передним отделом
правого желудочка и выявляется только в
условиях гипертрофии правых отделов*

сердца

Пальпация сердечного толчка



«Кошачье мурлыканье» (freminisment cataire)-

диастолическое дрожание грудной клетки, пальпируется в области верхушки сердца.

**У здорового человека оно не выявляется .
Наиболее часто диастолическое дрожание грудной клетки обнаруживается при митральном стенозе**

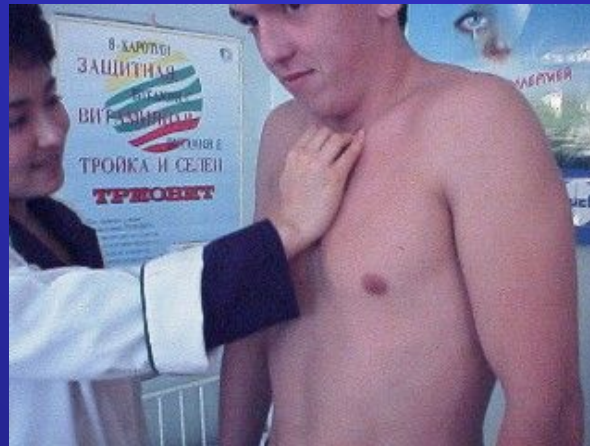

Пальпация аорты

Ощупывание аорты- проводится

□ на уровне рукоятки грудины с обеих сторон
в I и II межреберьях и

□ в яремной ямке (пульсация аорты в яремной
ямке) называется **загрудинной-
ретростернальной**.



Условия, которые создают возможность пальпации дуги аорты:

- при короткой грудной клетке***
- при расширении и удлинении дуги аорты***

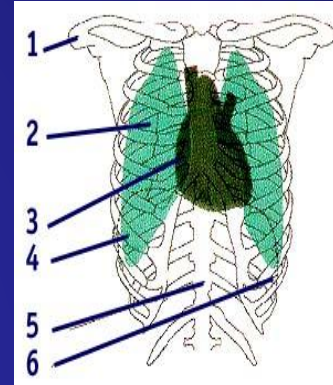
Перкуссия сердца (топографическая)

Последовательность обследования:

- I.*** ***определение относительной тупости сердца;***
- II.*** ***определение абсолютной тупости сердца;***
- III.*** ***определение конфигурации сердца;***
- IV.*** ***измерение длинника и поперечника сердца;***
- V.*** ***измерение ширины сосудистого пучка***

Относительная тупость сердца определяется перкуторно

**Предшествует исследованию определение
высоты стояния диафрагмы.**



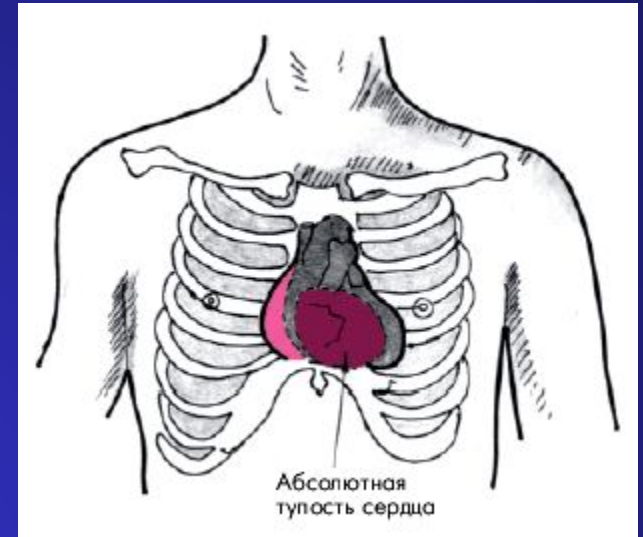
**В норме правая граница сердца находится в 4-
ом межреберье на 0.5-1.5 см вправо от правого
края грудины**

**Левая граница по 5 межреберью - на 1-2 см
кнутри от левой среднеключичной линии**

**Верхняя граница -на уровне 3 ребра по левой
окологрудной линии**

Абсолютная тупость сердца

**правая граница располагается
в 4-ом межреберье по левому
краю грудины**



**левая- в 5-ом межреберье на 1 см кнутри от
левой среднеключичной линии**

верхняя- на уровне нижнего края 4 ребра.

**В области абсолютной тупости сердца
делается пункция иглы для внутрисердечных
введений медикаментов**

Спасибо за внимание!

Берегите себя, своих родных и близких!

