

ОСТРАЯ КИШЕЧНАЯ НЕПРОХОДИМОСТЬ

асс. кафедры хирургии № 2
к.м.н. Костив С.Я.

ОСТРАЯ КИШЕЧНАЯ НЕПРОХОДИМОСТЬ

- характеризуется нарушением пассажа кишечного содержимого по направлению от желудка к заднему проходу

Классификация

- *Динамическая (функциональная) непроходимость*
- *Спастическая*
- *Паралитическая*
- *Механическая непроходимость*
- *Странгуляционная (ущемление, заворот, узлообразование)*
- *Обтурационная (обтурация опухолью, инородным телом, каловым или желчным камнем, фитобезоаром, клубком аскарид)*
- *Смешанная (инвагинационная, спаечная)*
- *По уровню препятствия*
- *Высокая (тонкокишечная)*
- *Низкая (толстокишечная)*

- В основе развития механической (особенно странгуляционной) кишечной непроходимости лежат анатомические предпосылки врожденного или приобретенного характера

Предрасполагающие МОМЕНТЫ

- врожденное наличие долихосигмы
- подвижная слепая кишка
- дополнительные карманы и складки брюшины
- спаечный процесс в брюшной полости
- удлинение сигмовидной кишки в старческом возрасте
- наружные и внутренние брюшные грыжи.

Патогенез

- *Гуморальные нарушения*
- *Эндотоксикоз*
- *Нарушения моторной и секреторно-резорбтивной функции кишечника*

Клиническая семиотика

- *Рвота* вначале носит рефлекторный характер
- В позднем периоде она становится неукротимой, рвотные массы приобретают каловый вид и запах за счет бурного размножения кишечной палочки в верхних отделах пищеварительного тракта.
- Каловая рвота - несомненный признак механической кишечной непроходимости, но для уверенной диагностики этого патологического состояния не стоит дожидаться данного симптома, так как он часто указывает на «неизбежность летального исхода» (Г. Мондор).

Клиническая семиотика

- *Задержка стула и газов* - патогномоничный признак непроходимости кишечника. Это ранний симптом низкой непроходимости
- При инвагинации, из заднего прохода иногда появляются кровянистые выделения

Клиническая семиотика

● *Анамнез*

- Перенесенные операции на органах брюшной полости
- открытые и закрытые травмы живота
- воспалительные заболевания.
- Указание на периодические боли в животе, его вздутие, урчание, расстройства стула, особенно чередование запоров с поносами, могут помочь в постановке диагноза опухолевой обтурационной непроходимости

Клиническая семиотика

- *Общее состояние больного*

- может быть средней тяжести или тяжелым, что зависит от формы, уровня и времени, прошедшего от начала острой кишечной непроходимости.
- Температура в начальный период заболевания не повышается.

Осмотр живота

- обязательно следует начинать с *обследования всех возможных мест выхода грыж*, чтобы исключить их ущемление, как причину возникновения этого опасного синдрома.
- Особое внимание необходимо к *бедренным грыжам* у пожилых женщин. Ущемление участка кишки без брыжейки в узких грыжевых воротах не сопровождается выраженными локальными болевыми ощущениями.
- *Вздутие живота*
- *Видимая перистальтика*

Пальпация живота

- *симптом Тэвенара* - резкая болезненность при надавливании брюшной стенки на два поперечных пальца ниже пупка по средней линии, то есть там, где обычно проецируется корень ее брыжейки
- При сукуссии (легком сотрясении живота) можно услышать «шум плеска» - *симптом Склярова*

Аускультация живота

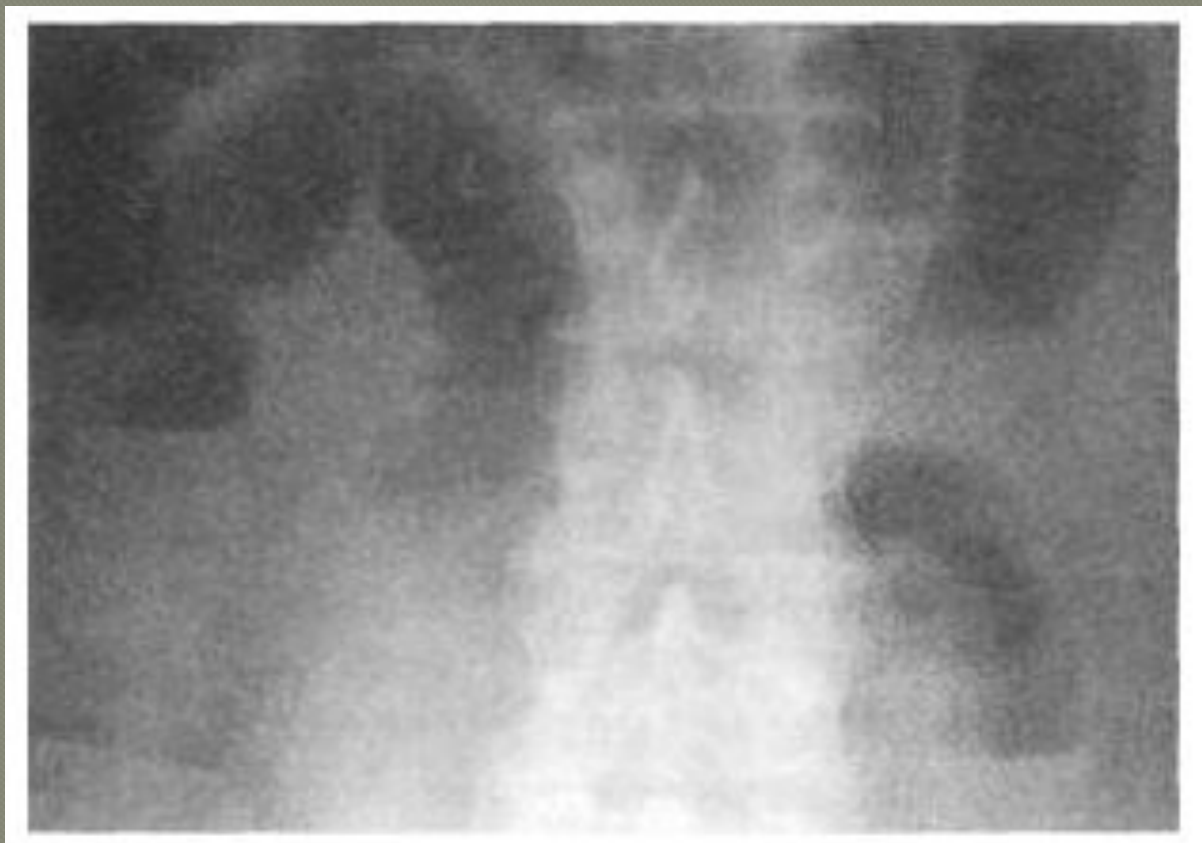- «услышать шум начала и тишину конца» (Г. Мондор).
- Иногда можно уловить «шум падающей капли» (*симптом Спасокукоцкого - Вильмса*) после звуков переливания жидкости в растянутых петлях кишечника
- «мертвая (могильная) тишина» - несомненно, зловещий признак непроходимости кишечника

-
- Исследование больного острой кишечной непроходимостью обязательно должно быть дополнено *пальцевым ректальным исследованием.*
 - *симптом Обуховской больницы*
 - *симптом Цеге-Мантейфеля*

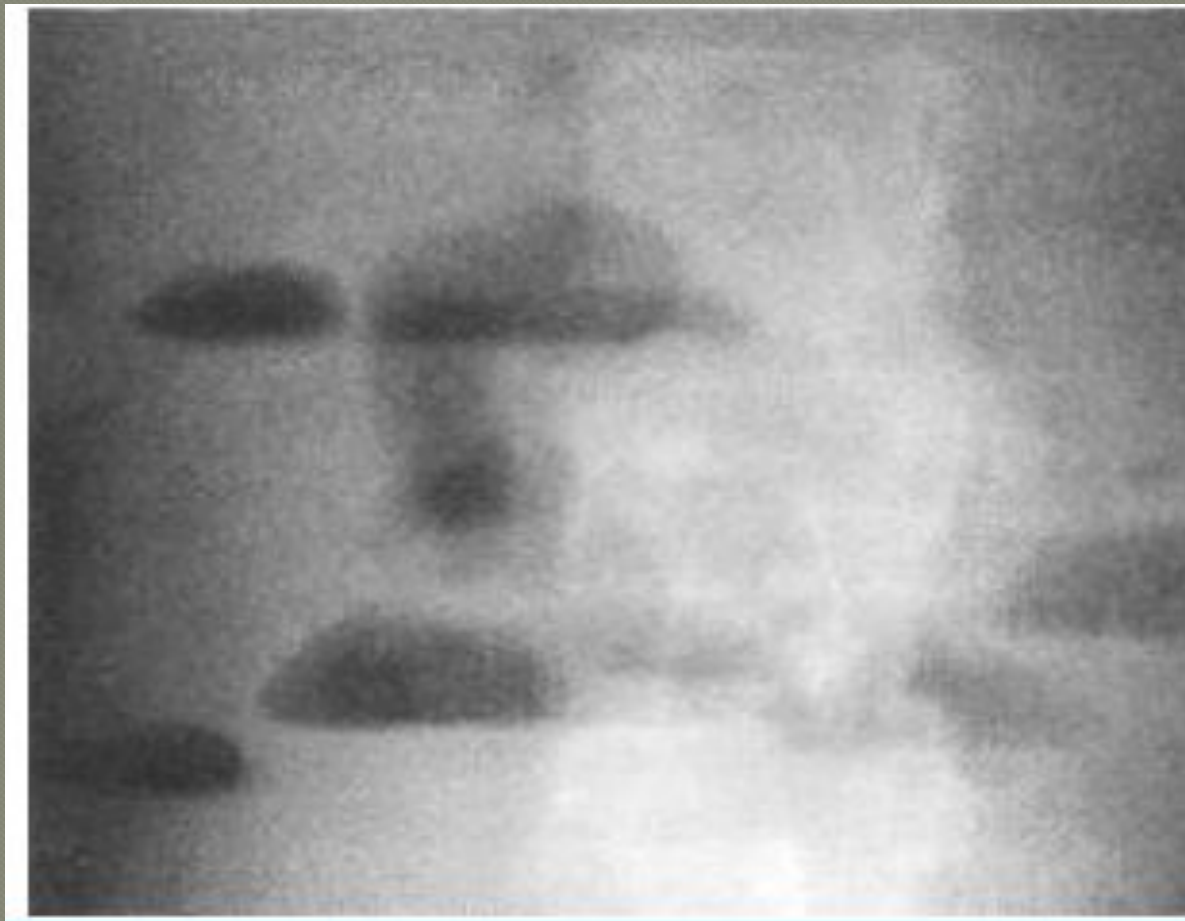
Стадии острой кишечной непроходимости

- 1. *Начальная* - стадия местных проявлений острого нарушения кишечного пассажа продолжительностью от 2 до 12 часов, в зависимости от формы непроходимости. В этом периоде доминируют болевой синдром и местные симптомы со стороны живота.
- 2. *Промежуточная* - стадия мнимого благополучия, характеризующаяся развитием острой кишечной недостаточности, водно-электролитных расстройств и эндотоксемии. Она обычно продолжается от 12 до 36 часов. В этой фазе боль теряет свой схваткообразный характер, становится постоянной и менее интенсивной. Живот сильно вздут, перистальтика кишечника ослабевает, выслушивается «шум плеска». Задержка стула и газов полная.
- 3. *Поздняя* - стадия перитонита и тяжелого абдоминального сепсиса, часто ее называют терминальной стадией, что не далеко от истины. Она наступает спустя 36 часов от начала заболевания. Для этого периода характерны проявления тяжелой системной воспалительной реакции, возникновение полиорганной дисфункции и недостаточности, выраженные интоксикация и обезвоживание, а также прогрессирующие расстройства гемодинамики. Живот значительно вздут, перистальтика не выслушивается, определяется перитонеальная симптоматика.

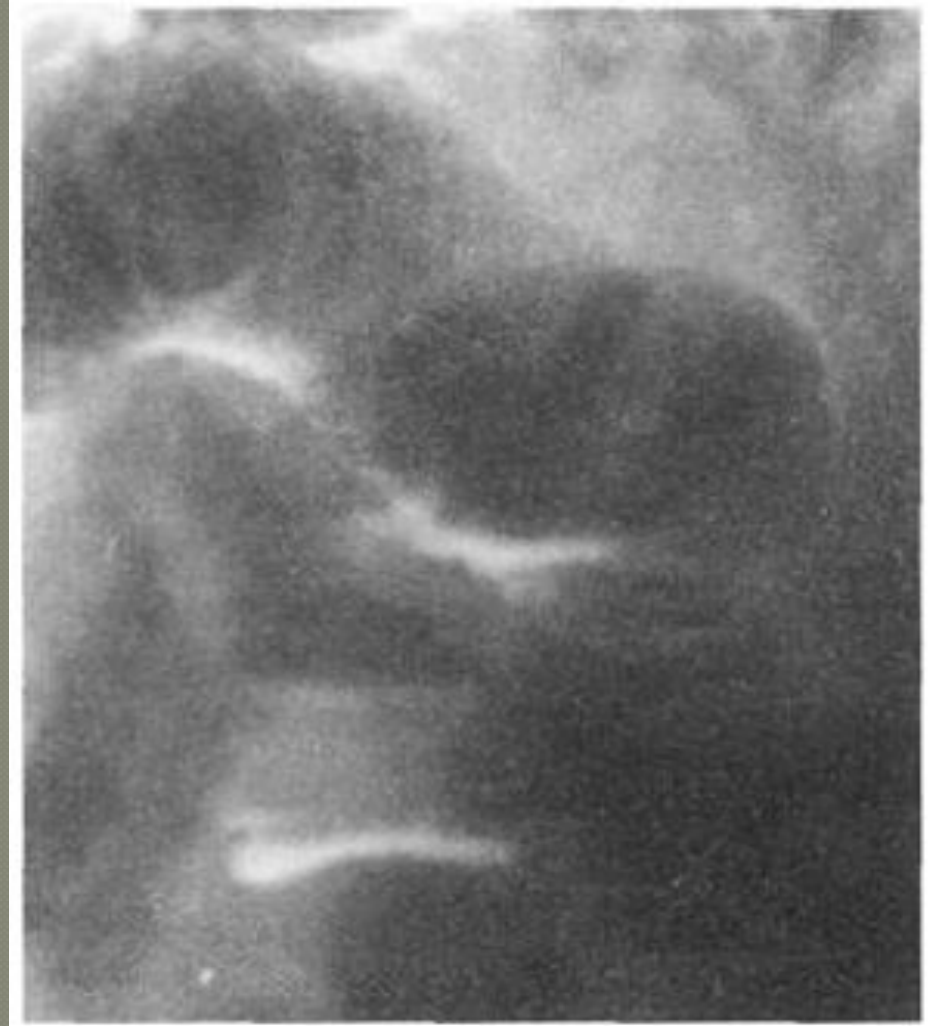Рентгенологическое исследование
Обзорная рентгенограмма брюшной
полости. Кишечные арки.



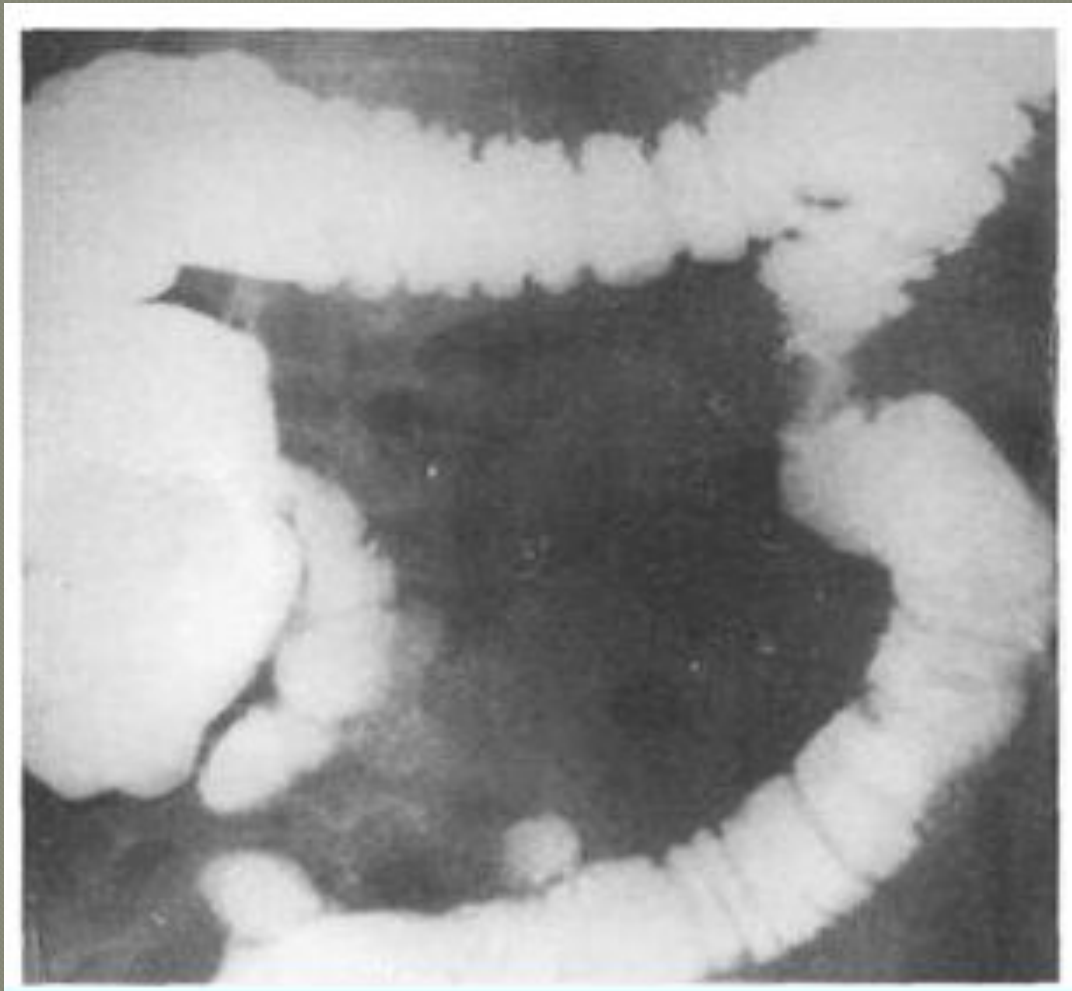
Рентгенологическое исследование
Обзорная рентгенограмма брюшной
полости. Тонкокишечные уровни жидкости и
чаши Клойбера



Обзорная рентгенограмма брюшной полости. Симптом перистости (растянутой пружины).



Ирригоскопия. Опухоль нисходящей
ободочной кишки при разрешившейся
кишечной непроходимости



-
- *Колоноскопия*
 - *Ультразвуковое исследование брюшной полости*

Лечение

- Все больные с подозрением на непроходимость должны быть срочно госпитализированы в хирургический стационар.
- Все виды странгуляционной кишечной непроходимости, как и любые виды обтурации кишечника, осложненные перитонитом требуют неотложного хирургического вмешательства
- Динамическая кишечная непроходимость подлежит консервативному лечению

Лечение

- **Сомнения в диагнозе механической кишечной непроходимости при отсутствии перитонеальной симптоматики указывают на необходимость проведения консервативного лечения**
- **Консервативное лечение не должно служить оправданием необоснованной задержки хирургического вмешательства**
Хирургическое лечение механической кишечной непроходимости предполагает настойчивую послеоперационную терапию водно-электролитных расстройств, эндогенной интоксикации и пареза желудочно-кишечного тракта

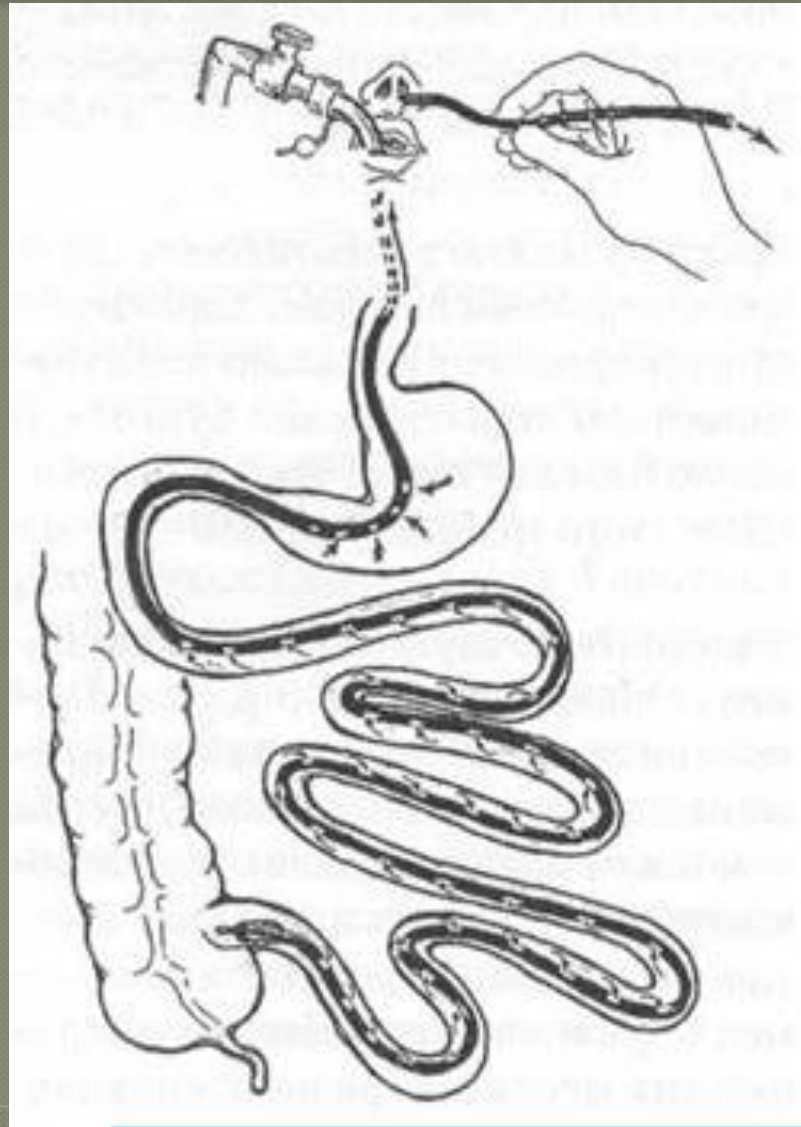
Оперативное лечение острой кишечной непроходимости предполагает хирургическое решение следующих лечебных задач

- 1. Устранение препятствия для пассажа кишечного содержимого.
- 2. Ликвидация (по возможности) заболевания, приведшего к развитию этого патологического состояния.
- 3. Выполнение резекции кишечника при его нежизнеспособности.
- 4. Предупреждение нарастания эндотоксикоза в послеоперационном периоде.
- 5. Предотвращение рецидива непроходимости.

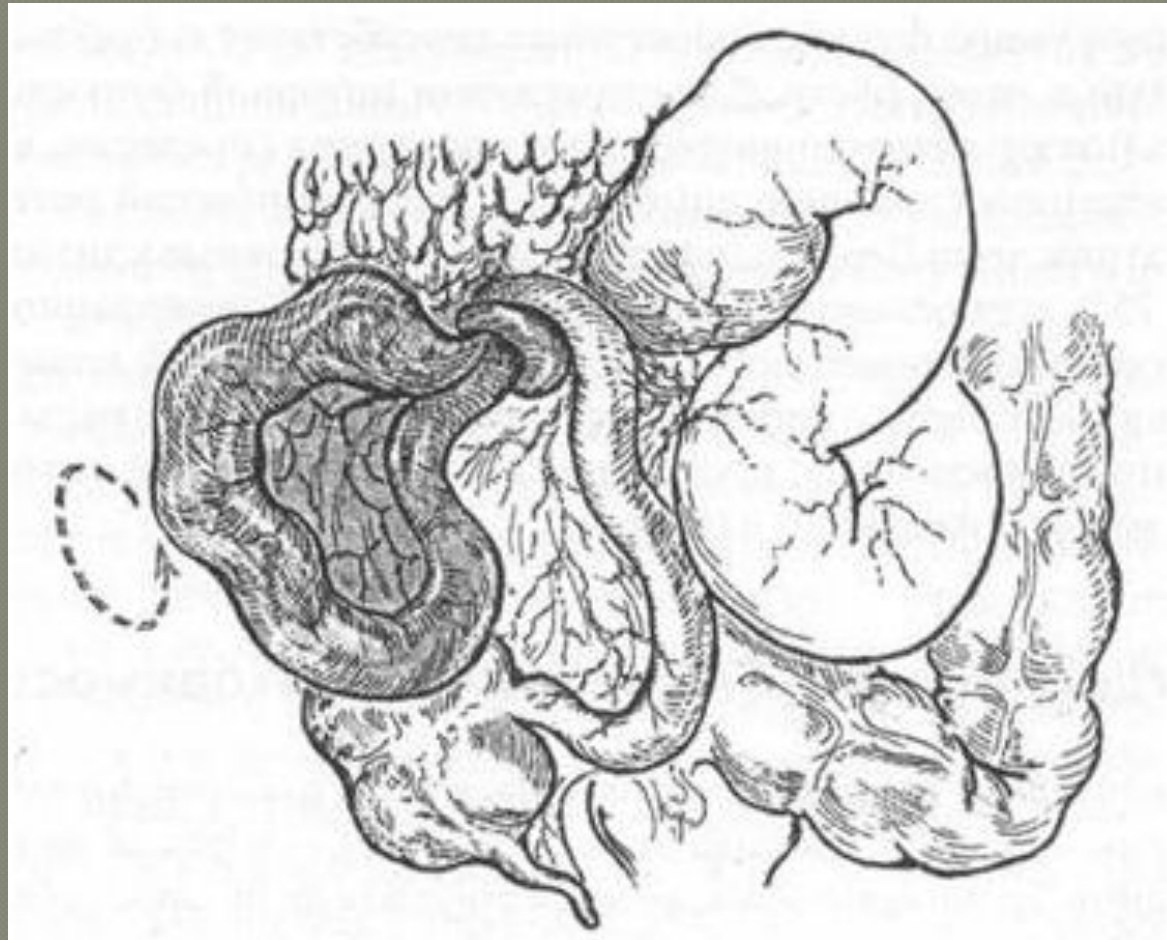
Основные моменты оперативного вмешательства при непроходимости кишечника

- 1. Анестезиологическое обеспечение.
- 2. Хирургический доступ.
- 3. Ревизия брюшной полости для обнаружения причины механической непроходимости.
- 4. Восстановление пассажа кишечного содержимого или его отведение наружу.
- 5. Оценка жизнеспособности кишечника.
- 6. Резекция кишечника по показаниям.
- 7. Наложение межкишечного анастомоза.
- 8. Дренирование (интубация) кишечника.
- 9. Санация и дренирование брюшной полости.
- 10. Закрытие операционной раны.

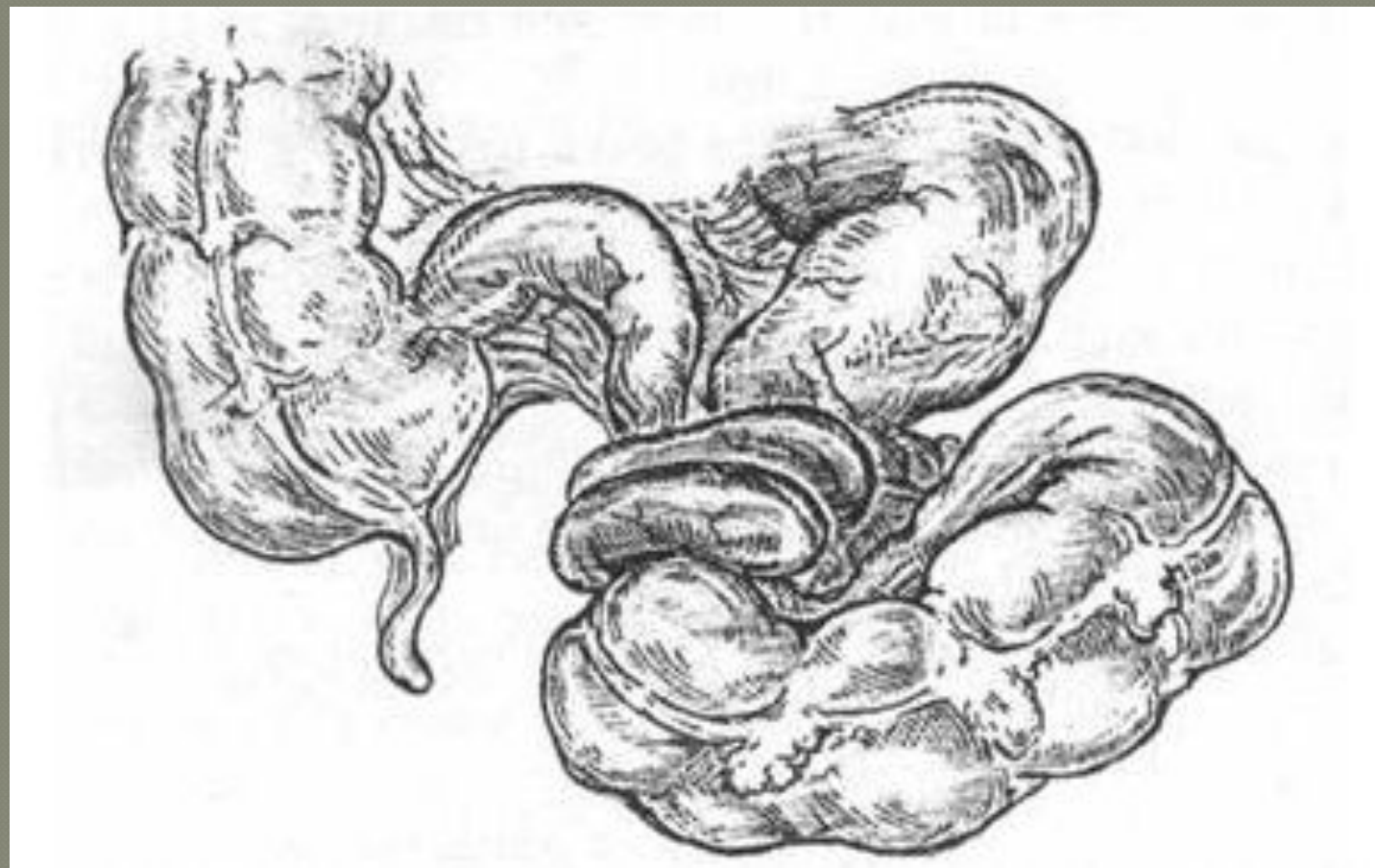
Схема назоинтестинальной интубации



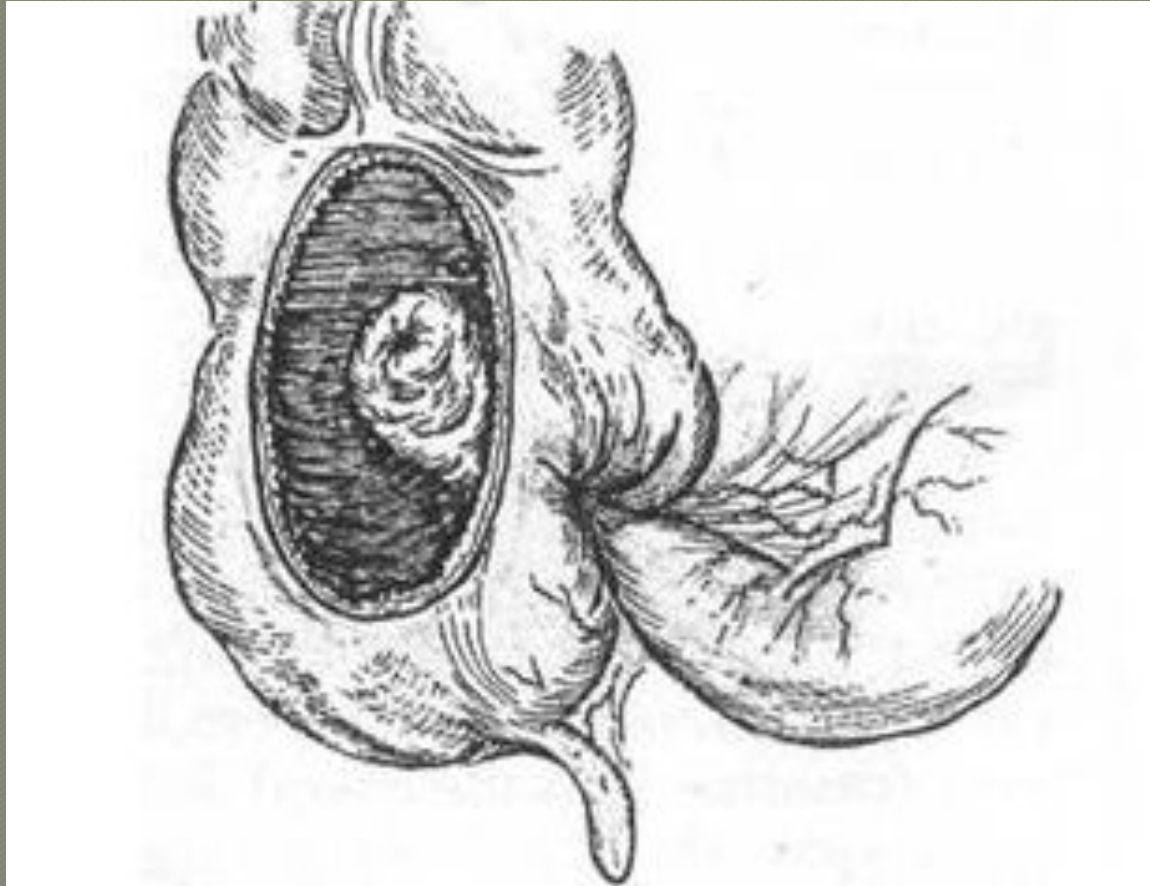
Заворот тонкой кишки (схема).



Узлообразование (схема).



Илеоцекальная инвагинация (схема).



Правосторонняя гемиколэктомия. Локализация опухоли и границы резекции.

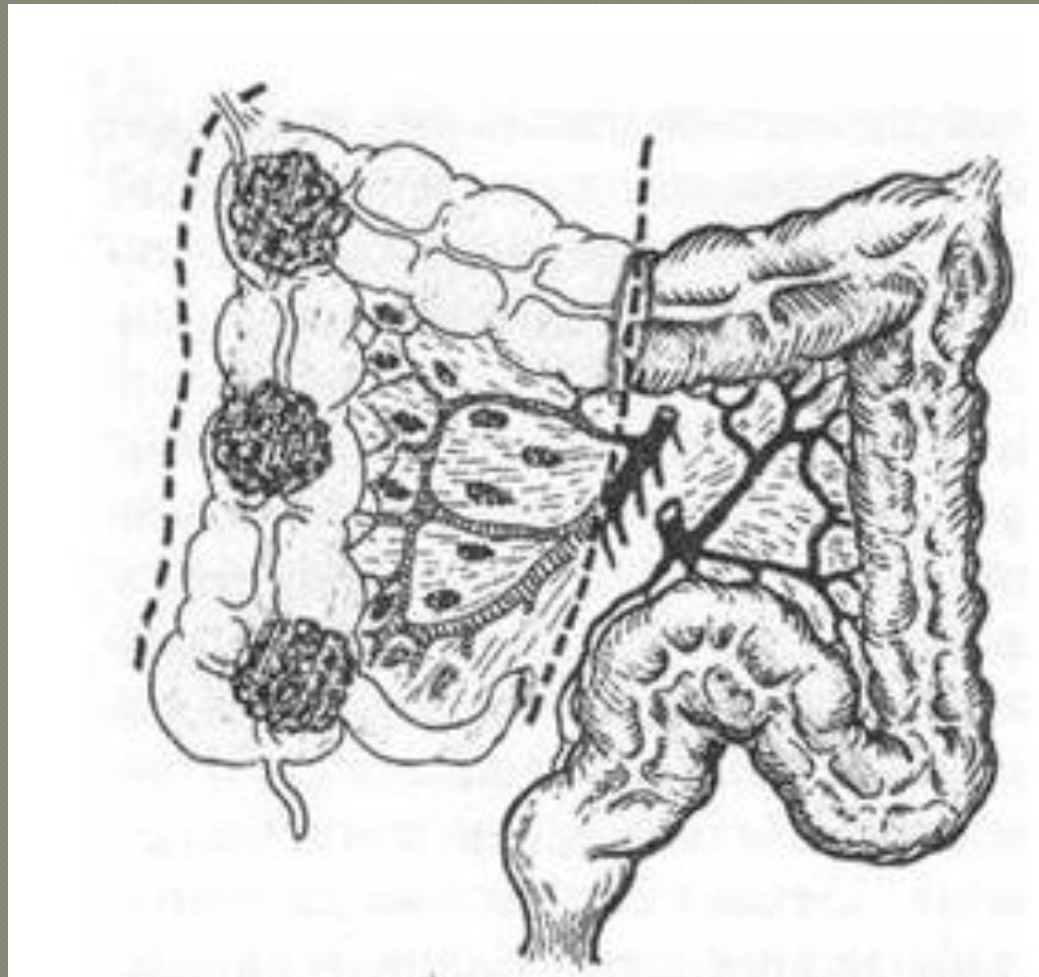


Схема обструктивной резекции сигмовидной кишки (операция Гартмана).

