С.Ж.АСФЕНДИЯРОВ АТЫНДАҒЫ
ҚАЗАҚ ҰЛТТЫҚ МЕДИЦИНА УНИВЕРСИТЕТІ

КАЗАХСКИЙ НАЦИОНАЛЬНЫЙ МЕДИЦИНСКИЙ
УНИВЕРСИТЕТ ИМЕНИ С.Д.АСФЕНДИЯРОВА

МОДУЛЬ ГЕПАТОЛОГИИ

СРС

На тему: ***«Профилактика и лечение токсоплазмоза у ВИЧ-инфицированных»***

Выполнила: Курарова К. М.
Группа: 065- 1
Преподаватель :

Алматы 2015

План

- Определение
- Актуальность проблемы
- Эпидемиология
- Патогенез
- Клиника
- Лабораторная диагностика
- Лечение токсоплазмоза
- Профилактика
- Список литературы

Определение

- **Токсоплазмоз** - паразитарное заболевани человека, вызываемый внутриклеточно паразитирующим простейшим *Toxoplasma gondii.*
- Токсоплазмоз входит в группу **TORCH-инфекций**, являющиеся опасными дл развития ребенка.

Актуальность проблемы

- Токсоплазмоз в настоящее время представляет серьезную проблему для здравоохранения ввиду убиквитарности инвазии, высокой пораженности населения токсоплазмами, возможности внутриутробного поражения плода, высоким удельным весом поражений органа зрения с нарушением его функции, вплоть до развития слепоты и относительно частым развитием тяжело текущих рецидивов (обострений) у больных с ВИЧ-инфекцией.
- Токсоплазмоз является одним из наиболее часто встречающихся зоонозов. Токсоплазмоз занимает одно из ведущих мест в перинатальной патологии, представляет проблему среди детей и взрослых .

- **Механизм передачи -** ***фекально-оральный.***
- **Инвазирование человека осуществляться**

- перорально,
- трансплацентарно,
- при трансплантации внутренних органов.

- **Человек как источник инфекции опасности -** ***экологический тупик для токсоплазмоза.***

- **Естественная восприимчивость людей невысокая, в большинстве случаев формируется** ***бессимптомное носительство.***

- **У лиц с нормальным иммунитетом токсоплазмоз обычно протекает без клинических проявлений (в латентной форме). При подавлении иммунитета заболевание может проявиться в острой (наиболее тяжелой), подострой или хронической (наиболее легкой) формах.**

- **Иммунитет при токсоплазмозе** ***нестерильный.***

ПАТОГЕНЕЗ

- ***Токсоплазмы оказывают цитопатогенное действие на клетку. В местах их внедрения образуется воспалительные гранулемы, в центре которых развивается некроз. В дальнешем на месте некрозов происходит выпадение известковых солей и образуются кальцификаты.***
- ***Возбудитель токсоплазмоза в периферической крови появляется редко и кратковременно. У беременных, в острых и подострых случаях заболевания, появление токсоплазм в крови может привести к поражению плаценты, что способствует переходу возбудителя к плоду, но только к тому плоду, у которого уже имеется развитая сосудистая кровеносная система.***

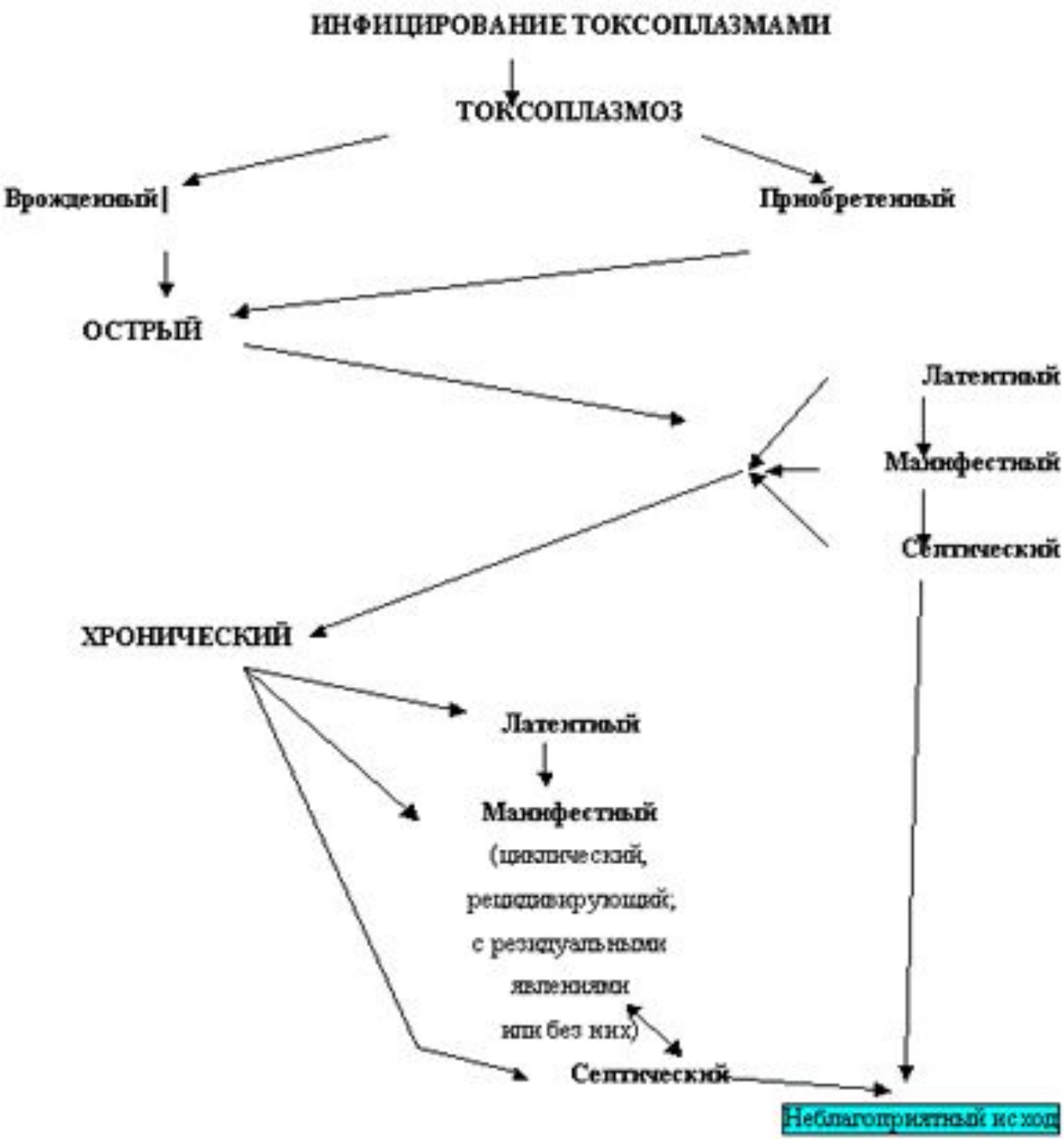
ИНФИЦИРОВАНИЕ ТОКСОПЛАЗМАМИ
ТОКСОПЛАЗМОЗ
Врожденный
Приобретенный
ОСТРЫЙ
Латентный
Манифестный
Септический
ХРОНИЧЕСКИЙ
Латентный
Манифестный
(циклический,
рецидивирующий,
с резидуальными
явлениями
или без них)
Септический
Неблагоприятный исход

ТОКСОПЛАЗМОЗ

Врожденный

Приобретенный

- **острый;**
- **хронический;**
- **скрытый.**

Последняя форма подразделяется на:

A. ***Первично скрытую***, без каких-либо клинических проявлений, которая редко дает обострения;

B. ***Вторично скрытую***, при которой нередко отмечаются резидуальные (остаточные) проявления (кальцификаты, рубцы после хориоретинита, снижение зрения и др.).

Эта форма чаще дает обострения.

КЛИНИКА

- В большинстве случаев заболевание протекает бессимптомно, клинически выраженные формы заболевания у людей наблюдаются значительно редко.

- подъем температуры до 38 С
- увеличение лимфоузлов
- у больных могут развиться энцефалит
- миокардит
- миозит
- хориоретинит
- появление розеолезно-папулезной сыпи.
- увеличение размеров печени и селезенки.

- поражение центральной нервной системы:
- резкая головная боль
- миненгеальный синдром
- возможны судорожные припадки, потеря сознания

Острые формы токсоплазмоза протекают с умеренно выраженным лейкоцитозом. СОЭ, как правило, в пределах нормы.

ХРОНИЧЕСКИЙ ТОКСОПЛАЗМОЗ

- Чаще встречается хронический токсоплазмоз. Это длительно текущий процесс с общеинфекционным синдромом и наличием органных поражений. Заболевание продолжается в течение нескольких месяцев и лет с периодическими обострениями. Наиболее характерным признаком хронического токсоплазмоза является длительный субфебрилитет.
- генерализованное увеличение лимфатических узлов -
- Поражение ЦНС при хроническом токсоплазмозе чаще всего протекает в виде церебрального и базального арахноидитов. Развивается гипертензионный синдром.
- При хроническом токсоплазмозе не наблюдается изолированного вовлечения в патологический процесс какого-либо единственного органа или одной системы. Можно говорить лишь о преимущественном органном поражении на фоне общего процесса.
- поражение глаз в виде хориоретинита, увеита, поражение зрительного нерва может быть иногда единственным проявлением заболевания.

Врожденный токсоплазмоз

Врожденный токсоплазмоз является следствием трансплацентарного заражения плода в любом периоде беременности. Наиболее опасно заражение в первом триместре беременности, т.е. в период органогенеза.

- Инфицирование женщин на ранних сроках беременности может привести к гибели плода и самопроизвольному выкидышу. Удельный вес токсоплпзмоза среди причин врожденной патологии центральной нервной системы составляет около 20%.

- Острая форма врожденного токсоплазмоза часто протекает как тяжелое генерализованное заболевание,
- особенно выражены симптомы энцефалита.
- характерны выраженная общая интоксикация, высокая лихорадка, экзантемы. Сыпь.
- поражение печени, желтуха, увеличение селезенки.
- периферические лимфоузлы увеличены.

Цикл циркуляции токсоплазм

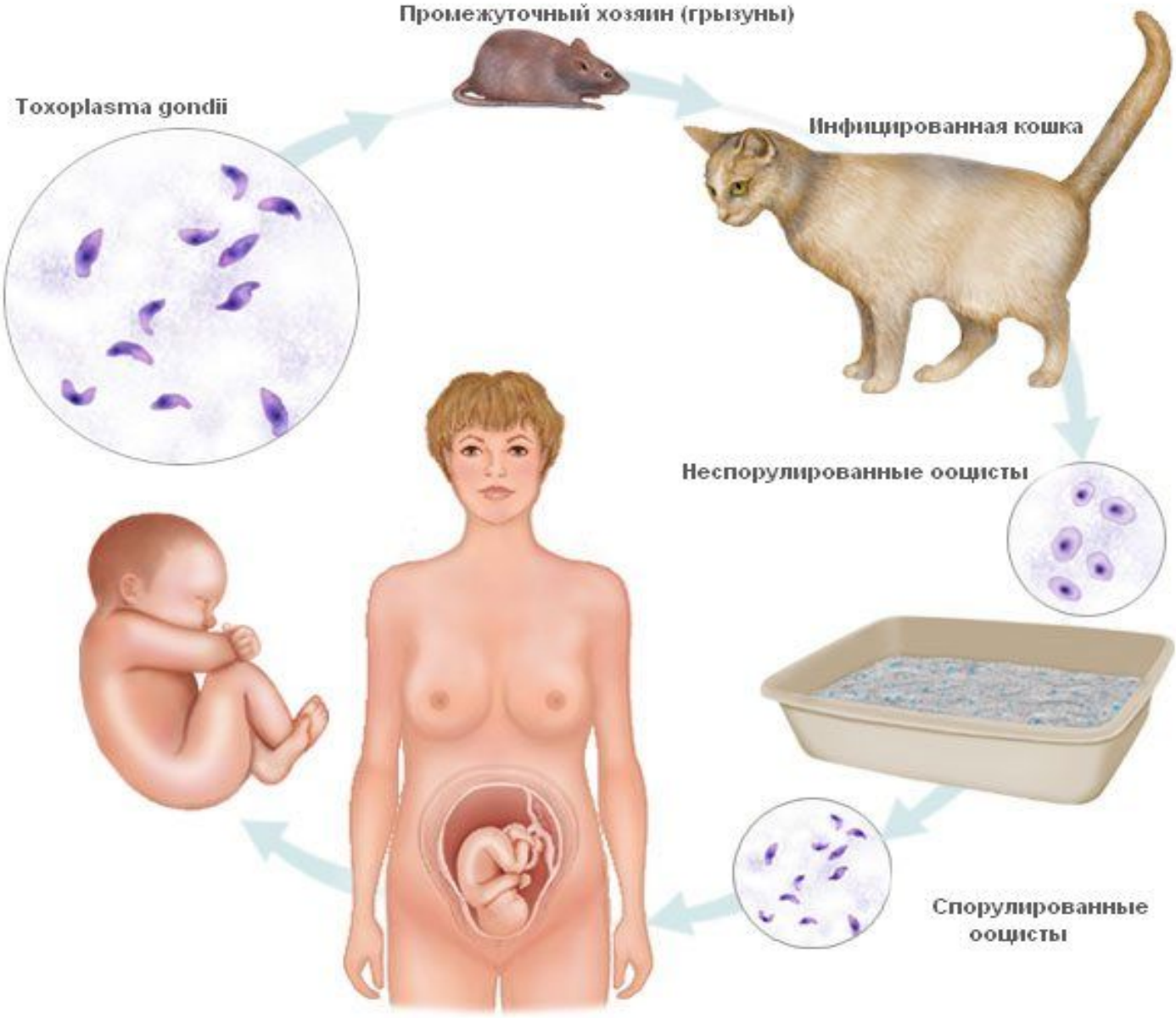

Поражение глаз при токсоплазмозе

- Поражение органов зрения при приобретенном
- и врожденном токсоплазмозе
- Клиническая диагностика глазного токсоплазмоза представляет большие трудности, так как аналогичные изменения могут быть при туберкулезе, гистоплазмозе, онхоциркозе, саркоидозе, бруцеллезе, цитомегаловирусной инфекции и др. заболеваниях.
- Наиболее часто встречающееся проявление глазного токсоплазмоза – хориоретинит и увеит.
- Патогенез токсоплазмозных поражений глаз определяется попаданием токсоплазм в ткани глаза. В клетчатке развиваются воспалительные очаги. Некротический центр воспалительного очага окружают перифокальный отек и кровоизлияния. В дальнейшем нарушается целостность внутренней и наружной мембран сетчатки. В последующем процесс распространяется на сосудистую оболочку. Часто наблюдается (75%) хроническое рецидивирующее течение заболевания и потеря зрения.

Поражение глаз при токсоплазмозе

- При врожденном токсоплазмозе изменения со стороны глаз встречаются значительно чаще.
- Токсоплазмы легче задерживаются в ткани сетчатки вследствие наличия в ней концевых артерий и отсутствия анастомозов.
- Особенно тяжелый характер глазные поражения приобретают при развитии острого токсоплазмоза у плода до 7-го месяца беременности. Наблюдаются, помимо двухстороннего хориоретинита, анофтальм, микрофтальм, гидрофтальм, помутнение роговицы, катаракта, ирит, задний увеит, атрофия зрительных нервов, нистагм, косоглазие, слепота.

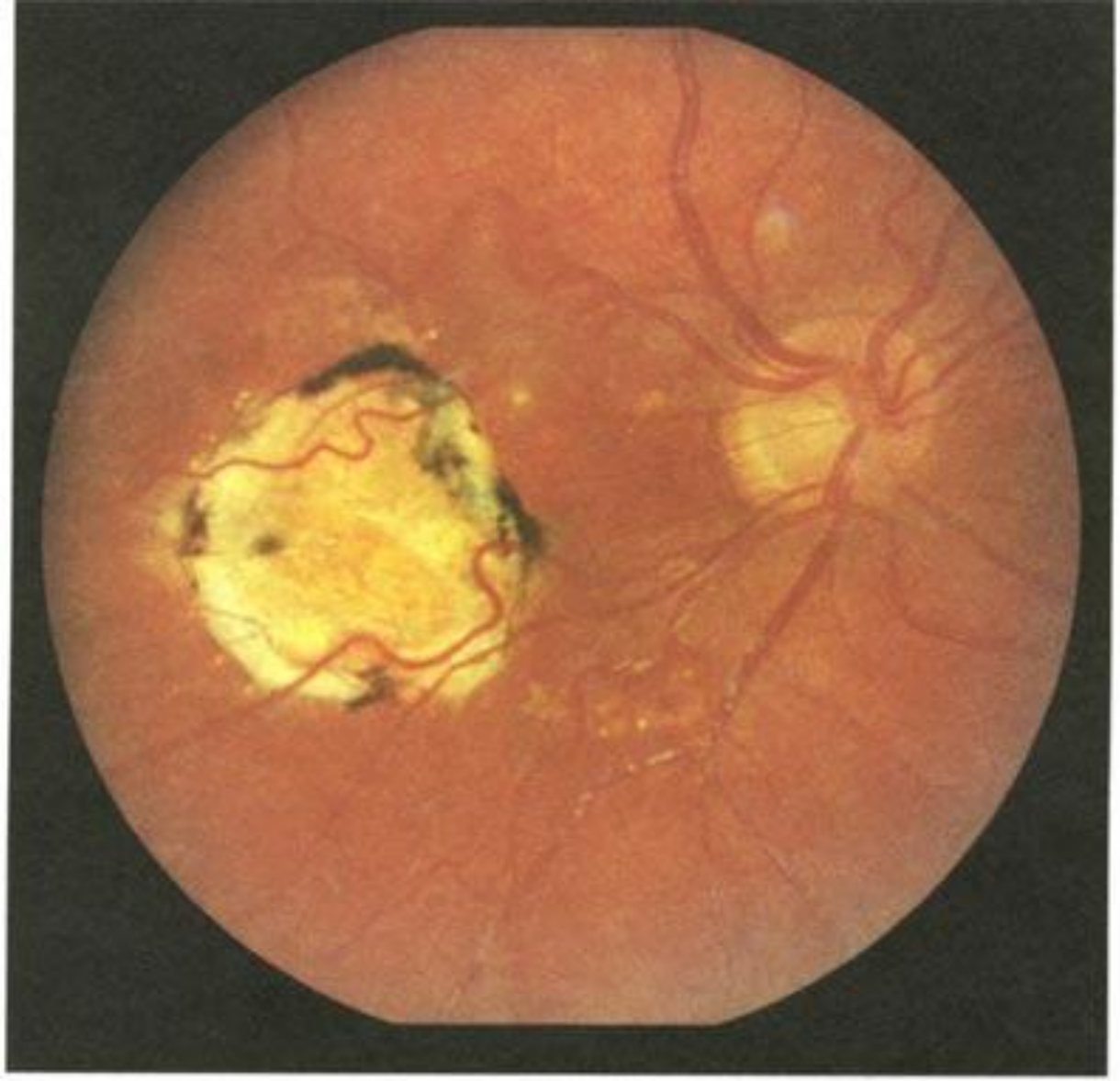

Рис. 7-8. Центральный хориоретинит токсоплазмозной этиологии. В центральной зоне глазного дна атрофический фокус округлой формы с чёткими границами размером 4 ДД с отложением пигмента.

Лабораторная диагностика

- Необходим паразитологический диагноз.
- РСК - положительна со второй недели заболевания и своих максимальных значений (1:160-1:320) достигает ко 2-4 месяцу болезни.
- РНИФ – положительна с 1 недели заболевания, максимальных значений (1:1280-1:5000) достигает ко 2-4-му месяцу болезни.
- ИФА - Определение иммуноглобулинов класса M и G.
- Аллергическая проба (ВКП) с токсоплазмином.
- Обнаружение в высоких титрах антител в крови ребенка иммуноглобулинов М.
- Рентгенологическое обследование больных
- обнаружение токсоплазмы в тканях мертворожденного ребенка, провести биологическую пробу и гистологическое исследование.
- КТ головного мозга

Диагностика

Показатель	Расшифровка
IgM–, IgG-	Иммунитет отсутствует
IgM–, IgG+	Хроническое носительство токсоплазмы, выздоровление. Лечение не требуется
IgM+, IgG–	Острый токсоплазмоз. Необходимо лечение
IgM+, IgG+	Обострение токсоплазмоза. Необходимо лечение

ЛЕЧЕНИЕ ТОКСПЛАЗМОЗА

- Сульфаниламиды можно сочетать с антибиотиками (метациклин, линкомицин, эритромицин). Возможно применение комбинированных препаратов потесептила, бисептола, которые назначаются по 1 таблетке 2 раза в день в течении 10 дней (цикл) в количестве 2-3 циклов (курс).
- Хороший эффект получен от применения фансидара -1 таблетка 1 раз в 3 дня - на курс 5-6 таблеток.
- В дополнении к этиотропным препаратам в комплекс лечения назначаются витамины, патогенетические и десенсибилизирующие средства.
- Делагил,трихопол, аминохинол.
- Лечение беременных следует проводить не ранее 12-16 недель беременности.
- Показанием к искусственному прерыванию беременности является заражение только в 1 триместре беременности.
- Показаний для прерывания беременности у женщин с хроническим токсоплазмозом и, тем более, с носительством возбудителя нет.

Профилактика

- Соблюдение правил гигиены при приготовлении пищи - одна из основных мер защиты от заражения.
- Учитывая возможность полового пути заражения целесообразно использование барьерных методов контрацепции, антисептических спреев.
- Особое внимание к профилактике токсоплазмоза должно уделяться в семьях, где есть домашние животные (в частности кошки).

Соблюдение мер профилактики позволяет существенно сократить риск заражения.

СПИСОК ЛИТЕРАТУРЫ

1. http://mymedicalportal.net/239-toksoplazmoz-u-cheloveka.html
2. http://bolezni.by/osnovnye-infektsii/220-toksoplazmoz
3. https://ru.wikipedia.org/wiki/Токсоплазмоз

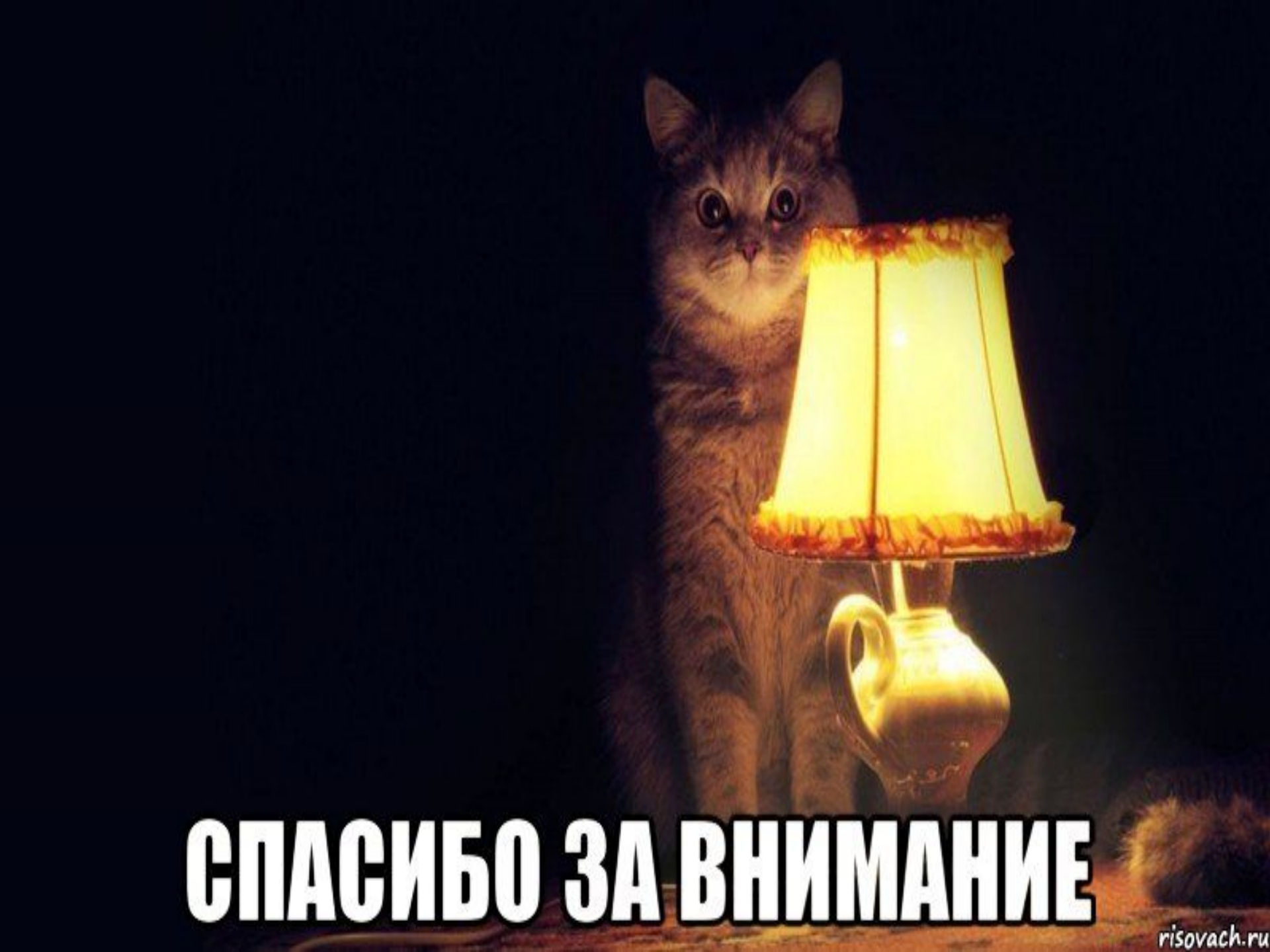
СПАСИБО ЗА ВНИМАНИЕ
risovach.ru