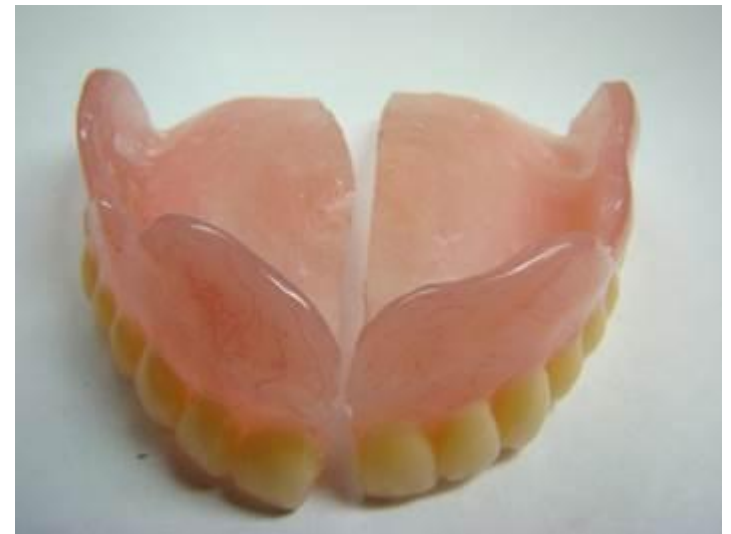

Починка, коррекция и реставрация ПОЛНЫХ СЪЕМНЫХ ПРОТЕЗОВ

Выполнила студентка 580
группы стоматологического
факультета Можина А.Е.

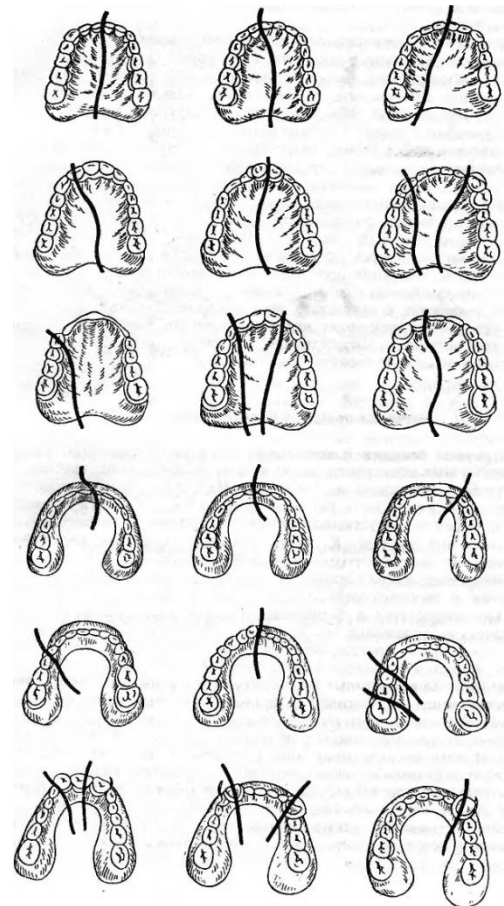
Причины поломки протезов

- Недостатки физико-химических и механических свойств базисных материалов.
- Ошибки, недостатки и погрешности, допускаемые зубными техниками на различных этапах изготовления протеза.
- Ошибки, допущенные врачом на отдельных этапах работы.
- Небрежное отношение к протезу самого больного
- Возрастная атрофия альвеолярных отростков и челюстей



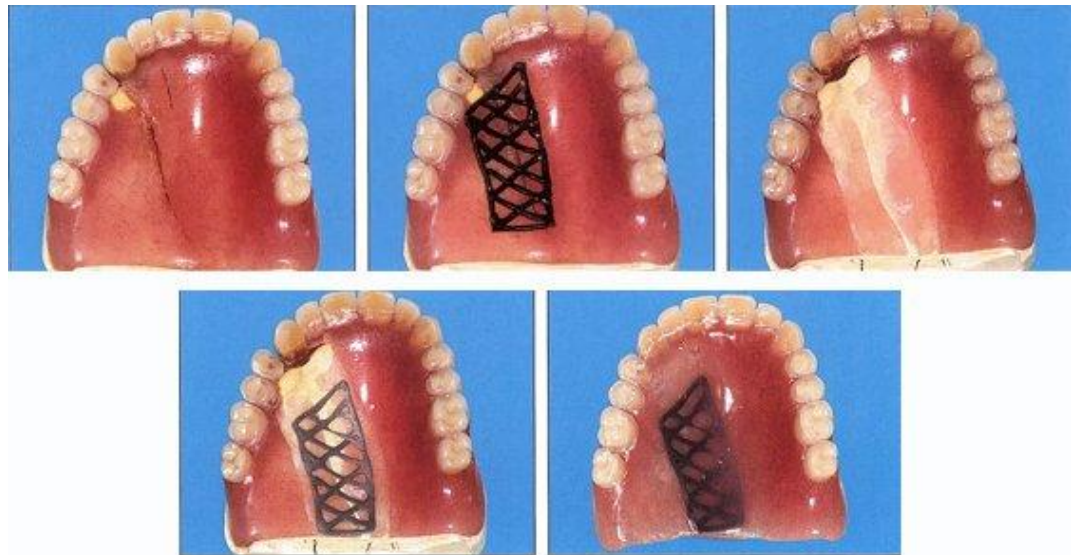
Основные виды поломок ПСП

- 1. Трещина протеза
- 2. Перелом базиса ПСП
- 3. Выпадение искусственного зуба
- 4. Поломка фиксирующих элементов

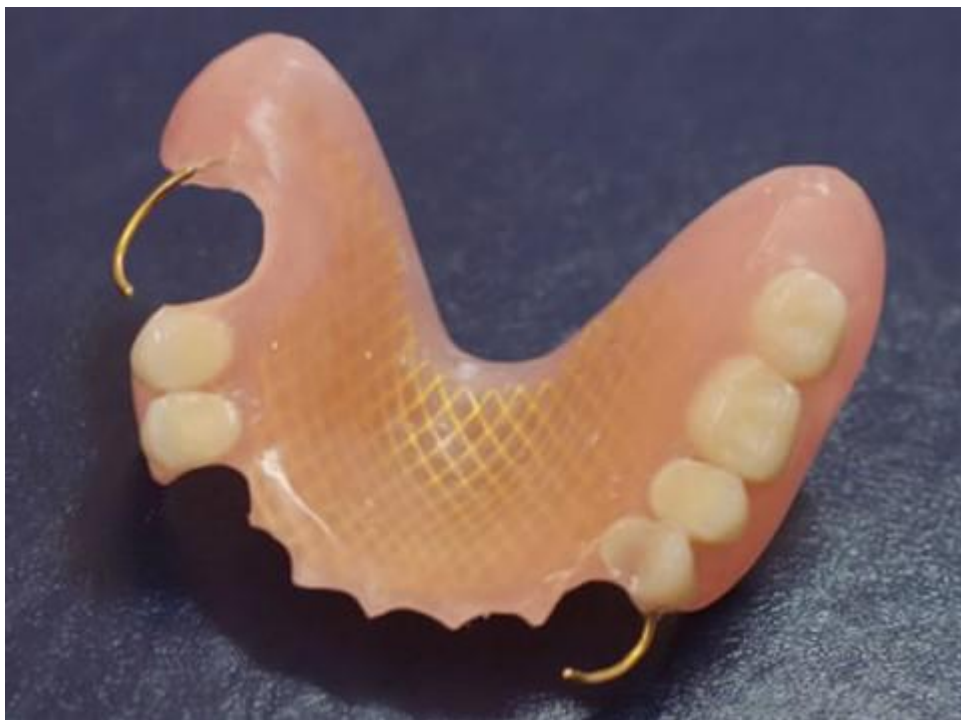

Реставрация ПСП при трещинах

- 1. Помещаем протез в гипс
- 2. Полученную модель смазываем изоляционной жидкостью
- 3. Сошлифовка пластмассы по линии трещины
- 4. Реставрация базиса (быстротвердеющая пластмасса, базисная пластмасса).
- 5. Шлифовка, полировка протеза

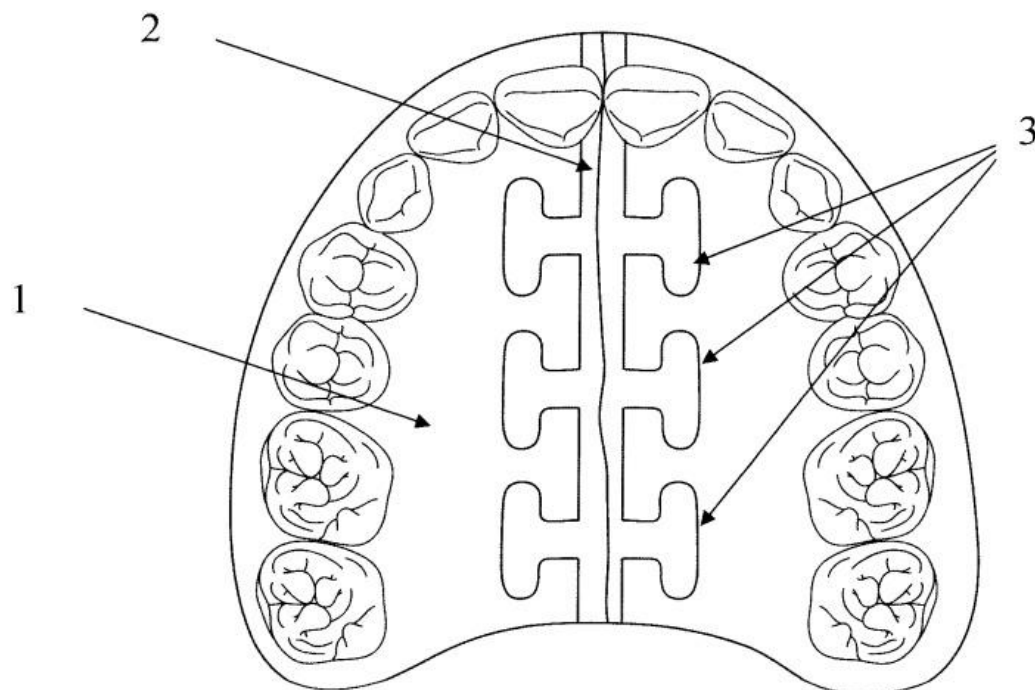


Трещина ПСП



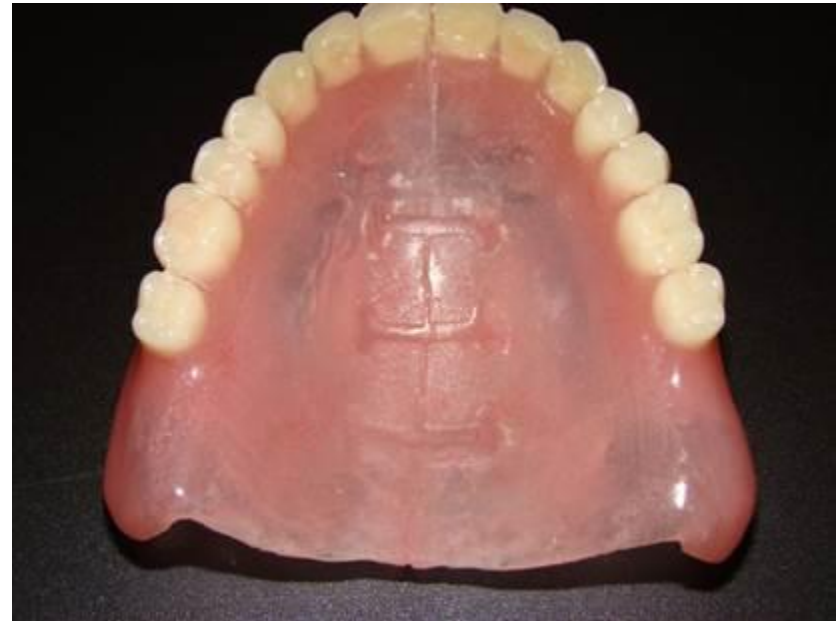Реставрация ПСП при переломах

- 1. Сопоставление отломков, оценка поломки
- 2. Склеивание отломков воском или сургучом
- 3. Накладываем съемный протез на жидкий гипс внутренней поверхностью
- 4. Стачиваем с каждой части в области линии перелома до 3 мм пластмассы, делая врезы до 8—10 мм в виде трапеции для лучшего сцепления

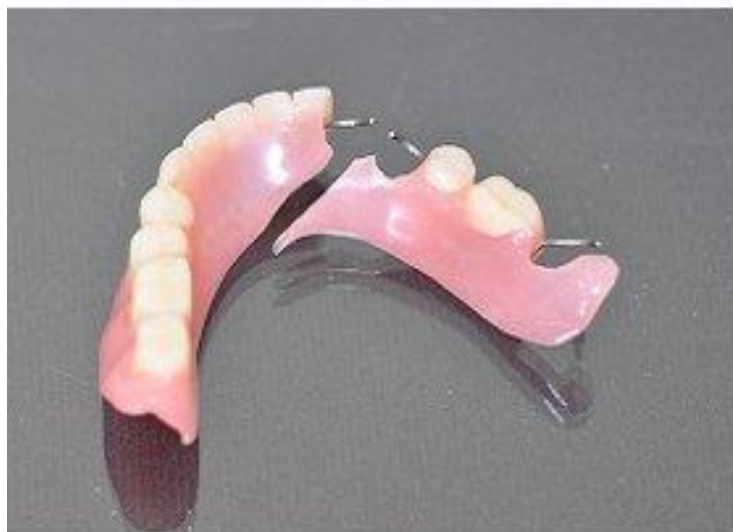

Реставрация ПСП при переломе

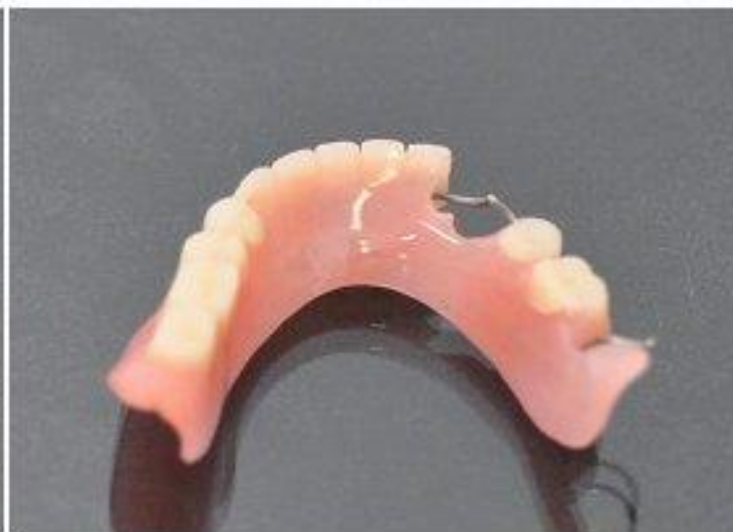- 5. Заливаем образовавшуюся щель расплавленным воском
- 6. Прямым способом гипсуют модель с протезом в основание кюветы, оставляя свободной от гипса только залитую воском часть, покрывают основание кюветы ее верхней частью, заливают гипсом и дальше, как обычно, производят замену воска пластмассой.
- 7. Шлифовка, полировка протеза



Трещина ПСП



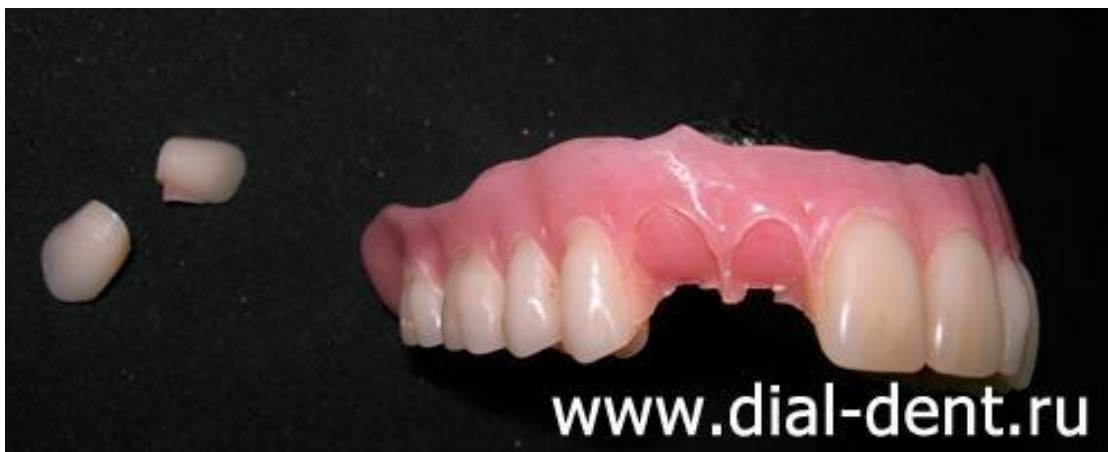До ремонта



После ремонта

Добавление зуба/кламмера к ПСП

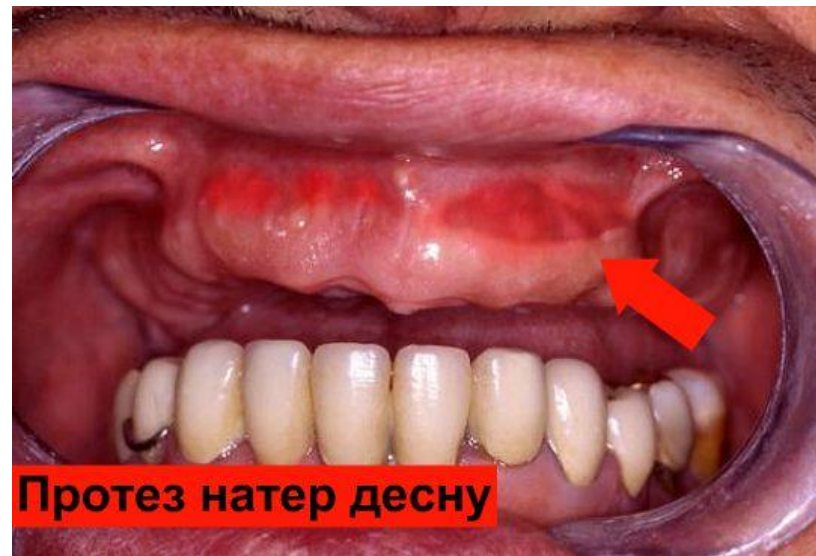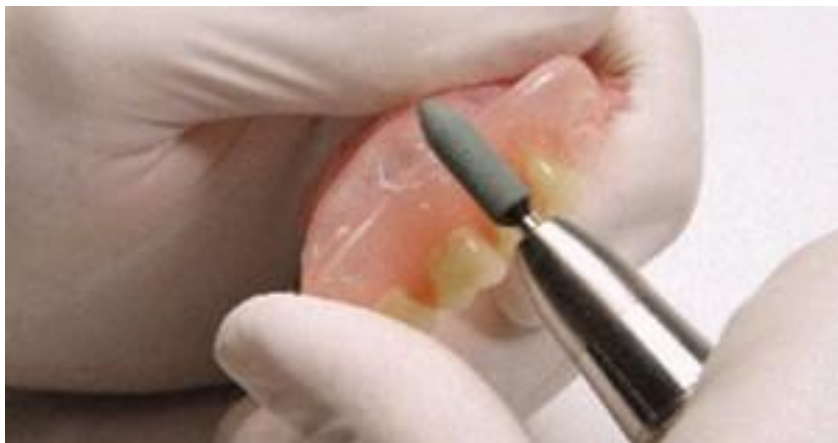- 1. Получаем оттиск вместе с протезом
- 2. Отливаем гипсовые модели + фиксируем все в артикулятор в ЦО
- 3. Изгибаем проволочный кламмер/ подбираем необходимый искусственный зуб (или зубы), припасовываем его (их) на гипсовой модели челюсти
- 4. Замена воска на пластмассу (быстротвердеющая, базисная пластмасса)
- 5. Окончательная коррекция протеза



Коррекция ПСП

Показания:

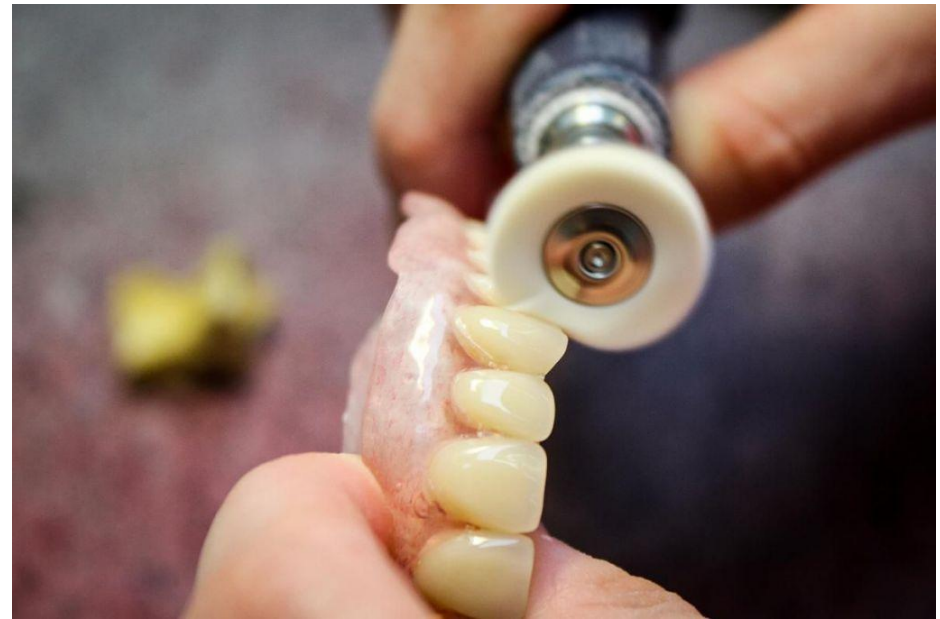- утрата ретенции
- нестабильность
- поврежденная слизистая
- скопление пищи под протезом



Протез натер десну

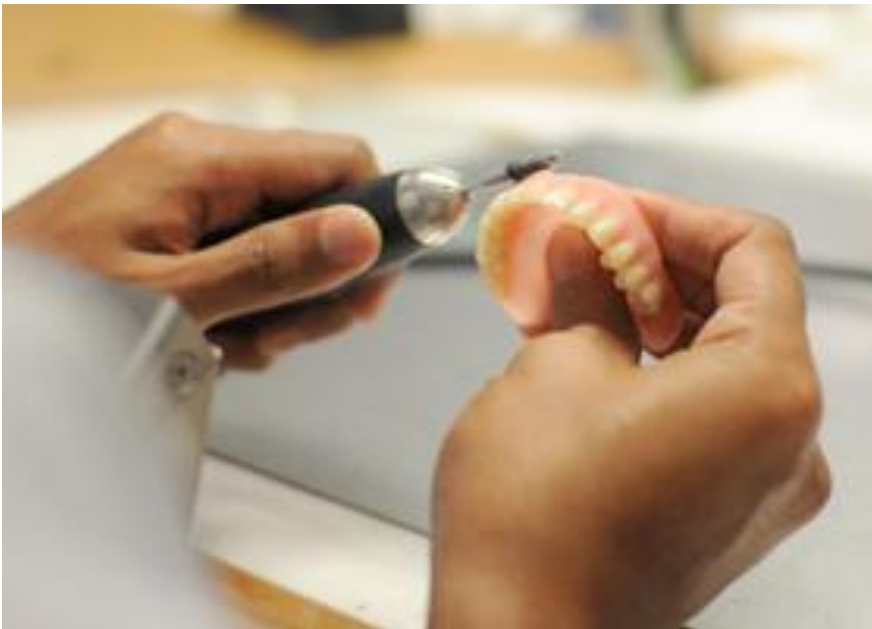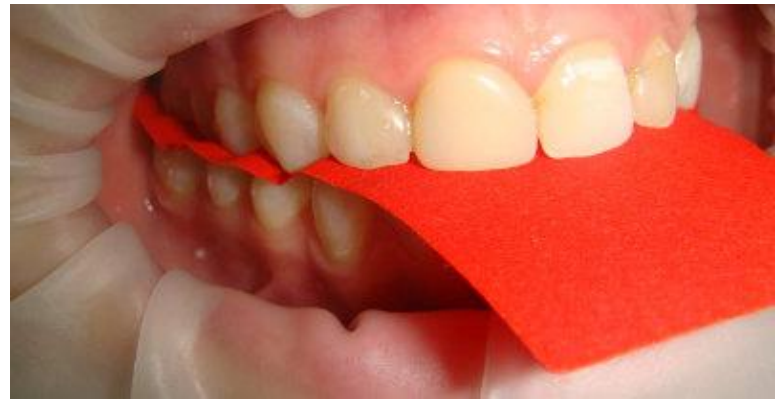Перебазировка/коррекция ПСП

- Если произошло несоответствие протезного ложа протезному базису вследствие атрофии костной ткани, некачественного слепка или ошибок технического характера (укорочение техником краев базиса, порча модели в процессе работы и т. д.), исправить протез можно при помощи перебазировки.

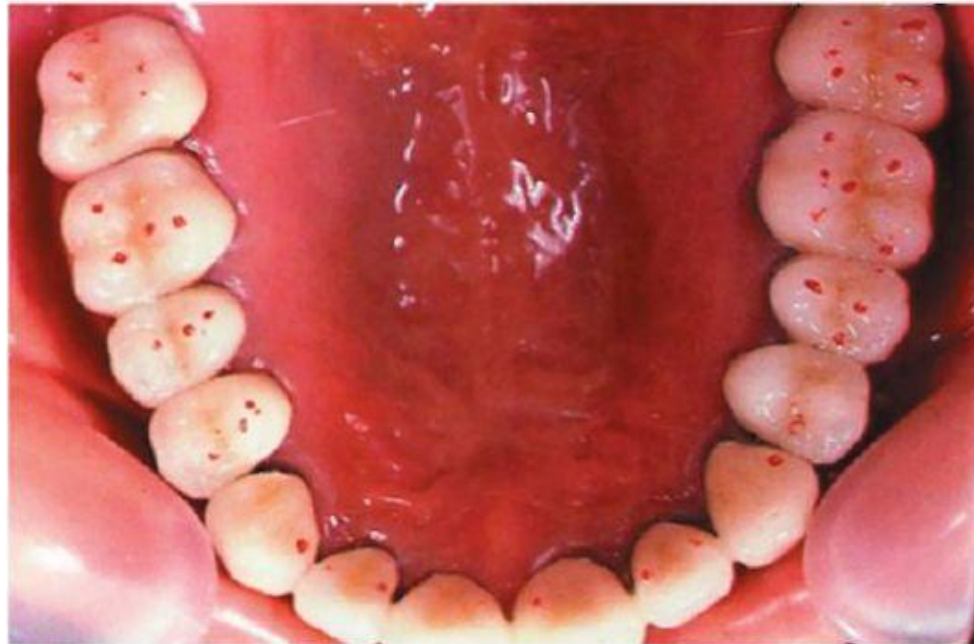


Перебазировка, коррекция ПСП

- 1. Проверка
ОККЛЮЗИОННЫХ КОНТАКТОВ
- 2. Коррекция базиса

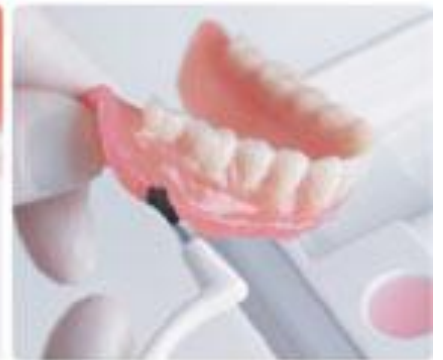
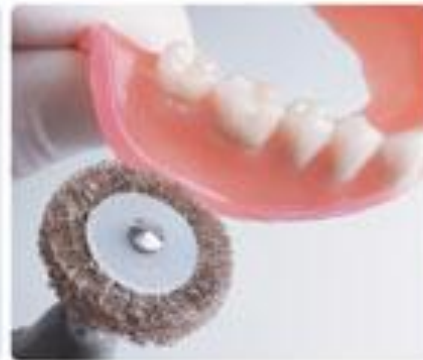
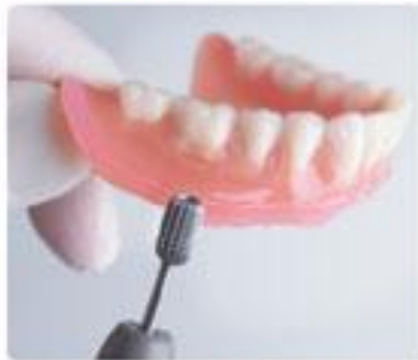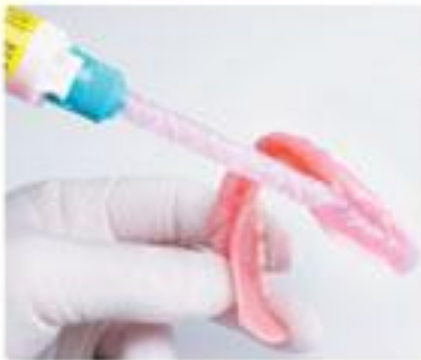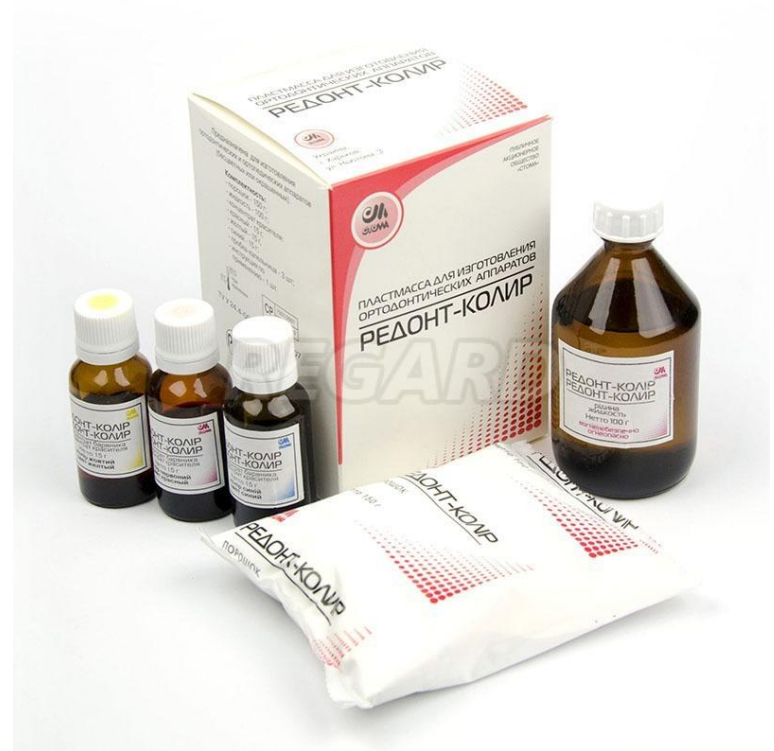Проверка окклюзии



Коррекция базиса

Клинический этап



Коррекция базиса ПСП

Лабораторный этап:

- снимается верхний слой пластмассы толщиной 1 мм;
- протез с оттиском помещается в кювету и заполняется гипсом; затем слепочный материал убирается, а получившийся промежуток заполняется пластмассой;
- далее пластмасса полимеризуется;
- излишки материала удаляются, а поверхность изделия полируется.

