

## Тема №2

# Повреждения надплечья и грудной клетки

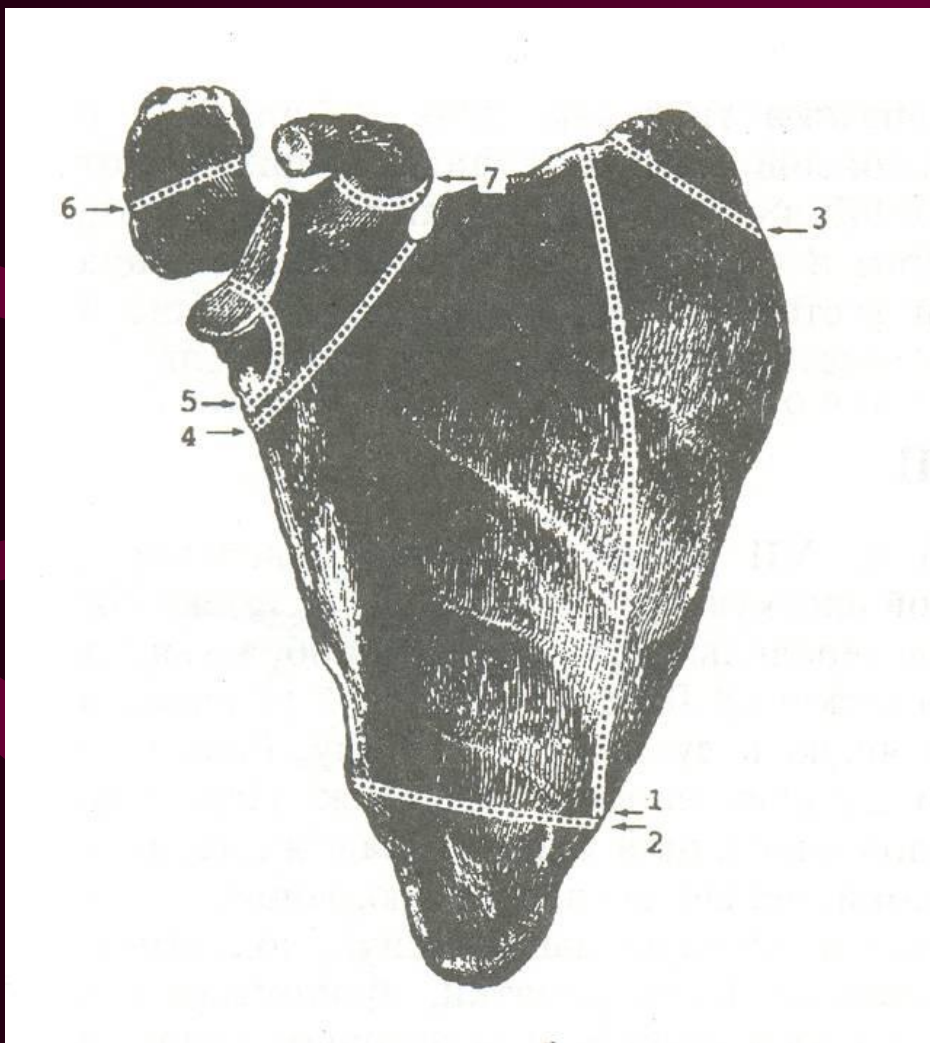
# Повреждения надплечья

# Перелом лопатки

Рентгенологически по характеру перелома различают:

- Перелом тела лопатки
- Перелом углов лопатки
- Перелом плечевого отростка
- Перелом клювовидного отростка
- Перелом ости лопатки
- Перелом шейки лопатки
- Раздробленные переломы суставной впадины

# Схема возможных переломов лопатки:



1 – тела

2,3 – углов

4 – шейки лопатки

5 – суставной впадины

6 – акромиального  
отростка

7 – клювовидного  
отростка

# Клиника и диагностика переломов лопатки

## Перелом плечевого отростка лопатки:

- Деформация
- Боль при движениях
- При пальпации может быть костный хруст
- Может сочетаться с вывихом наружного конца ключицы

# Клиника и диагностика переломов лопатки

## Перелом клювовидного отростка лопатки:

- Усиление болей в месте перелома при сгибании предплечья
- Смещение клювовидного отростка при разрыве акромиально-клювовидной и клювовидно-ключичной связок

# Клиника и диагностика переломов лопатки

## Краевые переломы суставной впадины:

- Резкие боли при движениях в плечевом суставе
- Гемартроз

# Клиника и диагностика переломов лопатки

## Перелом шейки лопатки:

- Верхняя конечность смещается вместе с суставной площадкой лопатки вниз и кпереди;
- Выбухание плечевого отростка на поврежденной стороне;
- Западение клювовидного отростка на поврежденной стороне;
- Болезненность при пальпации в области перелома (кнутри от плечевого сустава ниже контура клювовидного отростка, по задней поверхности лопатки и в подмышечной ямке).



# Лечение:

- Обезболивание места перелома 20-30 мл 1-2% раствора новокаина.
- Применение отводящих фиксирующих повязок (стандартные шины, торакобрахиальная гипсовая повязка).
- При переломах в области шейки лопатки со смещением применяется лечение скелетным вытяжением за локтевой отросток. Конечность располагают на отводящей шине ЦИТО.
- ЛФК.

# Вывих ключицы

## Классификация:

### Вывих проксимального конца ключицы:

- Предгрудинный
- Надгрудинный
- Загрудинный

### Вывих дистального конца ключицы:

- Надакромиальный
- Подакромиальный

# Вывихи ключицы

В зависимости от степени повреждения связочного аппарата:

- Неполные (повреждается только акромиально-ключичная связка);
- Полные (повреждаются акромиально-ключичная и ключично-клювовидная связки).

# Вывих ключицы

## Клиника:

- Боль
- Отек
- Деформация

Степень выраженности симптомов зависит от вида вывиха (полный или неполный).

# Вывих ключицы

## Клинические симптомы полного вывиха ключицы:

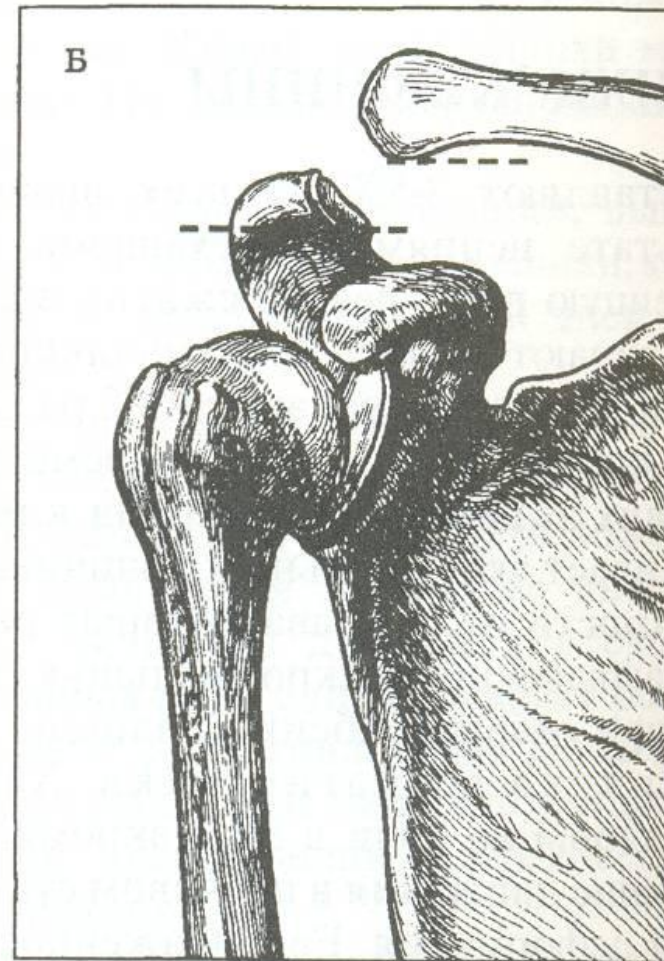
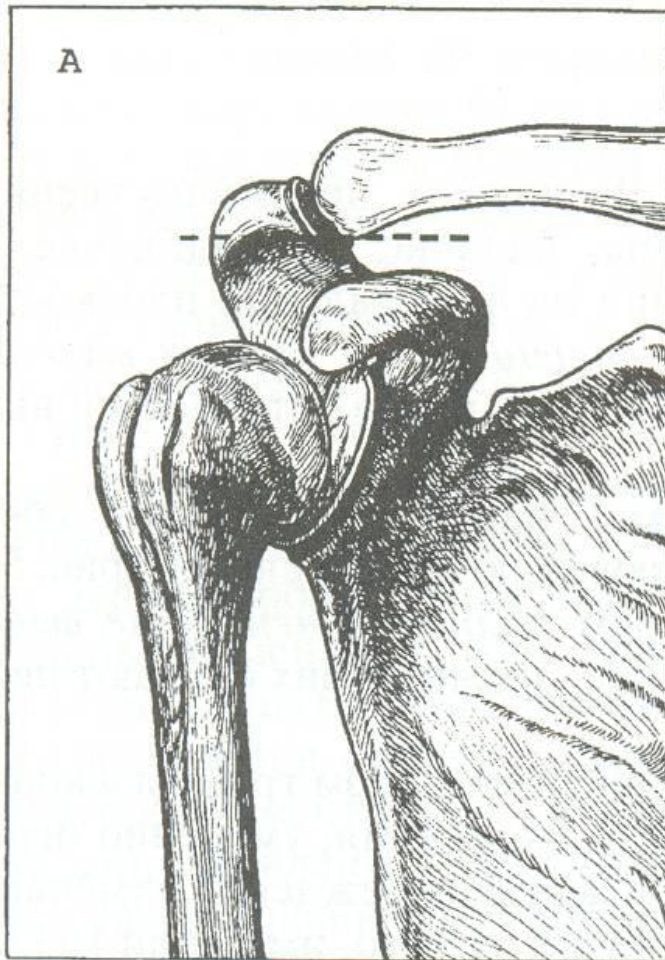
- Укорочение надплечья
- Ступенеобразное выстояние наружного конца ключицы
- Смещаемость его в передне-заднем направлении
- Положительный симптом «клавиши»

# Вывих ключицы

## Рентгенологические признаки вывиха ключицы:

- Расширение суставной щели акромиально-ключичного сочленения.
- Смещение суставных поверхностей наружного конца ключицы и акромиального отростка.
- Увеличение расстояния между клювовидным отростком лопатки и нижней поверхностью ключицы более 0,5 см.

# Рентгенодиагностика вывиха акромиального конца ключицы

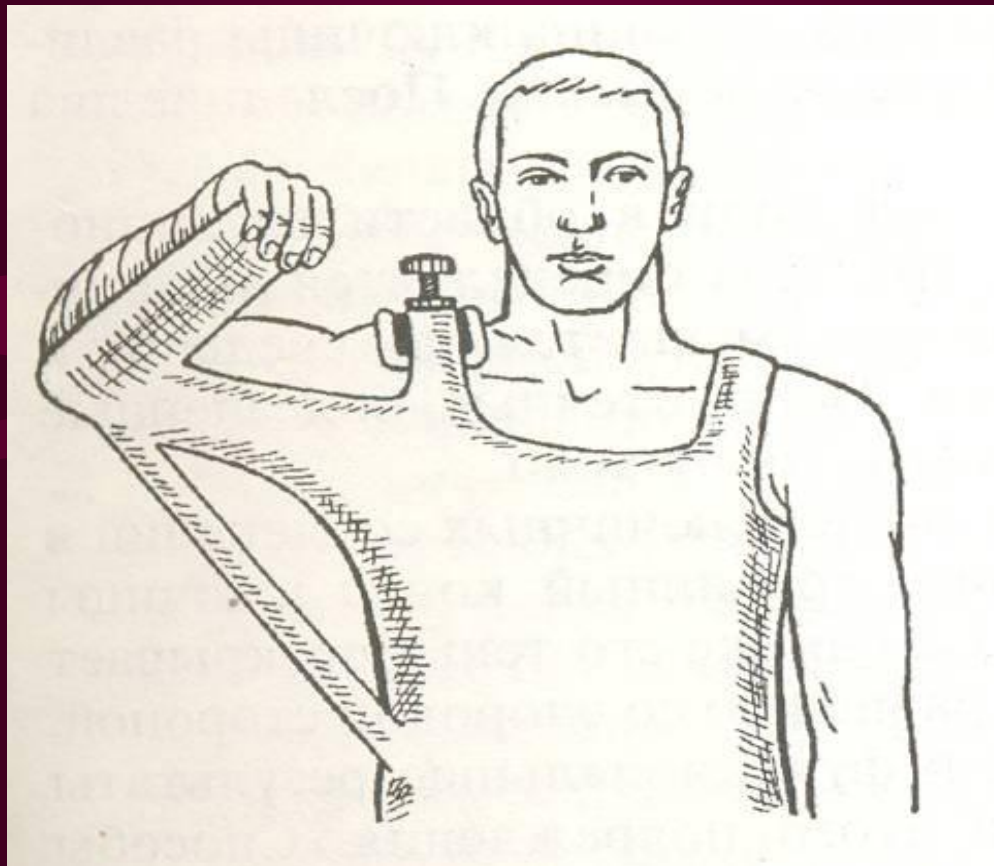


# Лечение

- Вправление под местной анестезией.
- Фиксация (стандартная шина ЦИТО, Кожукеева, повязка с винтовым прессом Шимбарецкого, повязка-портупея по Сальникову).
- При полных вывихах показано хирургическое лечение (сшивают разорванную акромиально-ключичную связку, фиксируют акромиально-ключичное сочленение лавсаном или металлической спицей).
- ЛФК.



# Фиксация ключицы по Шимбарецкому:



# Перелом ключицы

Классификация:

Перелом ключицы

```
graph TD; A[Перелом ключицы] --> B[Наружной трети]; A --> C[Средней трети]; A --> D[Внутренней трети];
```

Наружной трети

Средней трети

Внутренней трети

# Перелом ключицы

При прямом механизме травмы перелом может быть:

- Оскольчатый
- Поперечным
- Косопоперечным

При непрямом механизме травмы перелом может быть:

- Косым
- Косопоперечным

# Клиника и диагностика переломов

## КЛЮЧИЦЫ:

- Боли в области перелома.
- Ограничение активных движений.
- Наклон головы в сторону перелома.
- Укорочение надплечья.
- Удлинение руки за счет смещения вниз периферического конца ключицы вместе с лопаткой.

# Клиника и диагностика переломов

## КЛЮЧИЦЫ:

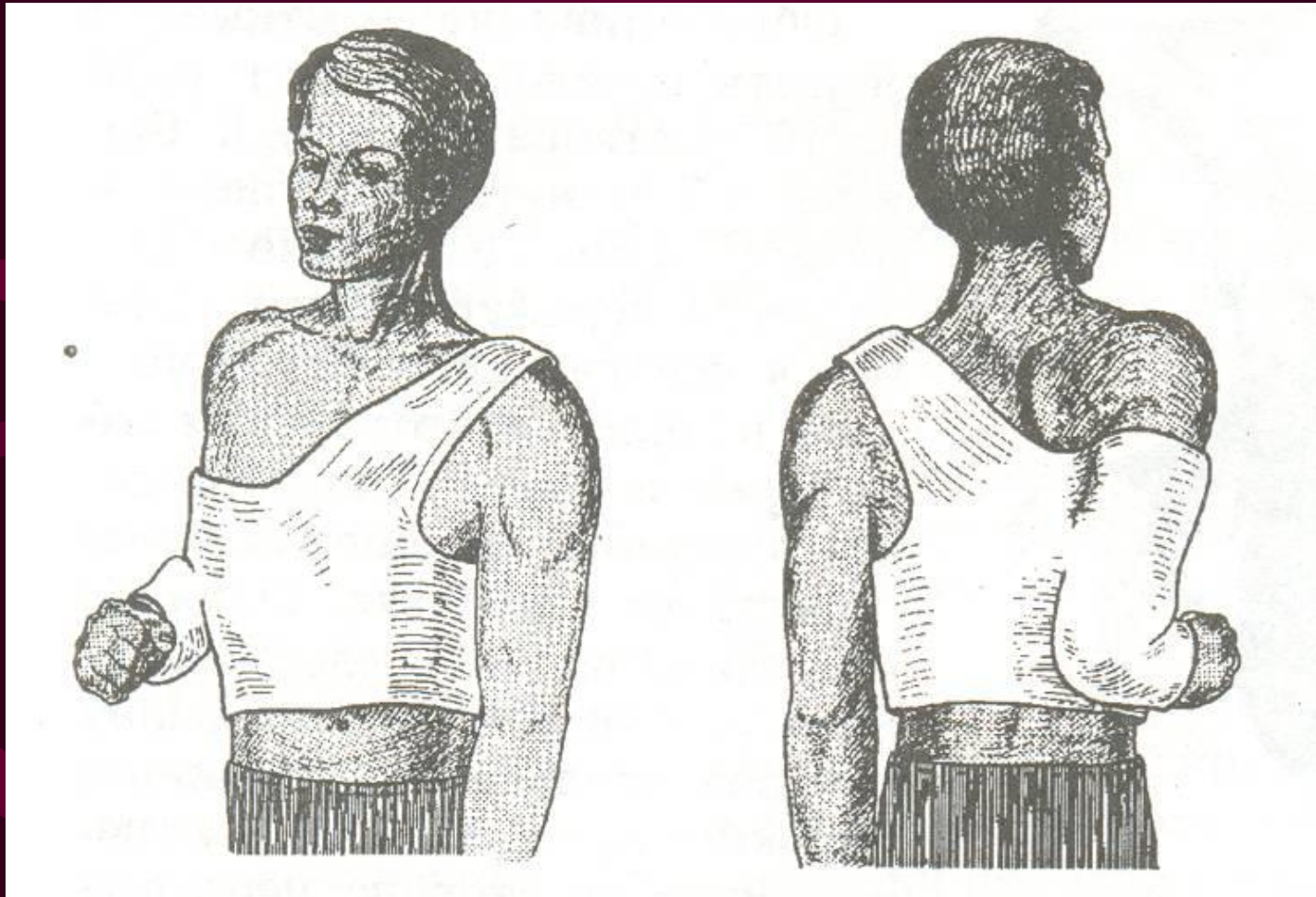
- Конечность ротирована внутрь, опущена вниз, смещена кпереди.
- Деформация надплечья – выстояние стернального конца ключицы и смещение его вверх.
- При пальпации: болезненность, деформация, патологическая подвижность, крепитация.
- Положительный симптом «осевой нагрузки» на ключицу.

# Лечение

## Консервативное лечение:

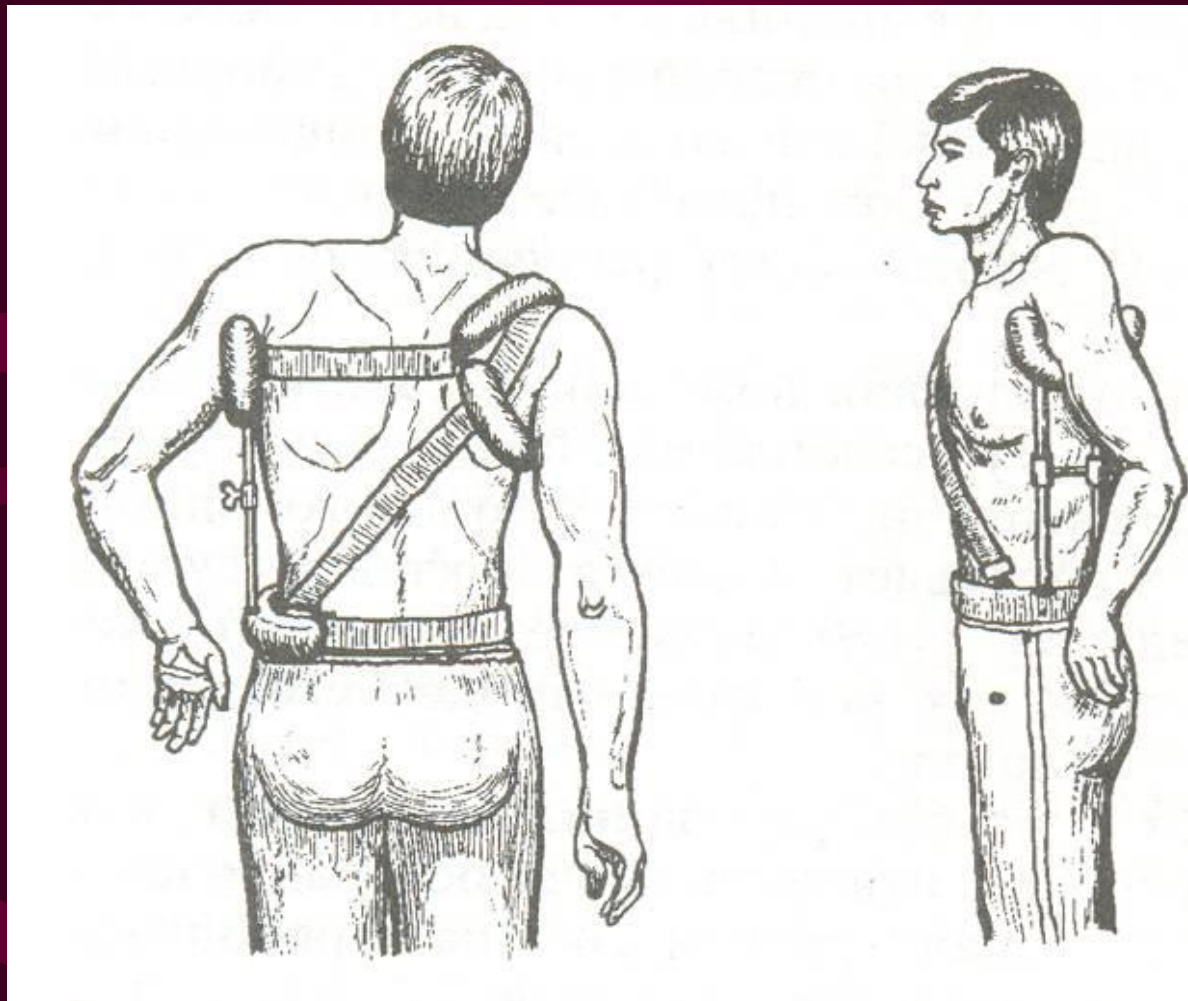
- Обезболивание места перелома
- Одномоментная репозиция отломков с последующей фиксацией в правильном положении. Для фиксации применяют гипсовую повязку Смирнова-Ванштейена, шину Кузьминского на срок 4 – 6 недель.

# Повязка М.П.Смирнова и В.Г. Ванштейна:





# Шина С.И.Кузьминского





# Лечение

## Оперативное лечение:

### Абсолютные показания:

- Открытый перелом
- Закрытый перелом ключицы с повреждением сосудисто-нервного пучка
- Сдавление нервного сплетения
- Оскольчатый перелом с перпендикулярным к кости стоянием отломков и угрозой ранения сосудисто-нервного пучка
- Опасность перфорации кожи изнутри острым концом отломка
- Различные виды интерпозиции

# Лечение

## Оперативное лечение

### Относительные показания:

- Невозможность удержать отломки во вправленном состоянии повязкой или шиной, действующей на плечевой пояс в каком-либо направлении

# Лечение

## Оперативное лечение:

- Аппарат внешней фиксации на 4 недели.
- Внутрикостный остеосинтез.

Независимо от способа лечения и вида фиксирующего устройства иммобилизация должна продолжаться не менее 4-6 недель. С 3-4 дня УВЧ на область перелома, ЛФК для неиммобилизованных суставов.

# Повреждения грудной клетки

# Классификация

**Повреждения  
грудной клетки**

**Открытые**

**Закрытые**

**Проникающие**

**Непроникающие**

В зависимости от степени тяжести  
выделяют:

- Легкие – нарушения дыхания и сердечной деятельности не выражены, ЧДД не более 25 в мин, тахикардии нет;
- Средней тяжести – функциональные расстройства дыхания и кровообращения, ЧДД 25-30 в мин., тахикардия;
- Тяжелые – глубокие расстройства дыхания и сердечной деятельности, ЧДД 35 и более в мин., резкая тахикардия.

# Переломы ребер

```
graph TD; A[Переломы ребер] --> B[Изолированные]; A --> C[Множественные]; B --> D[Переломы 1 - 3-х ребер]; C --> E[Перелом более 3-х ребер];
```

Изолированные

Переломы 1 - 3-х  
ребер

Множественные

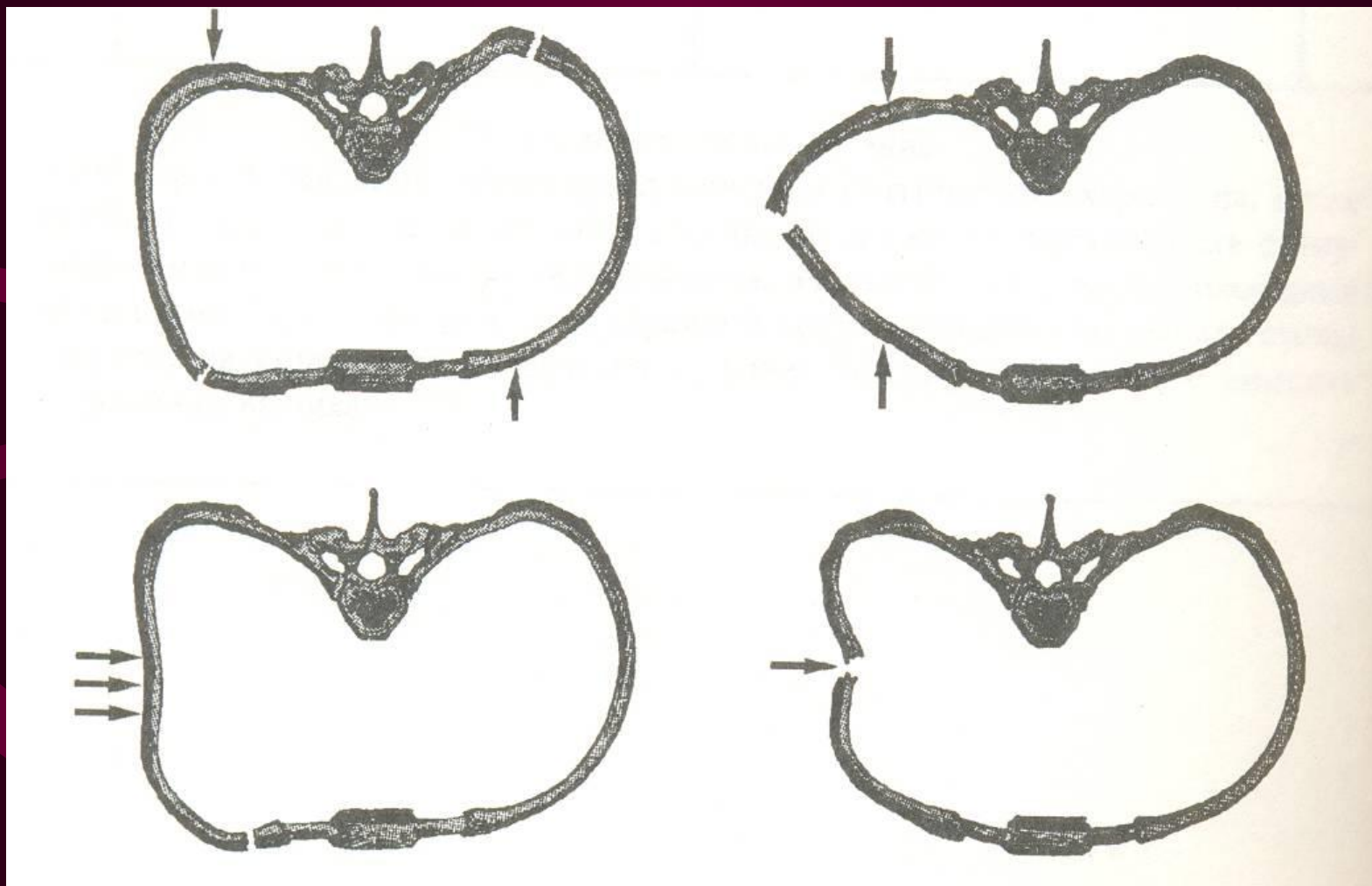
Перелом более 3-х  
ребер

# Механизм травмы

- Прямой механизм: непосредственное воздействие на грудную клетку, перелом ребер на участке воздействия травмирующего агента
- Непрямой механизм: сила воздействует на одном участке грудной клетки, а перелом происходит на другом(при сдавлении в предне-заднем направлении перелом ребер происходит с боков, и наоборот).



# Схема механизма перелома ребер:



# Симптомы переломов ребер:

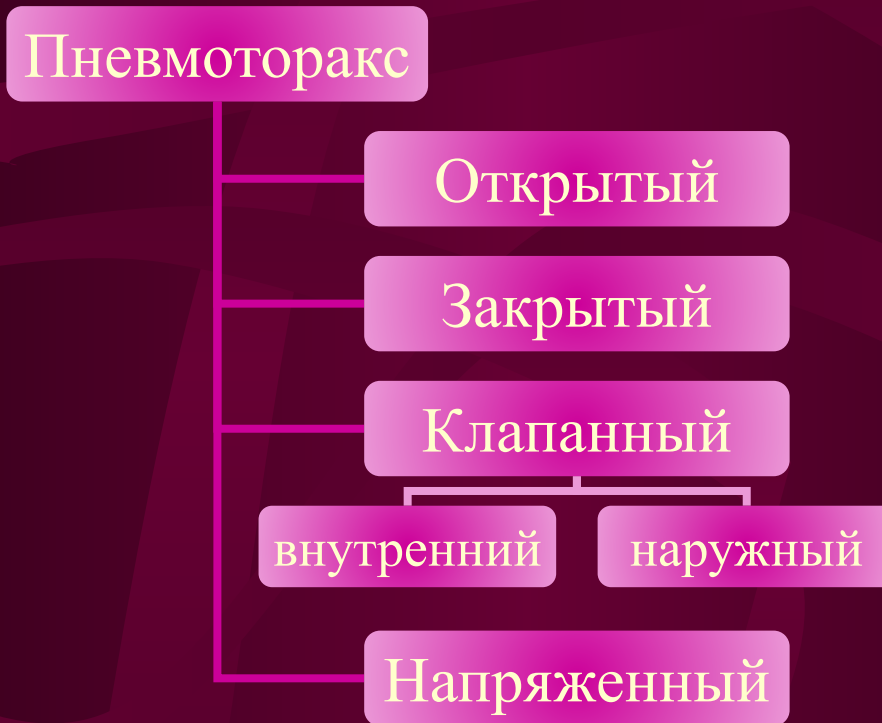- Симптом «прерванного вдоха» - при попытке сделать глубокий вдох возникает боль, экскурсия грудной клетки обрывается.
- Локальная болезненность при пальпации.
- Симптом осевой нагрузки – усиление болей в месте перелома при переднезаднем или латеро-латеральном сдавлении.
- Костная крепитация при аускультации над местом перелома.

## Сопутствующие повреждения при множественных переломах ребер:

- Повреждение париетальной плевры
- Повреждение медиастинальной плевры
- Повреждение легкого
- Разрыв диафрагмы
- Разрыв аорты
- Разрыв сердца
- Разрыв пищевода
- Повреждения селезенки, почек, печени
- Кровоизлияния в надпочечники
- Повреждения с образованием реберного клапана или окончатого перелома ребер

# Травматический пневмоторакс

## Классификация:



## Классификация пневмоторакса:

- Ограниченный – легкое поджато на  $1/3$  объема
- Средний – легкое поджато на  $1/2$  объема
- Большой – легкое полностью коллабировано

# Клиника пневмоторакса

- Одышка
- Тахикардия
- Эмфизема мягких тканей
- Тимпанит при перкуссии
- Ослабление или отсутствие дыхания при аускультации

# Гемоторакс

## Классификация:

- Малый – объем крови в плевральной полости не более 500мл, кровь заполняет реберно-диафрагмальный синус;
- Средний – объем крови в плевральной полости 500-1000 мл, уровень крови доходит до угла лопатки;
- Большой – объем крови в плевральной полости более 1000 мл, уровень крови доходит до II – III межреберья спереди.

# Разновидности гемоторакса

- Нарастающий – поступление крови в плевральную полость продолжается;
- Стабилизированный – кровотечение в плевральную полость прекратилось;
- Несвернувшийся – в плевральной полости жидкая кровь;
- Свернувшийся – в плевральной полости сгустки крови;
- Неинфицированный
- Инфицированный, пиоторакс.



# Лечение переломов ребер

## 1. Изолированные:

- купирование болевого синдрома;
- фиксация не проводится;

## • Множественные:

- устранение болевого синдрома;
- фиксация ребер;
- устранение пневмоторакса;
- восстановление каркасности грудной клетки;
- устранение повреждений легких, сердца.

# Лечение пневмоторакса

- Наложение окклюзионной повязки.
- Открытый пневмоторакс необходимо перевести в закрытый; внутренний клапанный – в открытый; наружный клапанный – в закрытый.
- Вагосимпатическая блокада по Вишневскому на стороне поражения.
- Пункция плевральной полости для удаления воздуха во II межреберье по среднеключичной линии.
- Дренирование плевральной полости.

# Лечение гемоторакса

- Вагосимпатическая блокада по Вишневскому
- Пункция плевральной полости в VI – VII межреберье по средней или задней подмышечной линии.
- Проба Рувилуа – Грегуара.
- Восполнение кровопотери.
- Дренирование плевральной полости.
- При продолжающемся внутриплевральном кровотечении показана торакотомия, ушивание раны легкого.

## Показания к экстренной торакотомии:

- Острая тампонада сердца.
- Повреждение сосудов средостения.
- Повреждения пищевода.
- Гемоторакс более 1500 мл.
- Продолжающееся внутриплевральное кровотечение (кровопотеря  $> 200$  мл/ч).
- Открытый пневмоторакс.
- Разрыв трахеи, бронхов, диафрагмы.