

АО «Медицинский Университет Астана»
кафедра детской и ортопедической
стоматологии

СРС на тему: «Дистальная
ОККЛЮЗИЯ»

Подготовила: Киікбай А.А, 607 гр.
Проверила: Кульмирзаева А.Ж.

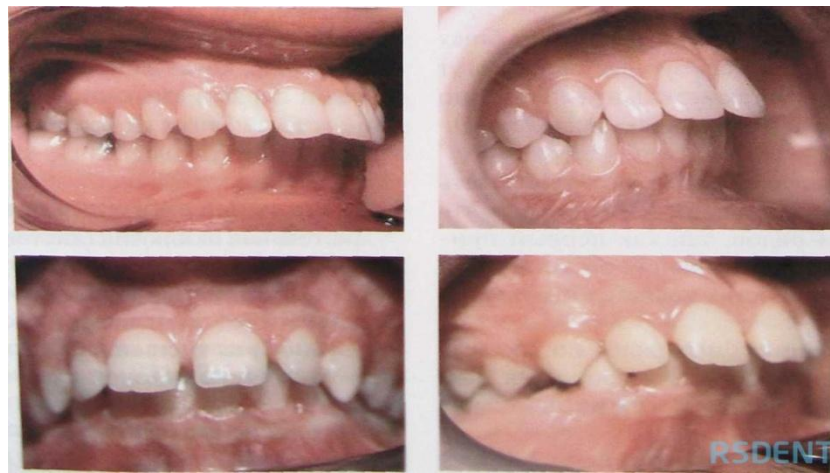Астана 2017

План:

- 1. Определение дистальной окклюзии
- 2. Этиология Д.О.
- 3. Классификация Д.О.
- 4. Клиника Д.О.
- 5. Диагностика Д.О.
- 6. Лечение Д.О.

Дистальный прикус

- – вариант [неправильного прикуса](#), характеризующийся сдвигом нижнего зубного ряда назад по отношению к верхнему, резцовой дизокклюзией и нарушением взаимоотношения боковых зубов в сагиттальном направлении.
- В детском и подростковом возрасте дистальный прикус встречается у 6,5-15% обследуемых.
- В общей структуре зубочелюстных аномалий доля дистального прикуса составляет 31%



Причины дистального прикуса:

- Следует отметить, что в норме у всех новорожденных нижняя челюсть имеет дистальное положение: она располагается на расстоянии 1-10 мм позади верхней, в результате чего между челюстями образуется сагиттальная щель. В дальнейшем, в процессе грудного вскармливания, [прорезывания зубов](#) и развития функции жевания положение нижней челюсти постепенно выравнивается, она занимает нормальное положение относительно верхней, а дистальный прикус переходит в ортогнатический. Таким образом, одной из причин формирования дистального прикуса выступает **искусственное вскармливание**, не требующее от ребенка особых усилий при сосании и, следовательно, не стимулирующее рост нижней челюсти.
- [Аномалии зубов](#) и прикуса (в т. ч. дистальная окклюзия) встречаются у 60% детей, переболевших [рахитом](#); у 34% детей, страдающих заболеваниями носоглотки с нарушением носового дыхания ([аденоидами](#), хроническим гипертрофическим [ринитом](#), [искривлением носовой перегородки](#) и др.).
- Свой негативный вклад в формирование дистального прикуса вносят **вредные привычки**, такие как длительное сосание пустышки, пальца, игрушек и других посторонних предметов, закусывание губы.
- Также среди причинно значимых факторов следует отметить **дефицит кальция и фтора в организме**, отсутствие или недостаточное количество в рационе ребенка раннего возраста твердой пищи, раннее удаление молочных зубов и отсутствие протезирования. Кроме этого, дистальный прикус может являться следствием врожденных аномалий развития челюстей, [родовой травмы](#), травм челюстей, [нарушений осанки](#).

Классификация дистального прикуса

- В [ортодонтии](#) предложено несколько классификаций дистального прикуса (по Е. Энгля, А.И. Бетельману, Ф.Я. Хорошилкиной, Л.С. Персину, Ю.М.Малыгину и др.).

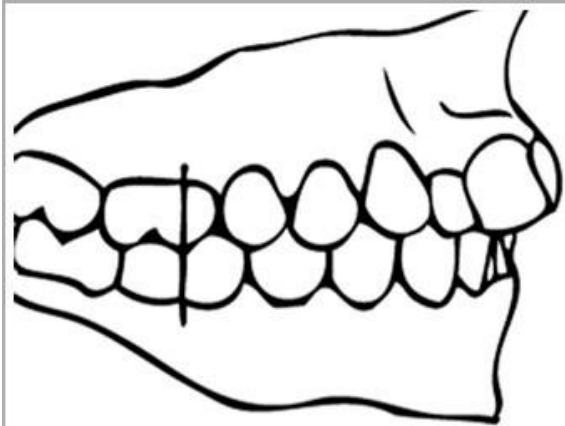
Так, *Е. Энгль*, относивший дистальную окклюзию к II классу смыкания зубных рядов, выделил 2 в нем подкласса:

- **1 подкласс** – веерообразный наклон верхних резцов, сужение зубных рядов в боковых участках
- **2 подкласс** - небный наклон центральных верхних резцов; отклонение боковых резцов в сторону губы и поворот по оси; отсутствие сагиттальной щели между верхними и нижними резцами.

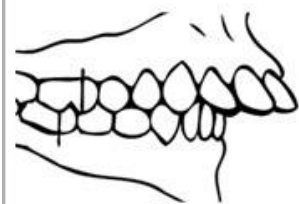
А.И. Бетельман различает несколько клинических разновидностей дистального прикуса:

- верхнюю макрогнатию при нормально развитой нижней челюсти;
- нижнюю микрогнатию при нормально развитой верхней челюсти;
- верхнюю макрогнатию в сочетании с нижней микрогнатией;
- прогнатию со сжатием верхней челюсти в боковых отделах.

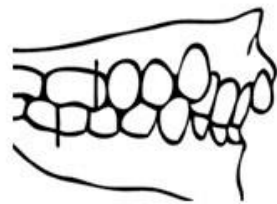
На основании морфологических изменений, определяемых при [анализе телерентгенограмм](#), Ф.Я. Хорошилкина выделяет гнатическую, зубоальвеолярную и сочетанную формы дистального прикуса.



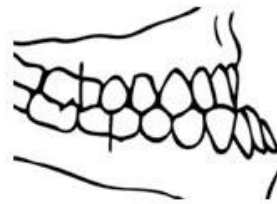
*I класс
по ЭНГЛЮ*



*II класс,
1-й подкласс*



*II класс,
2-й подкласс*



III класс

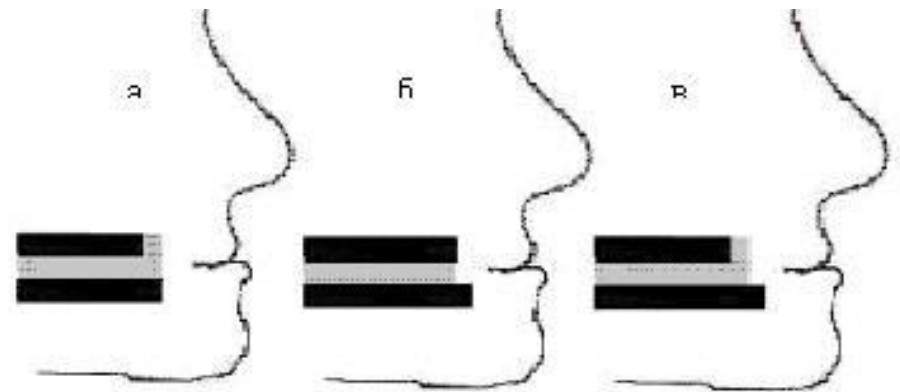


Рис. 104. Формы прогенического прикуса по А.И. Бетельману: а) 1 форма – верхнечелюстная микрогнатия; б) 2 форма – нижнечелюстная макрогнатия; в) 3 форма – макрогнатия нижней челюсти и микрогнатия верхней.

Симптомы дистального прикуса

- Характерные признаки дистального прикуса могут быть условно поделены на лицевые и ротовые, которые приводят к эстетическим и функциональным нарушениям. Наличие дистального прикуса сопровождается изменением профиля и пропорций лица за счет выдвижения вперед верхней челюсти, недоразвития или скошенной формы подбородка, отчего лицо пациента иногда приобретает так называемый «птичий» вид. *Верхняя губа вздернута; центральные верхние резцы выступают вперед, нижняя губа находится позади них. Рот у пациента с дистальным прикусом слегка приоткрыт, губы не смыкаются, подбородочная складка резко очерчена.*
- Определяющими внутриротовыми признаками дистального прикуса служат *выдвижение вперед верхних фронтальных зубов; несмыкание верхних и нижних резцов с наличием между ними сагиттальной щели; нарушение взаимного расположения боковых зубов в переднезаднем направлении.* В чистом виде дистальный прикус встречается редко; гораздо чаще он сочетается с аномалиями положения зубов, [диастемой](#), тремами, глубоким, [открытым](#) или [перекрестным прикусом](#), готическим нёбом.
- Дистальный прикус неблагоприятно отражается не только на внешнем виде пациента, но и на функционировании зубочелюстного аппарата, органов дыхания и артикуляции. При дистальном прикусе *затрудняется откусывание, пережевывание и глотание пищи, нарушается носовое дыхание, отмечаются болевые ощущения в височно-нижнечелюстном суставе*

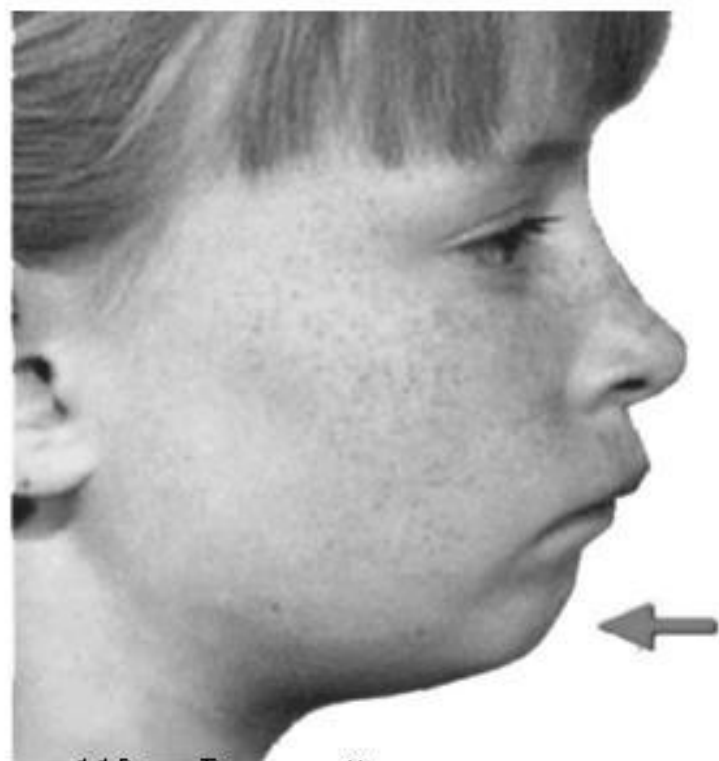
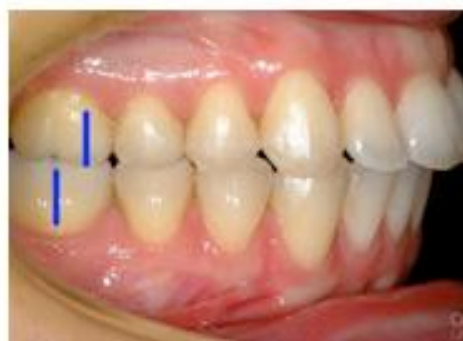
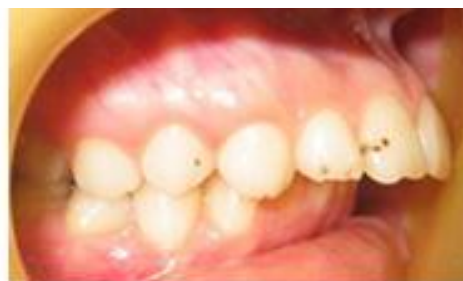
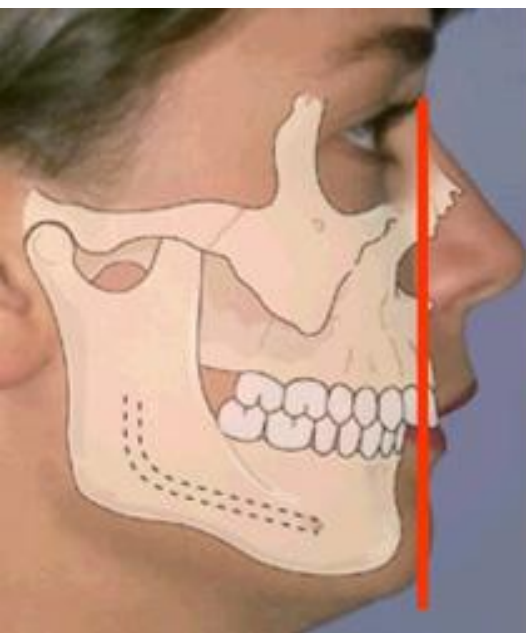Рис. 119. Внешний вид пациентки с прогнатическим прикусом.

Диагностика дистального прикуса

- При клиническом осмотре обращается внимание на размеры челюстей, взаимное расположение зубных рядов, наличие сагиттальной щели, форму челюстей и альвеолярного отростка и т. д.
- Для дифференциальной диагностики разновидности дистального прикуса проводится: [телерентгенография](#) с последующим анализом и расчетом рентгенцефалометрических показателей;
- определение конструктивного прикуса;
- изготовление и исследование [диагностических моделей](#) челюстей. (биометрия)
- С целью оценки состояния элементов височно-нижнечелюстного сустава и жевательных мышц используется рентгенография или томография ВНЧС, [электромиография](#), реография.

Лечение дистального прикуса

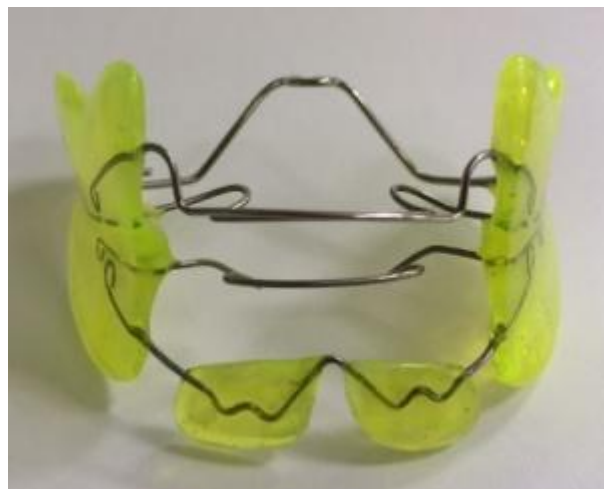- Исправление дистального прикуса должно начинаться еще до смены временных зубов постоянными. В этот период показано лечение, направленное на сдерживание роста верхней и стимуляцию развития нижней челюсти, которое осуществляется с помощью съемной [ортодонтической аппаратуры](#) ([регулятора функции Френкеля](#)(1,2 тип), съемной пластинки Катца, [активатора Андресена-Гойпля](#), [LM-активатора](#) и др.). Комплекс лечебных мероприятий может включать в себя миогимнастику, [избирательное пришлифовывание зубов](#), удаление [сверхкомплектных зубов](#) на верхней челюсти, устранение вредных привычек, нормализацию носового дыхания и пр.
- В периоде сменного прикуса основной целью лечебного воздействия является исправления формы и соотношения зубных дуг, для чего применяются [съемные пластиночные аппараты](#), аппараты Хургиной, Гуляевой, Курляндского, Энгля, небный расширитель, преортодонтические [трейнеры](#) и пр.
- После завершения роста челюстных костей лечение дистального прикуса может проводиться с использованием [брекет-систем](#), иногда в сочетании с аппаратным методом ([аппаратом Гербста](#), [лицевой дугой](#) или пружиной Саббаха и пр.). Для исключения рецидива дистального прикуса после курса активной терапии длительностью 3-4 года показано ношение ретенционных аппаратов (съемных или несъемных [ретенеров](#)) в течение 1,5-2 сроков основного лечения. При некоторых формах дистального прикуса предварительно требуется проведение [хирургического лечения](#) (удаление нескольких зубов, [компактостеотомия](#)).

Основная задача разработки — устранить давление губ и щек на челюсти, изолировать ребенка от вредных привычек (прокладывание языка, сосание пальцев), достичь нормализации дыхания и, как следствие, прийти к гармоничному росту и развитию зубочелюстной системы. Немаловажной особенностью регулятора функций Френкеля является его биологическая совместимость с организмом ребенка.

В его основе лежит жесткий металлический каркас, позволивший повысить прочность аппарата, существенно уменьшить поверхность щитов из пластмассы и сделать его легче и, значит, комфортнее для пациента. На основе этого аппарата позднее были созданы современные стандартные трейнеры и активаторы.

I тип. Применяется для лечения нейтрального прикуса с тесным положением зубов на верхней и нижней челюстях, дистального прикуса с передним (губным) наклоном верхних резцов.

II тип. Применяется для лечения дистального прикуса с небным наклоном верхних резцов.



Выполнен из двух базисов, отдельно для верхней и отдельно для нижней челюстей. Базисы объединены между собой в единый блок в положении, заданном врачом ортодонтом. Методика лечения с использованием аппарата Андресена-Гойпля заключается в перемещении нижней челюсти в выдвинутом положении, фиксации ее в таком состоянии и стимуляции ее роста в области нижнечелюстных головок. Помимо этого аппарат создает условия для задержки роста костной ткани верхней челюсти, нормализации функционирования мимических и жевательных мышц.

Также аппарат Андресена-Гойпля используется для изменения положения зубов одновременно в 3 перпендикулярных друг другу направлениях. С этой целью в аппарат устанавливается множество наклонных регулируемых плоскостей, вестибулярные дуги, специальные винты, а также одна или несколько пружин Коффина.

Рис. 104. Активатор Андресена — Гойпля:

а, б — для устранения дистального прикуса; *в, г* — для устранения мезиального прикуса; *д* — активатор на модели; *е* — активатор, боковой вид.

