Кафедра анатомии человека

Консультация по сердечно-сосудистой системе

читает: Артюх Л.Ю.

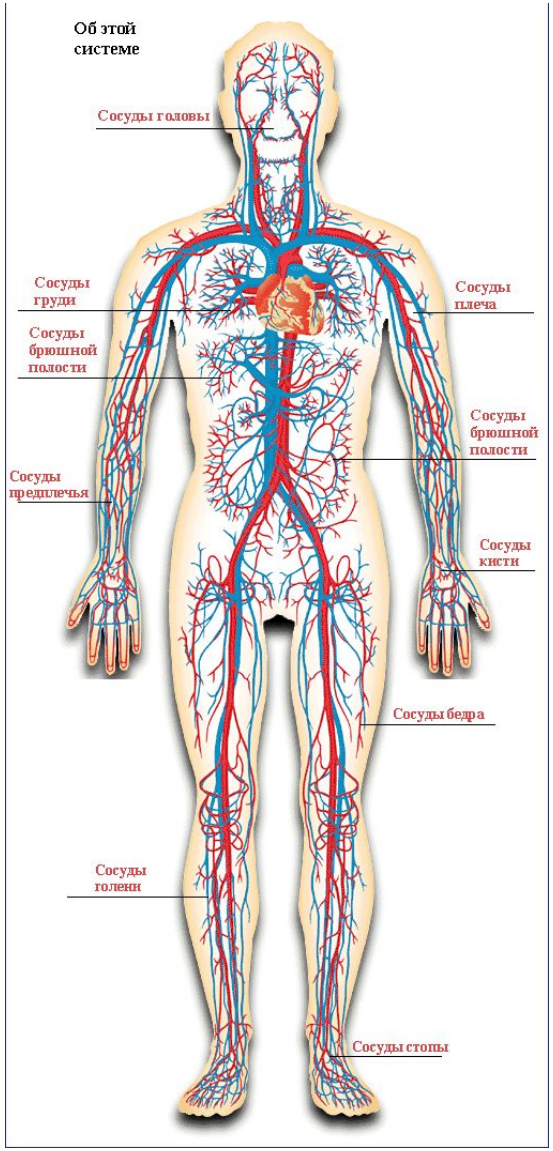

К сосудистой системе относят

- различного диаметра сосуды, по которым движется жидкость;
- сердце, способствующее продвижению этой жидкости;
- органы, участвующие в кроветворении (костный мозг, селезенка, лимфатические узлы) – образовании основных форменных элементов сосудистой системы.

К кровеносной системе относятся сердце и кровеносные сосуды, которые разделяются на ***артерии, вены и капилляры.***

- Сердце – это центральный орган кровообращения. Оно не только проталкивает кровь в сосуды и принимает кровь из них, но и регулирует движение жидкости в сосудах.
- Артериями называются кровеносные сосуды, по которым кровь течет от сердца к периферии – к органам и тканям.
- Вены –это кровеносные сосуды, по которым кровь возвращается к сердцу.
- Между артериями и венами находятся тончайшие кровеносные сосуды, называемые капиллярами.

Функции кровеносной системы :

1. Кровь поддерживает **постоянство внутренней среды** организма (постоянство солевого состава, осмотического давления, равновесие воды и т.п.).
2. С кровью **доставляются тканям питательные вещества,** поступающие в нее во время всасывания из желудочно-кишечного тракта
3. **Кровь транспортирует газы**: к тканям – кислород, от тканей – углекислый газ.
4. С током крови разносятся **гормоны, ферменты и другие активные химические вещества,** которые вместе с нервной системой принимают участие в регуляторных процессах организма (нейрогуморальная регуляция).
5. В кровь поступают **продукты обмена веществ,** подлежащих удалению, она переносит их к органам выделения: почкам, коже, легким

Функции кровеносной системы :

6. Кровеносная система принимает участие в **теплорегуляции,** способствует выравниванию температуры в различных участках тела.
7. Кровеносная система выполняет и **защитные функции**, к которым относят явления фагоцитоза, процесс свертывания крови и иммунологические реакции, связанные с образованием так называемых антител .
8. Рефлексогенная функция кровеносной системы. В стенках кровеносных сосудов имеются многочисленные **нервные окончания – рецепторы**, образующие обширные рефлексогенные зоны, сигнализирующие в ЦНС о величине кровяного давления, химическом составе крови и др.

Круги кровообращения

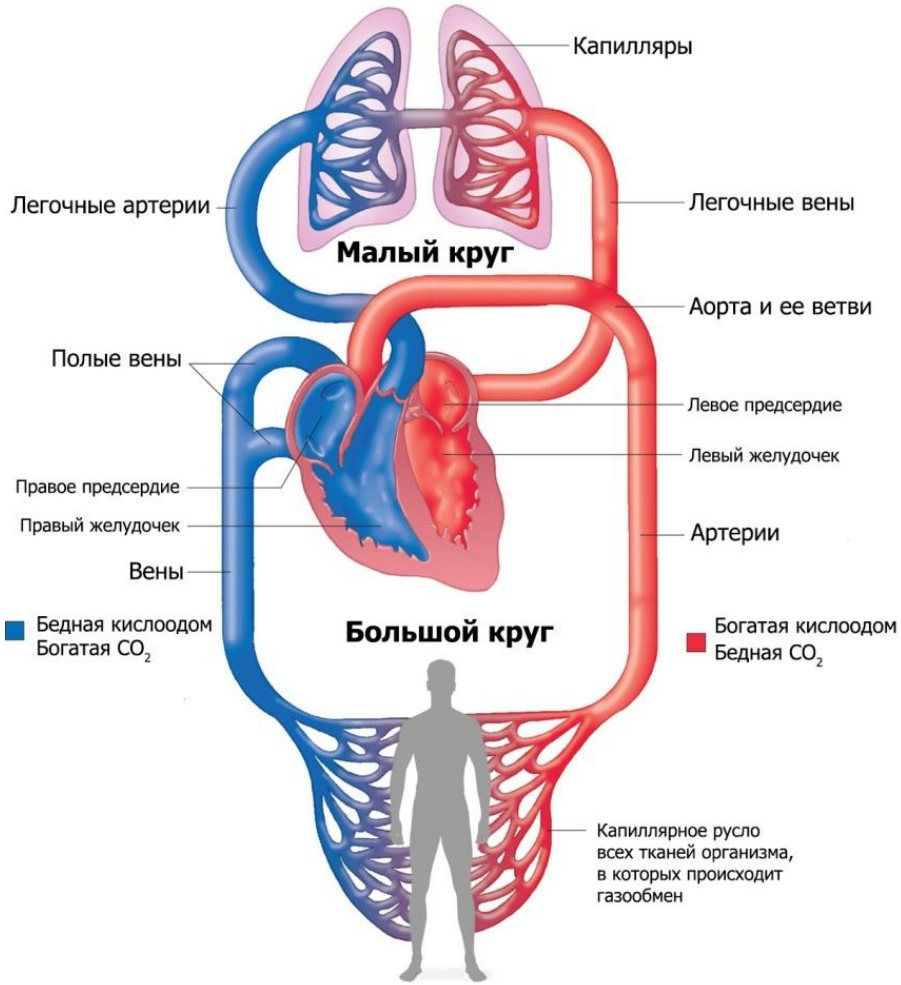

Сердце, cor

- полый мышечный орган, принимающий кровь из вливающихся в него венозных стволов и прогоняющий кровь в артериальную систему.

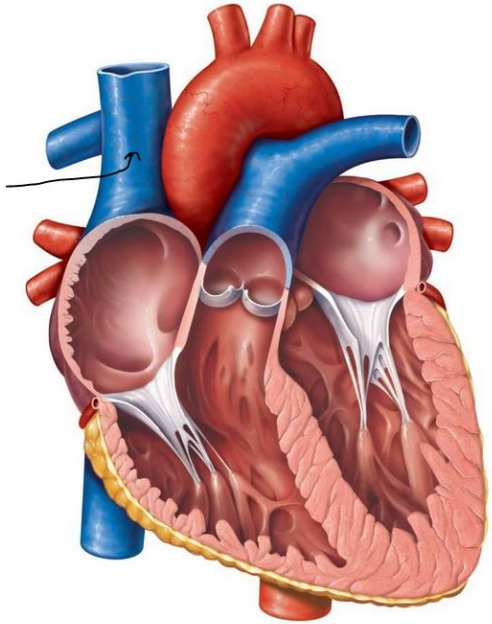

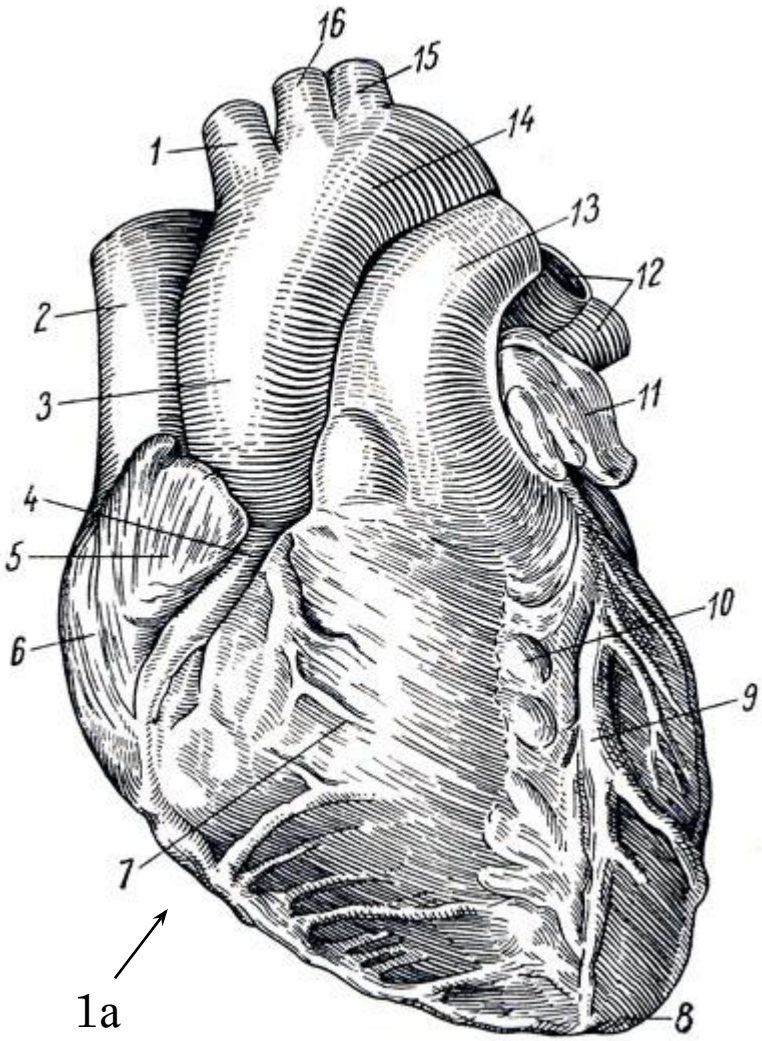

Сердце имеет форму несколько уплощенного конуса.

В нем различают

- 8. верхушку, apex,
- 1a. основание, basis,
- передневерхнюю и нижнюю поверхности
- два края - правый и левый, разделяющие эти поверхности.

Apex cordis

верхушка сердца, обращена
вниз,
вперед
и влево,
Достигая **5 межреберного промежутка** на расстоянии 8-9 см влево от средней линии;

Основание, basis cordis,

- обращено вверх, назад и направо.
- Оно образуется предсердиями, а спереди - аортой и легочным стволом.
- В правом верхнем углу четырехугольника, образованного предсердиями, находится место вхождения верхней полой вены, в нижнем - нижней полой вены;

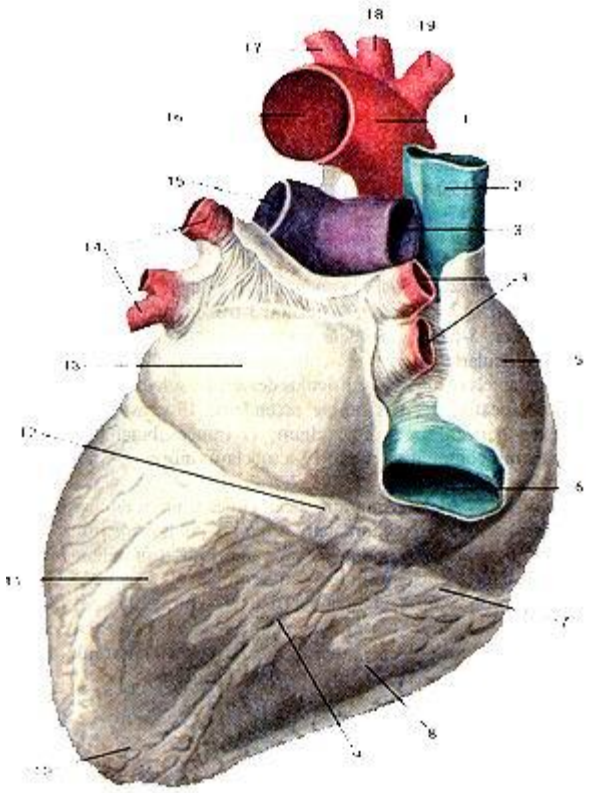

Передневерхняя, или грудинореберная, поверхность сердца, fades sternocostalis,

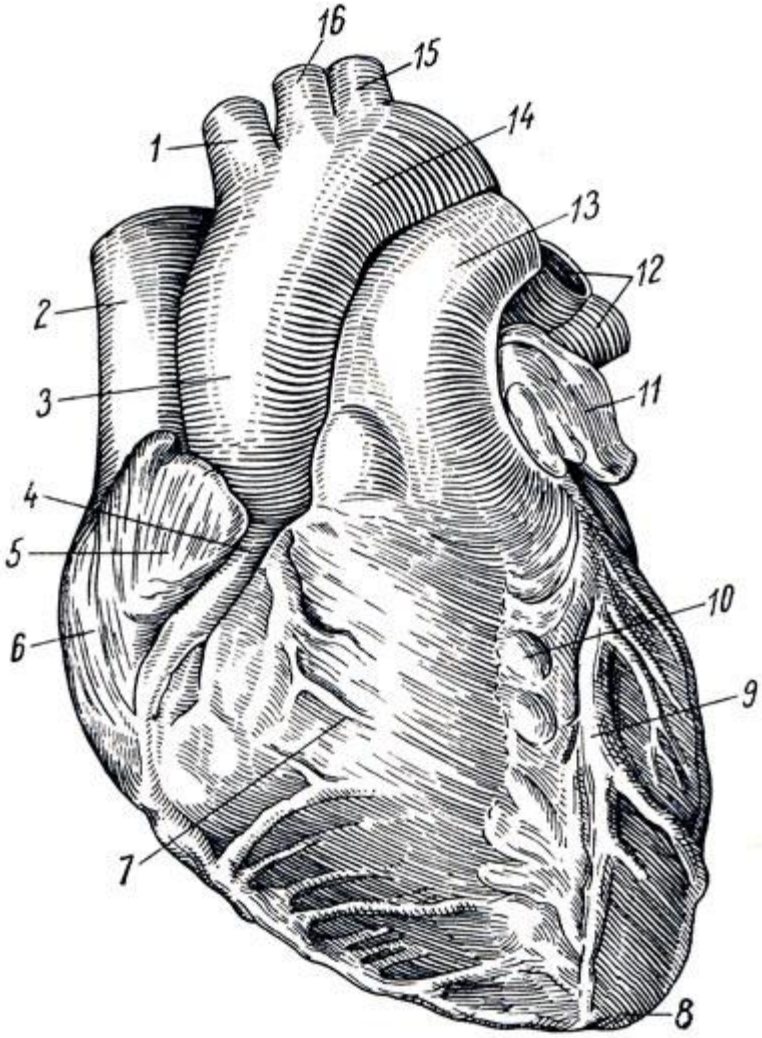

- обращена кпереди, вверх и влево и лежит позади тела грудины и хрящей ребер от III до VI.
- Венечной бороздой, sulcus corondrius, которая идет поперечно к продольной оси сердца и отделяет предсердия от желудочков, сердце разделяется на верхний участок, образуемый предсердиями, и на больший, нижний, образуемый желудочками.
- Идущая по fades sternocostal передняя продольная борозда, sulcus interventricularis anterior, проходит по границе между желудочками, причем большую часть передней поверхности образует правый желудочек, меньшую - левый.

Нижняя, или диафрагмальная, поверхность, **FADES DIAPHRAGMATICA.**

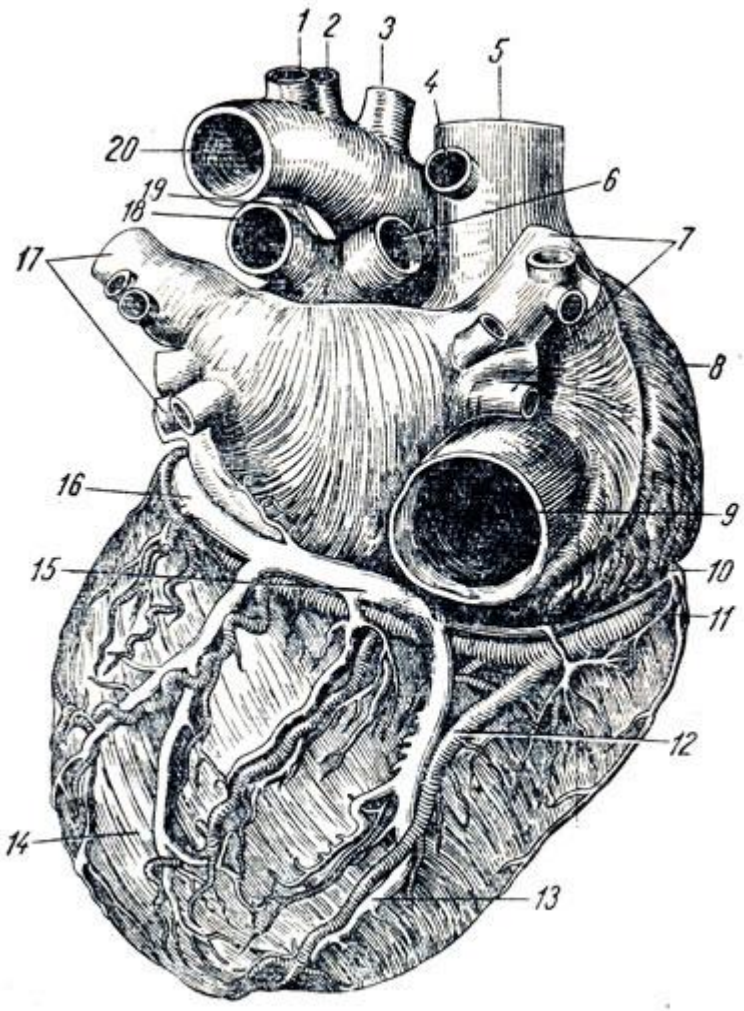

- прилежит к диафрагме, к ее сухожильному центру. По ней проходит задняя продольная борозда, sulcus interventricularis posterior, которая отделяет поверхность левого желудочка (большую) от поверхности правого (меньшей).

Камеры сердца

ПП и ПЖ

правое предсердно-желудочкового устье, ostium atrioventricular dextrum

ЛП и ЛЖ

левое предсердно-желудочкового устье, ostium atrioventricular sinistrum

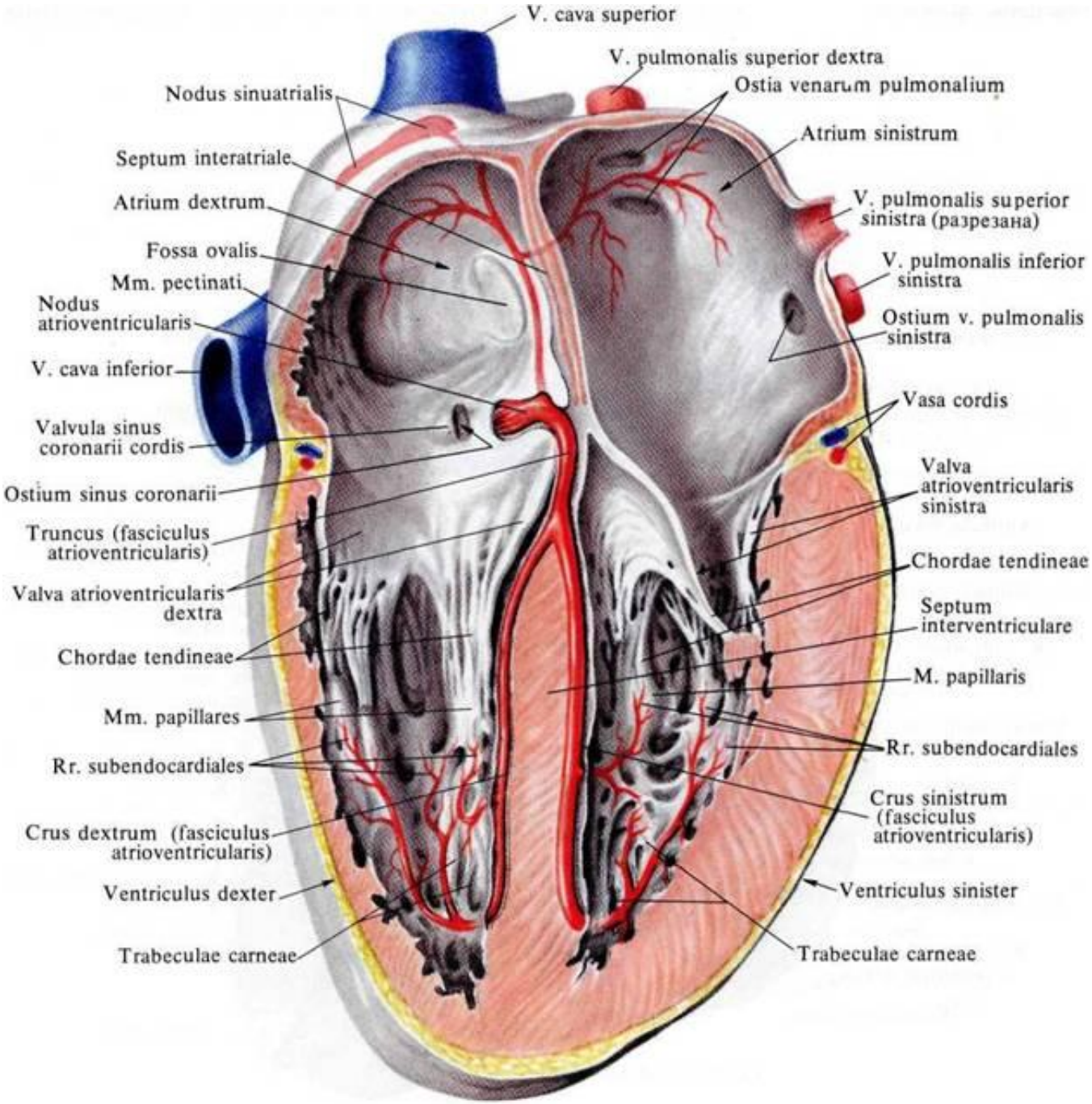
V. cava superior
V. pulmonalis superior dextra
Ostia venarum pulmonalium
Nodus sinuatrialis
Atrium sinistrum
Septum interatriale
Atrium dextrum
V. pulmonalis superior sinistra (разрезана)
Fossa ovalis
V. pulmonalis inferior sinistra
Mm. pectinati
Nodus atrioventricularis
Ostium v. pulmonalis sinistra
V. cava inferior
Vasa cordis
Valvula sinus coronarii cordis
Valva atrioventricularis sinistra
Ostium sinus coronarii
Truncus (fasciculus atrioventricularis)
Chordae tendineae
Valva atrioventricularis dextra
Septum interventriculare
Chordae tendineae
M. papillaris
Mm. papillares
Rr. subendocardiales
Rr. subendocardiales
Crus sinistrum (fasciculus atrioventricularis)
Crus dextrum (fasciculus atrioventricularis)
Ventriculus dexter
Ventriculus sinister
Trabeculae carneae
Trabeculae carneae

Правое предсердие, atrium dextrum,

- имеет форму куба.
- Сзади в него вливаются вверху v. cava superior и внизу v. cava inferior, кпереди предсердие продолжается в полый отросток - *правое ушко, auricula dextra*.
- Правое и левое ушки охватывают основание аорты и легочного ствола.
- Перегородка между предсердиями, septum inter atriale.
- На перегородке имеется овальной формы углубление - fossa ovalis.
- Внутренняя поверхность правого предсердия гладкая, за исключением вертикальных валиков, *гребенчатых мышц, musculi pectindti*.

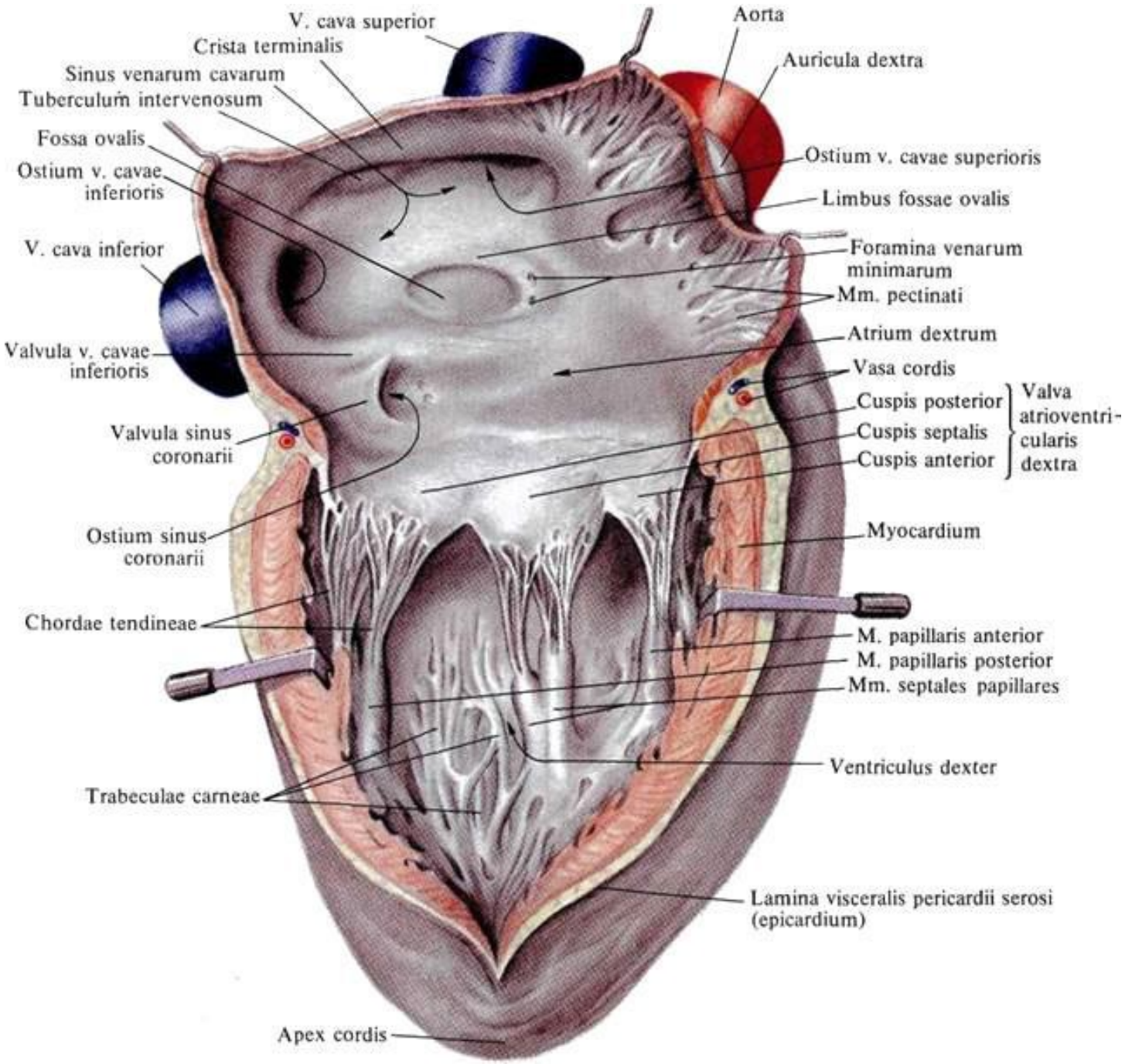
V. cava superior
Crista terminalis
Sinus venarum cavarum
Tuberculum intervenosum
Fossa ovalis
Ostium v. cavae inferioris
V. cava inferior
Valvula v. cavae inferioris
Valvula sinus coronarii
Ostium sinus coronarii
Chordae tendineae
Trabeculae carneae
Apex cordis
Aorta
Auricula dextra
Ostium v. cavae superioris
Limbus fossae ovalis
Foramina venarum minimarum
Mm. pectinati
Atrium dextrum
Vasa cordis
Cuspis posterior
Cuspis septalis
Cuspis anterior
Valva atrioventricularis dextra
Myocardium
M. papillaris anterior
M. papillaris posterior
Mm. septales papillares
Ventriculus dexter
Lamina visceralis pericardii serosi (epicardium)

Левое предсердие, atrium sinistrum,

- прилежит сзади к нисходящей аорте и пищеводу.
- С каждой стороны в него впадают по две легочные вены;
- В ушке имеются musculi pectinati.

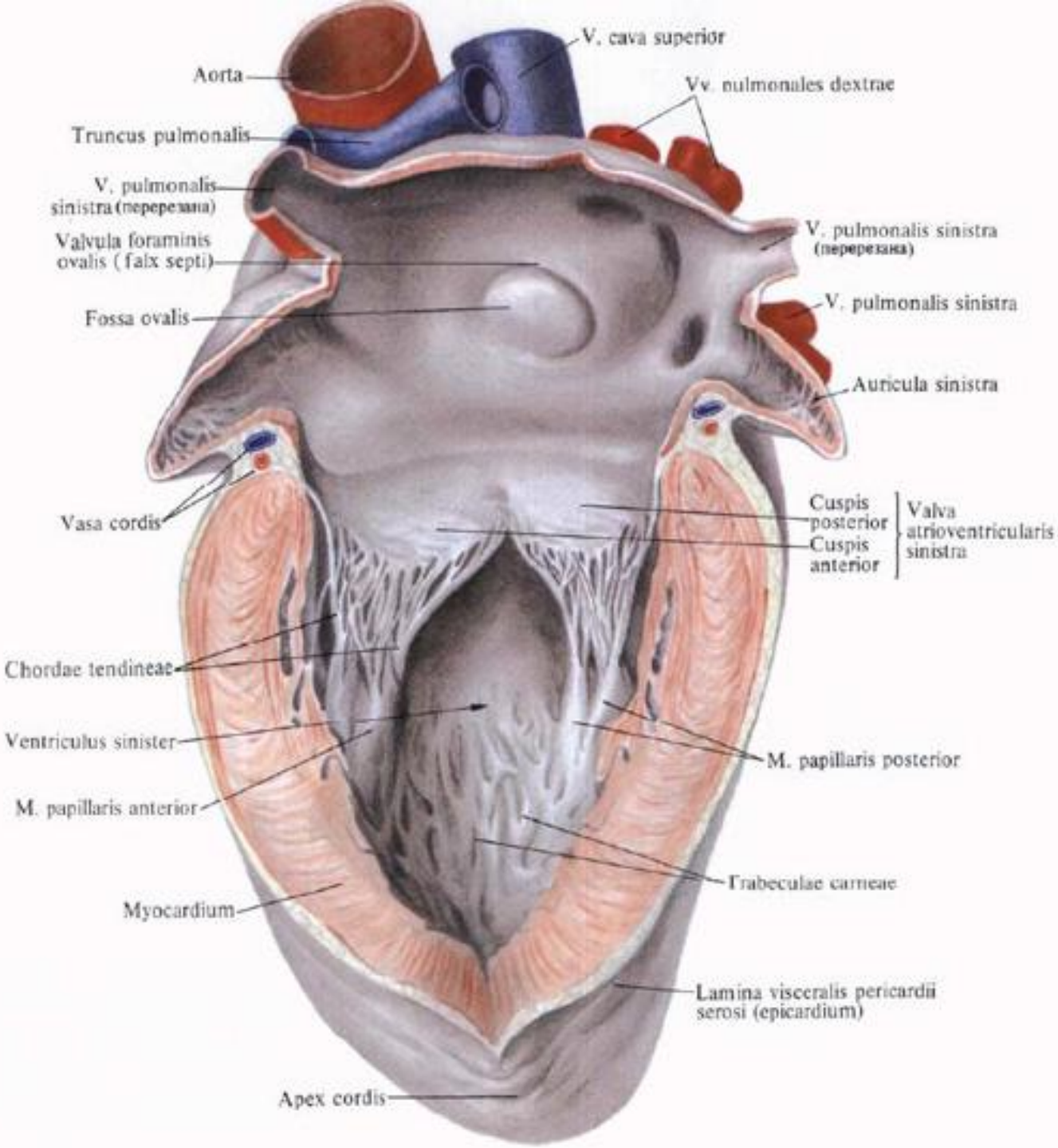
V. cava superior
Aorta
Vv. pulmonales dextrae
Truncus pulmonalis
V. pulmonalis sinistra (перерезана)
Valvula foraminis ovalis (falx septi)
V. pulmonalis sinistra (перерезана)
Fossa ovalis
V. pulmonalis sinistra
Auricula sinistra
Vasa cordis
Cuspis posterior
Cuspis anterior
Valva atrioventricularis sinistra
Chordae tendineae
Ventriculus sinister
M. papillaris posterior
M. papillaris anterior
Trabeculae carneae
Myocardium
Lamina visceralis pericardii serosi (epicardium)
Apex cordis

Правый желудочек, ventriculus dexter,

- имеет форму треугольной пирамиды
- основание которой, обращенное кверху, занято правым предсердием, за исключением левого верхнего угла, где из правого желудочка выходит легочный ствол, truncus pulmonalis.

Полость желудочка подразделяется на два отдела:

ближайший к ostium atrioventriculare отдел, **corpus**

передневерхний отдел, ближайший к ostium trunci pulmonalis - **conus arteriosus**, который продолжается в легочный ствол

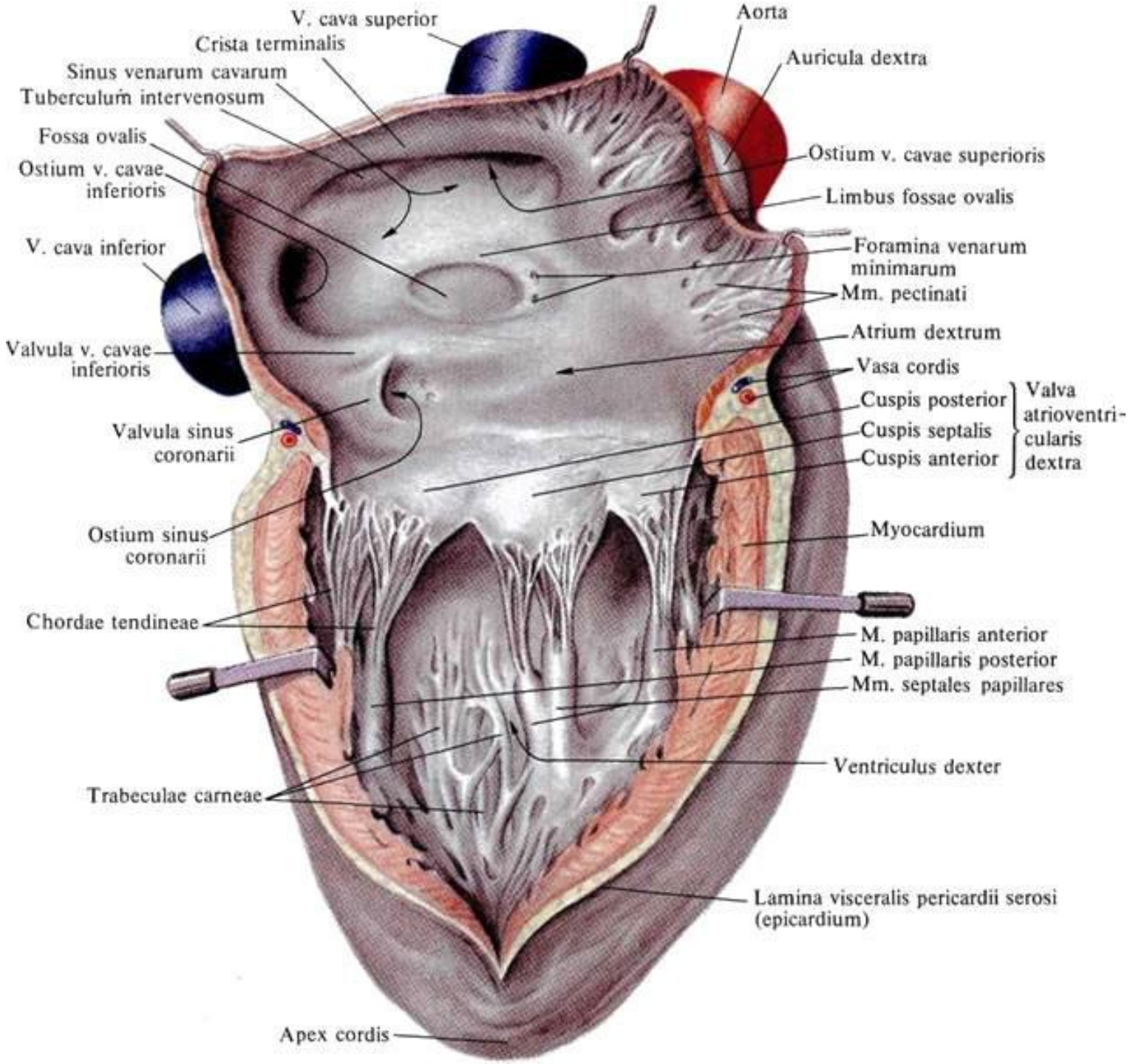
V. cava superior
Crista terminalis
Sinus venarum cavarum
Tuberculum intervenosum
Fossa ovalis
Ostium v. cavae inferioris
V. cava inferior
Valvula v. cavae inferioris
Valvula sinus coronarii
Ostium sinus coronarii
Chordae tendineae
Trabeculae carneae
Apex cordis
Aorta
Auricula dextra
Ostium v. cavae superioris
Limbus fossae ovalis
Foramina venarum minimarum
Mm. pectinati
Atrium dextrum
Vasa cordis
Cuspis posterior
Cuspis septalis
Cuspis anterior
Valva atrioventricularis dextra
Myocardium
M. papillaris anterior
M. papillaris posterior
Mm. septales papillares
Ventriculus dexter
Lamina visceralis pericardii serosi (epicardium)

Трехстворчатый клапан,
valva **atrioventricularis dextras.**
v. **Tricuspidalis**,

- не дает возможности крови во время систолы желудочка возвращаться в предсердие; кровь направляется в легочный ствол.
- Три створки клапана обозначаются по месту их расположения как

cuspis anterior,cuspis posterior и cuspis septalis.

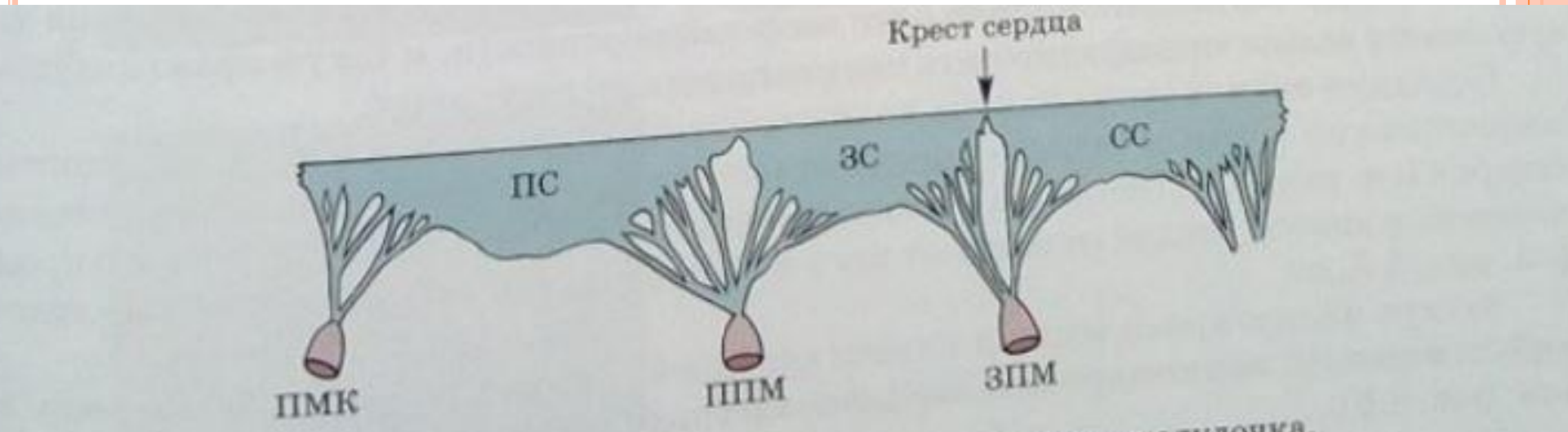

v. Tricuspidalis,

- Свободными краями створки обращены в желудочек
- К ним прикрепляются тонкие сухожильные нити, **chordae tendineae,**
- которые своими противоположными концами прикреплены к верхушкам сосочковых мышц, **musculi papilldres.**

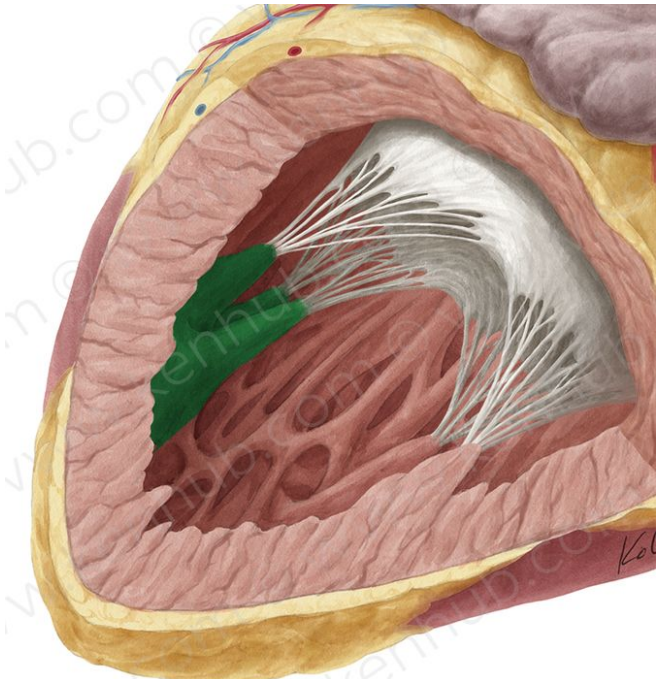

ЛЕГОЧНЫЙ СТВОЛ,
OSTIUM TRUNCI PULMONALIS,
СНАБЖЕННОЕ **VALVA TRUNCI PULMONALIS**,

- который препятствует возвращению крови из легочного ствола обратно в правый желудочек во время диастолы.
- Клапан состоит из трех полулунных створок, носящих название полулунных клапанов.
- На внутреннем свободном краю каждого клапана имеется посередине маленький узелок, nodulus valvulae semilunaris.
- Узелки способствуют более плотному смыканию клапанов.

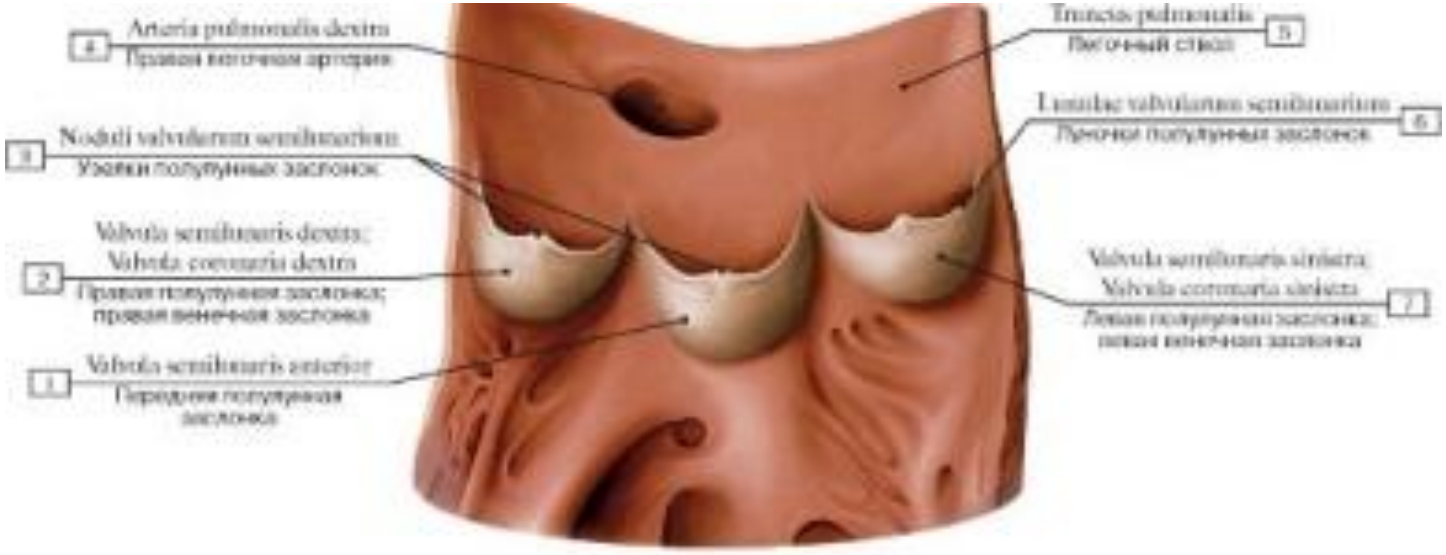
4 Arteria pulmonalis dextra
Правая легочная артерия
Truncus pulmonalis
Легочный ствол 5
3 Noduli valvularum semilunarium
Узелки полулунных заслонок
Lunulae valvularum semilunarium 6
Луночки полулунных заслонок
2 Valvula semilunaris dextra; Valvula coronaria dextra
Правая полулунная заслонка; правая венечная заслонка
Valvula semilunaris sinistra; Valvula coronaria sinistra 7
Левая полулунная заслонка; левая венечная заслонка
1 Valvula semilunaris anterior
Передняя полулунная заслонка

А

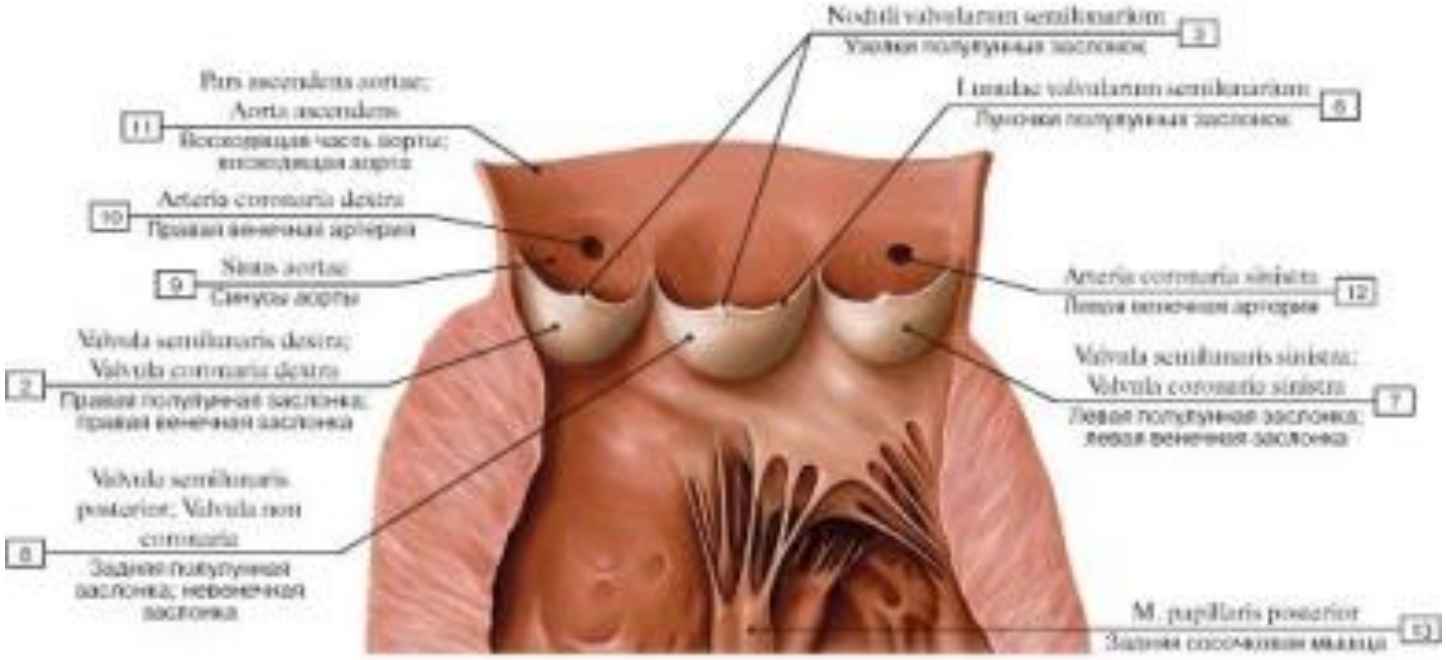
Noduli valvularum semilunarium 3
Узелки полулунных заслонок
Pars ascendens aortae; Aorta ascendens
11 Восходящая часть аорты; восходящая аорта
Lunulae valvularum semilunarium 6
Луночки полулунных заслонок
10 Arteria coronaria dextra
Правая венечная артерия
9 Sinus aortae
Синусы аорты
Arteria coronaria sinistra 12
Левая венечная артерия
2 Valvula semilunaris dextra; Valvula coronaria dextra
Правая полулунная заслонка; правая венечная заслонка
Valvula semilunaris sinistra; Valvula coronaria sinistra 7
Левая полулунная заслонка; левая венечная заслонка
8 Valvula semilunaris posterior; Valvula non coronaria
Задняя полулунная заслонка; невенечная заслонка
M. papillaris posterior 13
Задняя сосочковая мышца

Б

Левый желудочек, ventrfculus sinister,

- имеет форму конуса, стенки которого по толщине в 2-3 раза превосходят стенки правого желудочка
- снабжено *двустворчатым клапаном*, **valva atrioventricularis sinistra (mitralis). s. bicuspidalis**, из двух створок которого меньшая расположена слева и сзади (cuspis posterior), большая - справа и спереди (cuspis anterior).

Клапан аорты, **valva aortae**, имеет такое же строение, как и клапан легочного ствола.

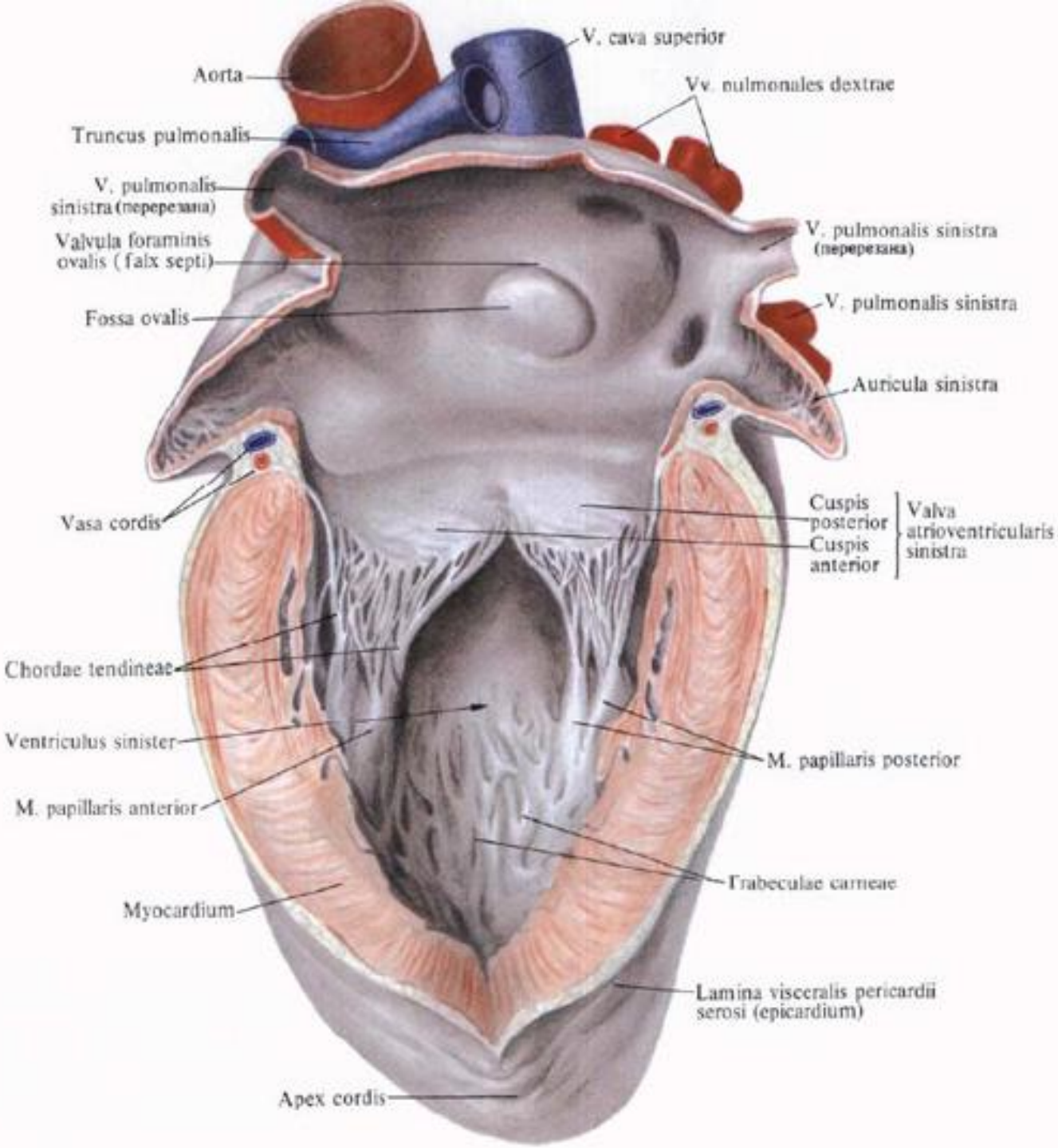
V. cava superior
Aorta
Vv. pulmonales dextrae
Truncus pulmonalis
V. pulmonalis sinistra (перерезана)
Valvula foraminis ovalis (falx septi)
V. pulmonalis sinistra (перерезана)
Fossa ovalis
V. pulmonalis sinistra
Auricula sinistra
Vasa cordis
Cuspis posterior
Cuspis anterior
Valva atrioventricularis sinistra
Chordae tendineae
Ventriculus sinister
M. papillaris posterior
M. papillaris anterior
Trabeculae carneae
Myocardium
Lamina visceralis pericardii serosi (epicardium)
Apex cordis

Строение стенок сердца

- 3 слоя:
- внутренний - эндокард,
- средний – миокард,
- наружный - эпикард, являющегося висцеральным листком околосердечной сумки, pericardium.

- Толща стенок сердца образуется главным образом средним слоем, **миокардом, myocardium,** состоящим из мышечной ткани.
- Наружный слой, epicardium, представляет висцеральный листок серозного перикарда.
- Внутренний листок, эндокард, endocardium, выстилает полости сердца.

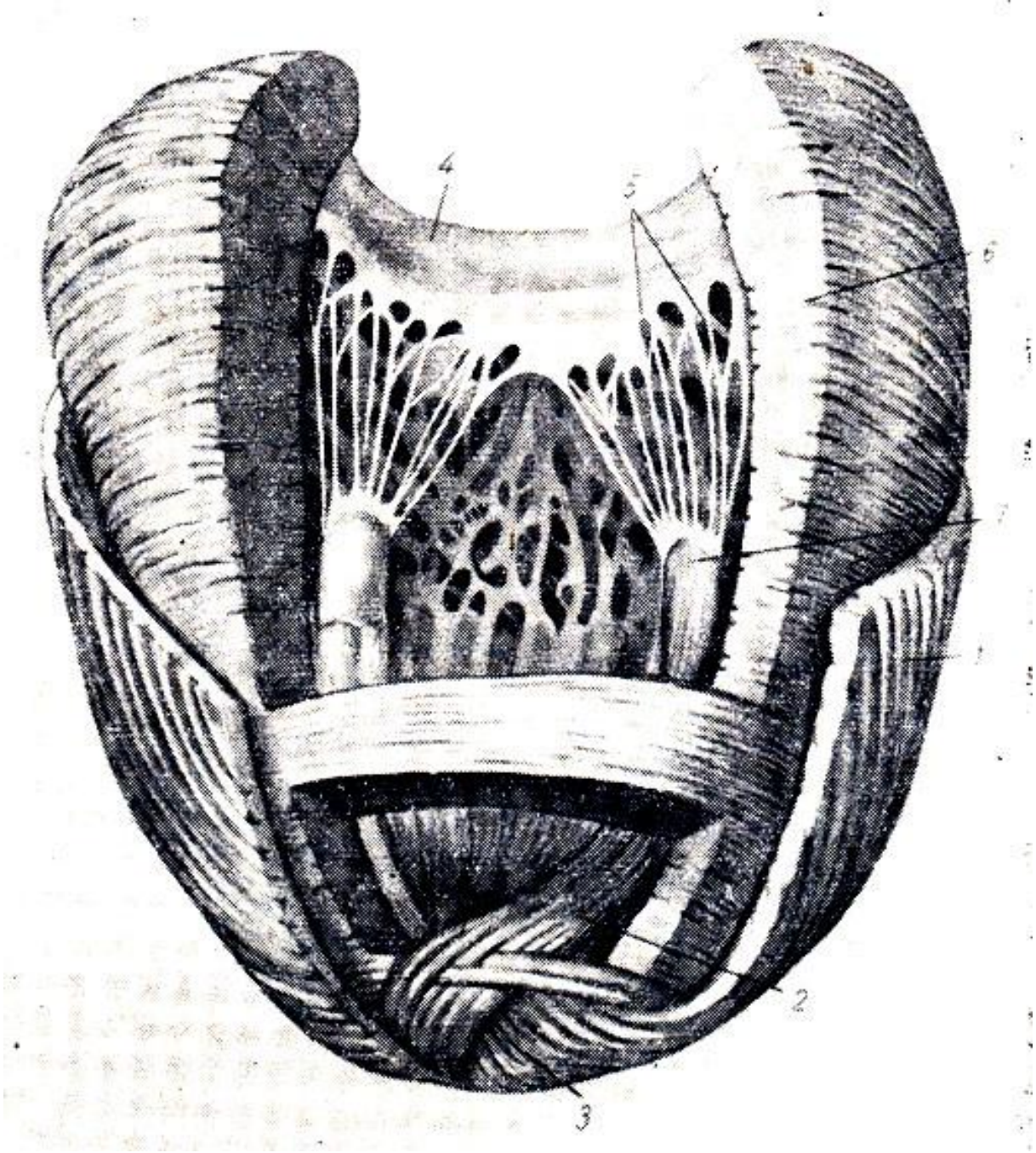

1 - поверхностный (продольный) слой миокарда;
2 - внутренний (продольный) слой миокарда;
3 - vortex cordis
6 - циркулярный (средний) слой миокарда;

Проводящая система сердца

- играет важную роль в ритмичной работе сердца и в координации деятельности мускулатуры отдельных камер сердца.
- Автономна

Specialized Conduction System of Heart

- Синуснопредсердный (синоаурикулярный узел, узел Keith-Flack);
- Межузловые тракты;
- Предсердно-желудочковый узел (атриовентрикулярный узел, узел Aschotf-Towara);
- Предсердно-желудочковый пучок His.

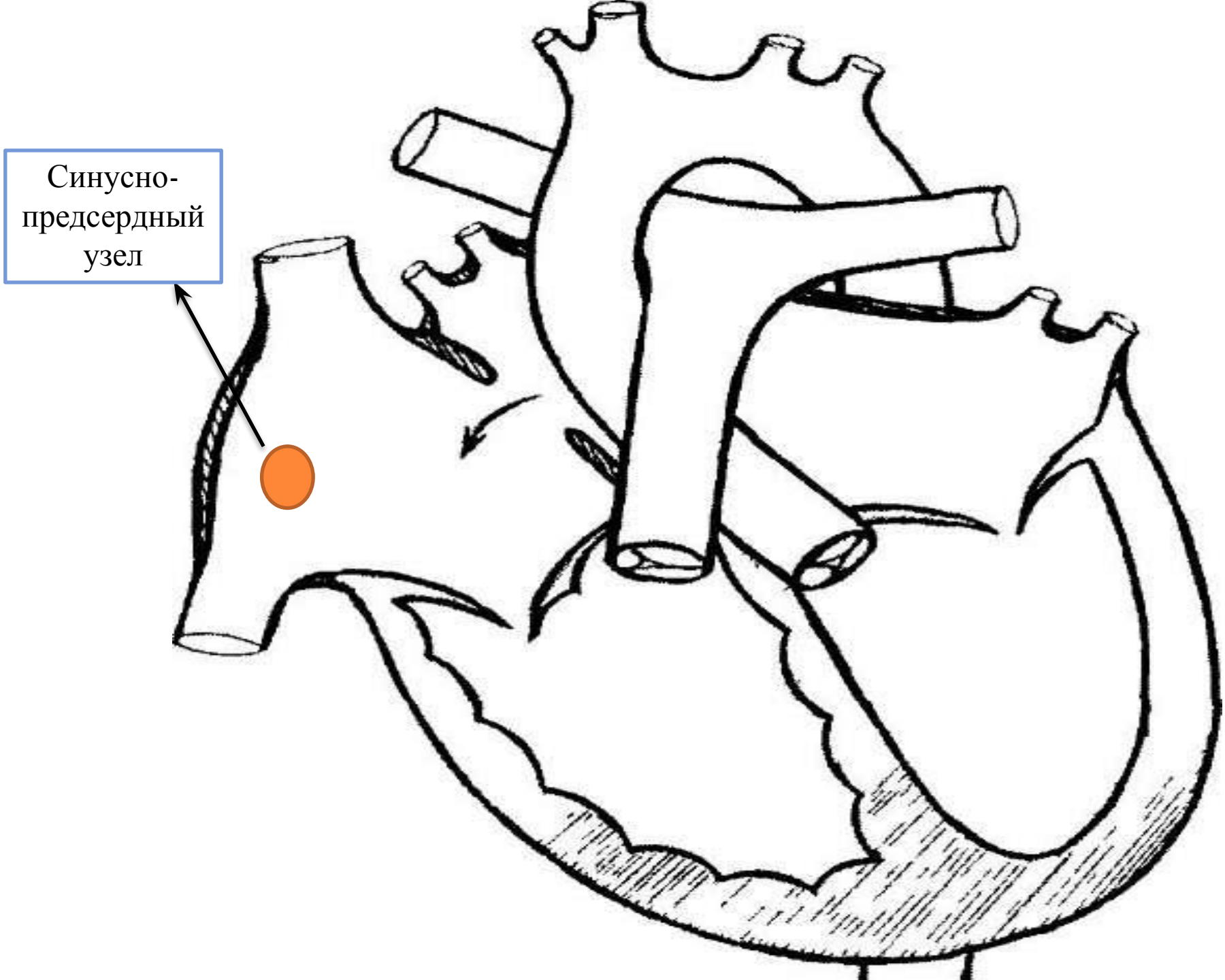
Синусно-предсердный узел

Синоаурикулярный узел «САУ»

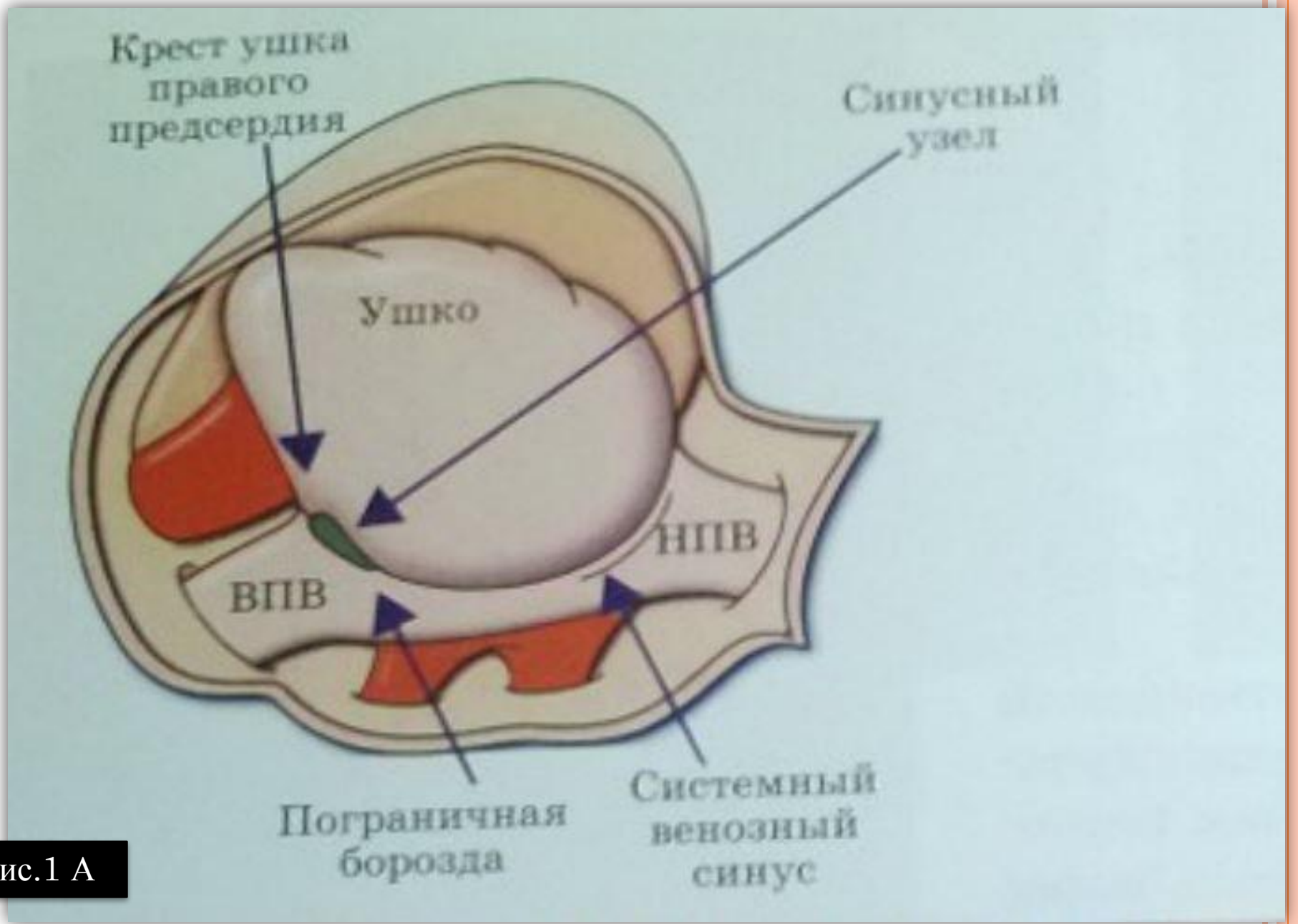

Рис.1 А

Синоаурикулярный узел «САУ»

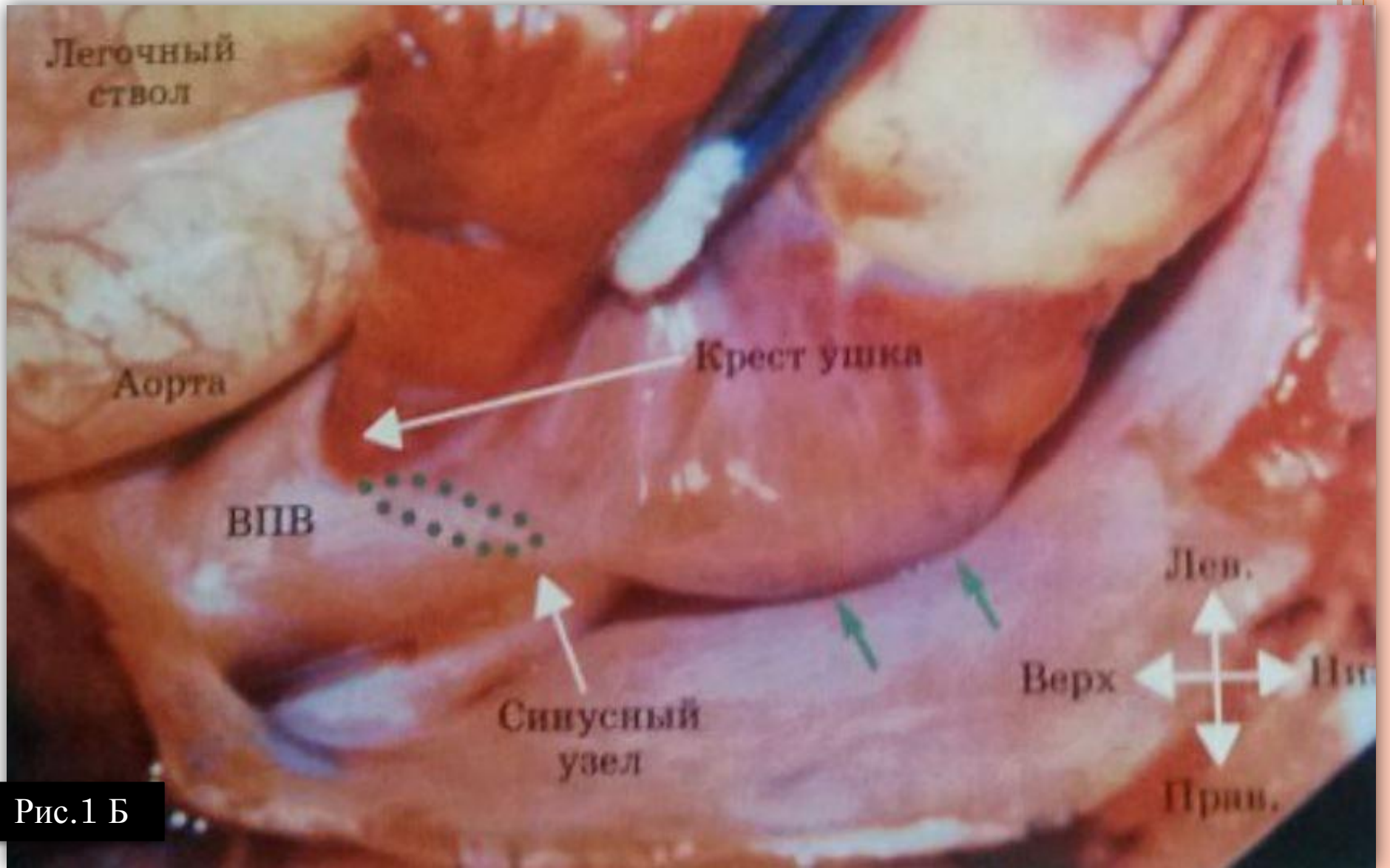

Рис.1 Б

Возможные варианты кровоснабжения САУ

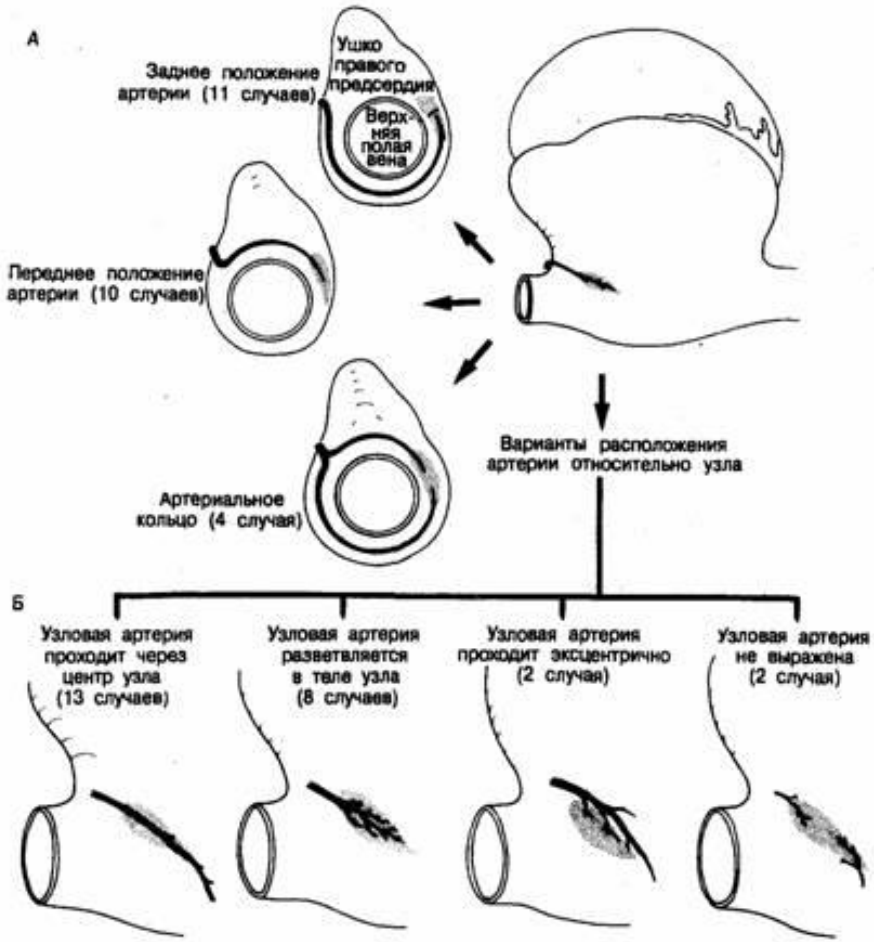

Межузловые пути

- от САУ к АВУ

a) от САУ импульс распространяется широким фронтом по миокарду предсердия до АВУ.
b) в определенных участках обеспечивается предпочтительное проведение импульсов, например воздействие правильного, параллельного расположения в них клеток.
c) концепция специализированных трактах межузлового и межпредсердного проведения

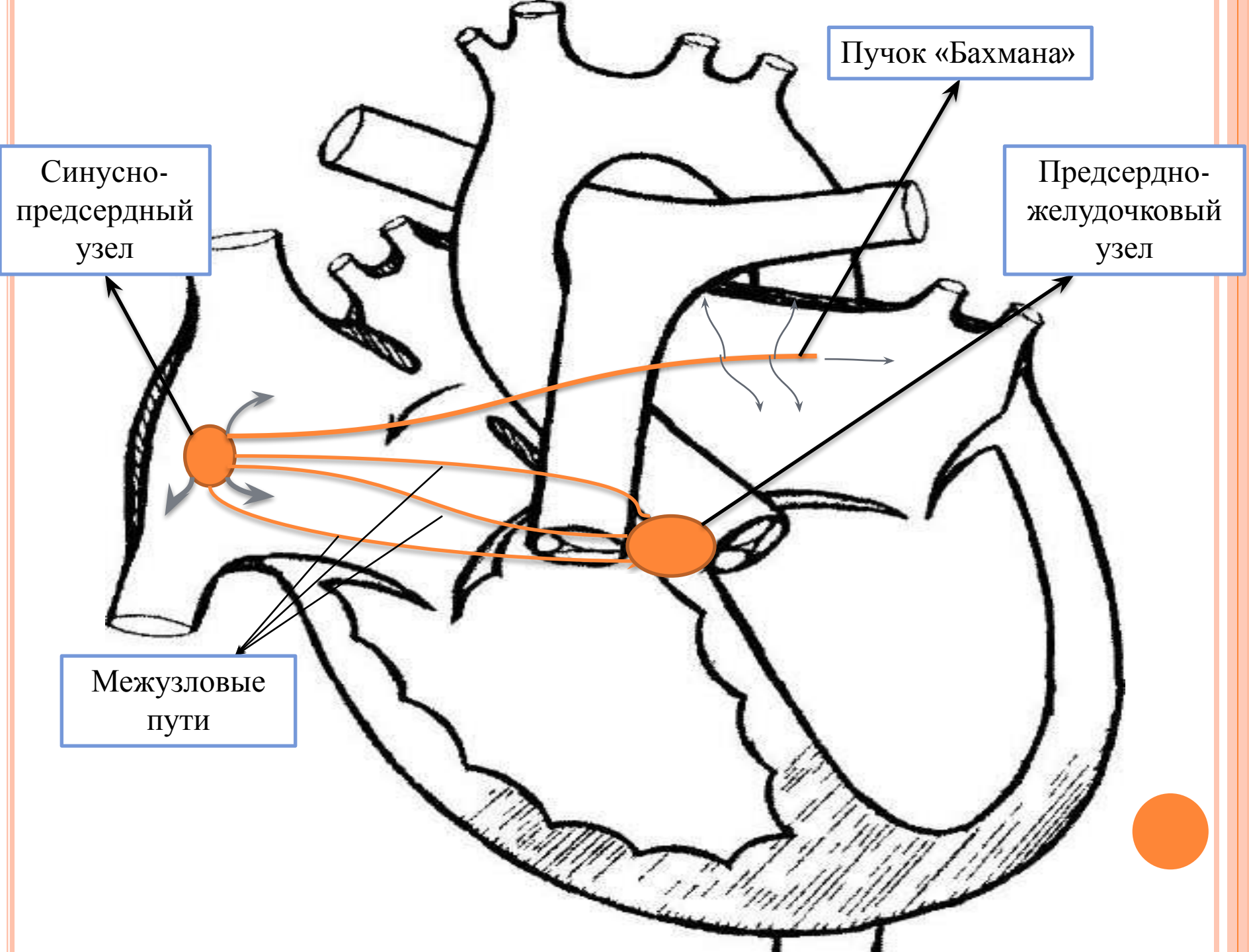
Пучок «Бахмана»
Синусно-предсердный узел
Предсердно-желудочковый узел
Межузловые пути

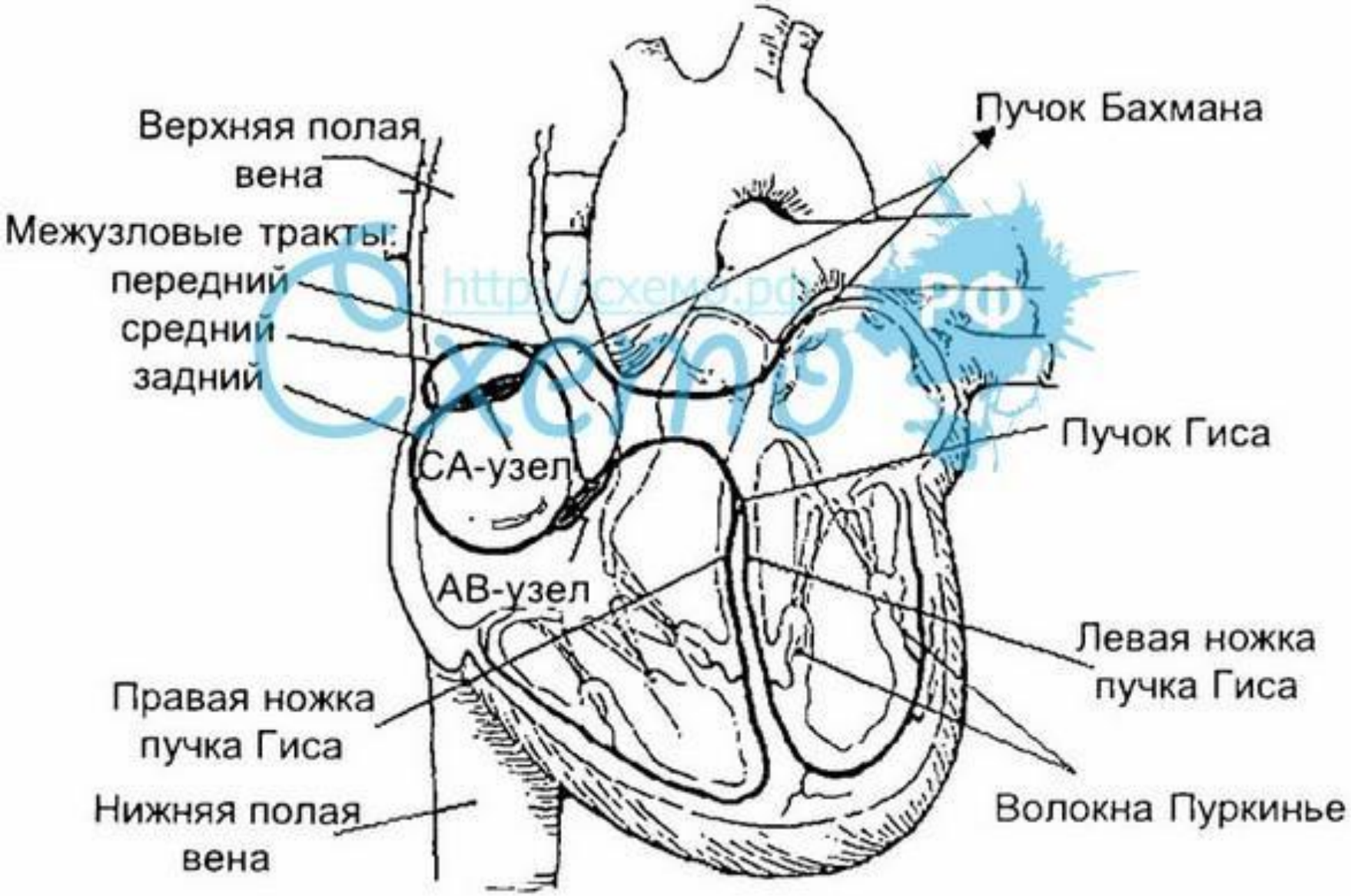
Верхняя полая вена
Межузловые тракты:
передний
средний
задний
СА-узел
АВ-узел
Правая ножка пучка Гиса
Нижняя полая вена
Пучок Бахмана
Пучок Гиса
Левая ножка пучка Гиса
Волокна Пуркинье

Аномальные межузловые пути

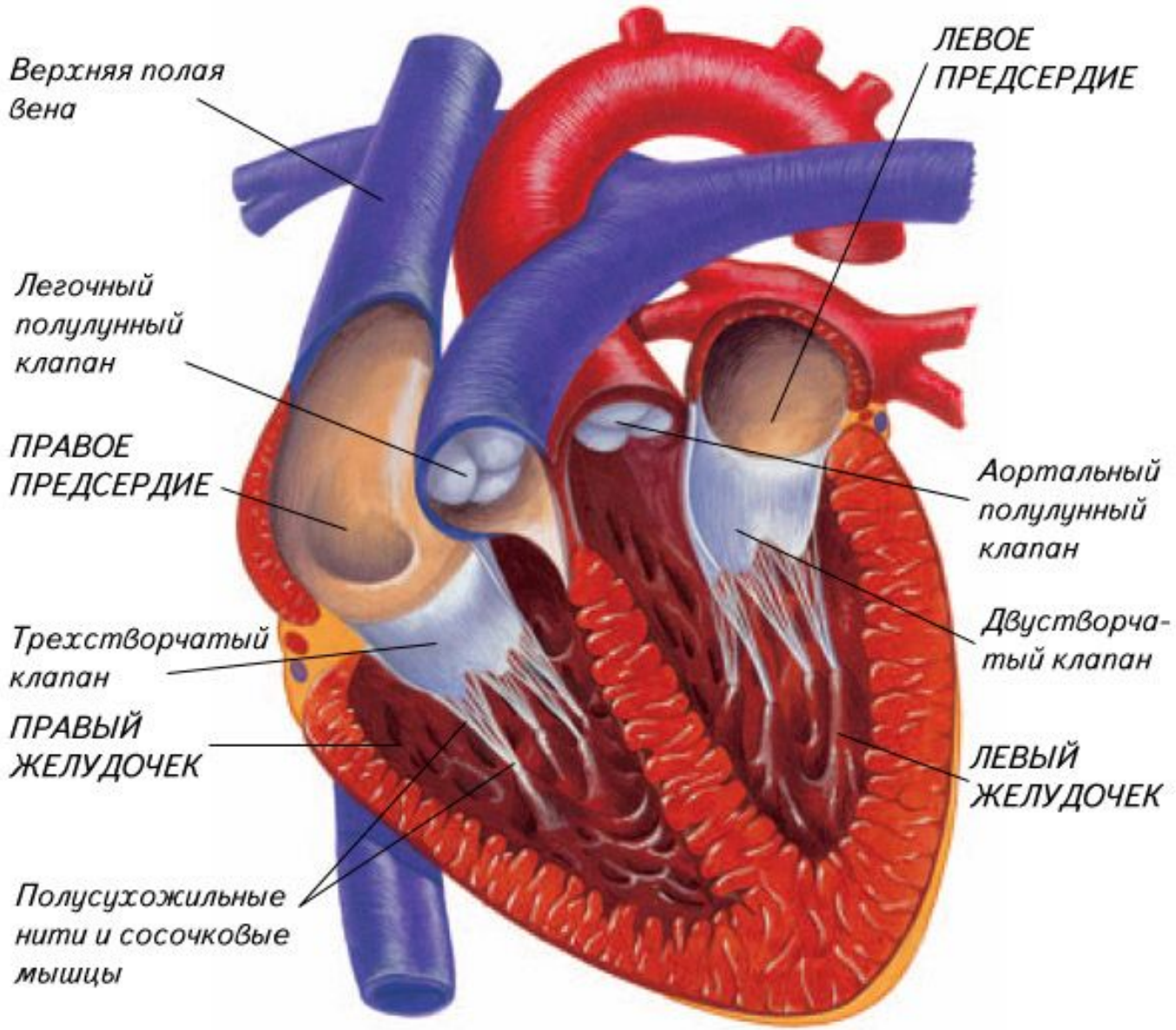

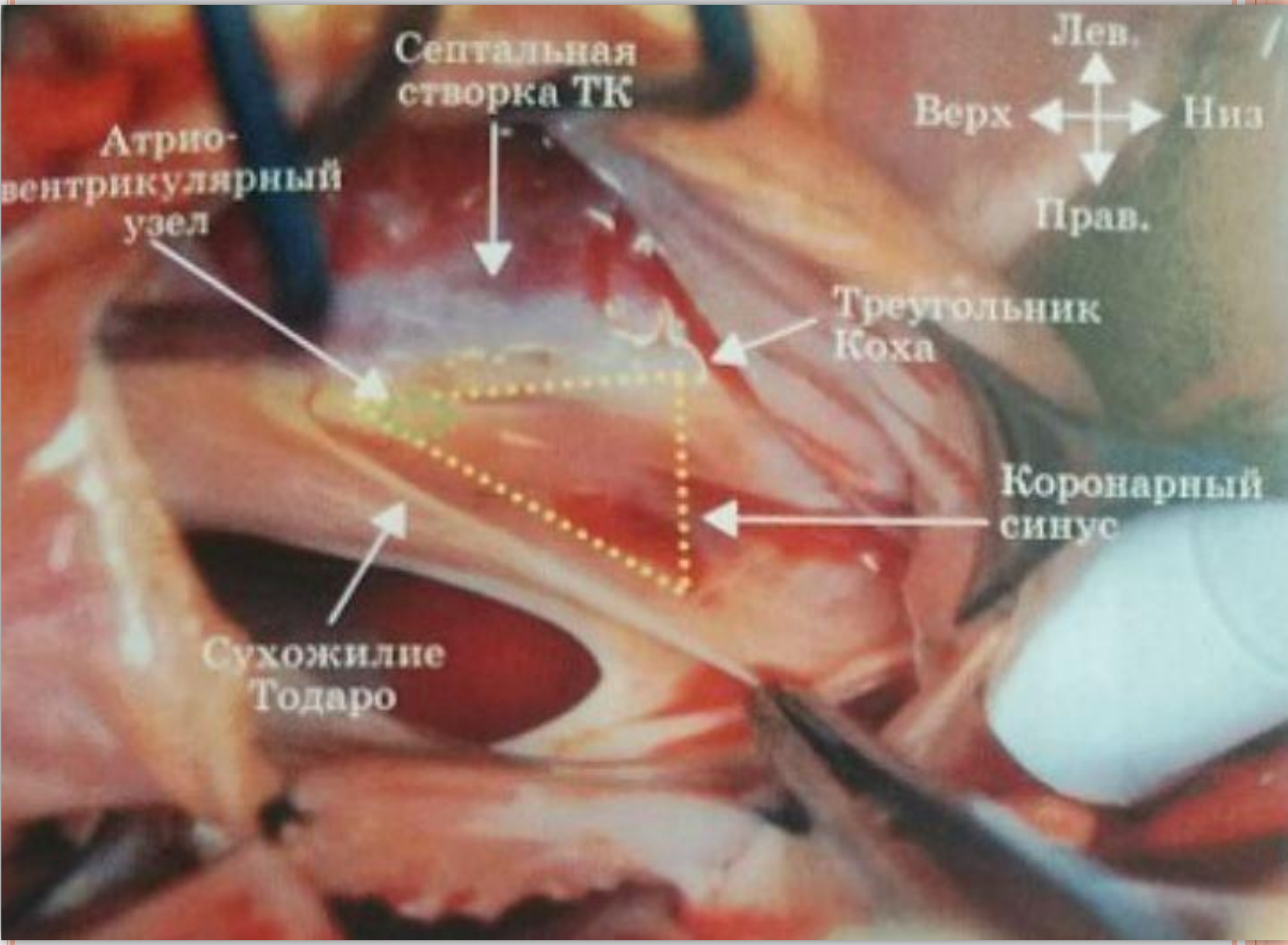
Лев.
Верх
Низ
Прав.
Септальная створка ТК
Атрио-вентрикулярный узел
Треугольник Коха
Коронарный синус
Сухожилие Тодаро

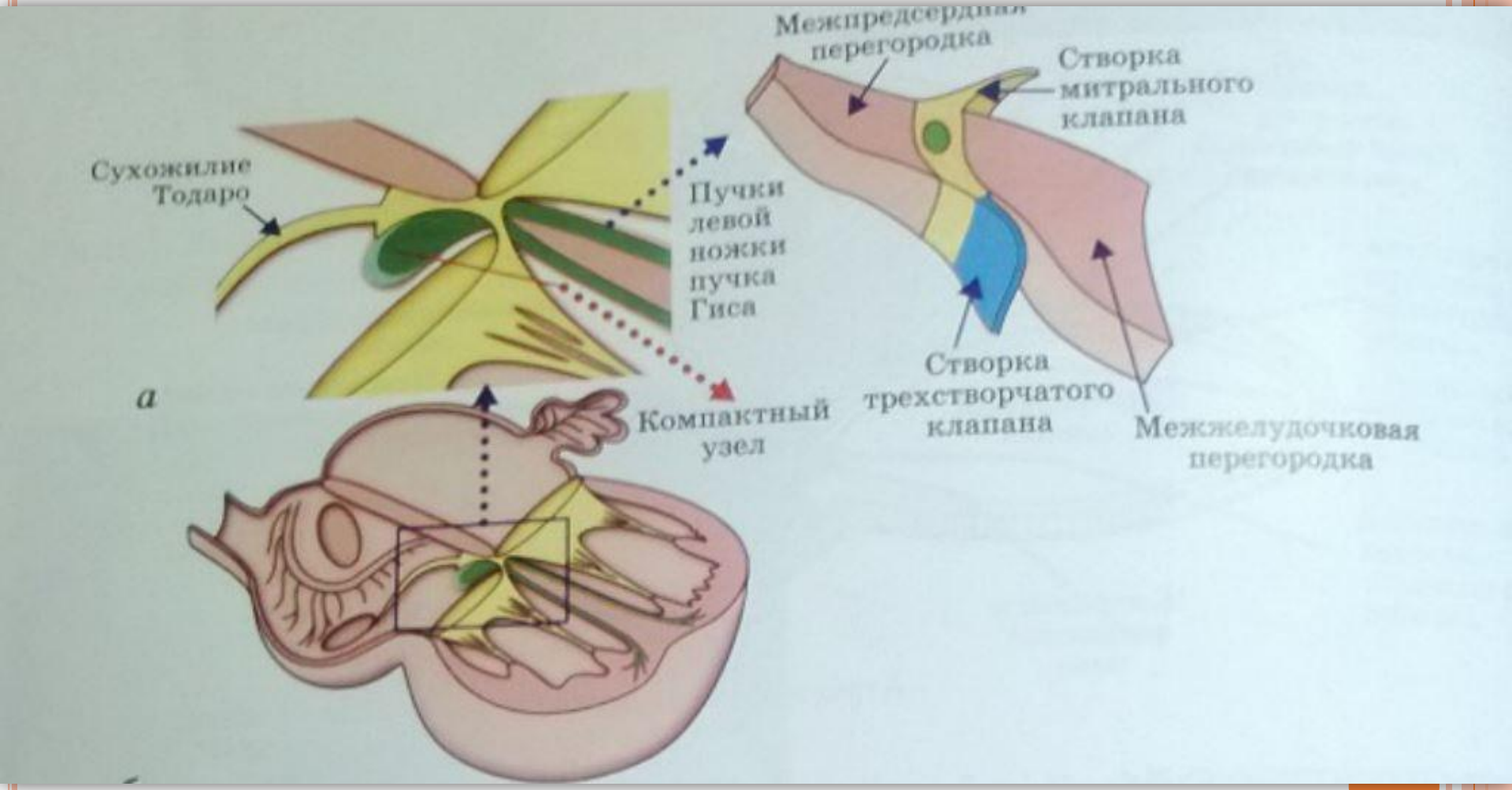
Межпредсердная перегородка
Створка митрального клапана
Сухожилие Тодаро
Пучки левой ножки пучка Гиса
а
Компактный узел
Створка трехстворчатого клапана
Межжелудочковая перегородка

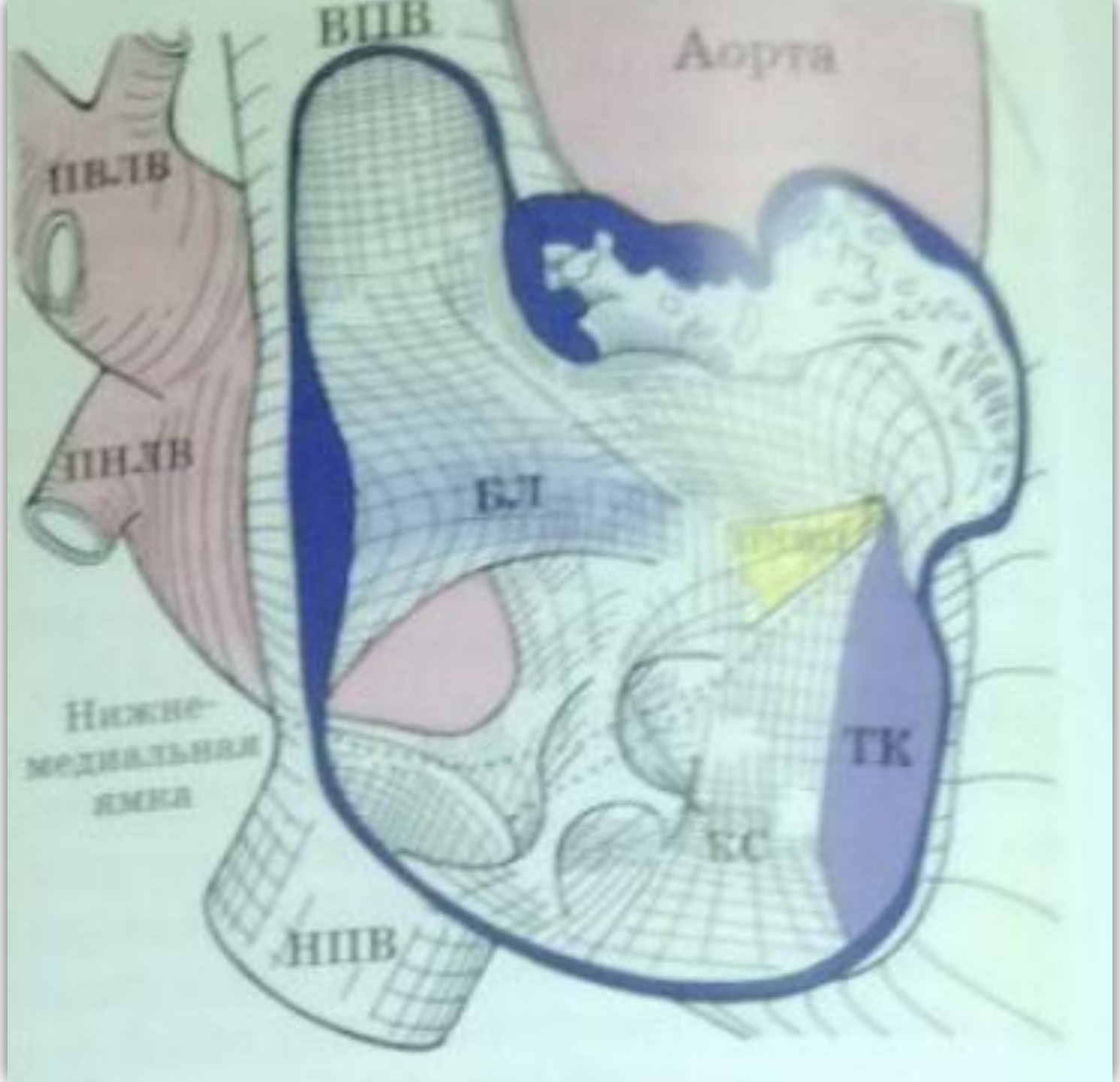
ВПВ
Аорта
ПВЛВ
ПНЛВ
БЛ
Нижне-
медиальная
ямка
ТК
БС
НПВ

Атриовентрикулярный узел «треугольник Коха»

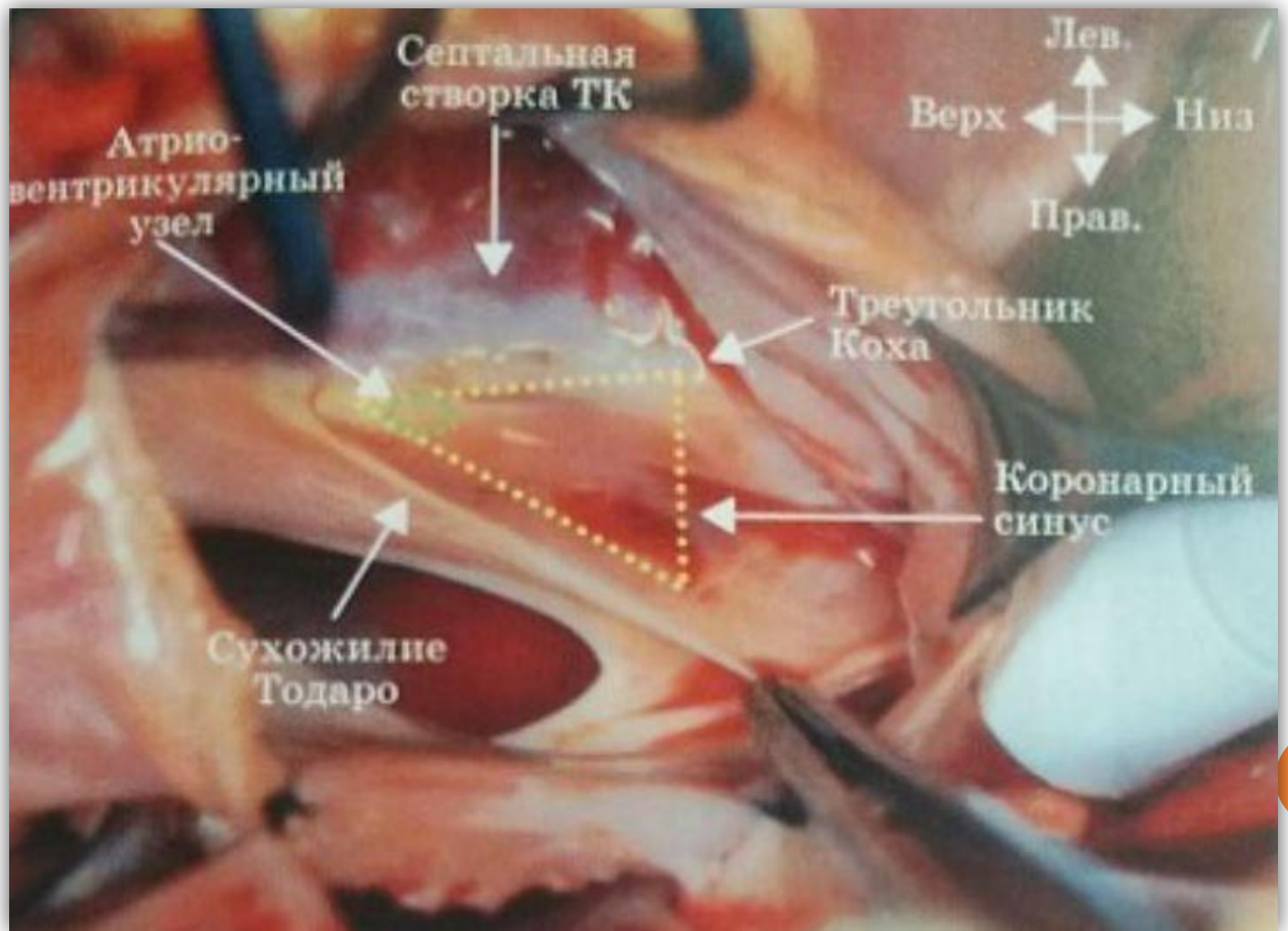

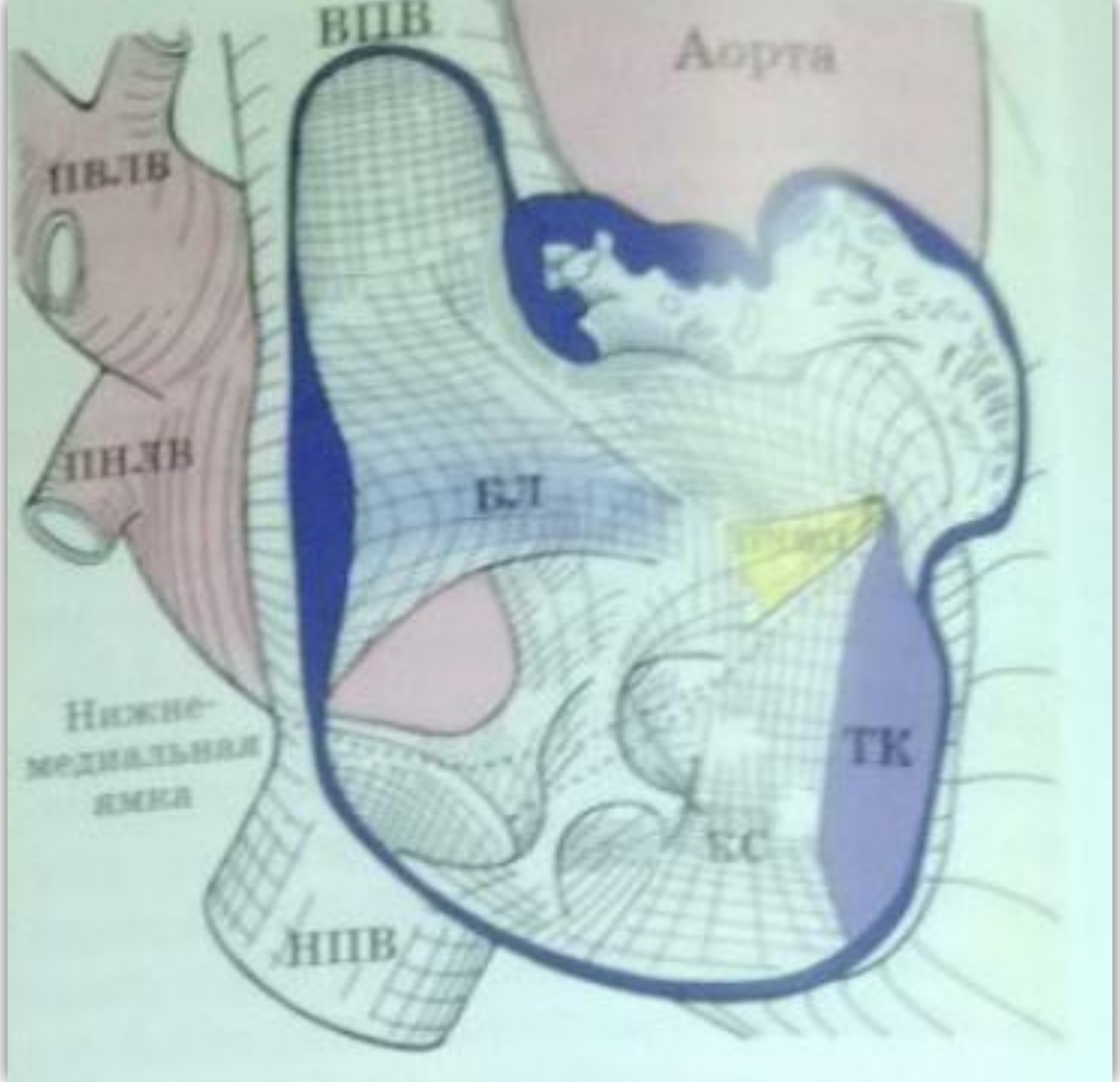
ВПВ
Аорта
ПВЛВ
ПНЛВ
БЛ
Нижне-
медиальная
ямка
ТК
БС
НПВ

Кровоснабжение АВУ

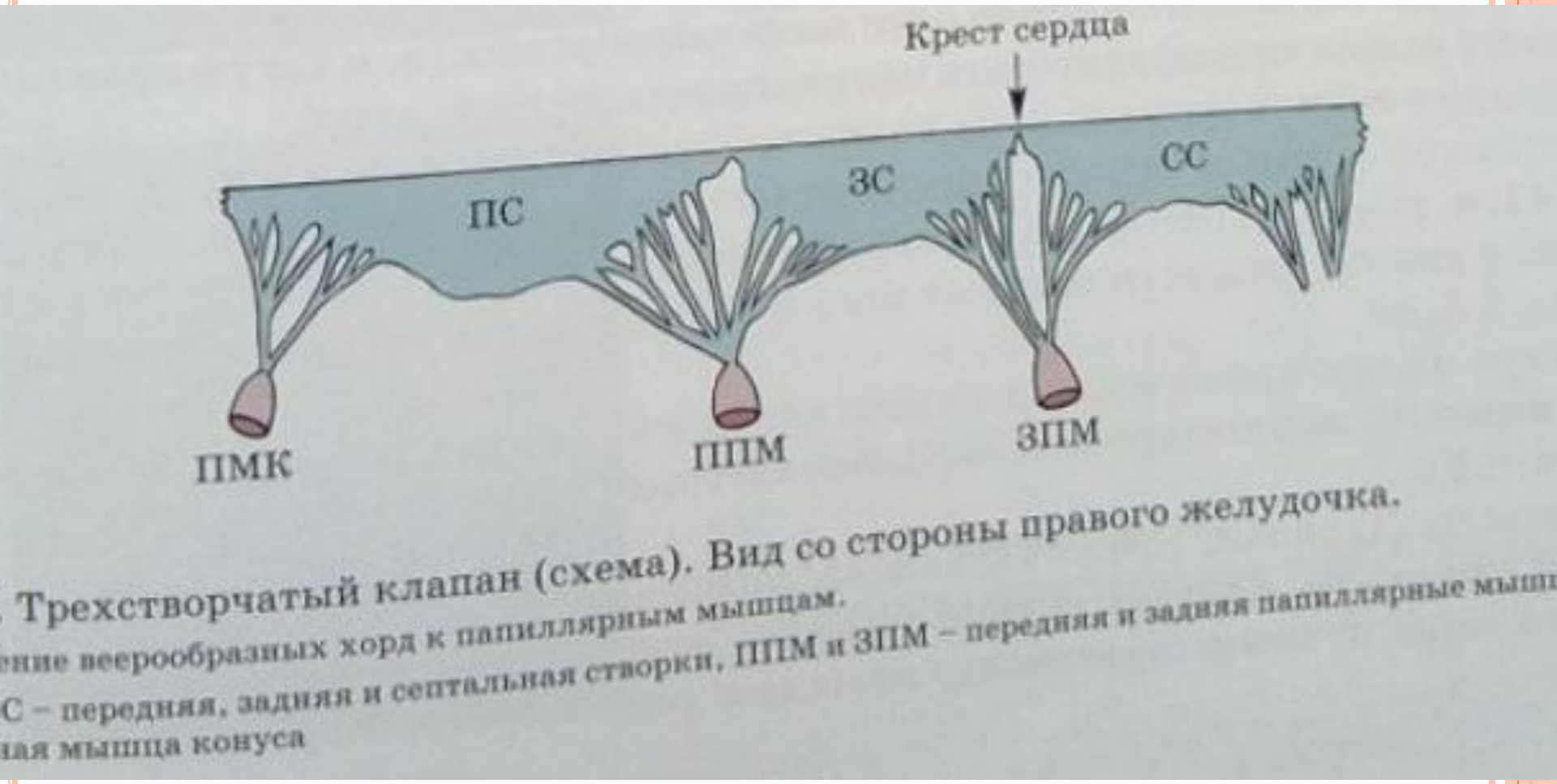

Предсердно-желудочковый пучок «пучок Гиса»

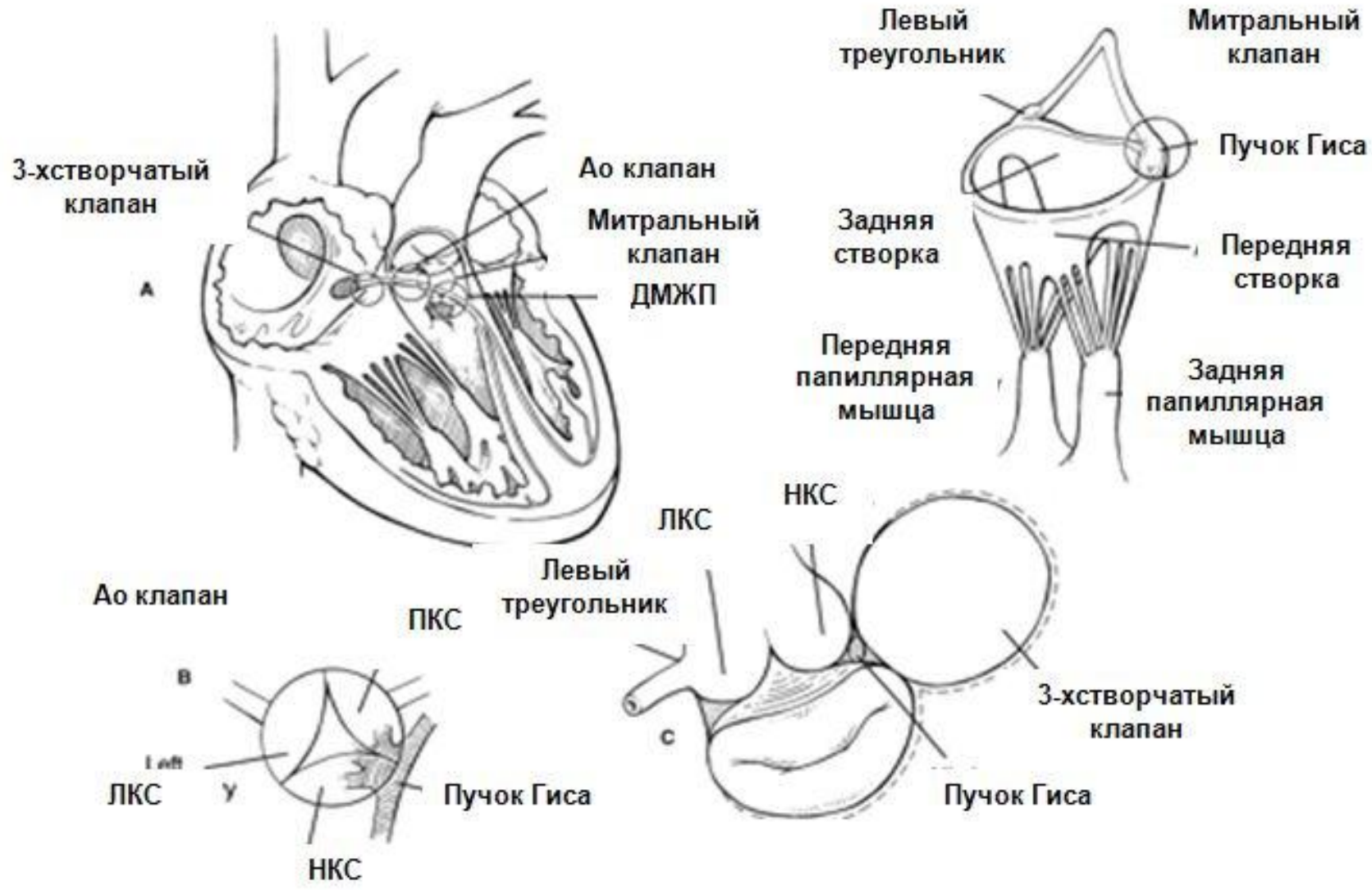

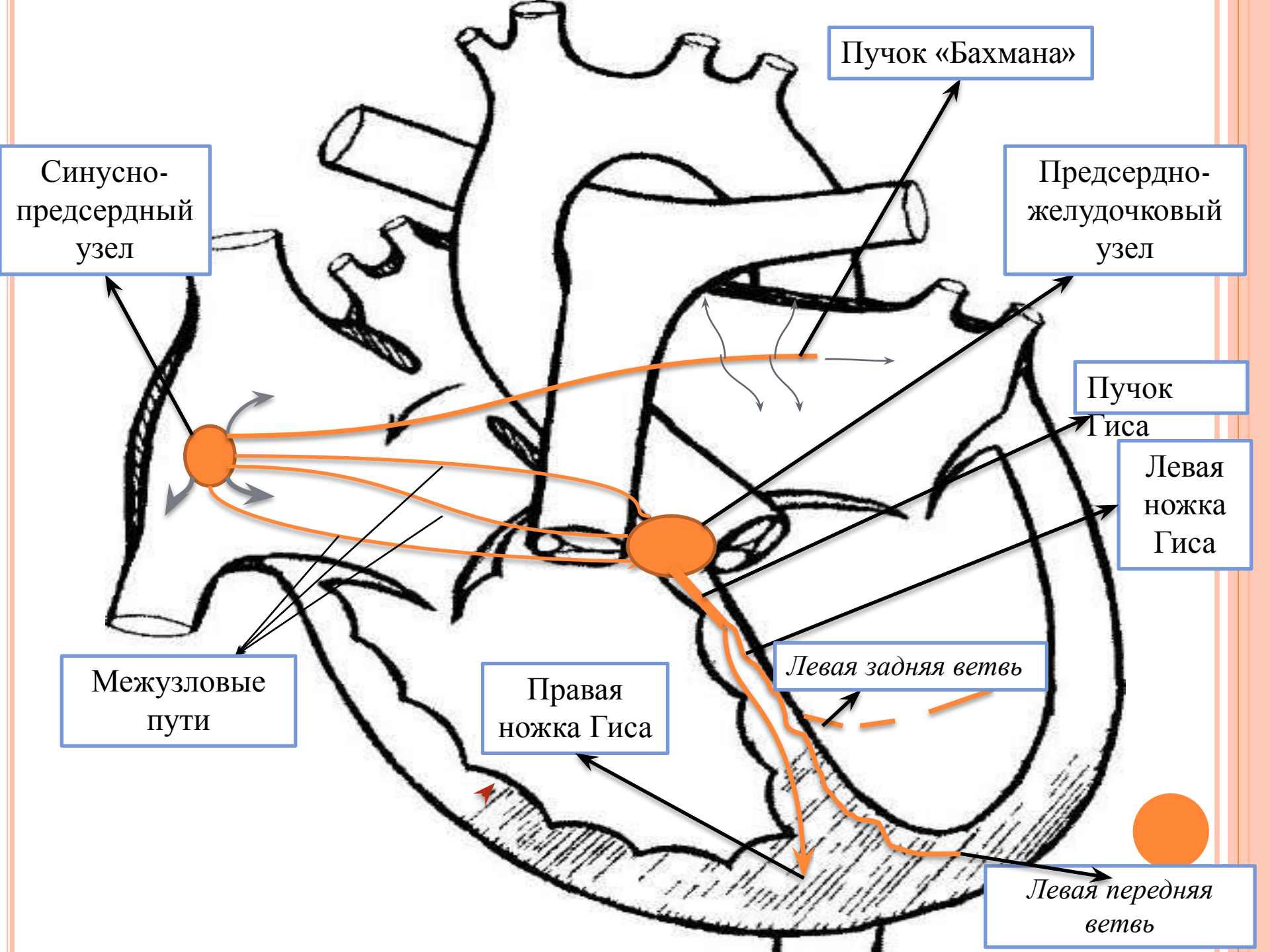
Пучок «Бахмана»
Синусно-предсердный узел
Предсердно-желудочковый узел
Пучок Гиса
Левая ножка Гиса
Межузловые пути
Правая ножка Гиса
Левая задняя ветвь
Левая передняя ветвь

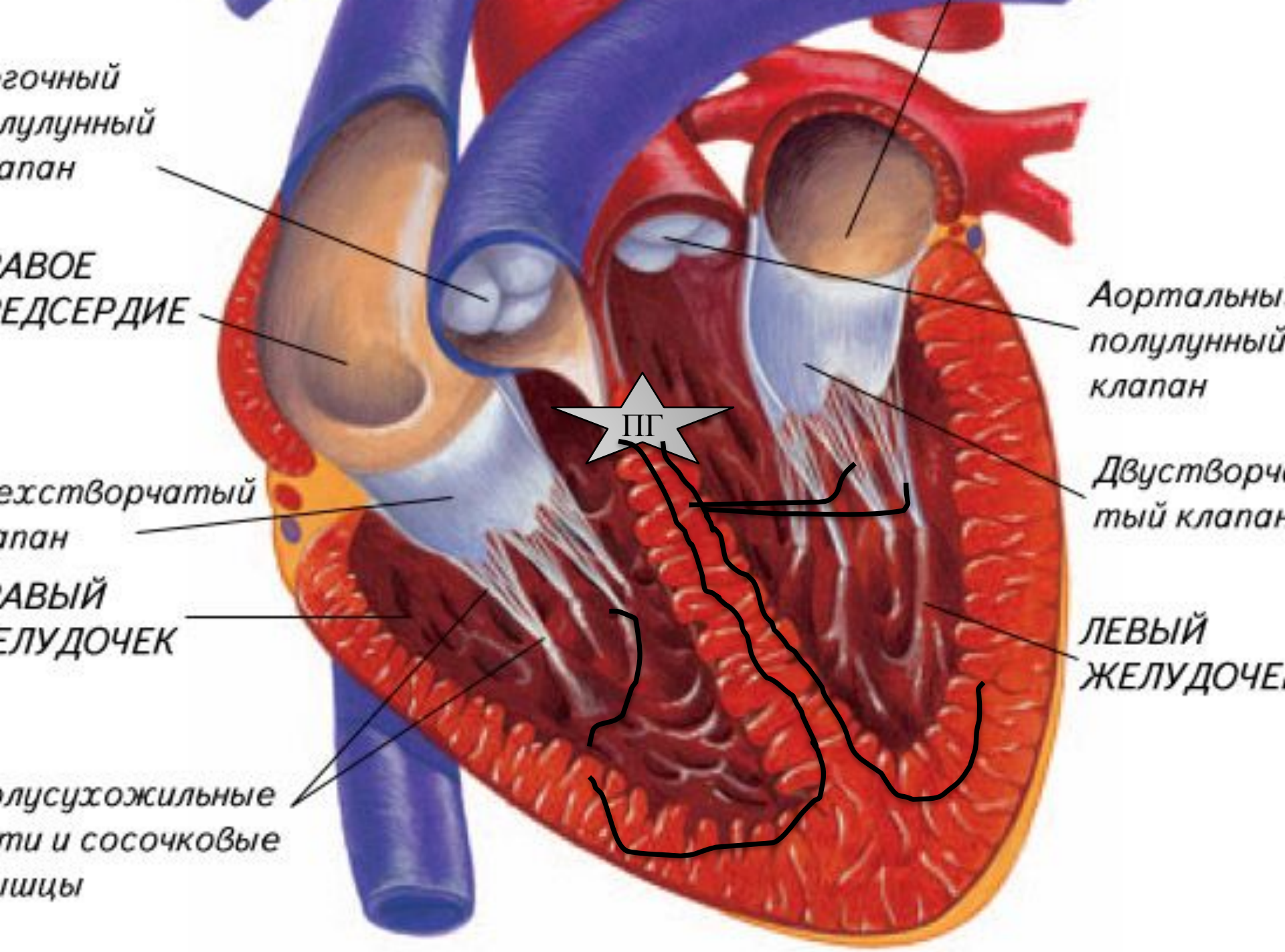
гочный
лулунный
апан
АВОЕ
ЕДСЕРДИЕ
ехстворчатый
апан
АВЫЙ
ЕЛУДОЧЕК
олусухожильные
ти и сосочковые
ышцы
ПГ
Аортальны
полулунный
клапан
Двустворч
тый клапан
ЛЕВЫЙ
ЖЕЛУДОЧЕ

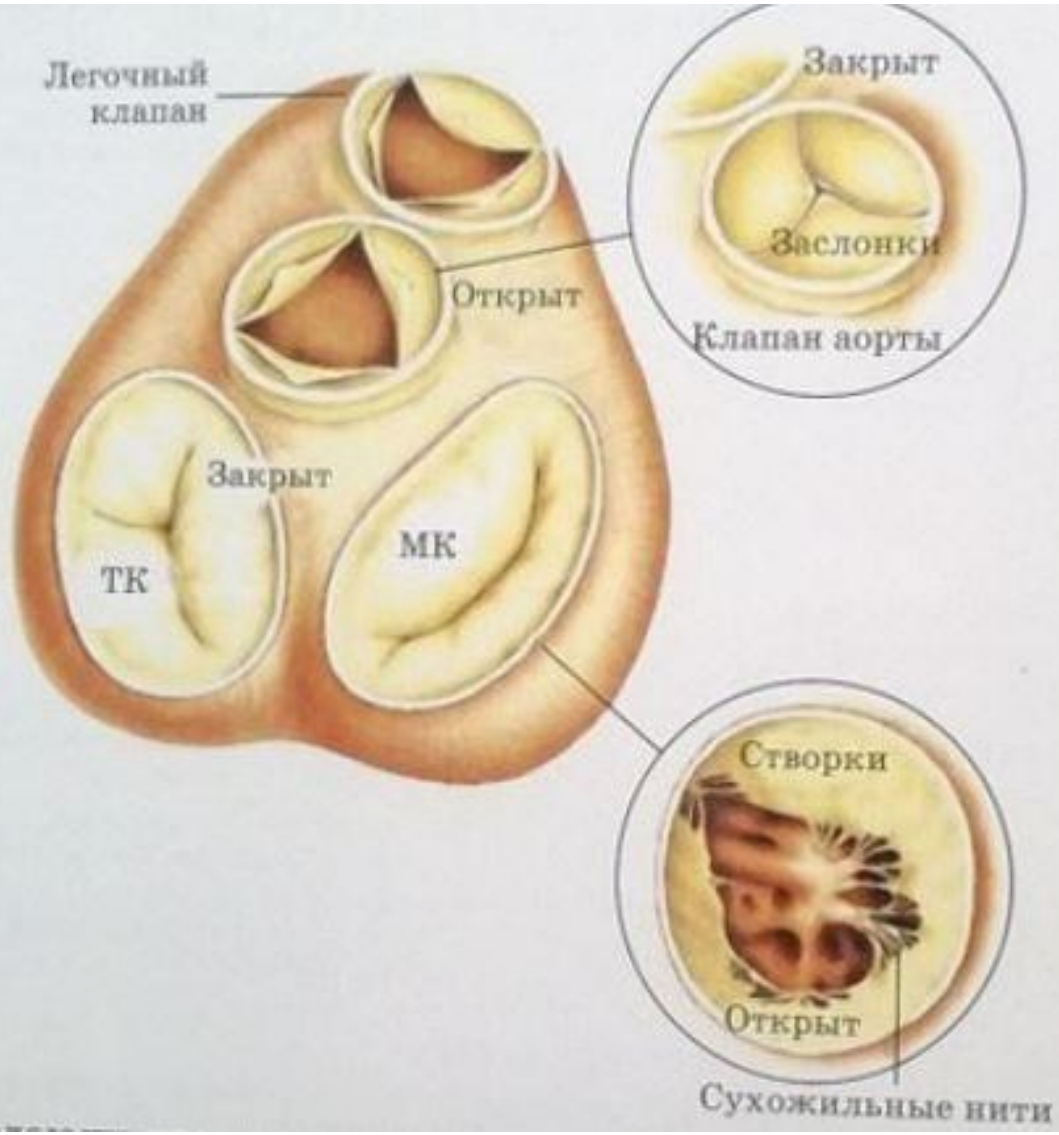

Рис. 3.68. Клапаны сердца (вид сверху на основание сердца)

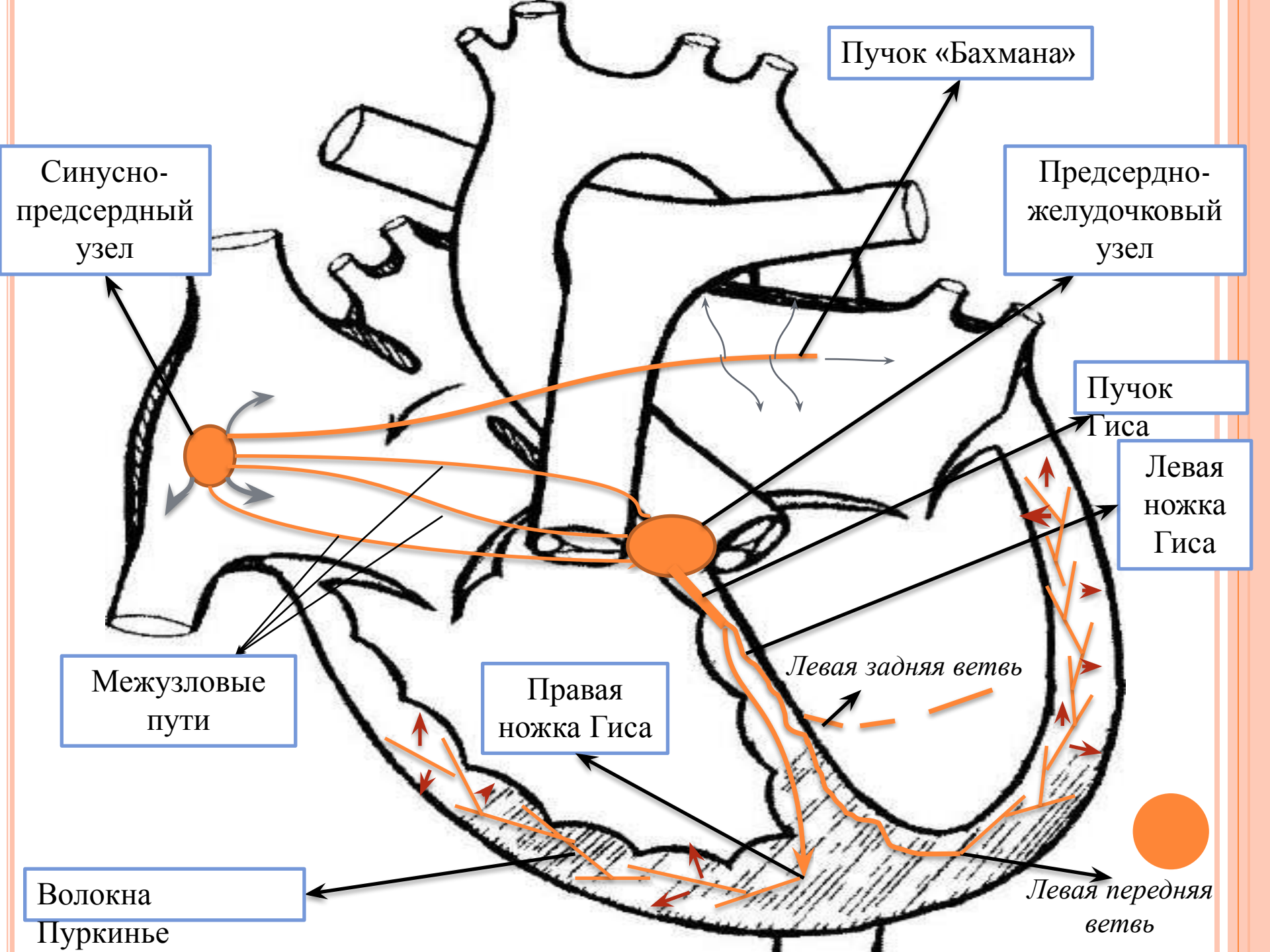
Пучок «Бахмана»
Синусно-предсердный узел
Предсердно-желудочковый узел
Пучок Гиса
Левая ножка Гиса
Межузловые пути
Правая ножка Гиса
Левая задняя ветвь
Волокна Пуркинье
Левая передняя ветвь

Ветви дуги аорты

Дуга аорты

1. Aorta ascendens
2. Arcus aortae
3. Aorta descendens

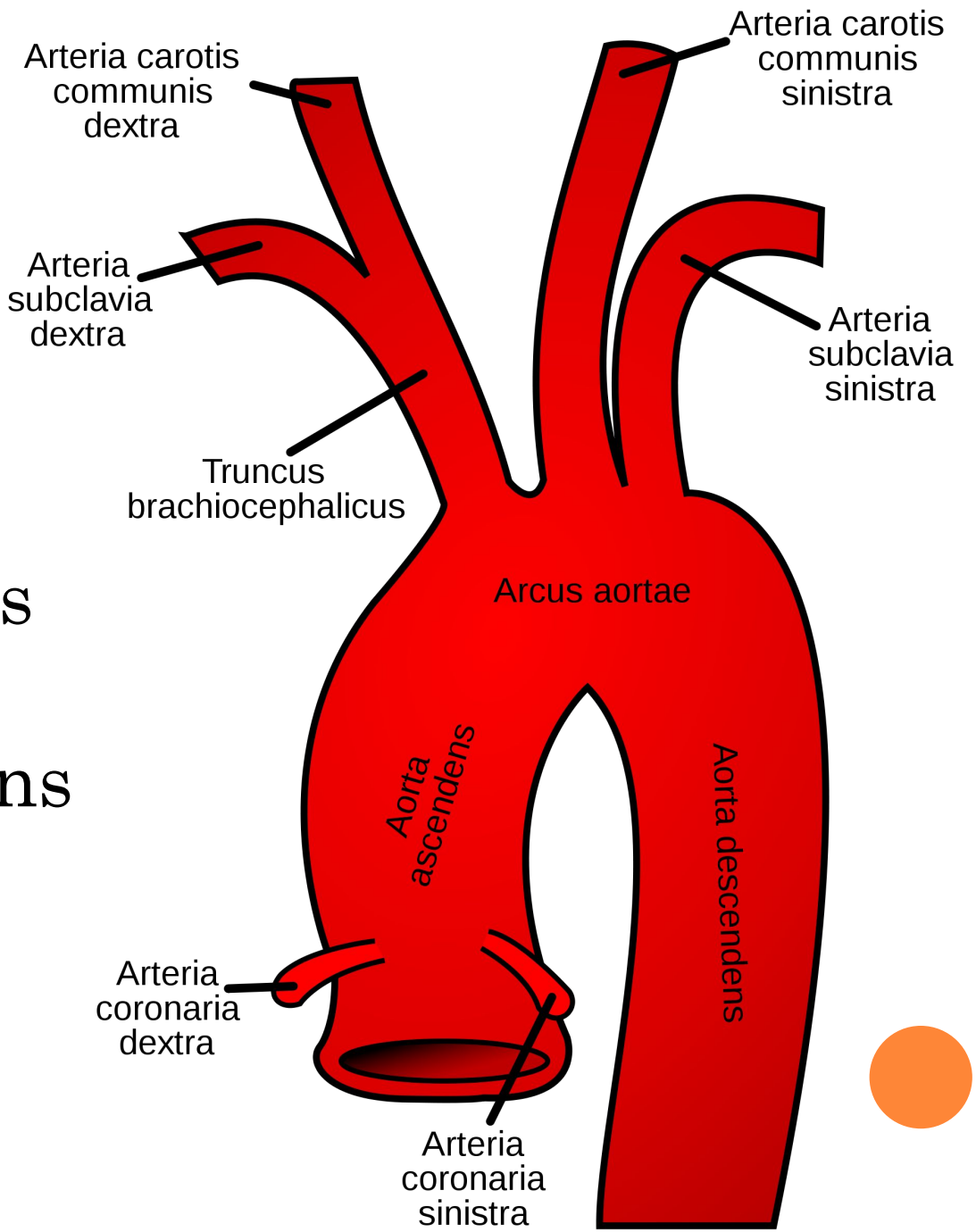

Органы головы и шеи

Наруж. Сонная а.

Вн. Сонная а.

Наруж. Сонная а.

Вн. Сонная а.

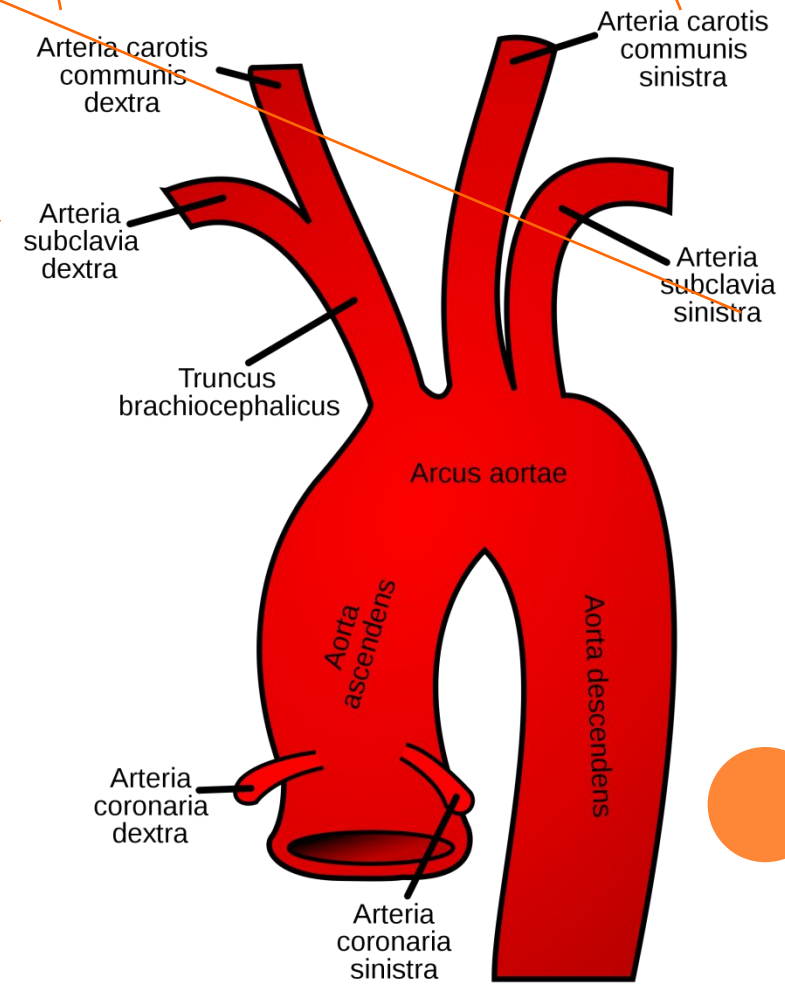

Внутренняя сонная артерия

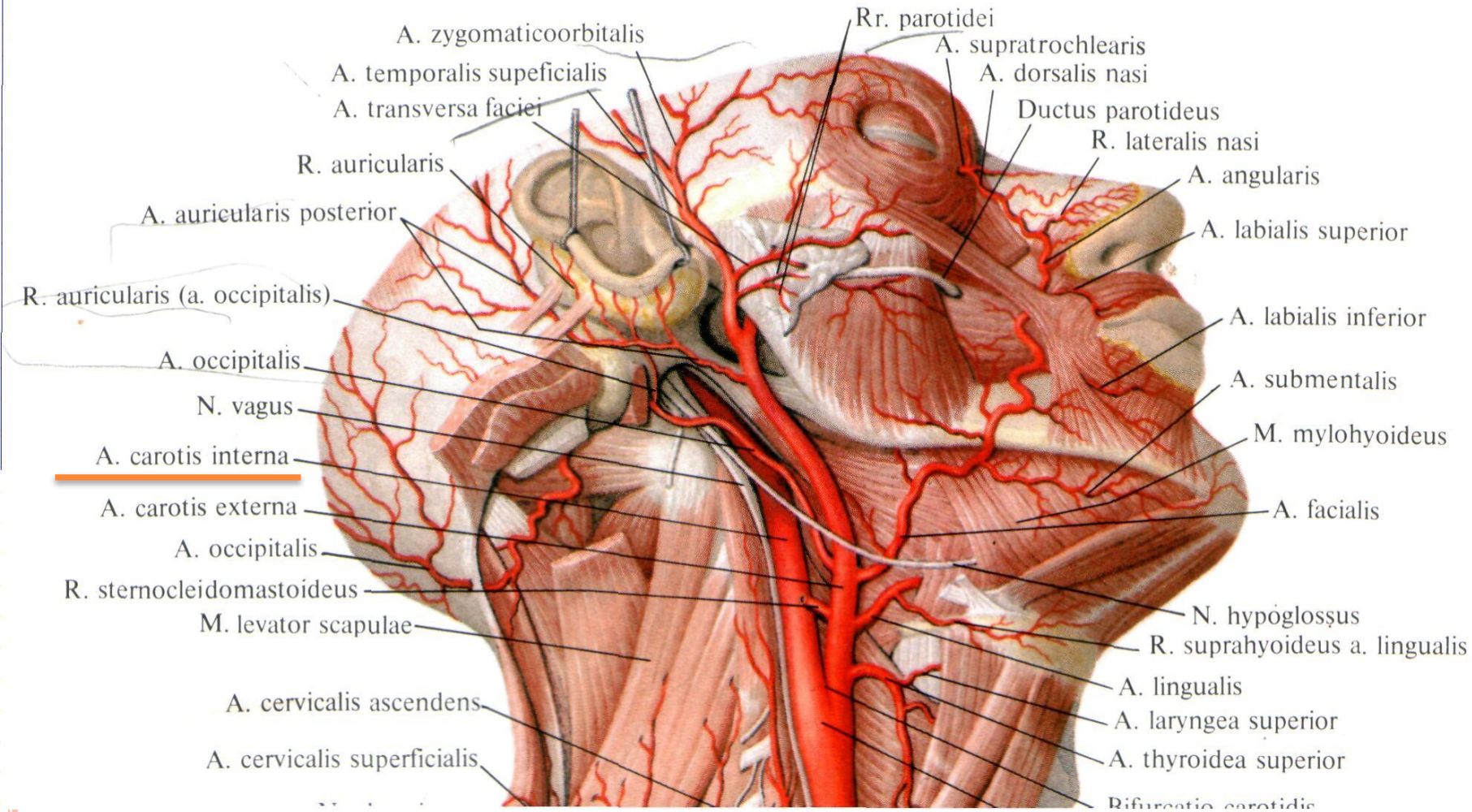

Внутренняя сонная артерия

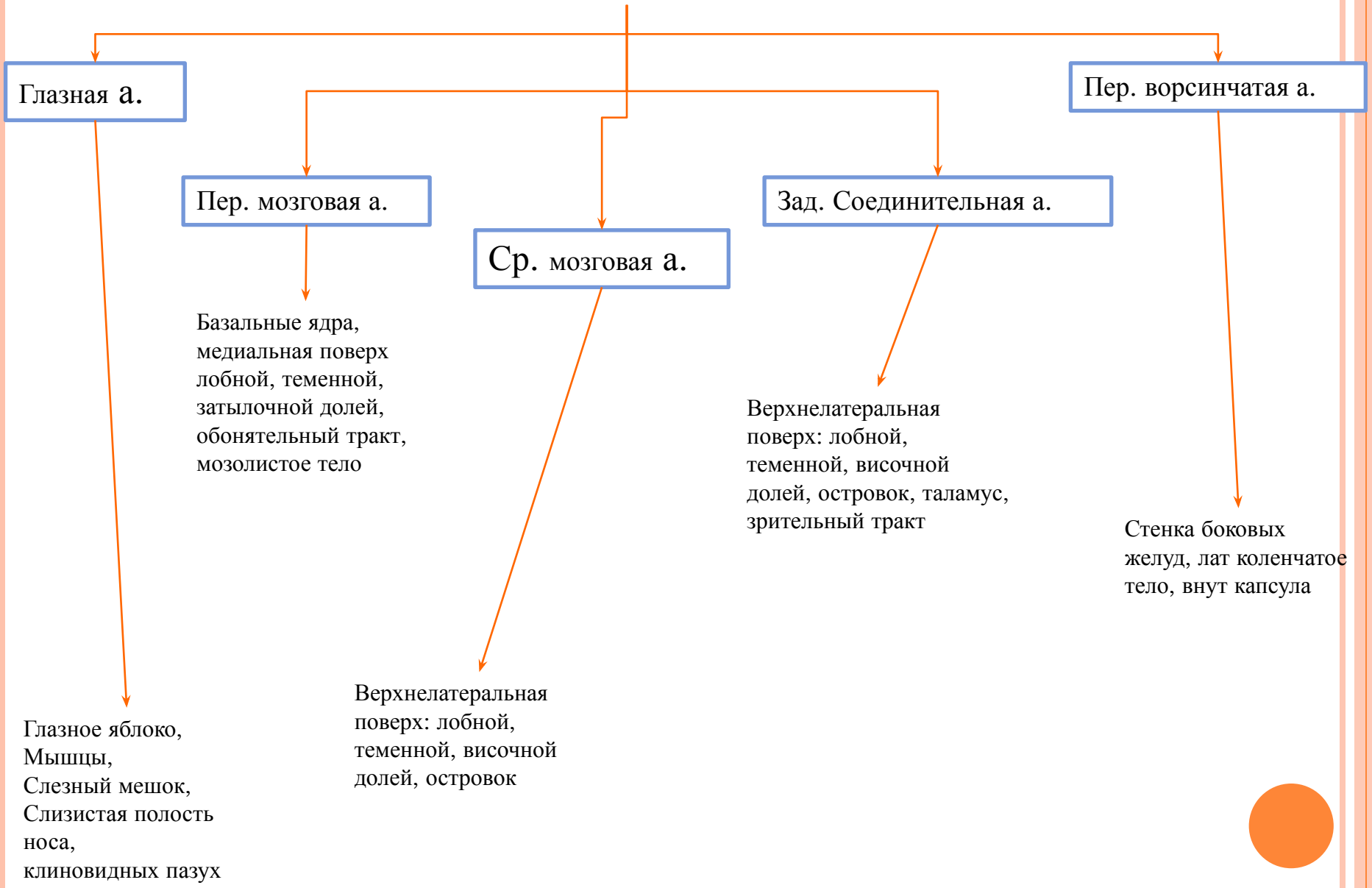

Наружная сонная артерия

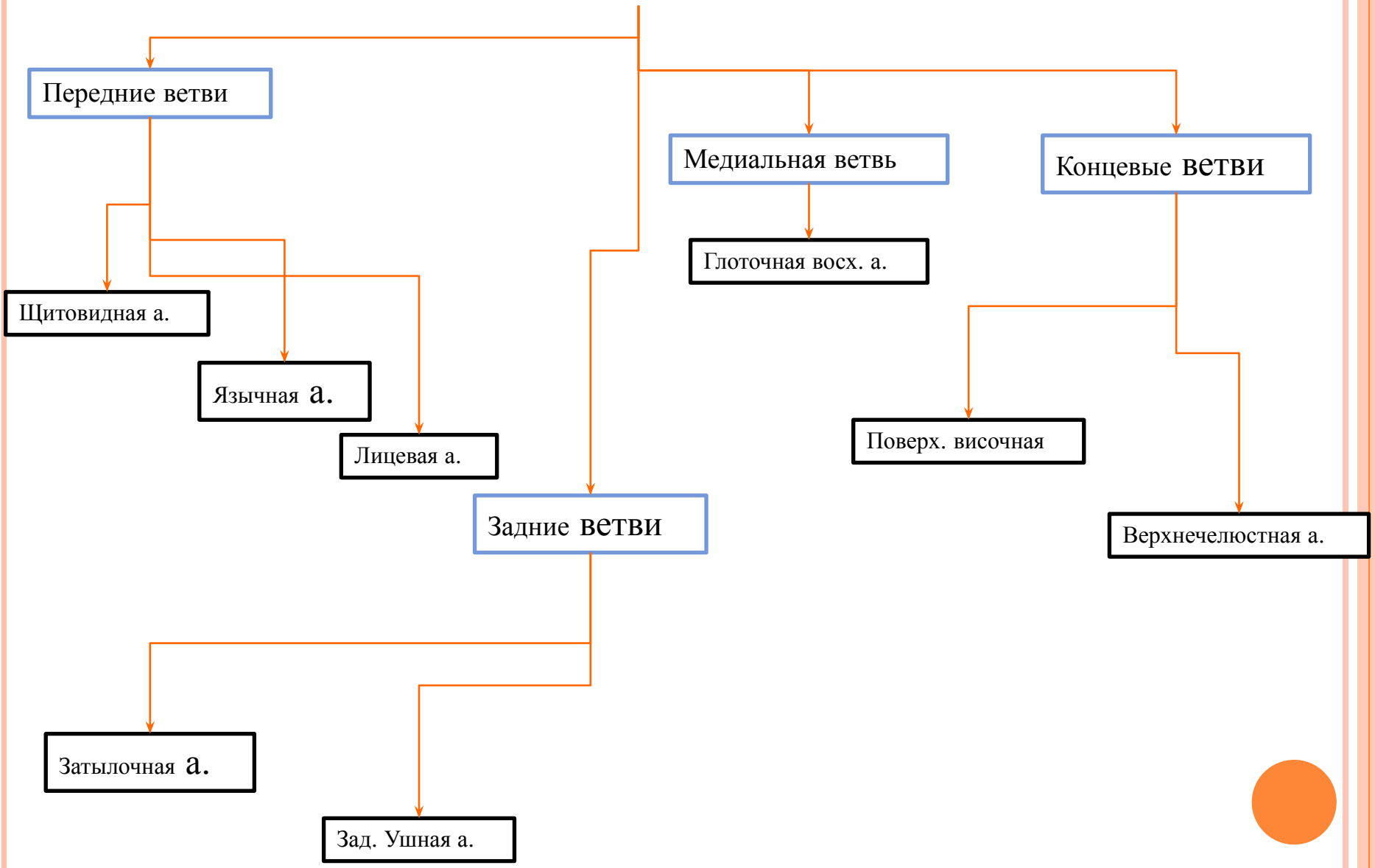

Подключичная артерия

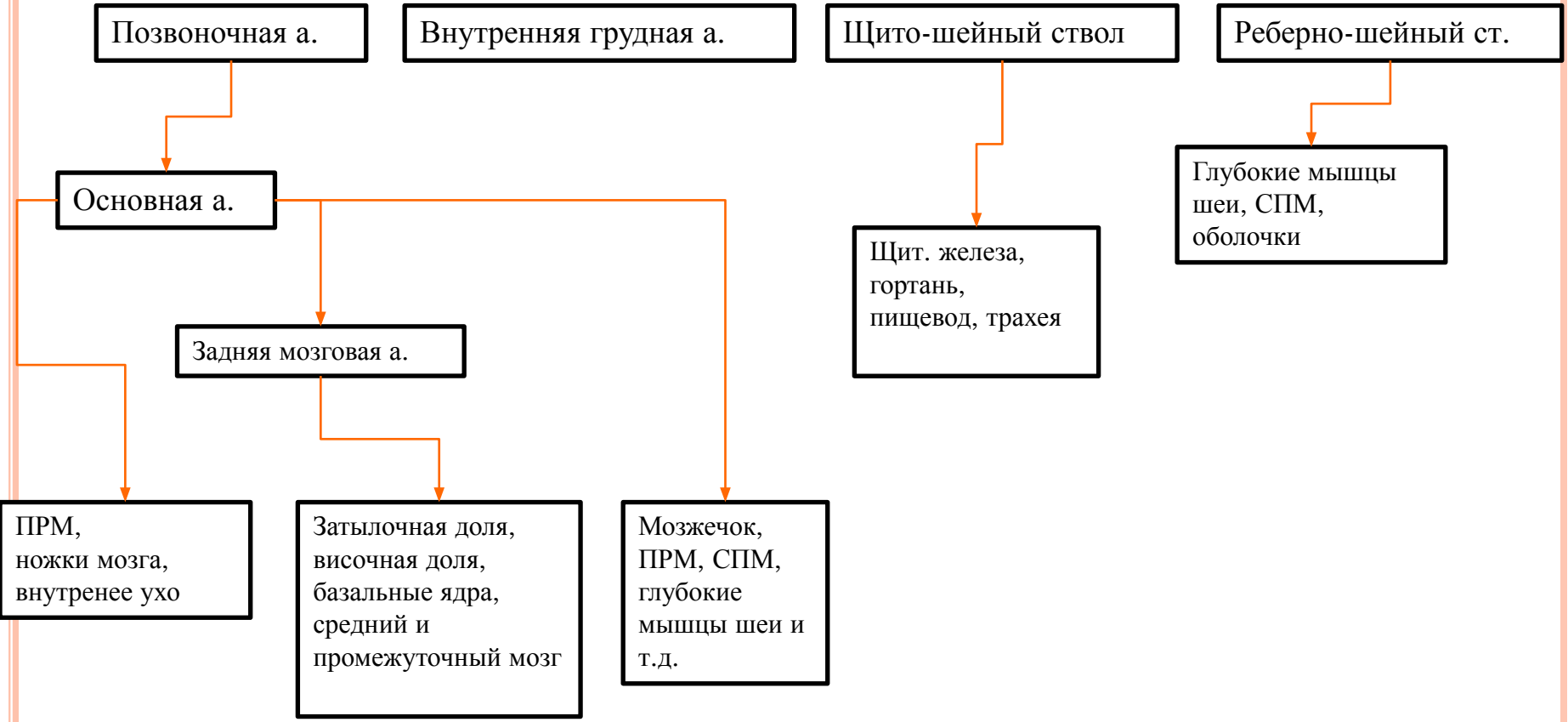

Поверхностная височная а.
Менингеальная а.
Задняя ушная а.
Затылочная а.
Лицевая а.
Сонный гломус
Позвоночная а.
Поперечная а. шеи
Щитошейный ст.
Реберно-шейный ст.
Подключичная а.
Внутренняя грудная а.

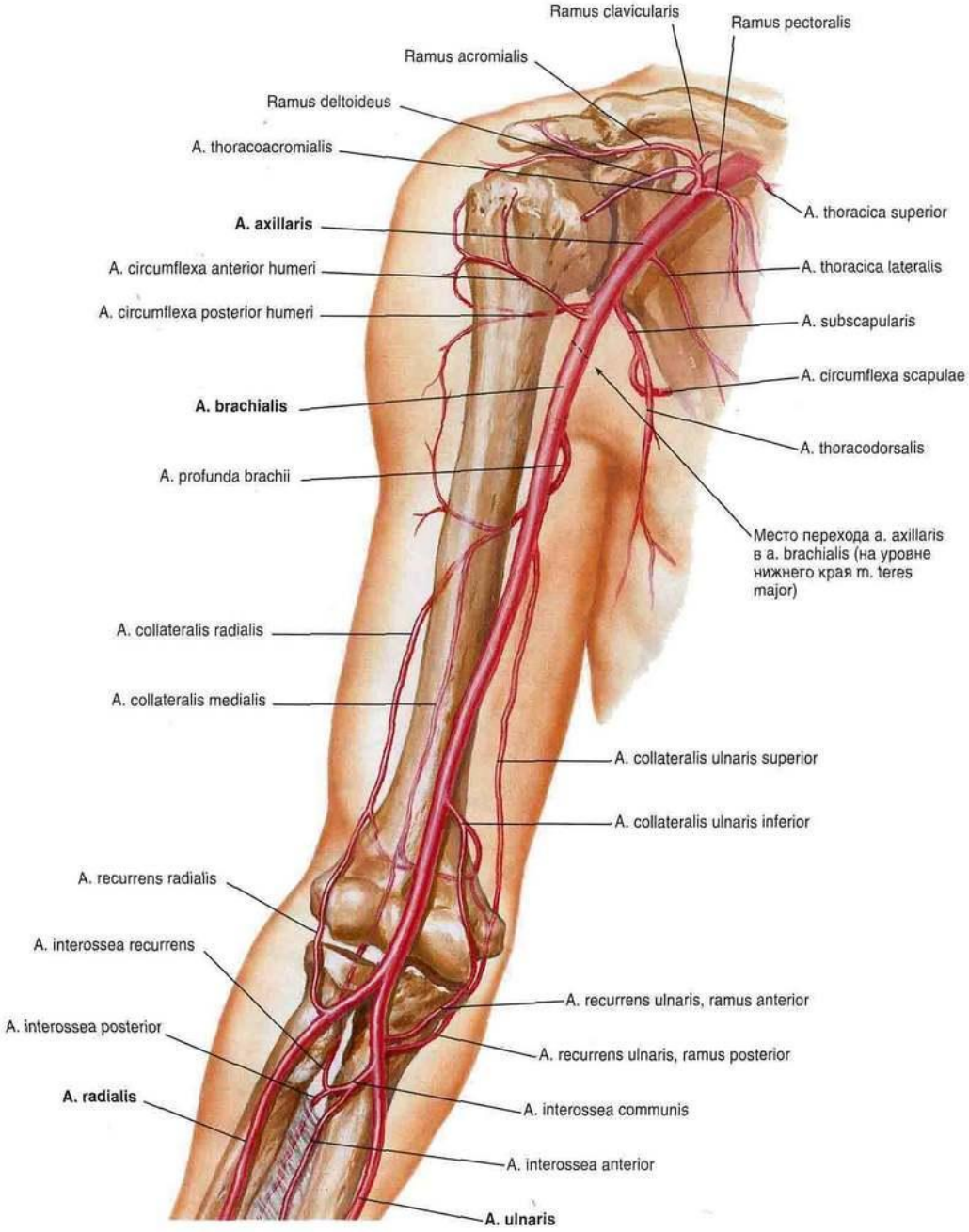
Ramus clavicularis
Ramus pectoralis
Ramus acromialis
Ramus deltoideus
A. thoracoacromialis
A. axillaris
A. circumflexa anterior humeri
A. circumflexa posterior humeri
A. brachialis
A. profunda brachii
A. collateralis radialis
A. collateralis medialis
A. recurrens radialis
A. interossea recurrens
A. interossea posterior
A. radialis
A. thoracica superior
A. thoracica lateralis
A. subscapularis
A. circumflexa scapulae
A. thoracodorsalis
Место перехода a. axillaris в a. brachialis (на уровне нижнего края m. teres major)
A. collateralis ulnaris superior
A. collateralis ulnaris inferior
A. recurrens ulnaris, ramus anterior
A. recurrens ulnaris, ramus posterior
A. interossea communis
A. interossea anterior
A. ulnaris

Ветви нисходящей части аорты

ПАРИЕТАЛЬНЫЕ, RAMI PARIETALES – к стенкам полостей

ВИСЦЕРАЛЬНЫЕ, RAMI VISCERALES – к содержимому полостей, к внутренностям

Нисходящая аорта, aorta descendens

ГРУДНОЙ ОТДЕЛ

БРЮШНОЙ ОТДЕЛ

ВЕТВИ ГРУДНОЙ ЧАСТИ АОРТЫ

PARS THORACICA AORTAE

(ПРОИЗВОДНОЙ ДОРСАЛЬНОЙ АОРТЫ)

rr. Parietales
Пристеночные ветви

rr. viscerales
Висцеральные ветви

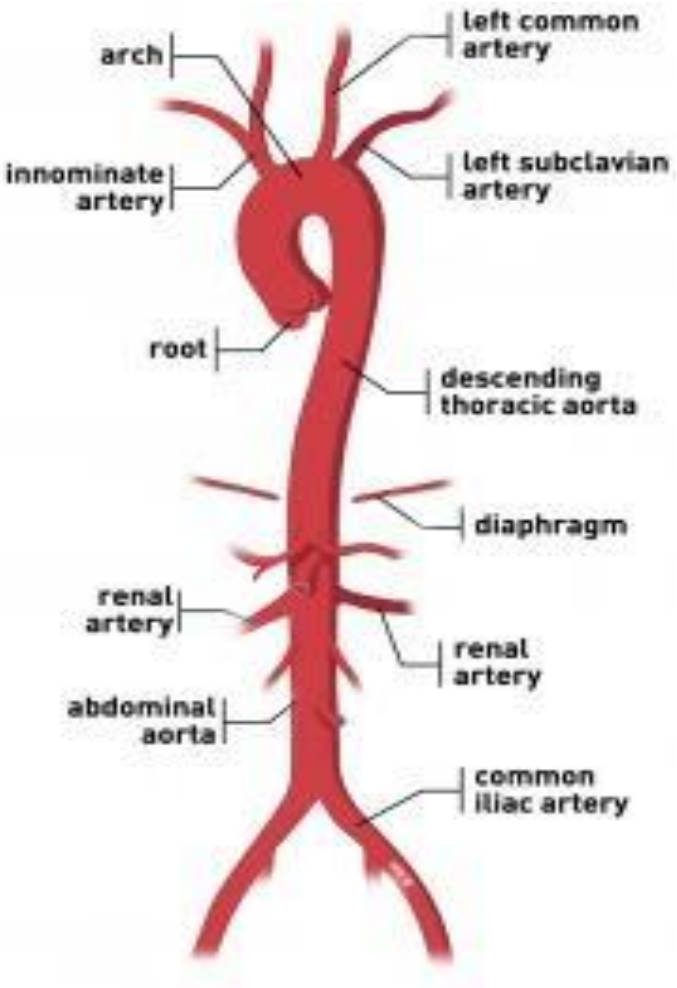

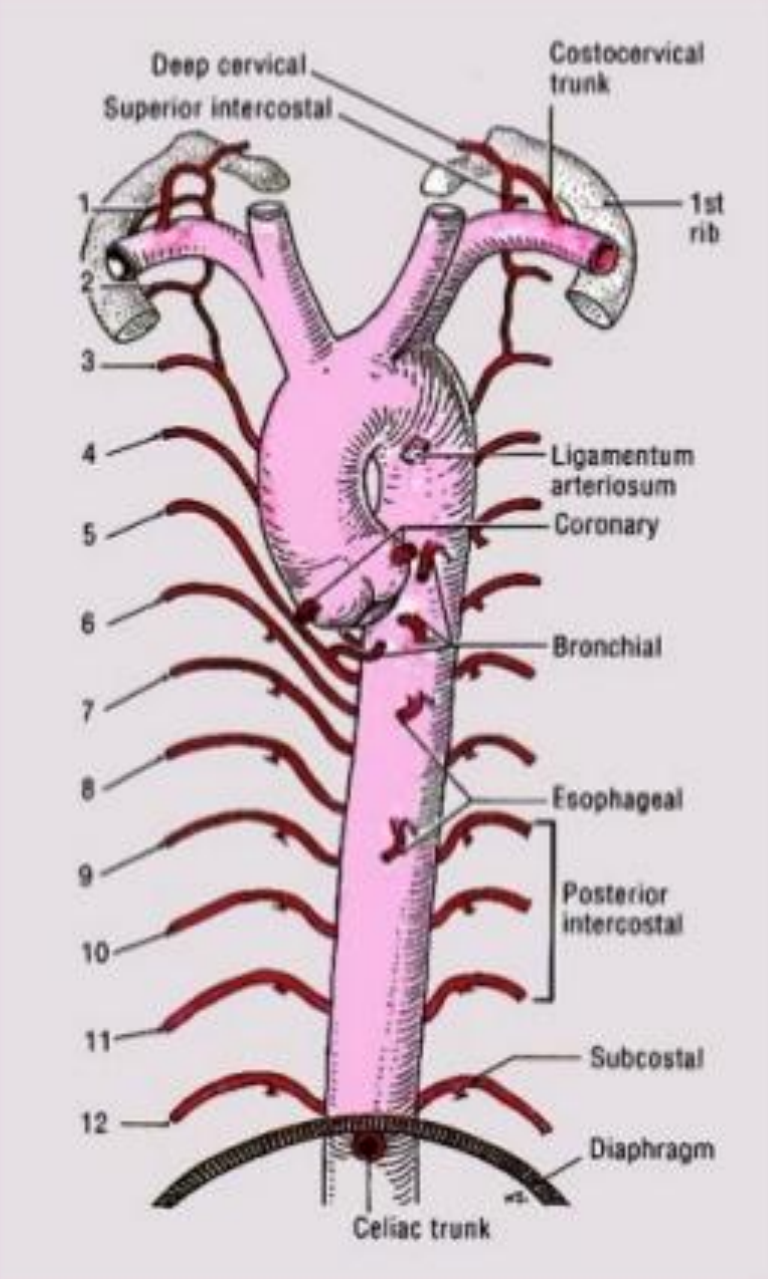

ВЕТВИ ГРУДНОЙ АОРТЫ

Aa. intercostales posteriores

Aa. phrenicae superiores

Rr. mediastinales

Rr. pericardiaci

Rr. bronchiales

Rr. oesophageales

Висцеральные ветви:

1.Бронхиальные ветви, rami bronchiales

(Для питания легкого как органа), входят в легкие в сопровождение бронхов, несут для л/у и ткани легкого артериальную кровь и сливаются с разветвлениями легочных артерий. ТРАХЕЯ, БРОНХИ, ЛЕГКИЕ!!!

2. **Пищеводные ветви, rami oesophageales**

К стенкам пищевода. ГРУДНАЯ ЧАСТЬ ПИЩЕВОДА

3.Средостенные ветви, rami mediastinales

К лимфатическим узлам и соединительной ткани заднего средостения.

4.Перикардиальные ветви, rami pericardiales

К перикарду и ЛИМФАТИЧЕСКИМ УЗЛАМ ЗАДНЕГО СРЕДОСТЕНИЯ

Пристеночные ветви:

Соответственно сегментарному строению стенок грудной полости имеются сегментарные – **ЗАДНИЕ МЕЖРЕБЕРНЫЕ АРТЕРИИ, aa. Intercostales post.**

ВЕРХНИЕ ДИАФРАГМАЛЬНІЕ АРТЕРИИ, aa. phrenice superiores

Задние межреберные артерии, aa. Intercostales post.

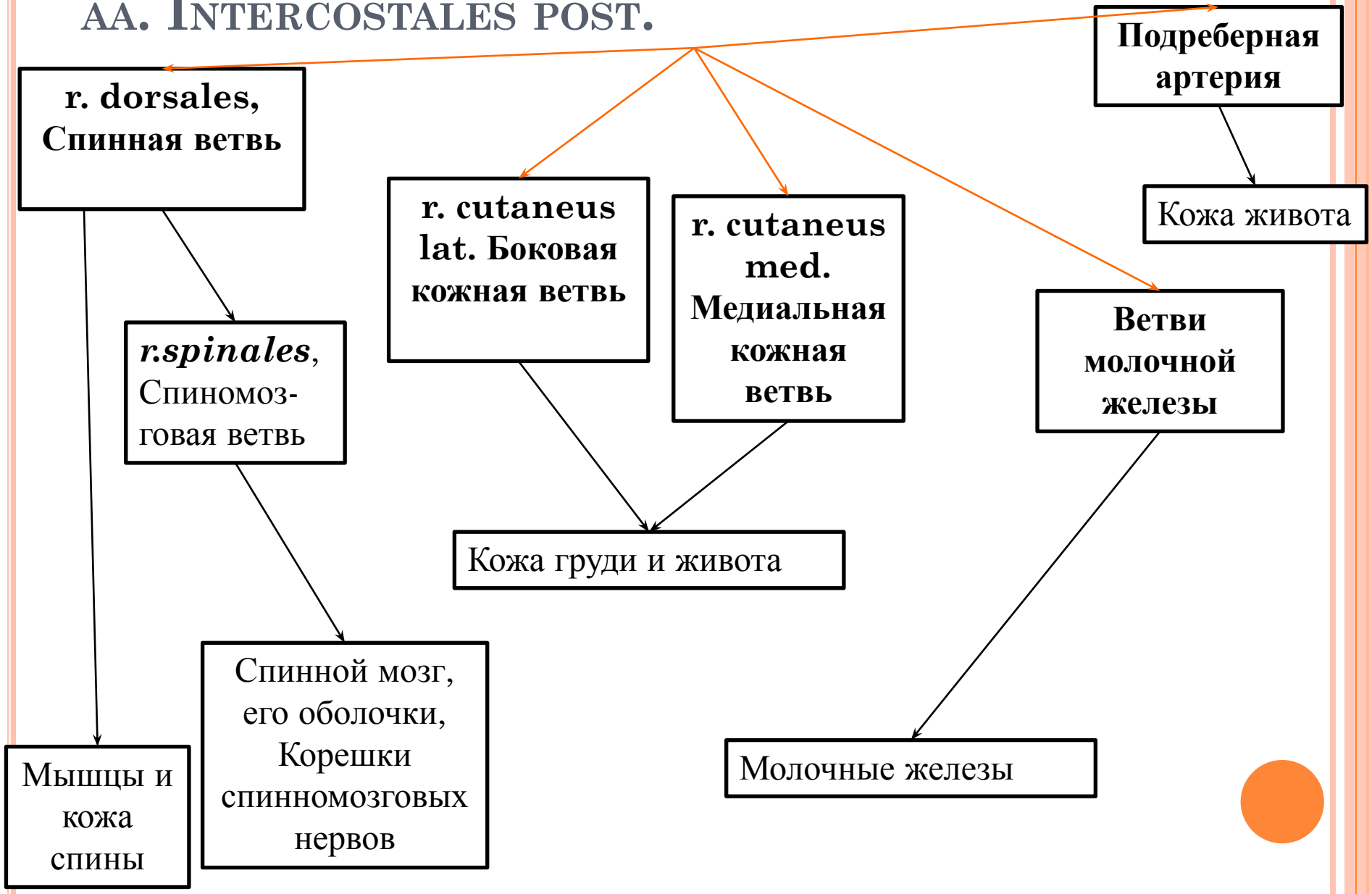

КРОВОСНАБЖЕНИЕ ПЕРЕДНЕ-БОКОВОЙ СТЕНКИ ТУЛОВИЩА

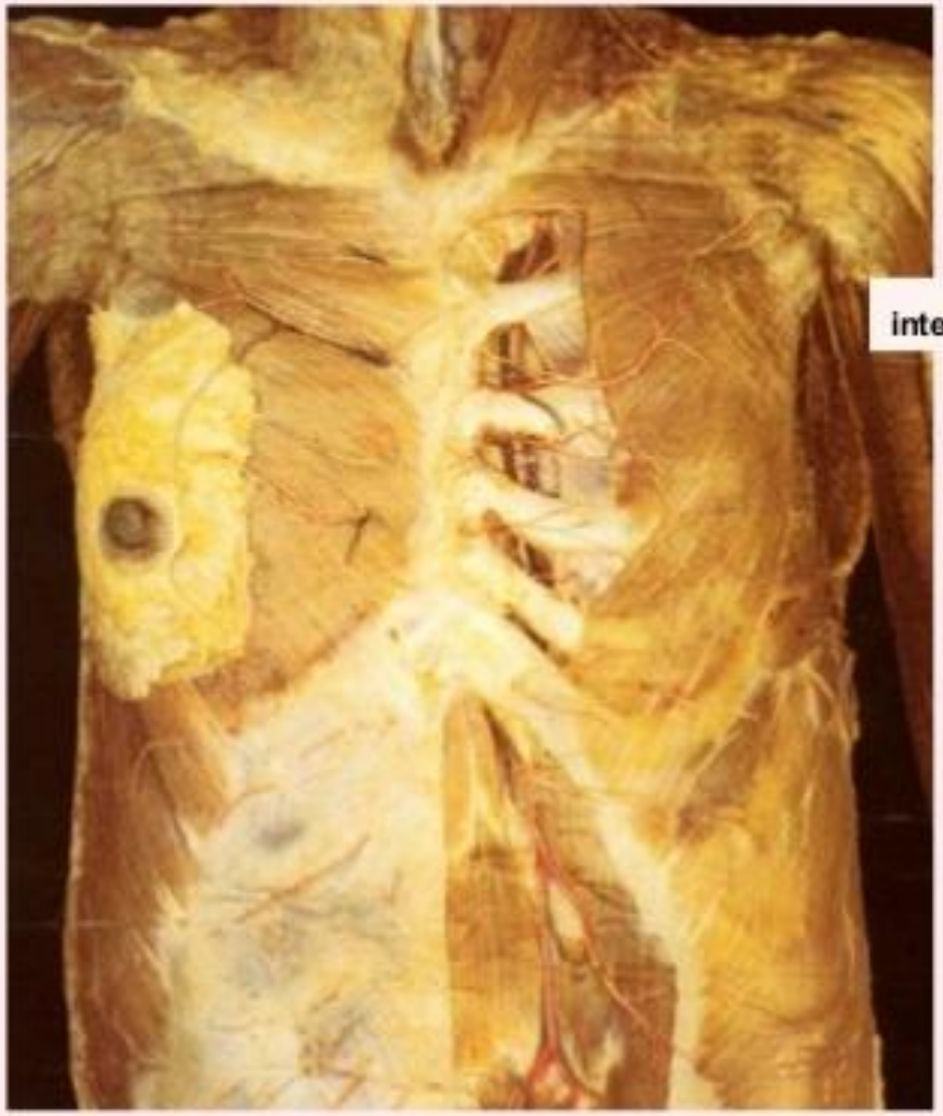

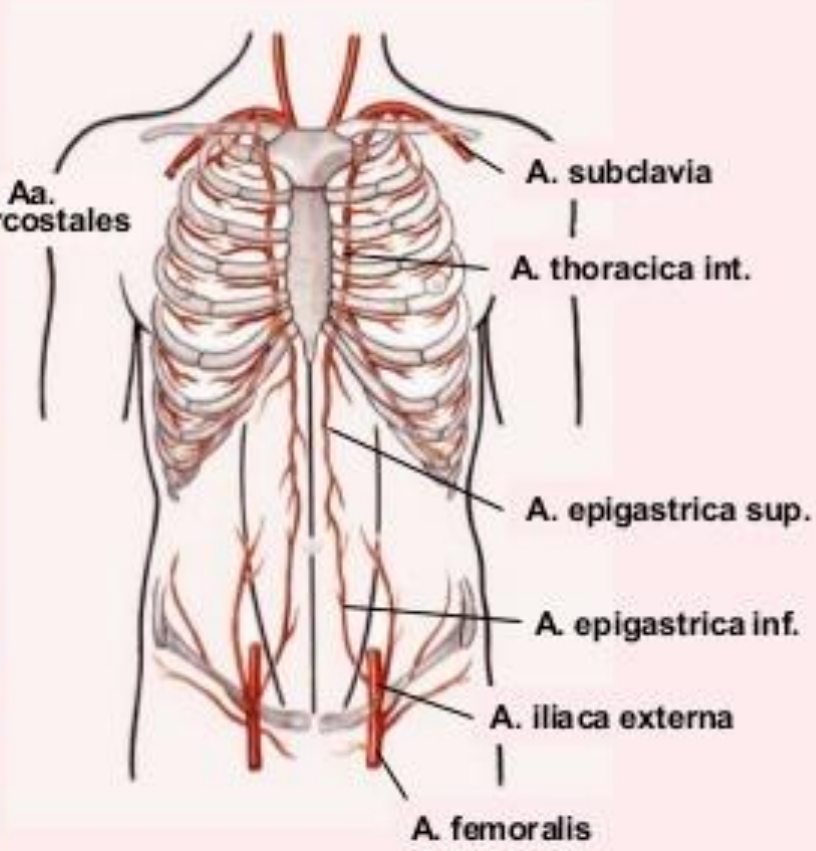

КРОВОСНАБЖЕНИЕ ДИАФРАГМЫ

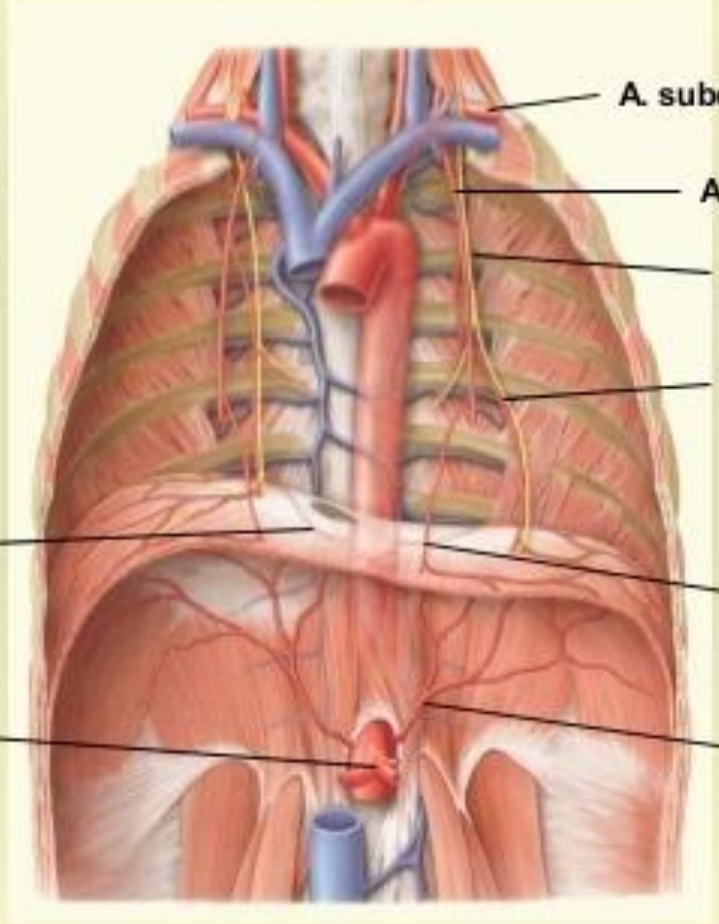

БРЮШНАЯ АОРТА

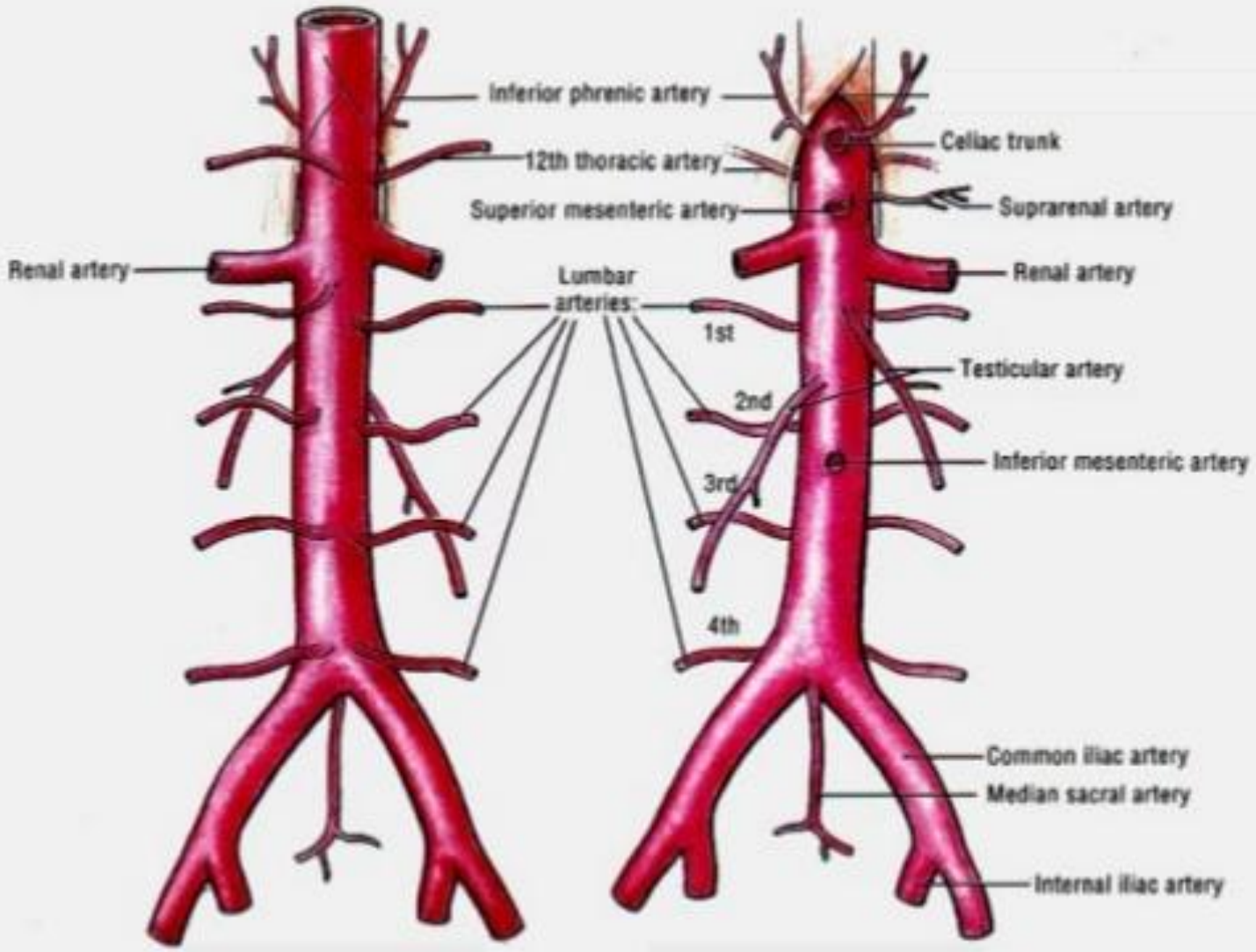

Вид сзади

Вид спереди

Брюшная аорта

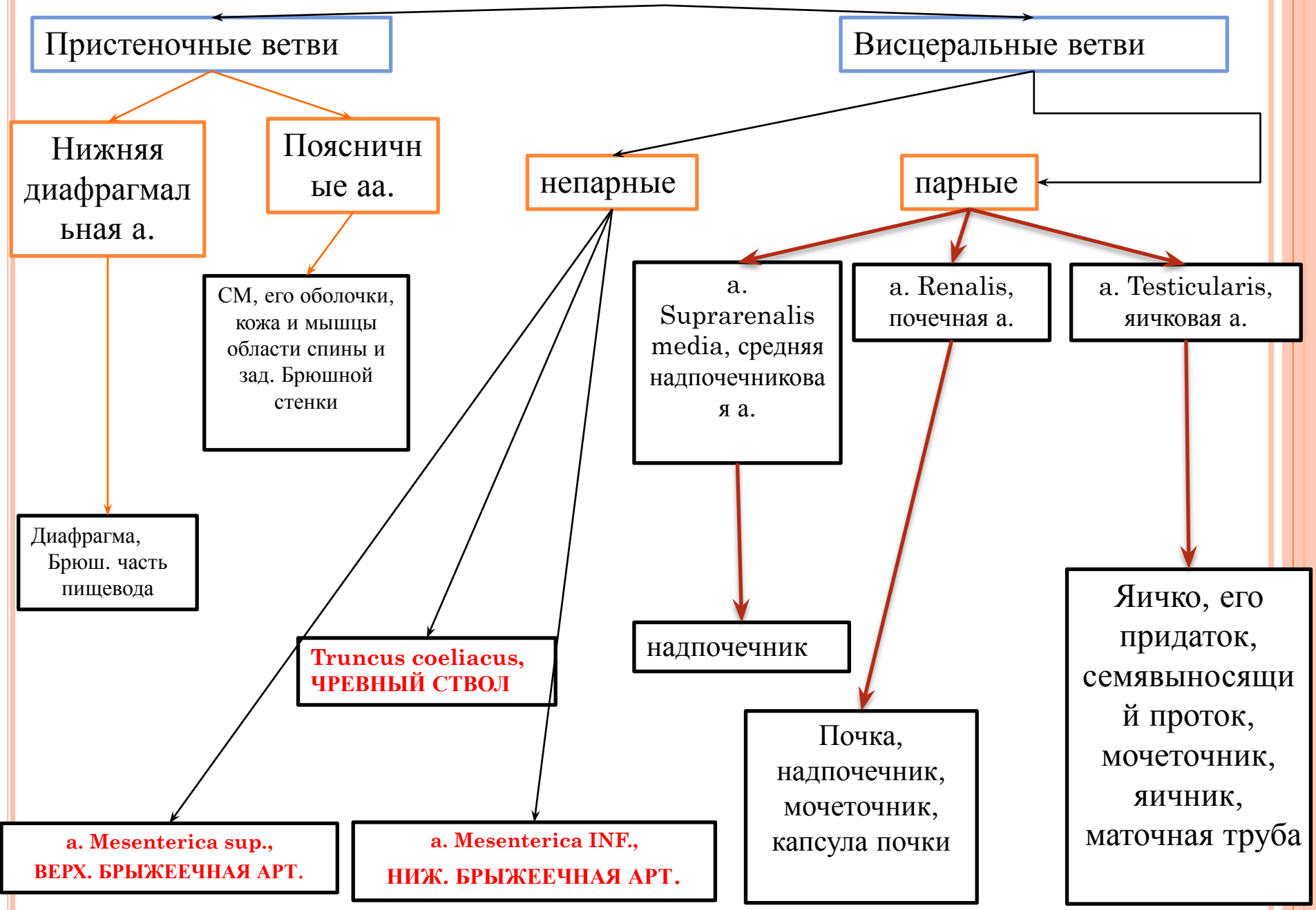

ВЕТВИ БРЮШНОЙ АОРТЫ

Висцеральные ветви

- Truncus coeliacus
- A. mesenterica superior
- A. mesenterica inferior
- A. suprarenalis media *(парная)*
- A. renalis *(парная)*
- A. ovarica *(парная)* или

  A. testicularis *(парная)*
- A. illiaca interna

  (*ветвь* A. illiaca com.)

Кровоснабжение внутренних органов в брюшной и тазовой полостях

Париетальные (пристеночные) ветви

- Aa. phrenicae inferiores
- Aa. lumbales
- A. sacralis media

Кровоснабжение соматических образований (кости, мышцы, кожный покров), образующих стенки брюшной полости и область спины.

КРОВОСНАБЖЕНИЕ ОРГАНОВ В ЭПИГАСТРИУМЕ

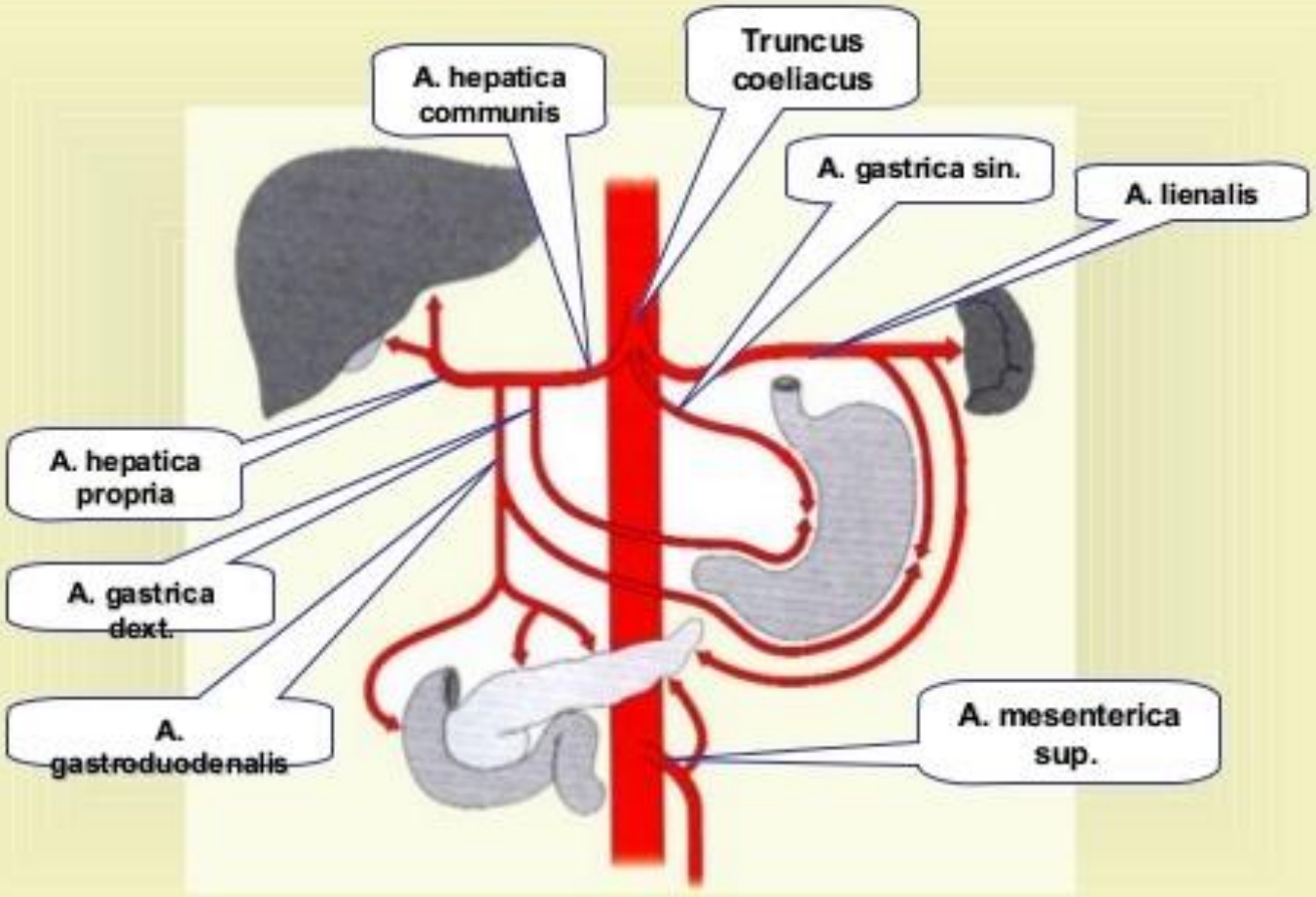

Truncus coeliacus, чревный ствол

a. Gastrica sinistra, левая желудочная артерия

a. Hepatica communis, общая печеночная артерия

a. Lienalis, селезеночная артерия

a. Hepatica propria, *собственная печеночная артерия*

a. Gastroduodenalis, *гастродуоденальная артерия*

aa. Gastricae breves, *короткие желудочные арт.*

rr. Pancreatici, *ветви к поджелудочной железе*

rr. Gastroepiploica sinistra, *левая желудочково-сальниковая а.*

rr. Oesophageales, *пищеводные ветви*

Области кровоснабжения

Брюшная часть пищевода

Желудок

Печень, желчный пузырь

Желудок, большой сальник, duodenum, pancreas

желудок

pancreas

Желудок, сальник

TRUNCUS COELIACUS

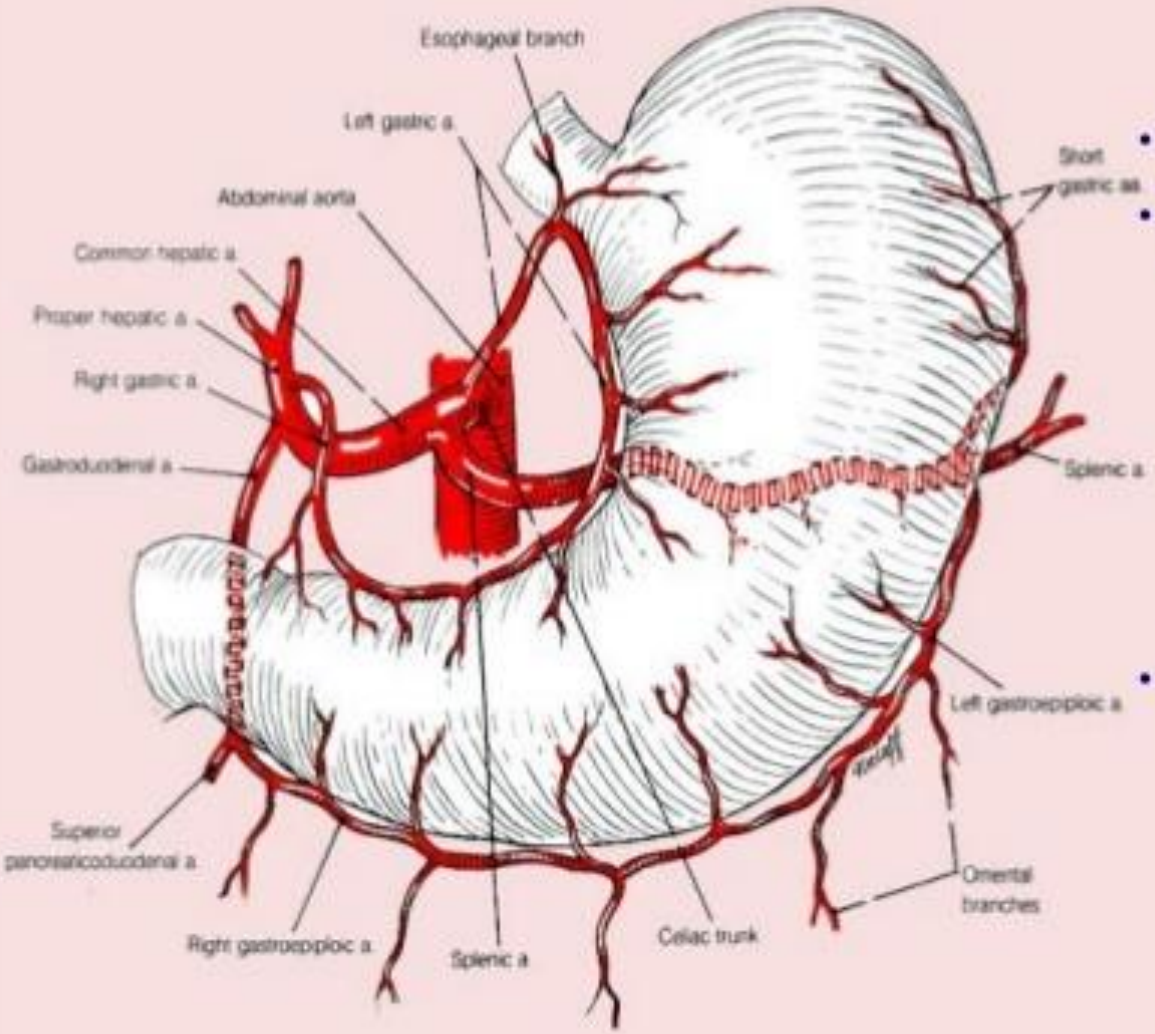

- A. gastrica sinistra
- A. hepatica communes
  - A. gastrica dextra
  - A. gastroduodenalis
    - A. pancreaticoduodenalis super.
    - A. gastroomentalis dextra
  - A. hepatica propria
- A. lienalis
  - A. gastroomentalis sinistra
  - Aa. gastricae breves
  - Rr. pancreatici
  - Rr. lienales

КРОВОСНАБЖЕНИЕ ЖЕЛУДКА

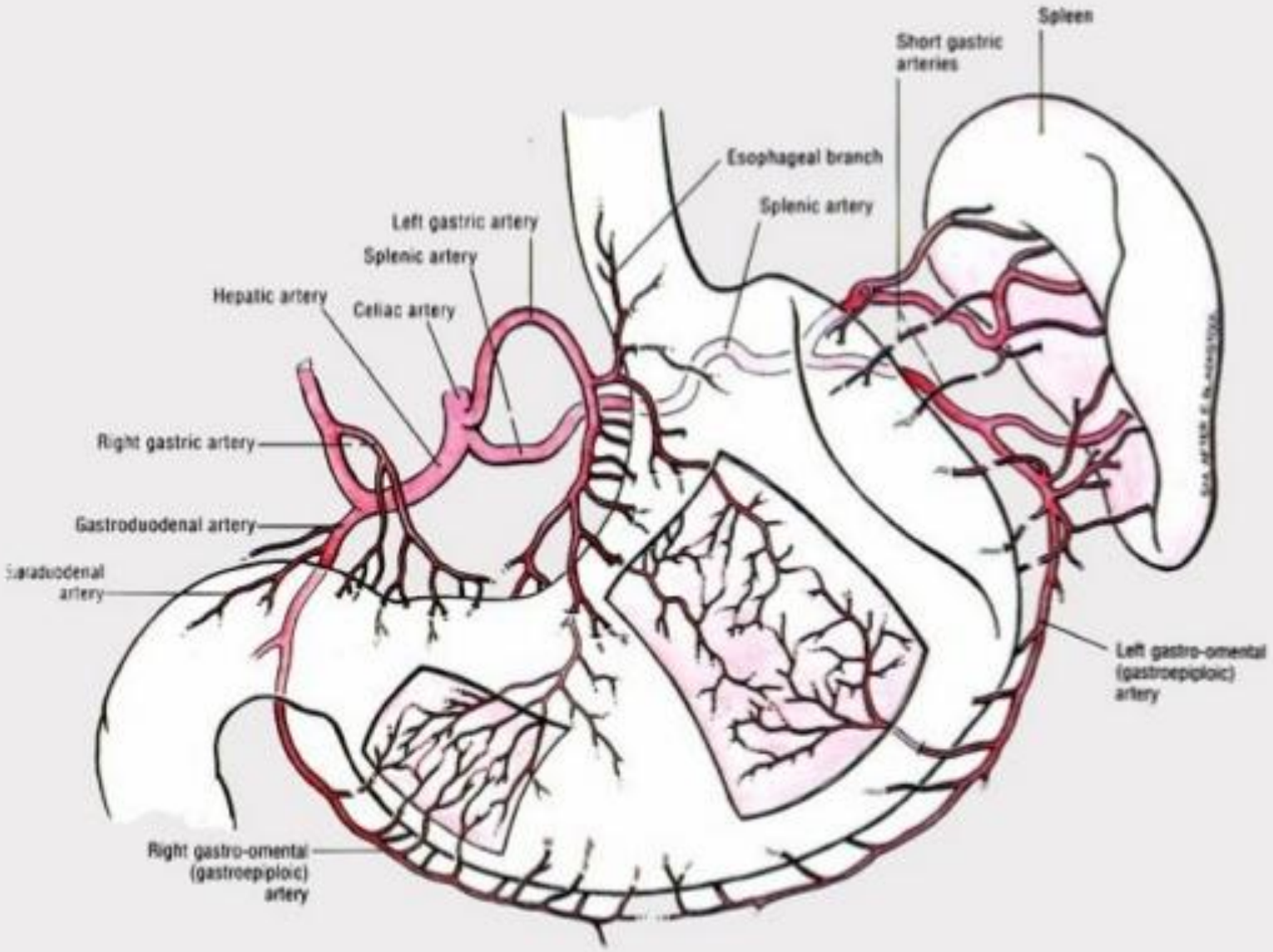

КРОВОСНАБЖЕНИЕ ПОДЖЕЛУДОЧНОЙ ЖЕЛЕЗЫ

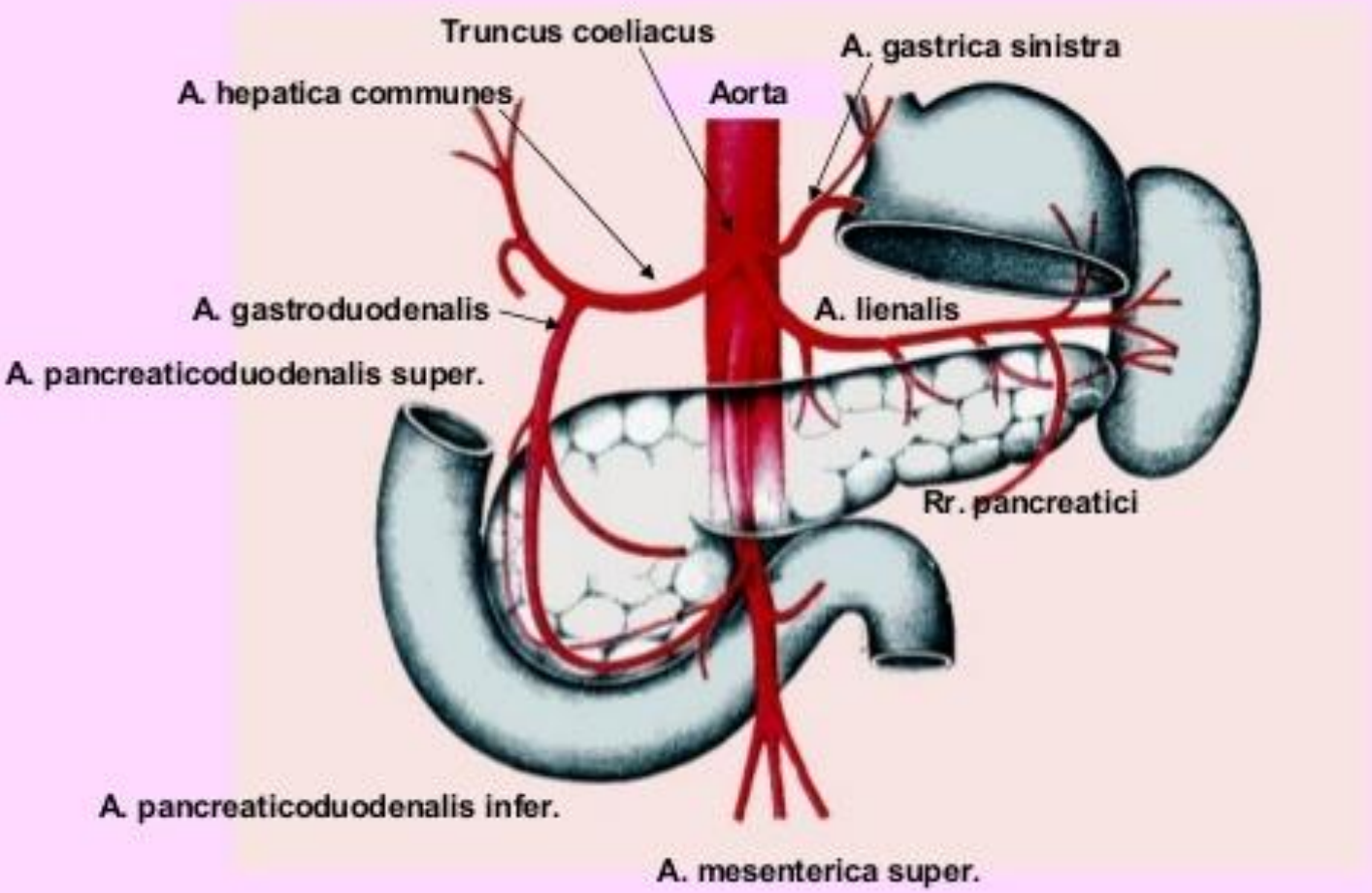

КРОВОСНАБЖЕНИЕ ТОНКОЙ КИШКИ

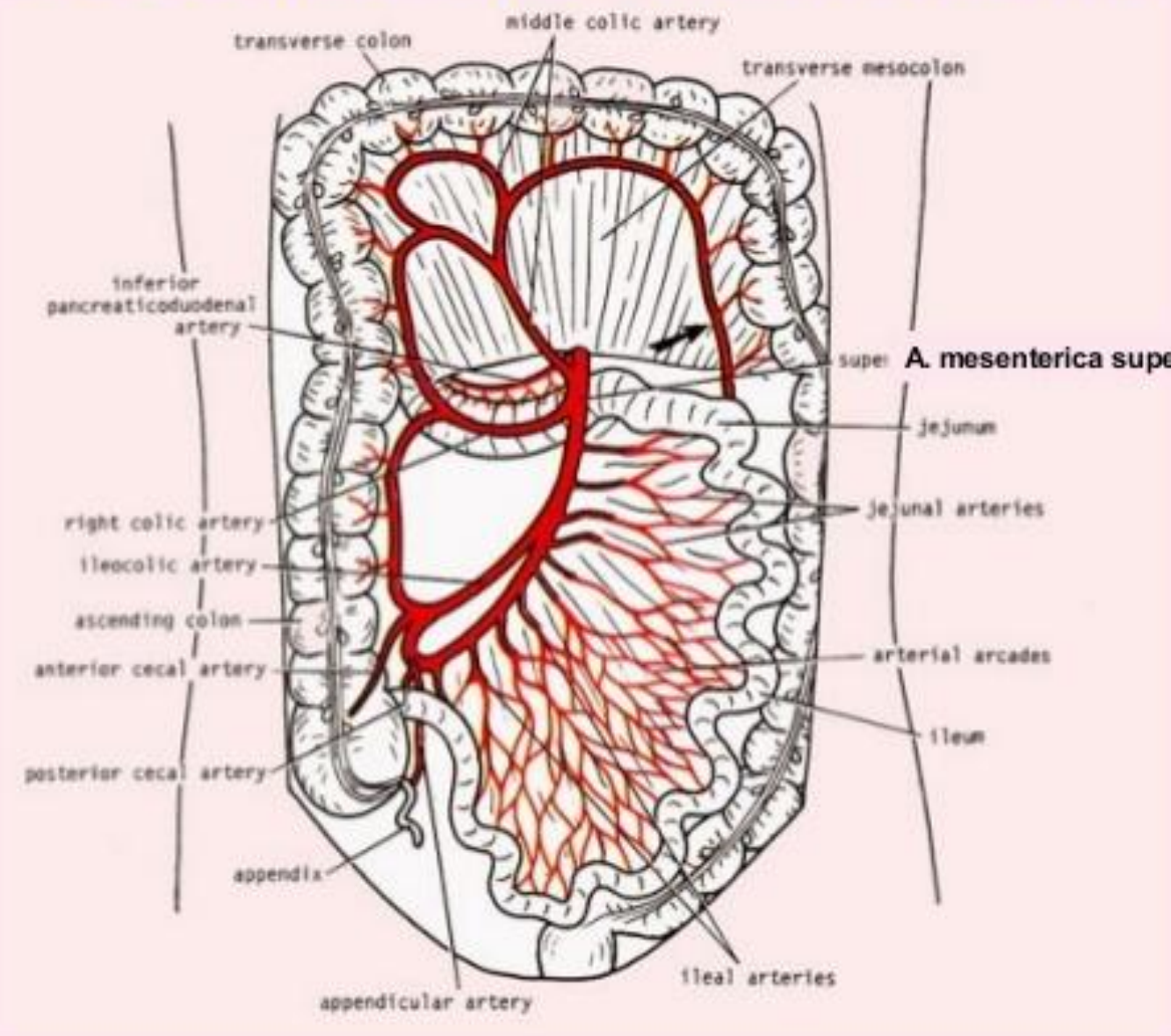

КРОВОСНАБЖЕНИЕ ТОЛСТОЙ КИШКИ

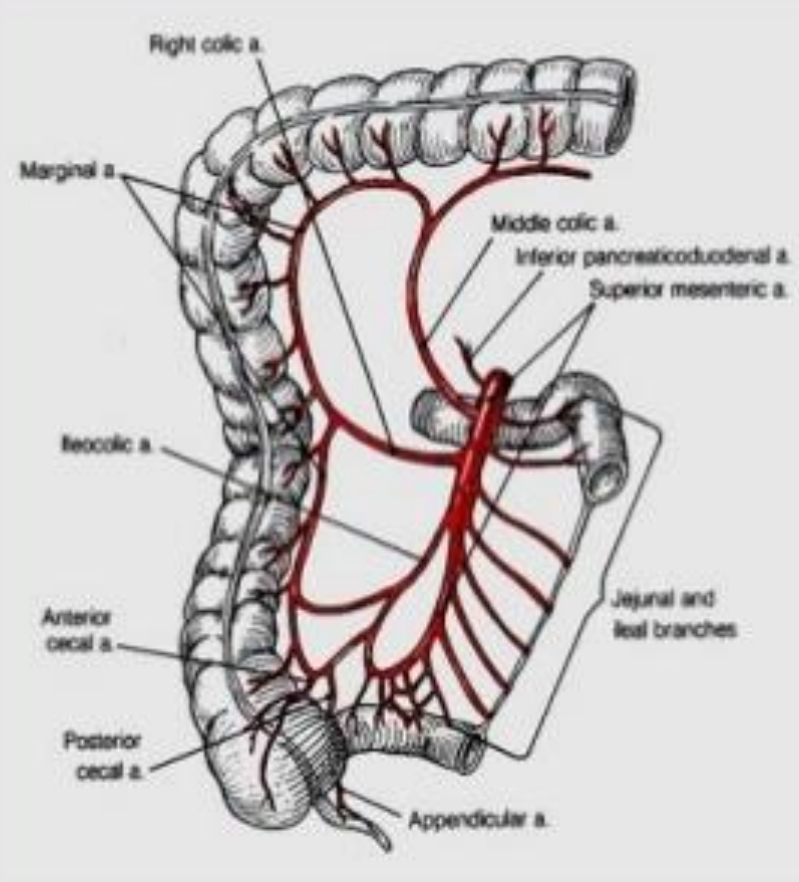

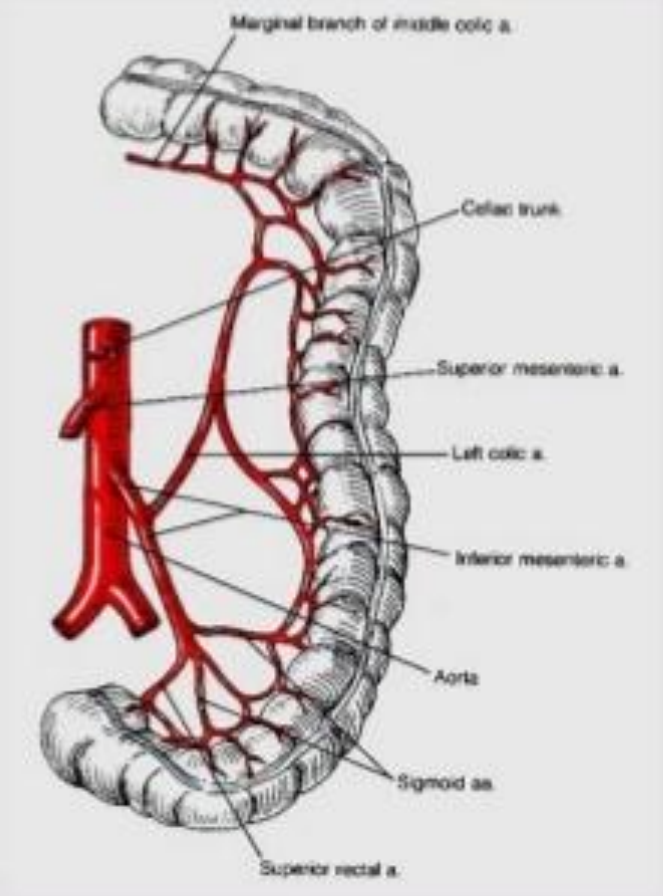

A. mesenterica superior

A. mesenterica inferior

РАЗВЕТВЛЕНИЯ ВНУТРЕННЕЙ ПОДВЗДОШНОЙ АРТЕРИИ

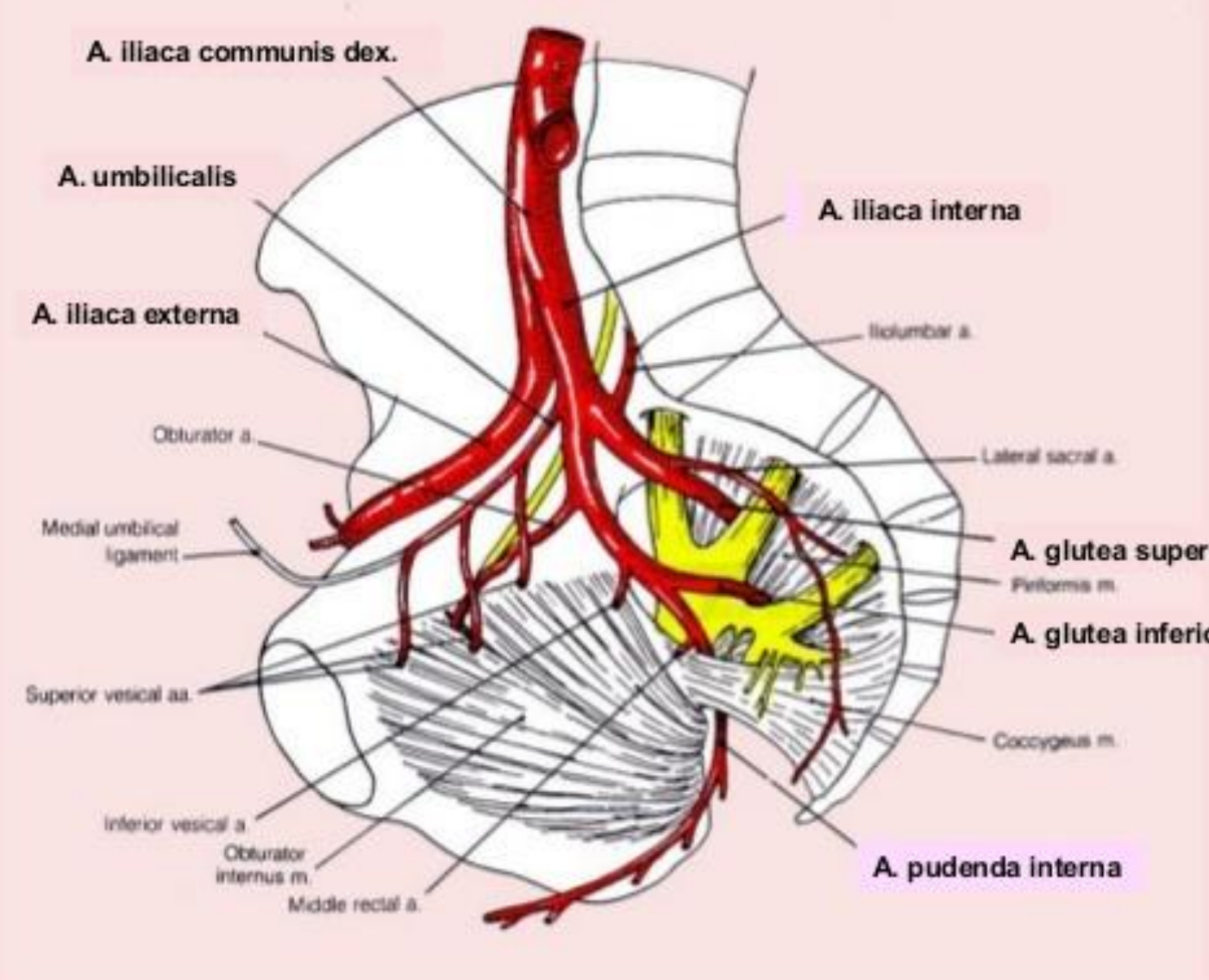

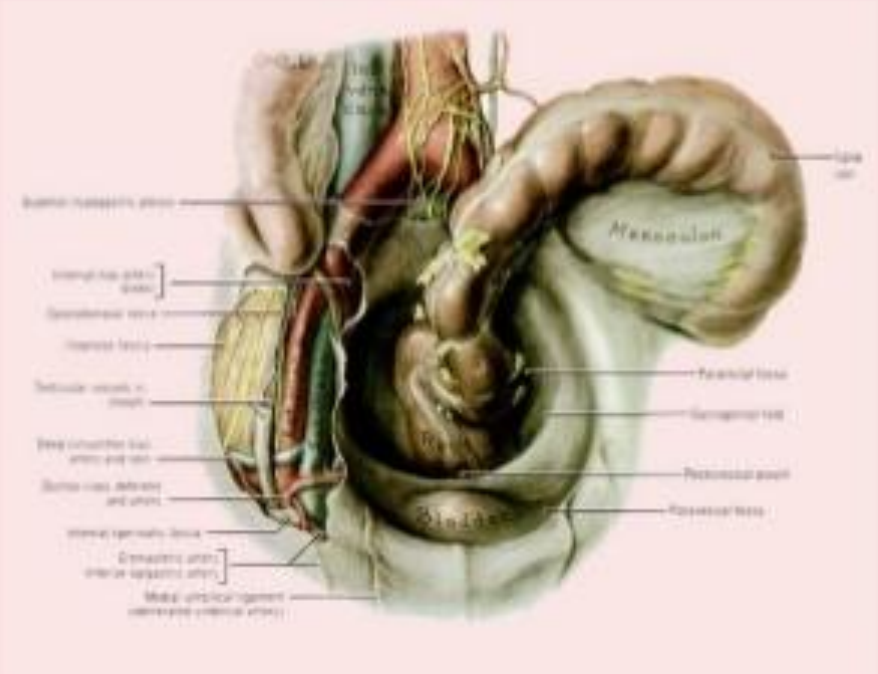

КРОВОСНАБЖЕНИЕ ПРЯМОЙ КИШКИ

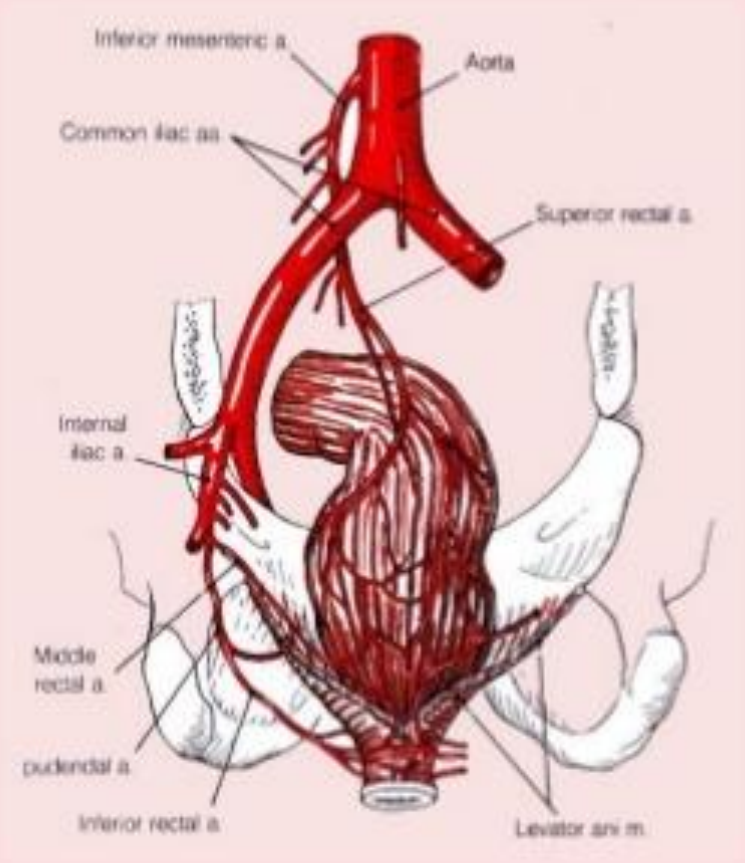

A. rectalis superior
(из A. mesenterica inferior)

A. rectalis media
(из A. iliaca interna)

A. rectalis inferior
(из A. pudenda interna)

КРОВОСНАБЖЕНИЕ МАТКИ, ЯИЧНИКОВ И ВЛАГАЛИЩА

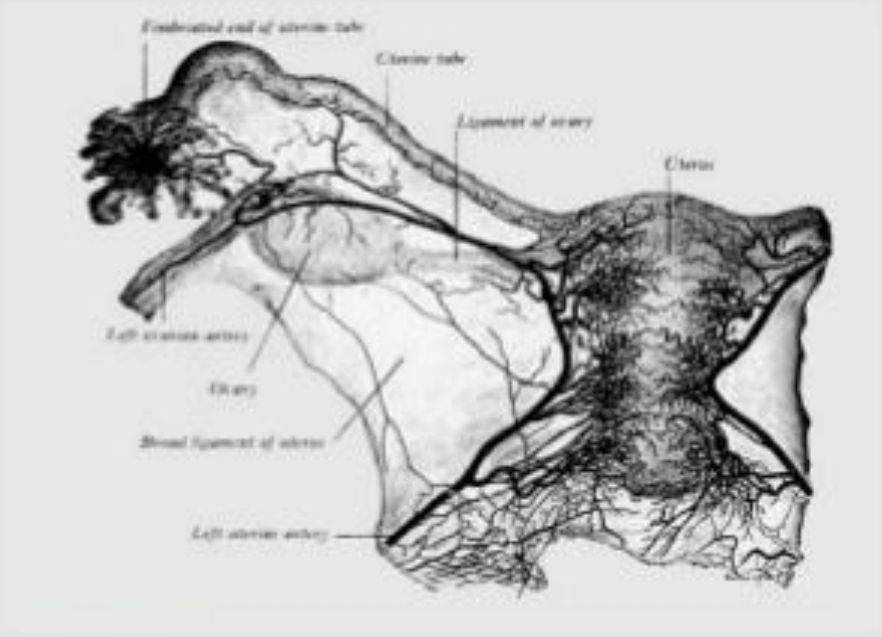

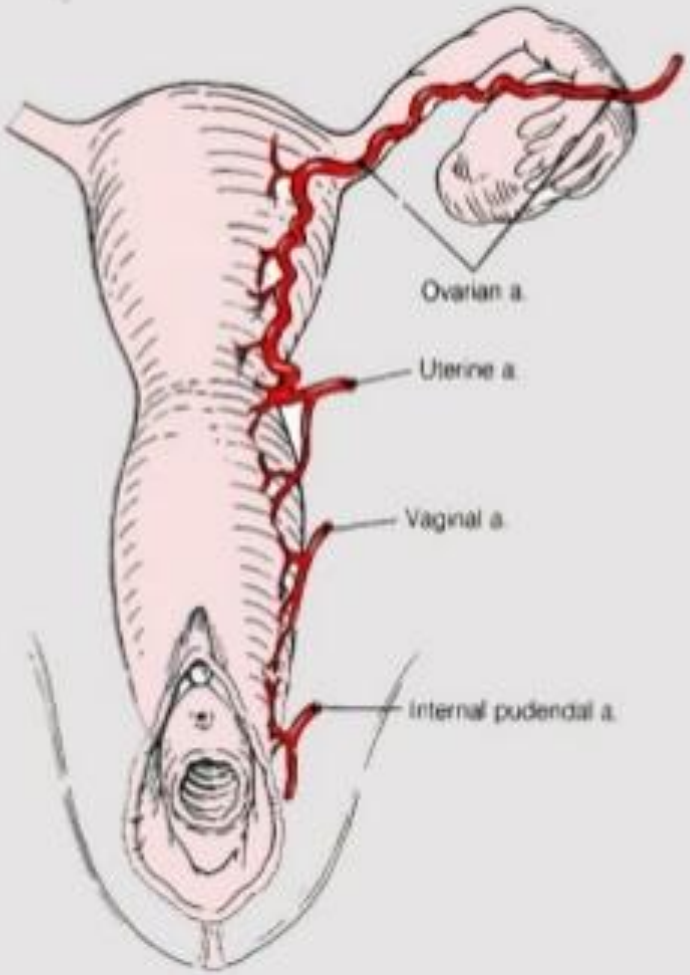

A. ovarica

(от брюшной аорты)

A. uterina

A. vaginalis

(от A. iliaca interna)

A. pudenda interna - ***кровоснабжение наружных половых органов***

КРОВОСНАБЖЕНИЕ НИЖНЕЙ КОНЕЧНОСТИ

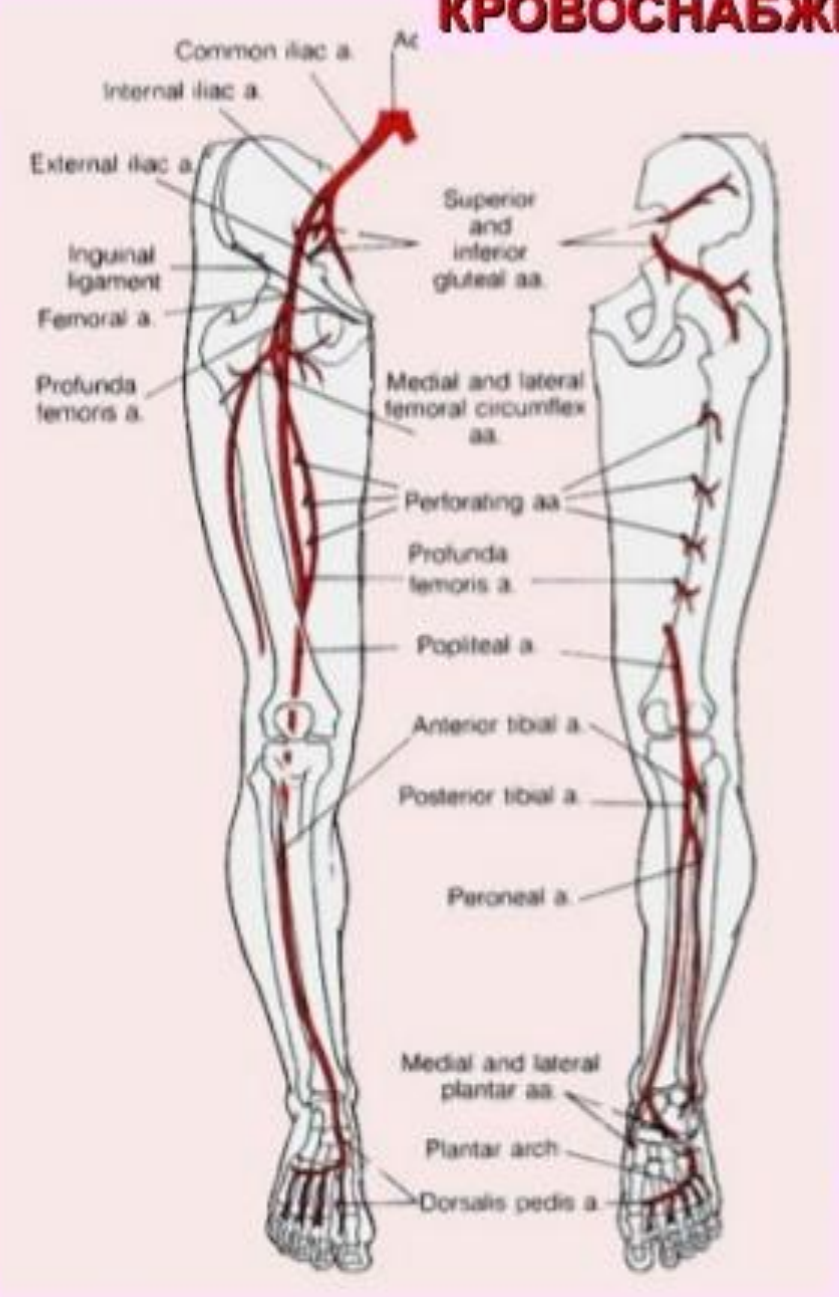

A. ILIACA EXTERNA

- A. epigastrica inferior
- A. circumflexa ilium profunda

A. FEMORALIS

- A. epigastrica superficialis
- A. circumflexa ilium superficialis
- A. pudenda externa
- A. descendens genus

A. PROFUNDA FEMORIS

- A. circumflexa femoris medialis
- A. circumflexa femoris lateralis
- Aa. perforantes

A. POPLITEA

A. TIBIALIS POSTERIOR **A. TIBIALIS ANTERIOR**

Следующая консультация

НЕРВНАЯ СИСТЕМА

15.01.2016 в 16.00

Место: кафедра анатомии, 5 уч. зал

читает: Артюх Л.

БЛАГОДАРЮ ЗА ВНИМАНИЕ!!!