АНАТОМИЯ ЛИМФАТИЧЕСКОЙ СИСТЕМЫ

Лимфатическая система

- Представляет собой слепой дополнительный приток венозного русла.
- Является частью сосудистой системы, имеет общее с ней развитие.
- Фактор развития – влияние продуктов метаболизма, взвешенных в воде инородных частиц, чужеродных белков, которые не всасываются в кровеносное русло.

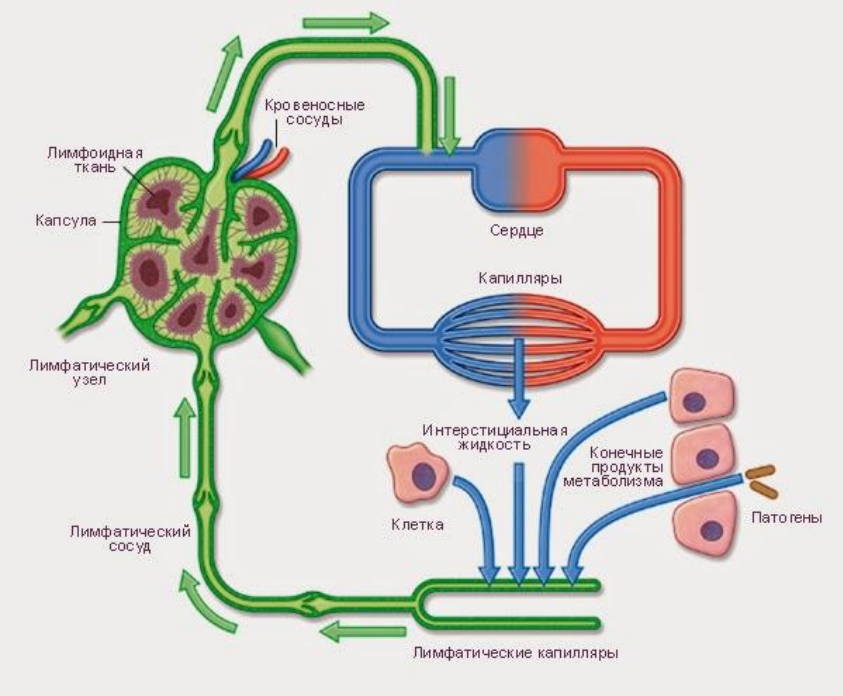

Функции

- **Дренажная**
  - дренаж тканей, т.е. удаление избытка жидкости, элиминация растворенных в ней высокомолекулярных (крупнодисперсных) белков и липидов, которые не могут проникать в гемокапилляры,
  - дополнительный дренаж воды и кристаллоидов.
- **Транспортная** – перенос органических и неорганических веществ, микроэлементов, лимфоцитов

Функции

- **Резорбционная:**
  - рассасывание инфильтратов при воспалительных процессах, очистка очагов нагноения;
  - вывод эндогенных и экзогенных токсических веществ белковой и иной природы;
  - вывод из тканей относительно крупных инородных частиц, бактерий – живых и погибших.

Функции лимфатической системы

- **Иммуногенная, барьерная** – т.к. осуществляет лимфопоэз, продукцию лимфоидных элементов (лимфоцитов), обеспечивает формирование гуморального и клеточного иммунитета.
- **Является объектом метастазирования** при опухолевых процессах.
- **Емкостная** – депонирование жидкой части крови.

Филогенез лимфатической системы

Тесно связан с развитием кровеносной системы, приспособлением органов дыхания к окружающей среде, развитием мускулатуры.

Усовершенствование лимфатической системы проявлялось: 1) в уменьшении роли лимфатических сердец (до их полного исчезновения); 2) в появлении и увеличении количества лимфоузлов.

- **У рыб** – лимфатическое сердце, нет лимфатических узлов.
- **У земноводных** – передняя и задняя пары лимфатических сердец (на границе туловища и конечностей), появляются лимфатические фолликулы в слизистых (концентрация лимфатической ткани).

Филогенез лимфатической системы

- **У рептилий** – только задняя пара лимфатических сердец, много лимфатических сосудов.
- **У птиц** – уменьшение роли лимфатических сердец, есть несколько лимфатических узлов.
- **У млекопитающих** – полная редукция лимфатических сердец (связана с наличием диафрагмы, мощной скелетной мускулатуры), лимфатические сосуды с клапанами, развитие грудного лимфатического протока. У приматов растет число лимфоузлов.
- **У человека** – наибольшее число лимфоузлов, клапанов в л/с, особенно нижних конечностей.

Эмбриогенез лимфатической системы

- а – появление 6-ти мезенхимальных лимфатических мешков вдоль вен (2-й месяц развития по Эри) – 2 яремных, 1 забрюшинный (у корня брыжейки), 1 cisterna chyli, 2 подвздошных. Яремные мешки дают развитие лимфатических сосудов на голове и шее.
- б – слияние яремных мешков и cisterna chyli – формирование грудного протока. Забрюшинный мешок дает брыжеечные лимфатические сосуды.
- в – образование грудного и правого лимфатического протока.

Вариант развития – 2 грудных протока.

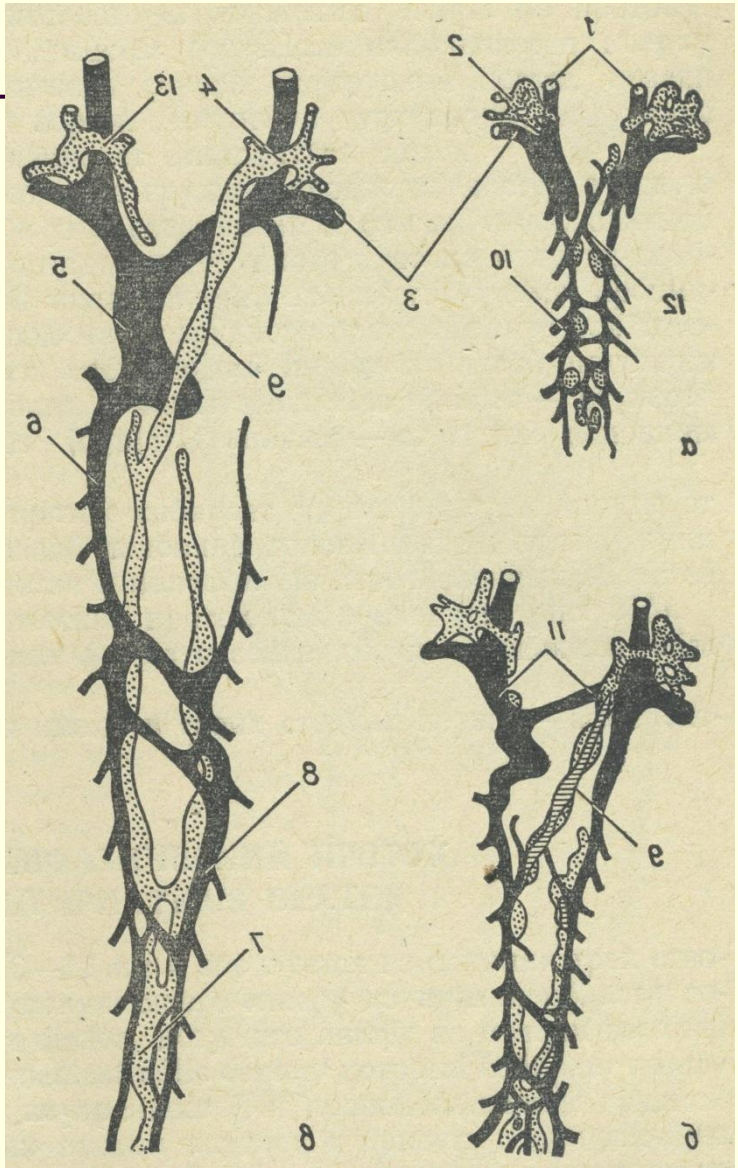

План строения лимфатической системы

- Пути транспорта лимфы в венозное русло.
- Органы, продуцирующие лимфоциты.

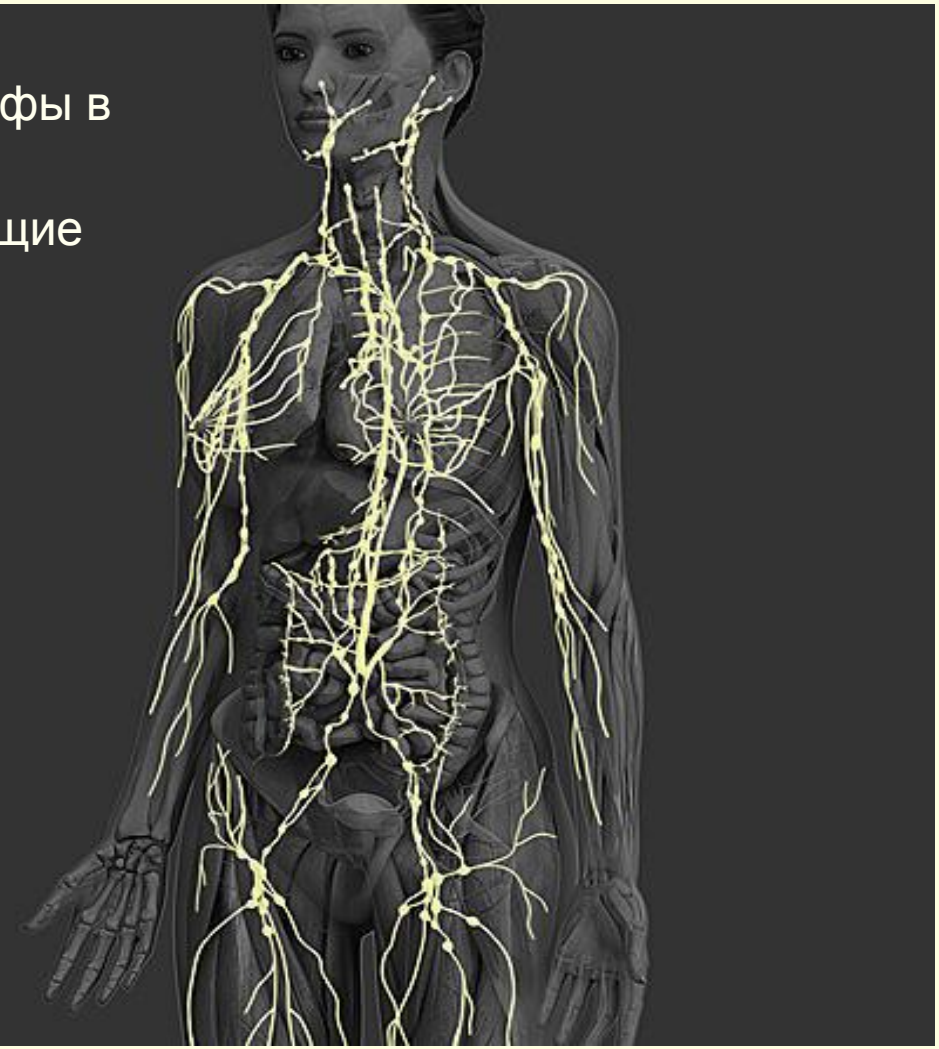

Пути транспорта лимфы в венозное русло

- Лимфокапилляры
- Посткапилляры
- Лимфатические сосуды
  - начальные
  - собирающие
  - отводящие
    - делятся на **второстепенные** и **коллекторы** (по Г.М. Иосифову), которые впадают в **стволы** (в количестве 5) и в 2 конечных лимфатических **протока**.

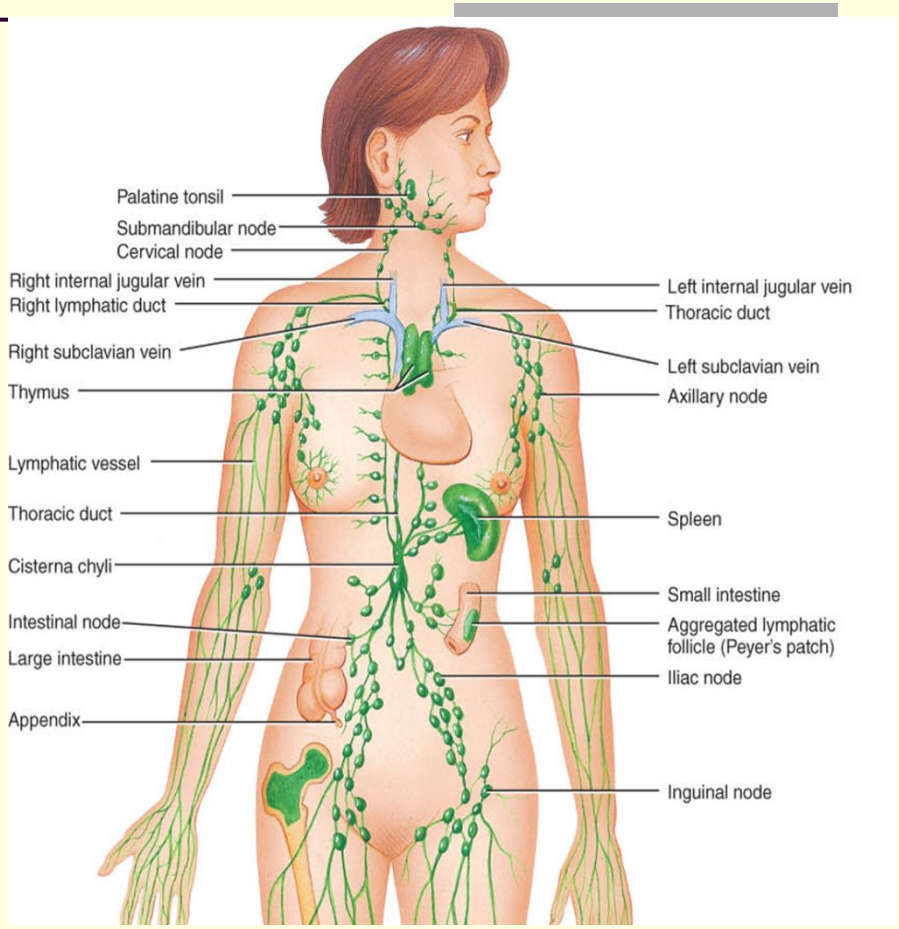

Лимфатические стволы и протоки *trunci et ductus lymphatici*

- Яремный ствол ***truncus jugularls***
- Подключичный ствол ***truncus subclavius***
- Бронхосредостенный ствол ***truncus bronchomediastinalis***
- Поясничный ствол ***truncus lumbalis***
- Кишечные стволы ***trunci intestinales*** (непостоянные)
- Грудной проток ***ductus thoracicus***
- Правый лимфатический проток ***ductus lymphaticus dexter (ductus thoracicus dexter)***

Грудной проток ***ductus thoracicus***

- Собирает ¾ всей лимфы.
- Длина 30-41см, начинается на уровне LII - ThXI.
- Формирование грудного лимфатического протока:
  - Поясничные стволы *truncus lumbalis,*
  - Кишечные стволы *trunci intestinales (*непостоянные*).*
- Начало - цистерна грудного протока *cisterna chyli.*
- Проникает в грудную полость через *hiatus aorticus diaphragmae*, срастаясь с правой ножкой диафрагмы (ее сокращения способствуют продвижению лимфы).

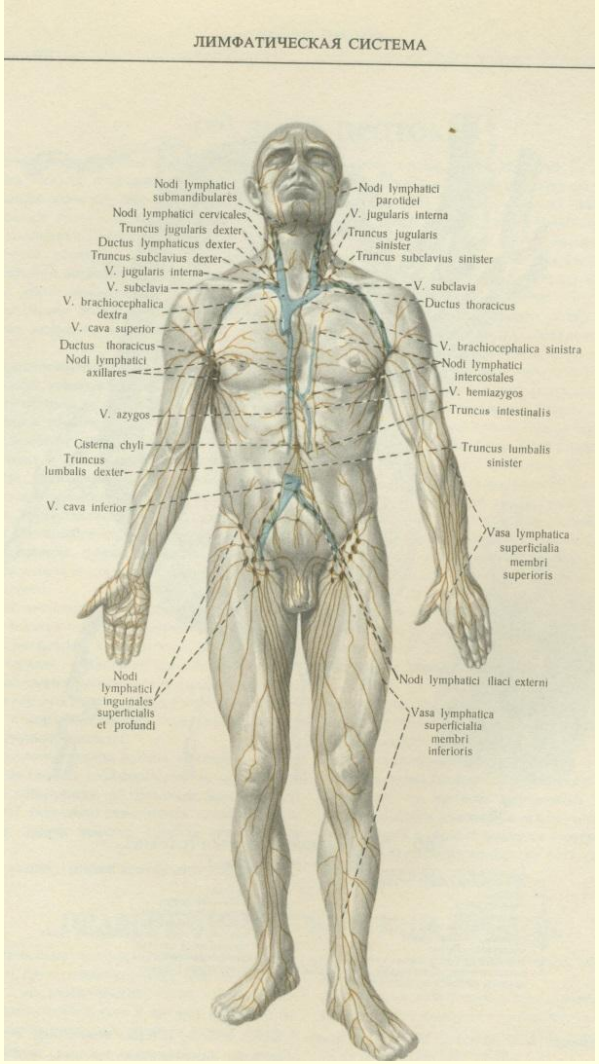

Топография и формирование грудного лимфатического протока

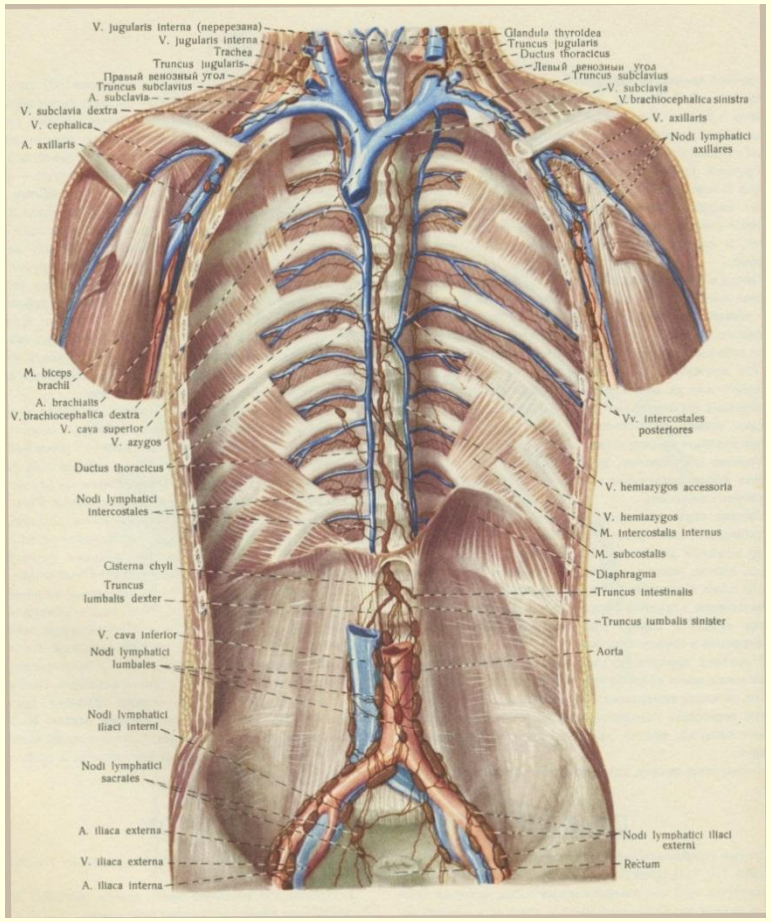

- В грудной полости располагается справа от грудной аорты, спереди от позвоночника, позади пищевода, выше – позади дуги аорты.
- На уровне ThV-ThIII отклоняется влево, на уровне CVII вливается в *angulus venosus sinister (***левый венозный угол***)*. В месте впадения **образуется дуга грудного протока *arcus ductus thoracici,* здесь** расположены складки, препятствующие проникновению крови.
- **Выделяют части:**
  - Брюшная часть *pars abdominalis.*
  - Грудная часть *pars thoracica.*
  - Шейная часть *pars cervicalis (pars colli)*
- **В шейной части впадение стволов**
  - ***truncus jugularis sinister***
  - ***truncus subclavius sinister***
  - ***truncus bronchomediastinalis sinister.***

Топография и формирование правого лимфатического протока

- **Формирование:**
  - Правый яремный ствол ***truncus jugularis dexter.***
  - Правый подключичный ствол ***truncus subclavius dexter.***
  - Правый бронхосредостенный ствол ***truncus bronchomediastinalis dexter.***
- Правый лимфатический проток (10-12 мм) ***ductus lymphaticus dexter (ductus thoracicus dexter)*** **– впадает в правый венозный угол.**

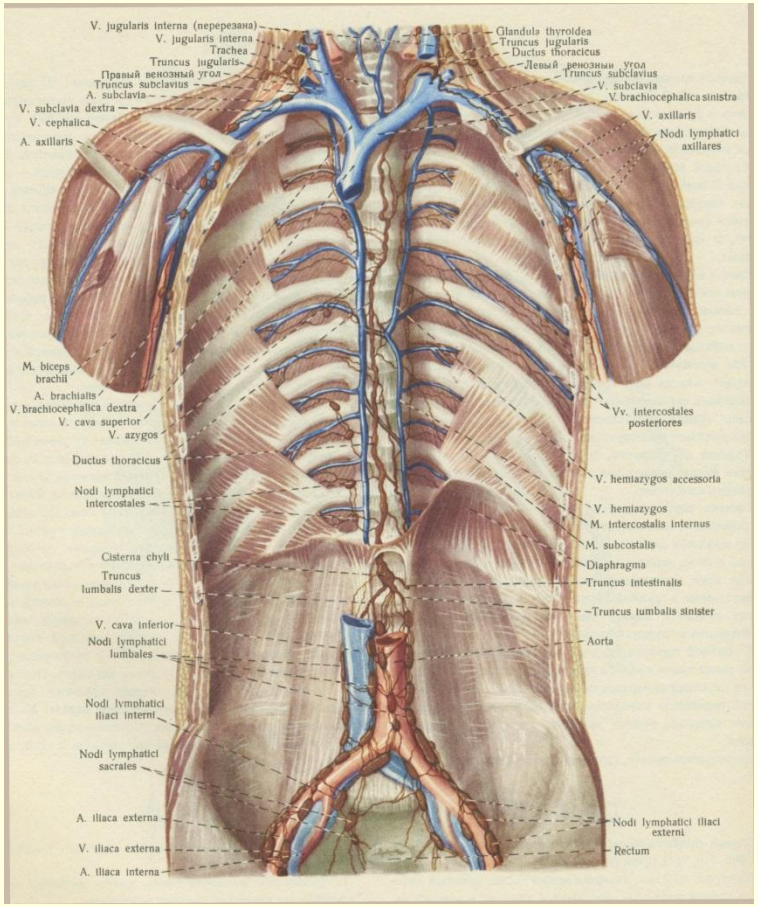

Строение лимфокапилляра

- Один слой эндотелия.
- Нет базальной мембраны.
- Расширяющиеся щели между клетками эндотелия.
- Форма - петлистая (сетчатая), слепая трубчатая, синусоидная, шаровидная, по типу «разветвленного корня», «пальцы перчатки» и др.
- Выраженная органная специфичность - больше, чем в гемокапиллярах.
- Диаметр – 12 – 40 мкм (гемокапилляр – 5-8 мкм).
- Является одним из звеньев микроциркуляторного русла.

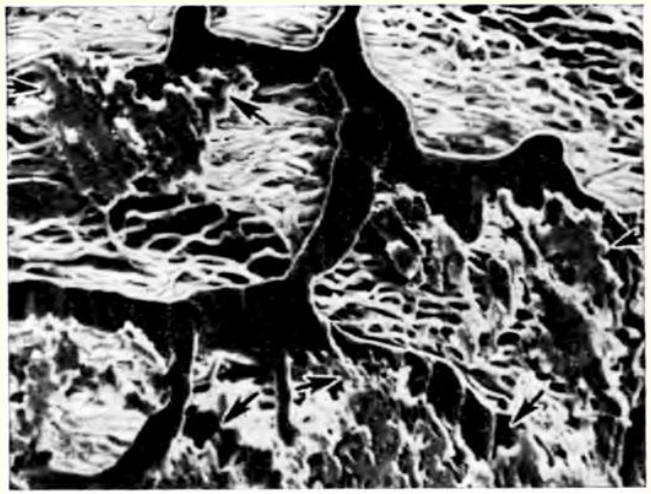

Функция лимфокапилляра

- Дренаж, резорбция.
- Поддержание гомеостаза в тканях - лимфокапилляры функционируют под действием местных ауторегуляторных механизмов, которые обеспечивают непрерывность лимфооттока и меняют его интенсивность в зависимости от меняющихся условий.

Посткапилляры

- Выявлены исследователем микроциркуляторного русла акад. В.В.Куприяновым.
- Строение стенки: эндотелий, гладкомышечные клетки, соединительнотканные элементы.
- Способность не только к транспорту, но и к забору интерстициальной жидкости путем резорбции и фильтрации.
- Появление клапанов (по В.В.Куприянову) – инвагинация дистального отрезка эндотелия в просвет проксимального отрезка.

Лимфатические сосуды

- Слияние от 2-х до 8-9 посткапилляров в начальный (собирающий) лимфатический сосуд.
- Развитие 3-слойной стенки у лимфатического сосуда среднего калибра.
- Наличие клапанов, состоящих из дупликатуры эндотелия.
- **Начальные** л/с – располагаются независимо от кровеносных сосудов, **собирающие** и **отводящие** – вблизи от них, **коллекторы** – всегда в составе сосудисто-нервного пучка.
- Диаметр собирающих и отводящих л/с – 0,3 – 1мм.

Клапаны

- Причина возникновения большого количества клапанов - затрудненные условия движения лимфы:
  - 1) лимфа более вязкая, чем кровь;
  - 2) в лимфокапилляр не нагнетается содержимое (в гемокапилляре – поступает из прекапилляра).
- Клапаны исключают хаотичное распределение лимфы, придают ее движению равномерный поступательный характер, препятствуют ретроградному току лимфы.
- **Лимфангион** – часть л/с, расположенная между основаниями 2-х соседних клапанов («четкообразный вид л/с»).

Лимфатический сосуд в составе сосудисто-нервного пучка

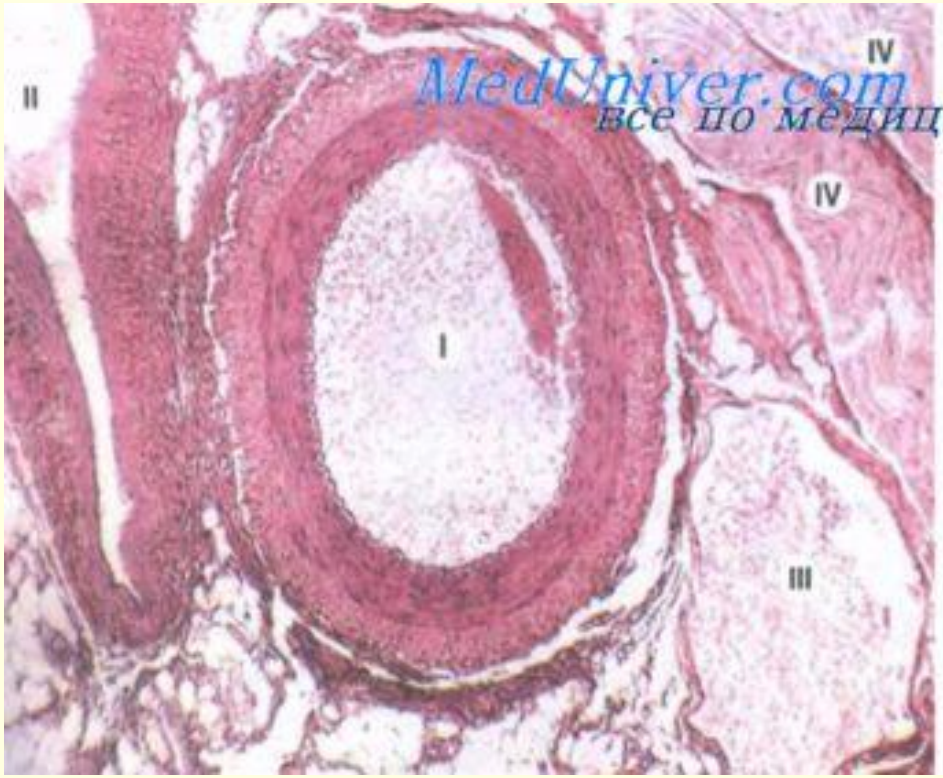

MedUniver.com
все по медицине...

Компоненты сосудисто-нервного пучка приводились выше (рис. 189,а):

I — артерия,

II — вена,

III — лимфатический сосуд,

IV — нервы.

Теперь снимок иллюстрирует общий вид лимфатического сосуда

Лимфатические сосуды

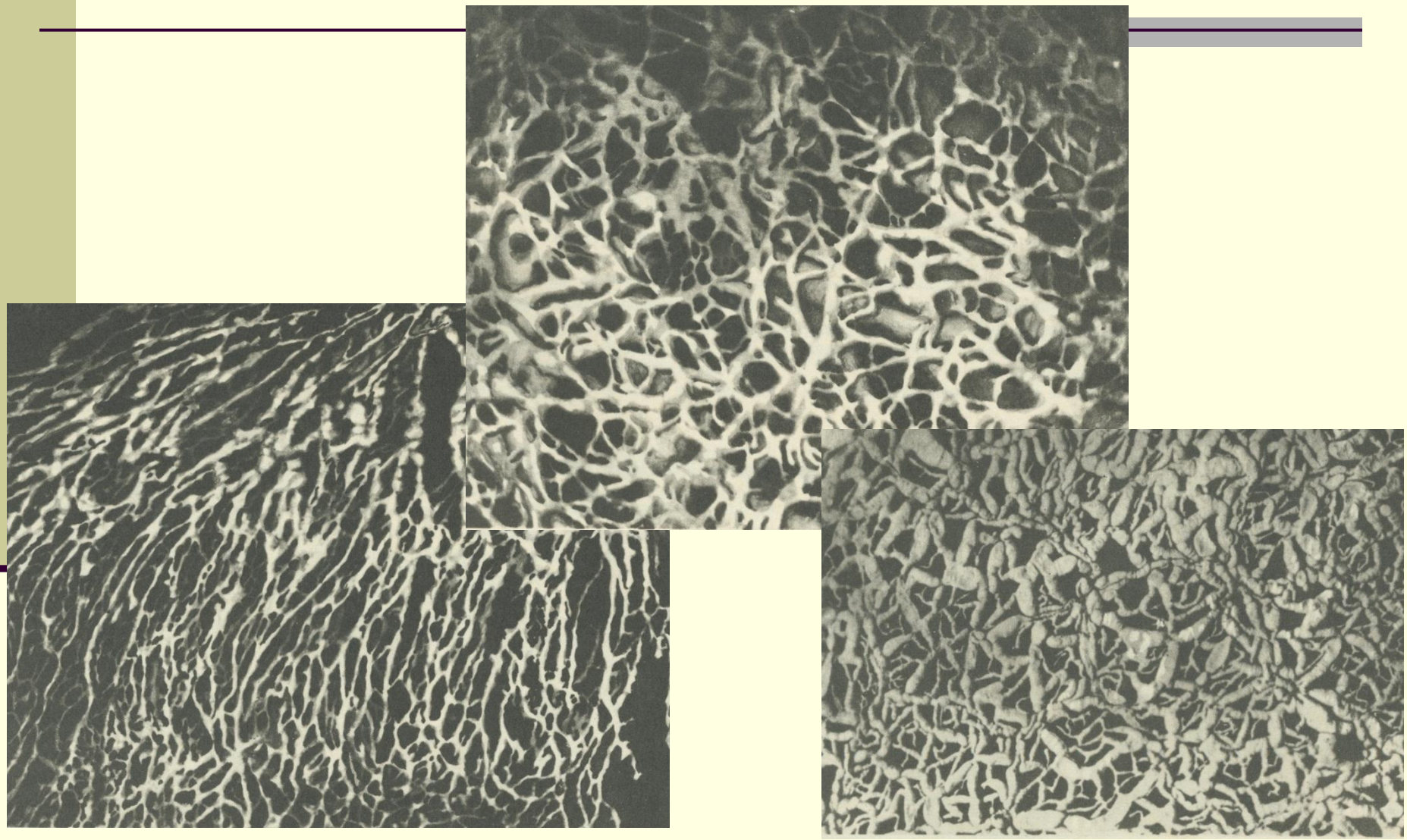

Органы, продуцирующие лимфоциты

- Лимфатические узлы.
- Лимфоидные органы слизистых – *folliculi lymphatici solitarii, aggregati, tonsillae* (см. рисунок), *appendix vermiformis.*
- Центральные органы иммунной системы – селезенка, вилочковая железа, красный костный мозг.

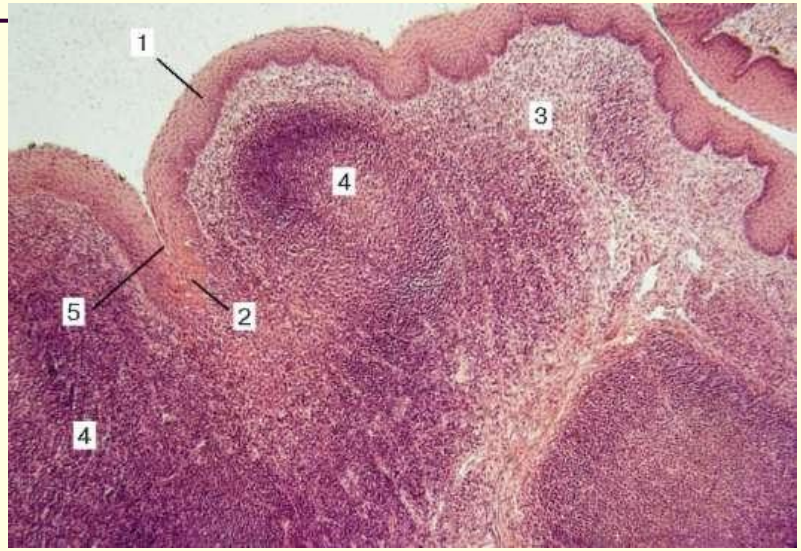

- 1 - многослойный плоский эпителий
- 2 - многослойный плоский эпителий, инфильтрированный лимфоцитами
- 3 – собственная пластинка слизистой
- 4 – лимфоидные узелки
- 5 - крипта

Лимфоидная (иммунная) система
Systema lymphoideum

- **Первичные лимфоидные органы *organa lymphoidea primaria.***
  - Костный мозг ***medulla ossium.***
  - Тимус ***thymus (*доля *lobus,* дольки тимуса *lobuli. thymi,* корковое вещество *cortex thymi,* мозговое вещество *medulla thymi).***
- **Вторичные лимфоидные органы *organa lymphoidea secundaria.***
  - Селезенка ***splen (lien).***
  - Гпоточное лимфоидное кольцо (кольцо Пирогова-Вальдейера) ***anulus lymphoideus pharyngis (Waldeyer's).***
  - Лимфатический узел ***nodus lymphoideus (nodus lymphaticus; lymphonodus).***
  - Одиночные лимфоидные узелки ***noduli lymphoidei solitarii.***
  - Групповые лимфоидные узелки - лимфоидная бляшка (Пейерова бляшка) ***noduli lymphoidei aggregati (Peyer's).***
  - Лимфоидные узелки червеобразного отростка ***noduli lymphoidei aggregati appendicis vermiformis.***

Строение лимфатического узла

- Капсула – *capsula.*
- Трабекулы – *trabeculae.*
- Ворота – *hilum.*
- Корковое вещество – *cortex.*
- Мозговое вещество – *medulla.*

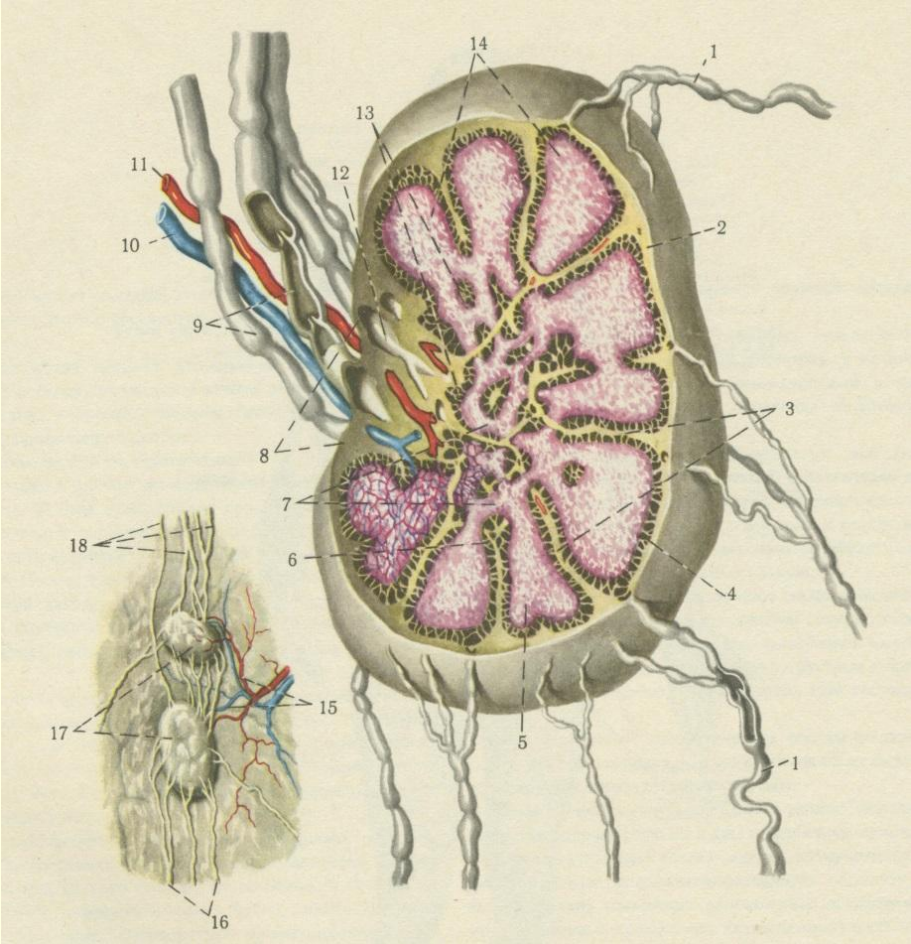

Строение лимфатического узла

- Приносящие (афферентные) лимфатические сосуды
- Краевые (подкапсулярные) синусы
- Синусы мозгового вещества
- Выносящие (эфферентные) лимфатические сосуды

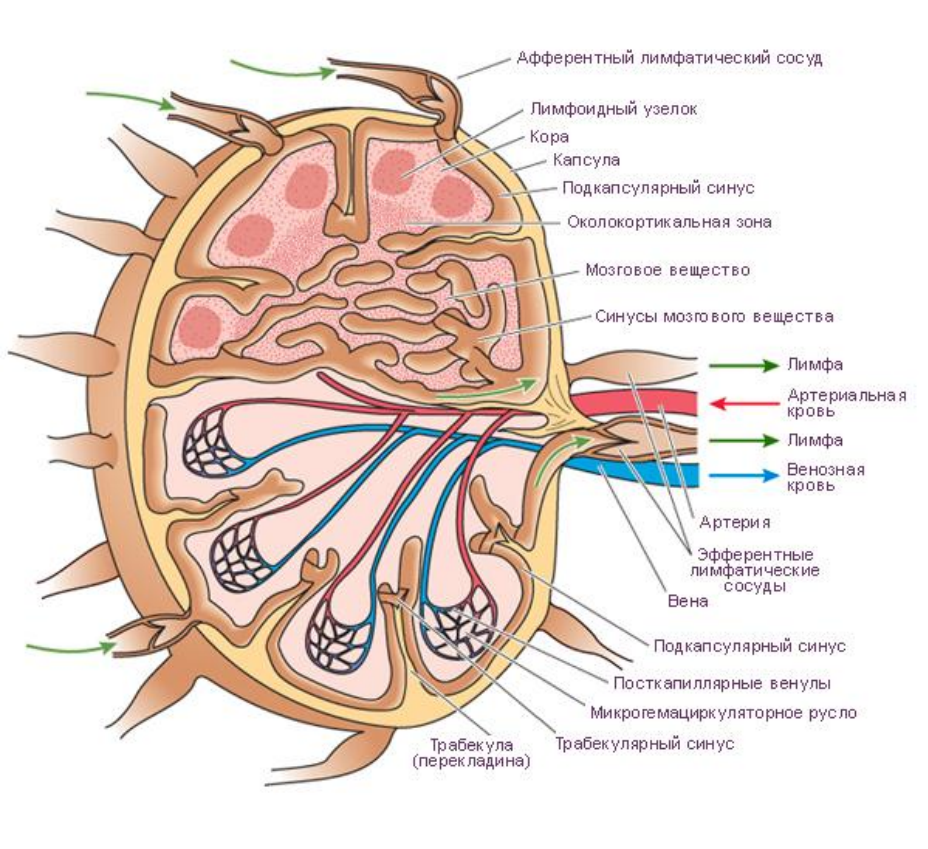

Закономерности расположения лимфатических узлов

- На сгибательной поверхности тела, вдоль крупных сосудов.
- Группы л/у находятся вблизи наиболее подвижных отделов скелета (где происходит замедление тока лимфы - вблизи суставов, в поясничном отделе позвоночника), у корня артерий, питающих орган.
- Количество л/у зависит от качества лимфы, поступающей от органа (чем сложнее состав лимфы, тем больше л/узлов – например, брыжеечных).

Классификация лимфатических узлов

- **Частные органные** (в месте отхождения внутриорганных артерий) - 0,5/0,5см
- **Общие органные** (через них проходит отток от целого органа) – 0,5/0,7см
- **Региональные** (регионарные) - собирают лимфу от 5 – 7 органов одновременно, неправильной формы, от 1,0/1,0 до 1,0/2,0см. Создают возможность перехода патологического процесса с органа на орган.

Региональные лимфатические узлы *nodi lymphoidei régionales*

- Лимфатические узлы головы и шеи - *nodi lymphoidei capitis et colli*
- Лимфатические узлы верхней конечности - *nodi lymphoidei membri superioris*
- Лимфатические узлы груди - *nodi lymphoidei thoracis*
- Лимфатические узлы брюшной полости - *nodi lymphoidei abdominis*
- Лимфатические узлы таза - *nodi lymphoidei pelvis*
- Лимфатические узлы нижней конечности - *nodi lymphoidei membri inferioris*|

Примеры региональных лимфатических узлов *nodi lymphoidei régionales*

- Яремно-двубрюшный (язык, небо, слюнные железы, гортань, глотка, щитовидная железа).
- Яремно-лопаточно-подъязычный (щитовидная, паращитовидная и вилочковая железа, гортань, глотка)
- Группы лимфоузлов: подкрыльцовые, паховые, парастернальные, поясничные и др.

Классификации лимфатических узлов

- Поверхностные (лежащие в коже, подкожно-жировой клетчатке, на fascia superficialis)
- Глубокие (лежащие под глубокими фасциями областей тела – собирают лимфу от костей, суставов, мышц)
- Париэтальные
- Висцеральные

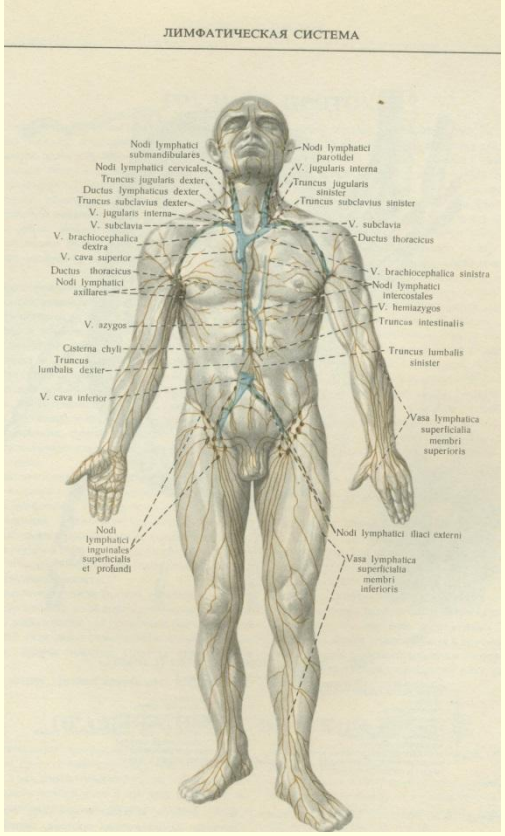

Строение селезенки - *splen (lien)*

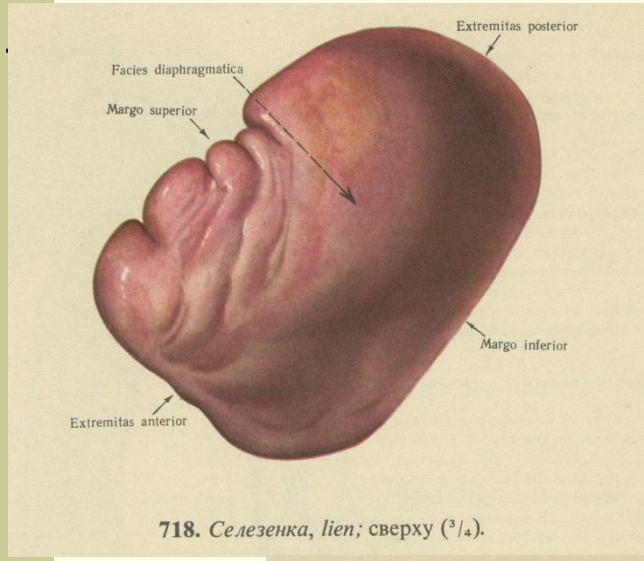

718. *Селезенка, lien;* сверху (³/₄).

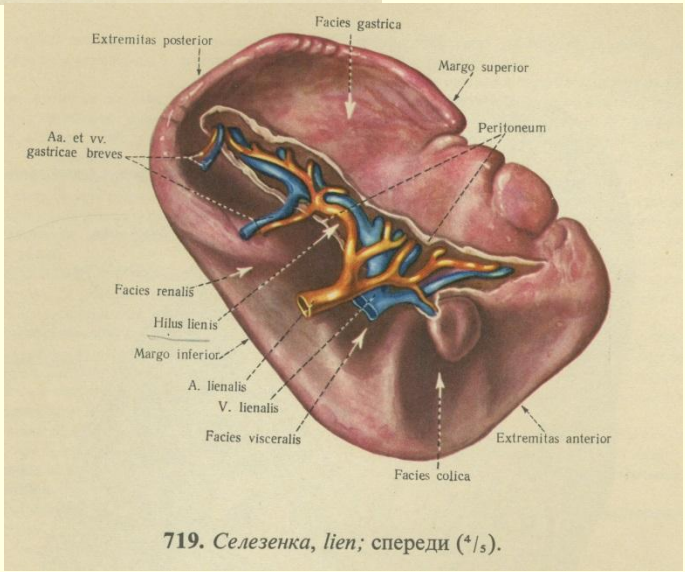

719. *Селезенка, lien;* спереди (⁴/₅).

- **Диафрагмальная поверхность - *facies diaphragmatica***
- **Висцеральная поверхность - *facies visceralis***

- **Передний конец - *extremitas anterior***
- **Задний конец - *extremitas posterior***

- **Нижний край - *margo inferior***
- **Верхний край - *margo superior***

- **Ворота селезенки - *hilum splenicum (hilum lienale)***
- **Синус селезенки - *sinus splenicus (sinus lienalis)***

Топография селезенки

- **Голотопия:** в левом подреберье
- **Скелетотопия:**
  - расположена на уровне IX-XI ребер (от нижнего края - *margo inferior* до верхнего края - *margo superior);*
  - передний конец - *extremitas anterior* достигает *linea axillaris anterior,*
  - задний конец - *extremitas posterior* – находится на расстоянии 5 см от позвоночника.
- **Синтопия:** диафрагма, свод желудка, хвост поджелудочной железы, левая почка, flexura coli sinistra

Внутреннее строение селезенки

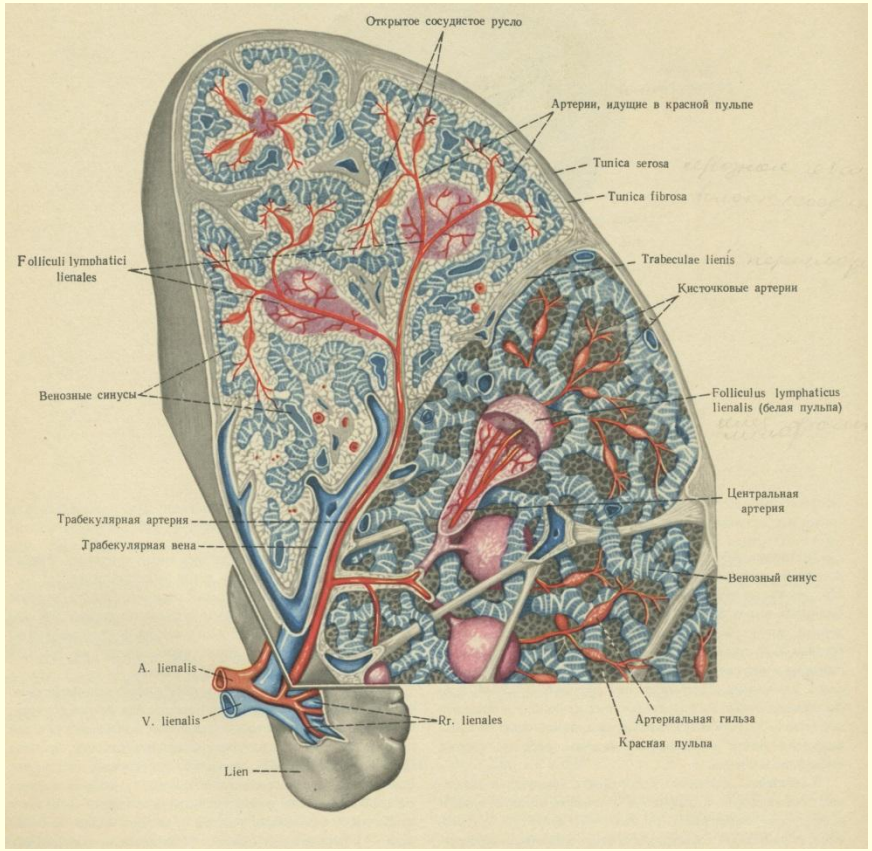

- **Серозная оболочка -*tunica serosa***
- **Капсула (фиброзная оболочка) - *capsula (tunica fibrosa)***
- **Трабекулы селезенки - *trabeculae splenicae***
- **Пульпа селезенки - *pulpa splenica (pulpa lienalis)***
- **Красная пульпа - *pulpa rubra***
  - **Белая пульпа - *pulpa alba***
  - **Кисточки - *penicilli***
- **Селезеночные лимфоидные узелки - *noduli lymphoidei splenici (lienales)***

Лимфоотток от нижней конечности

- Лимфатические узлы: **lnn.poplitei, lnn.inguinales (superficiales – 10-16 et profundi 3-5** – поверх и глубже fascia lata бедра, ниже hiatus saphenus).
- **Поверхностные** лимфатические сосуды впадают в 2 группы коллекторов – вдоль **v.saphena magna** до **lnn.inguinales superficiales** и вдоль **v.saphena parva** до **lnn.poplitei** (медиальная и задне-латеральная группа).
- Задне-латеральная группа собирает лимфу от 4-5 пальцев и латерального края стопы, задне-латеральной части голени.
- **lnn.inguinales superficiales** собирают также лимфу от поверхностных сосудов ягодичной области, передней стенки живота и наружных половых органов (и некоторых внутренних органов - матка).
- Глубокие л/сосуды стопы и голени впадают в **lnn.poplitei** (4-5), откуда лимфа идет в **lnn.inguinales profundi** (3-5) по глубоким коллекторам вдоль бедренной артерии.

Лимфоотток от нижней конечности

- Выносящие сосуды от паховых узлов идут вдоль **a.iliaca externa** к подвздошным л/у, откуда лимфа попадает в **truncus lumbalis**.

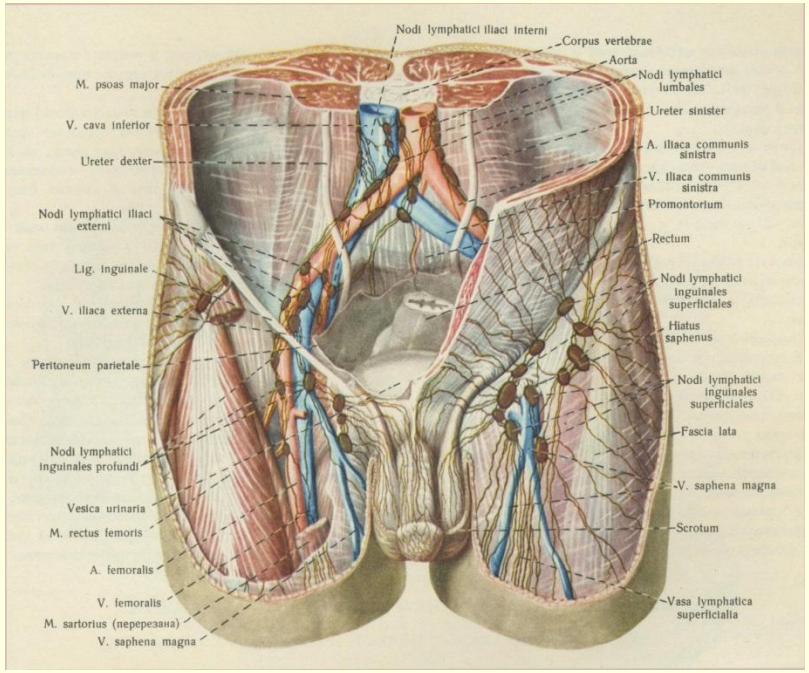

Лимфоотток от нижней конечности

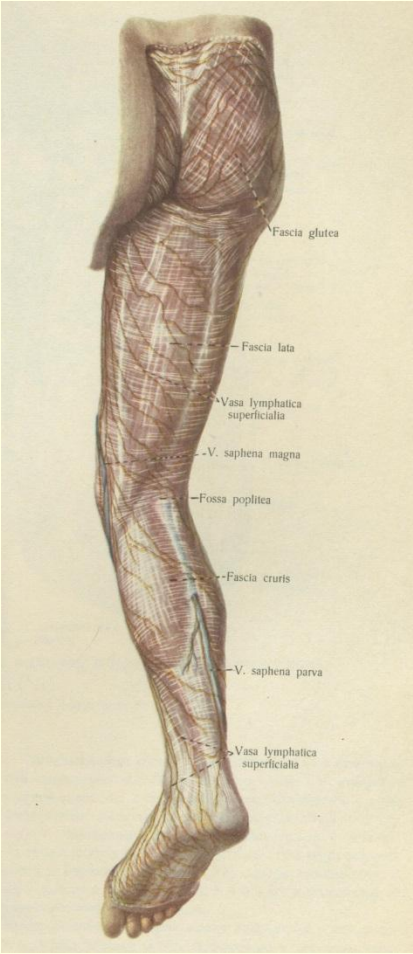

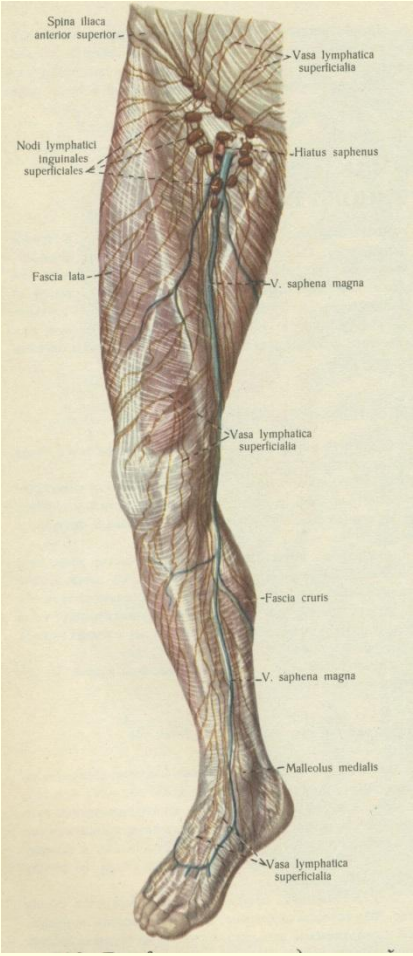

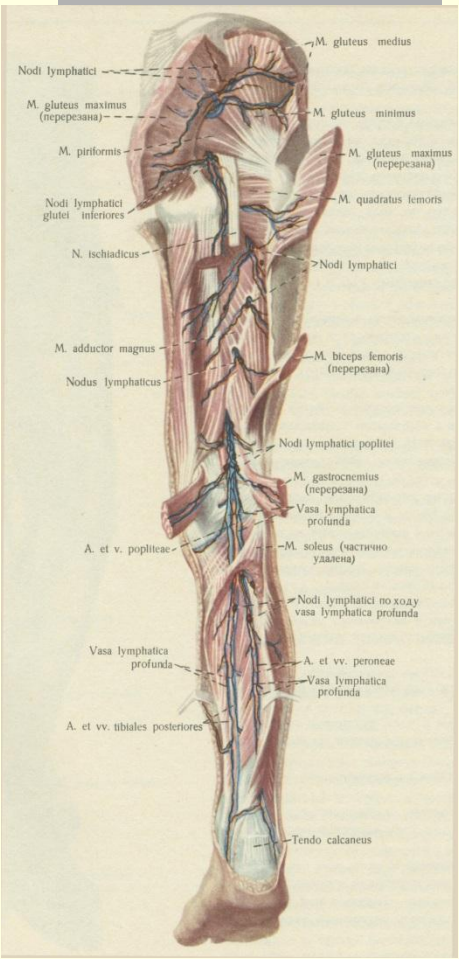

Лимфоотток таза

- Группы лимфоузлов располагаются вдоль сосудов и на поверхности внутренностей,
- **lnn.iliaci externi et communes** – отток к **lnn.lumbales**,
- **lnn.iliaci interni** (9-12) – отток к **lnn.iliaci externi**,
- **lnn.sacrales** вдоль **a.sacralis mediana** – отток к **lnn.iliaci** (располагаются на promontorium).
- Большинство лимфатических сосудов органов таза направляется в крестцовые и внутренние подвздошные узлы.

Висцеральные лимфатические узлы таза *nodi lymphatici viscerales*

- Лимфатические сосуды мочевого пузыря (***nodi lymphatici paravesiculares***), соединившись у мужчин с лимфатическими сосудами предстательной железы, семенных пузырьков и лимфатическими сосудами мочеиспускательного канала, направляются к ***nodi lymphatici sacrales, iliaci externi et iliaci interni***.
- ***nodi lymphatici parauterini****(2-3)*, залегают по краям тела матки, в дубликатуре ее широкой связки.
- ***nodi lymphatici paravaginales*** располагаются на заднебоковой поверхности влагалища.
- **Глубокие** лимфатические сосуды **полового члена** идут вместе с *v. dorsalis penis profunda* и достигают ***nodi lymphatici sacrales et iliaci interni***, а **поверхностные** лимфатические сосуды впадают в поверхностные верхнемедиальные **паховые** лимфатические узлы
- Лимфатические сосуды **яичка** образуют *внутреннее яичковое лимфатическое сплетение*, которое следует в составе семенного канатика через паховый канал в брюшную полость, вместе с vasa testicularia впадают в ***lnn. lumbales***

Лимфатические сосуды прямой кишки

- **Отводящие лимфатические сосуды:**
  - **слизистой** оболочки прямой кишки вступают в ***nodi lymphatici iliaci interni***, выносящие сосуды которых доходят до **крестцовых лимфатических узлов.**
  - **кожной части** заднего прохода направляются к **поверхностным паховым лимфатическим узлам**.
- Лимфатические сосуды от верхних отделов прямой кишки, от подсерозного сплетения вступают в **околопрямокишечные (аноректальные**) лимфатические узлы. Эти лимфатические сосуды залегают по ходу верхней прямокишечной артерии и вместе с приносящими и выносящими сосудами образуют **верхнее прямокишечное лимфатическое сплетение**. ***Nodi lymphatici pararectales (anorectales)*** на тазовой части прямой кишки (у женщин определяются как ***lnn.paravaginales***), 2—3 узла на уровне верхнего края ампулы, 2—4 — у ее нижнего края, над диафрагмой таза.

Лимфатические сосуды матки

- Начинаются от лимфокапиллярных и лимфатических сетей, залегающих в серозном, мышечном и слизистом слоях. Большая часть отводящих лимфатических сосудов тела и дна матки располагается **между листками широкой связки матки, соединяются с лимфатическими сосудами маточных труб и яичников и образуют одно общее внутреннее яичниковое лимфатическое сплетение**. Это сплетение следует по яичниковым сосудам и заканчивается в **поясничных** лимфатических узлах.
- Некоторые лимфатические сосуды **дна и тела матки** направляются к **подвздошным** лимфатическим узлам, а по ходу круглой связки матки — к **паховым** лимфатическим узлам. Ряд лимфатических сосудов мышечной оболочки матки следует к **околомочепузырным** лимфатическим узлам.
- Лимфатические сосуды шейки матки, а также связанных с ними верхних двух третей влагалища направляются к **крестцовым**, **внутренним и наружным подвздошным лимфатическим узлам.**

Париетальные лимфатические узлы таза *nodi lymphatici parietales*

- Лимфатические сплетения, сопровождающие ***vasa obturatoria, vasa gluteales*** следуют по ходу сосудов к **внутренним подвздошным лимфатическим узлам**.
- На передней поверхности крестца ***nodi lymphatici sacrales*** вместе с соединяющими их сосудами **образуют среднее крестцовое лимфатическое сплетение**. Оно лежит по ходу срединной крестцовой артерии и принимает лимфатические сосуды **задних отделов стенок таза и нижних отделов позвоночного столба**.
- Выносящие лимфатические сосуды среднего крестцового сплетения направляются к поясничным лимфатическим узлам, ***nodi lymphatici lumbales***

Лимфоотток от стенок и органов брюшной полости

- Живот – отток от надпупочной части - в **lnn.axillares**, от подпупочной - в **lnn.inguinales**.
- В брюшной полости выделяют (по Жданову): париэтальные узлы вокруг аорты и нижней полой вены (**lnn.lumbales** – до 30-50) и висцеральные – вдоль висцеральных непарных ветвей брюшной аорты.
- Висцеральные л/у 1 группы (вдоль ветвей чревного ствола): **lnn.coeliaci, lnn.gastrici sinistri et dextri, lnn.hepatici, pancreaticolienales, pylorici.**
- Висцеральные л/у 2 группы (вдоль брыжеечных артерий – более 300). В брыжейке тонкой кишки л/у располагаются в 4 линии – вдоль брыжеечного края, отступя от него, около корня брыжейки, в корне брыжейки.

Лимфатические сосуды тонкой кишки

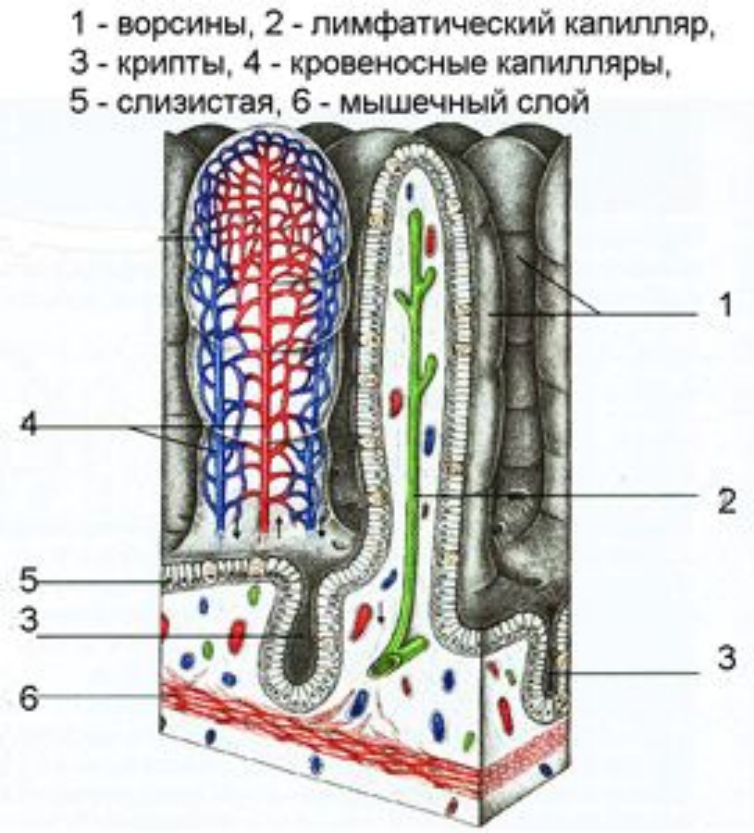

- В тонкой кишке есть 2 системы л/сосудов – л/с серозной оболочки (брюшины) и млечные (хилусные – от chylus – млечный сок), начинающиеся от млечных синусов ворсинок тонкой кишки.

Лимфоотток от органов брюшной полости

- От брыжеечных узлов лимфа течет к аортальным л/у, оттуда – в **truncus lumbalis sinister**, далее – **в ductus thoracicus**. Иногда часть выносящих сосудов висцеральных узлов собирается в короткие стволы **trunci intestinales**, впадающие в начало грудного протока или в левый (реже в правый) truncus lumbalis.
- Лимфоотток от толстой кишки – в lnn.ileocolici, colici dextri, colici medii, colici sinistri, mesenterici inferiores.

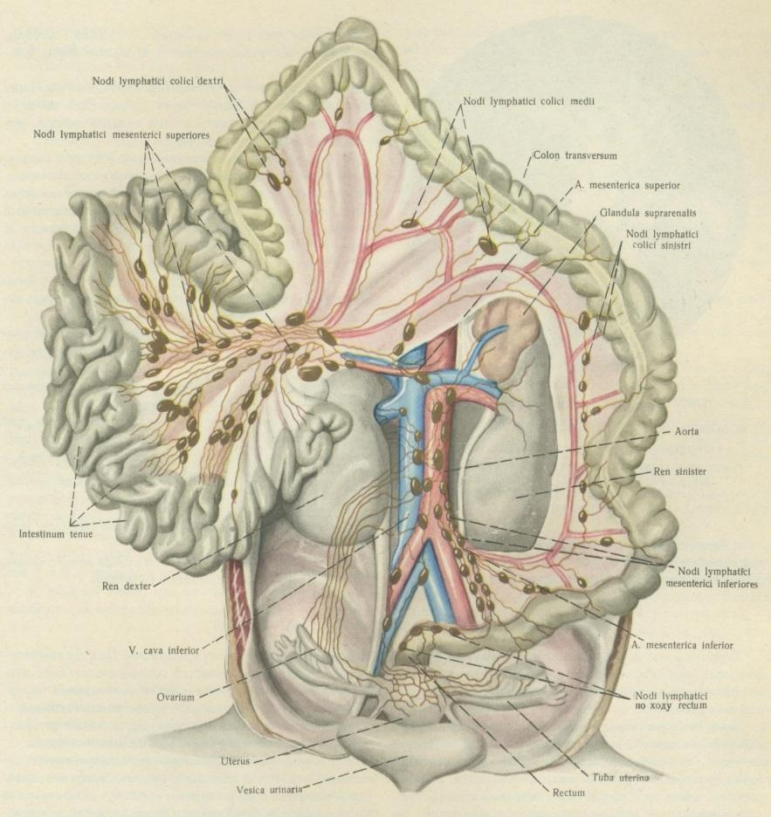

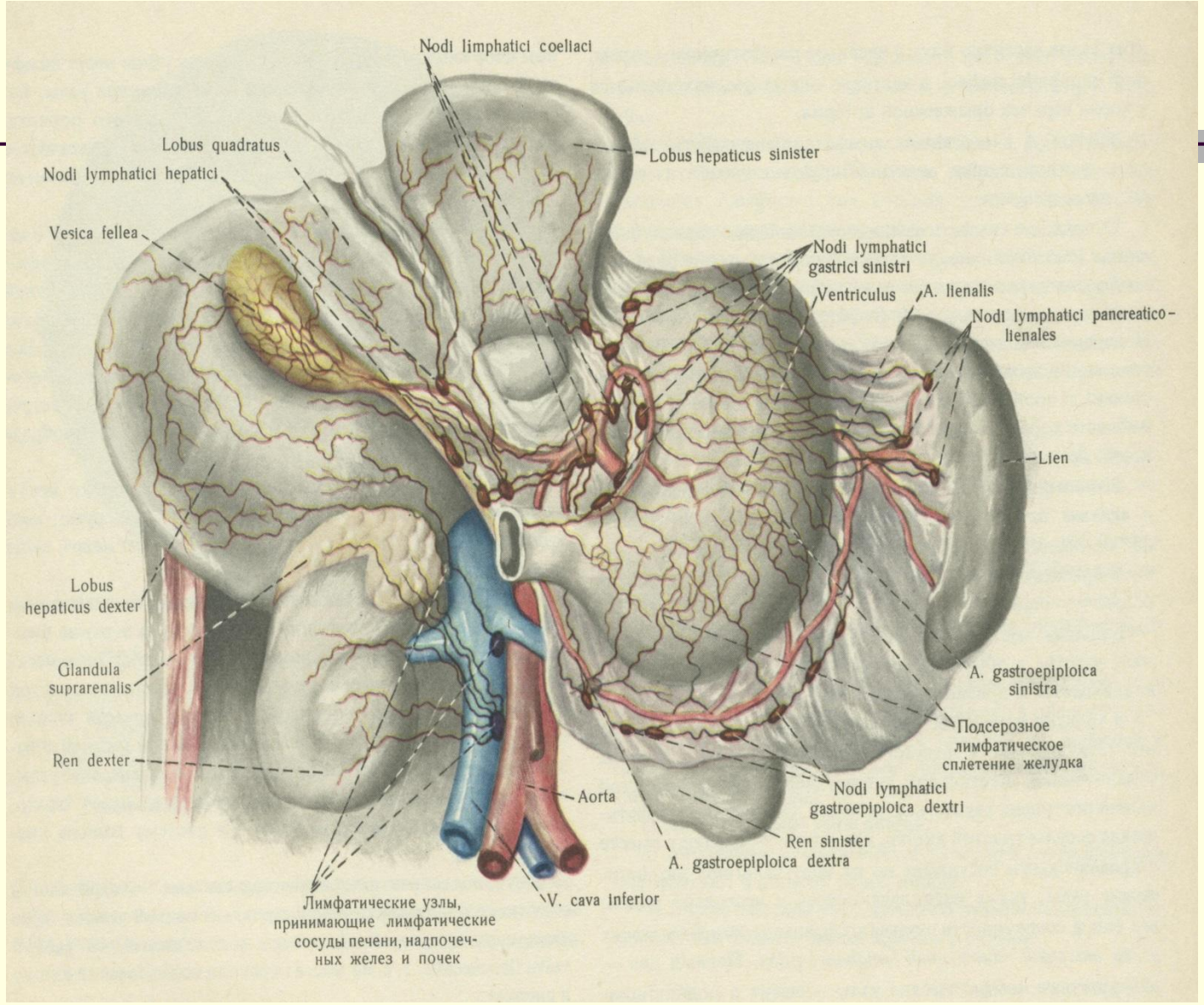
Nodi limphatici coeliaci
Lobus quadratus
Nodi lymphatici hepatici
Vesica fellea
Lobus hepaticus sinister
Nodi lymphatici gastrici sinistri
Ventriculus
A. lienalis
Nodi lymphatici pancreatico-lienales
Lien
Lobus hepaticus dexter
Glandula suprarenalis
Ren dexter
A. gastroepiploica sinistra
Подсерозное лимфатическое сплетение желудка
Nodi lymphatici gastroepiploica dextri
Aorta
Ren sinister
A. gastroepiploica dextra
V. cava inferior
Лимфатические узлы, принимающие лимфатические сосуды печени, надпочечных желез и почек

Лимфоотток от органов грудной полости

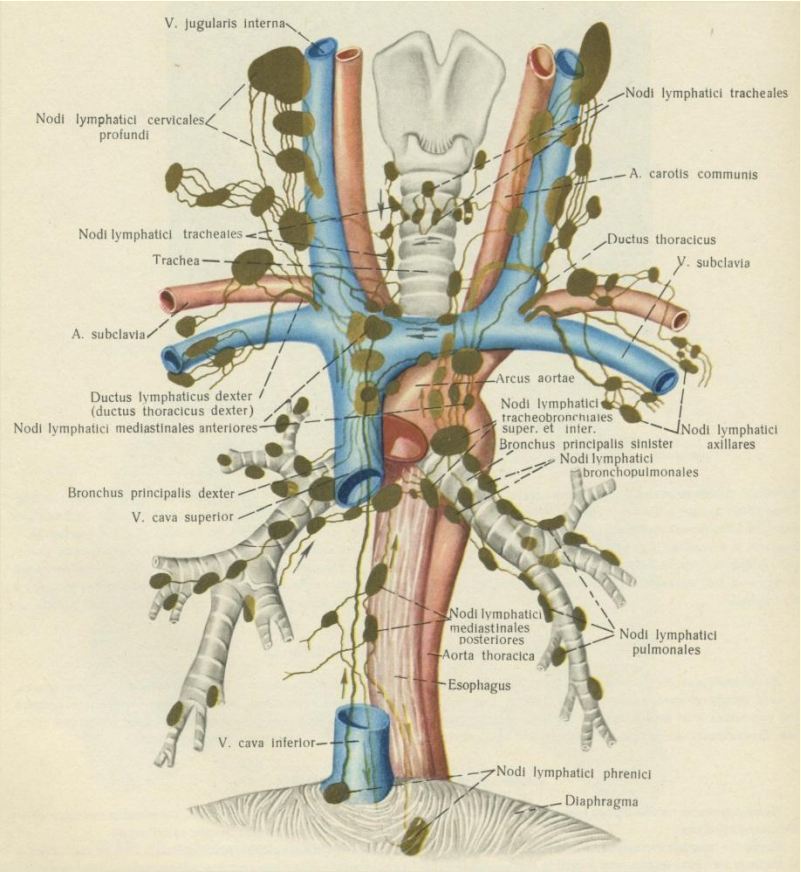

Висцеральные л/у:

- Передние и задние медиастинальные.
- Трахеальные (по бокам и сзади от трахеи).
- Трахеобронхиальные (в области бифуркации трахеи).
- Бронхопульмональные (в воротах легкого).
- Легочные (вдоль бронхиального дерева).

Лимфоотток от стенок грудной полости

- Региональные париэтальные л/у: задние – *lnn.intercostales*, передние - *lnn.parasternales* (вдоль *a.thoracica interna*).
- От передней и латеральной стенки грудной клетки – к *lnn.axillares, lnn.supraclaviculares, lnn.infraraclaviculares* (глубокие шейные).
- От плевры и внутренней поверхности грудной клетки – через *lnn.intercostales* в грудной проток и от передне-боковой части - в *lnn.parasternales.*
- От диафрагмы – в *lnn.phrenici* и *lnn.parasternales.*

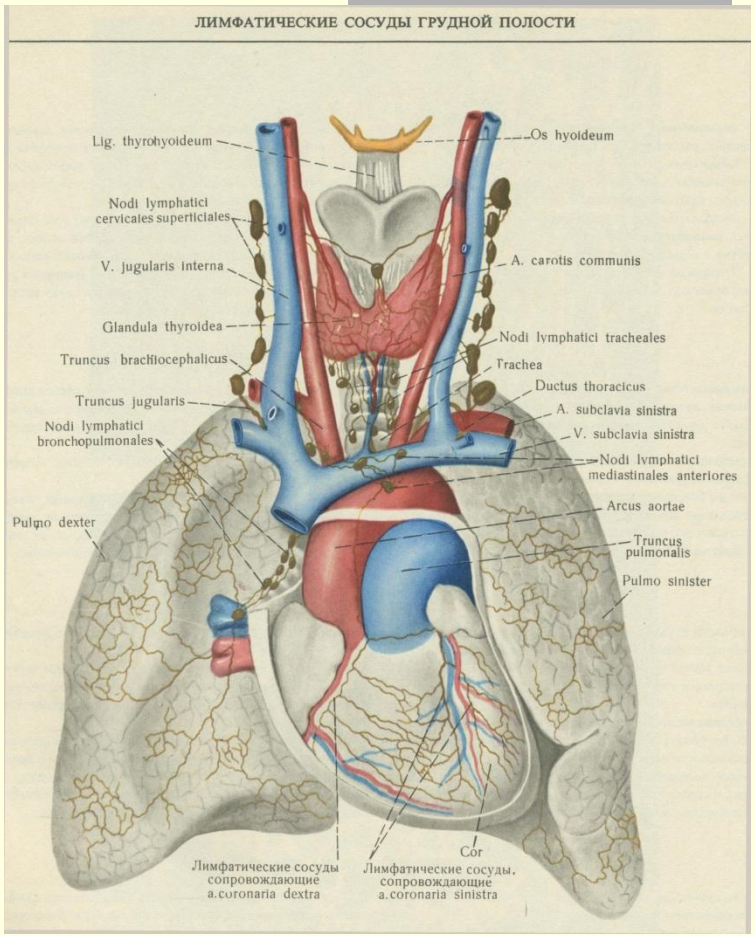

Лимфоотток от молочной железы

- От латеральных квадрантов – к ***lnn.axillares***.
- От глубоких частей железы – к ***lnn.supraclaviculares, lnn.infraraclaviculares*** (глубокие шейные узлы) – «транспекторальный» путь.
- От медиальных квадрантов - в ***lnn.parasternales***.
  - При злокачественных опухолях железы эти узлы, блокированные метастазами, способствуют ретроградному току лимфы и метастазированию в л/у переднего средостения, в легкое, л/у заднего средостения (через *lnn.intercostales* - в грудной проток), в диафрагмальные л/у («путь Герота»).

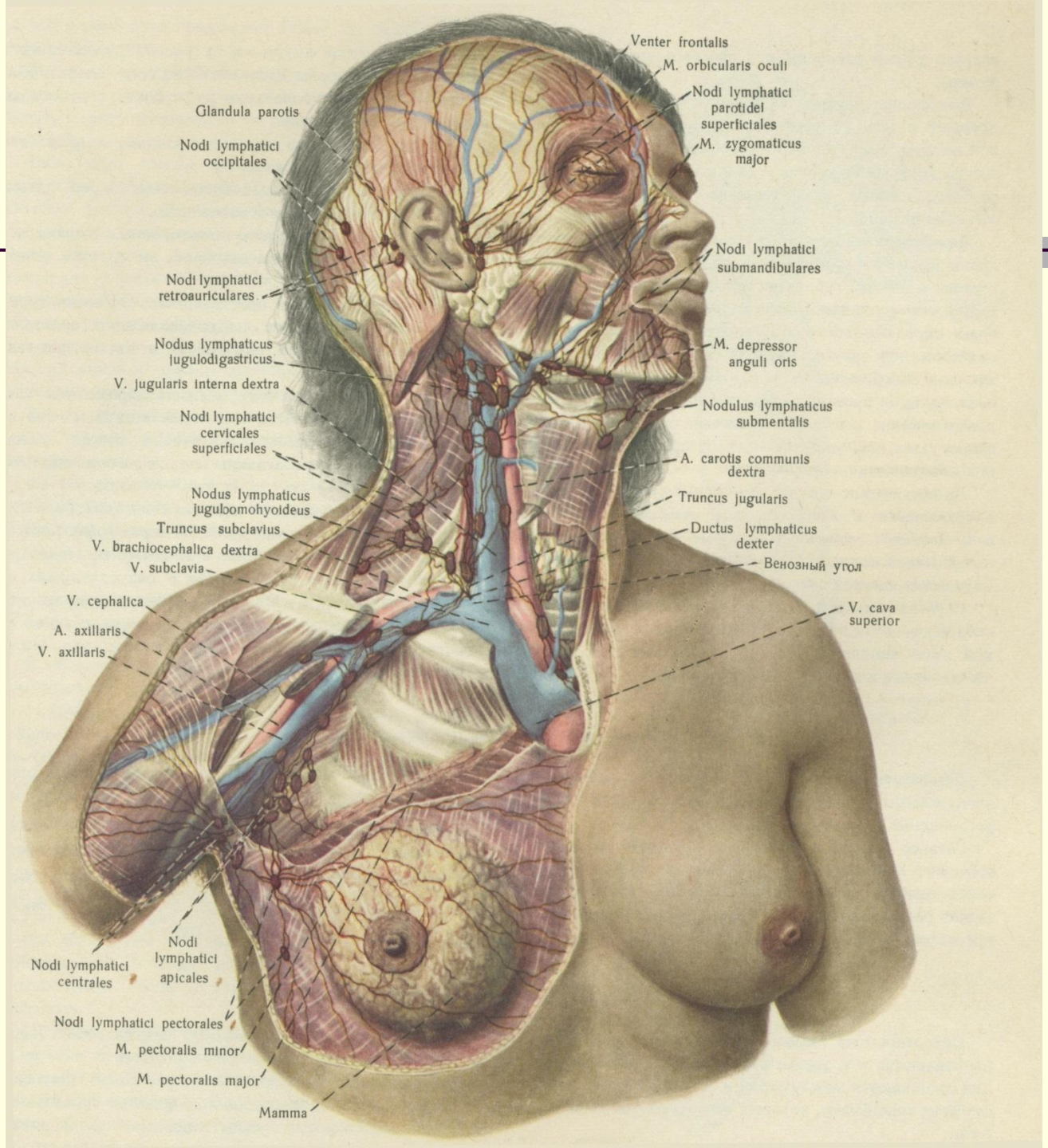
Venter frontalis
M. orbicularis oculi
Nodi lymphatici parotidei superficiales
M. zygomaticus major
Glandula parotis
Nodi lymphatici occipitales
Nodi lymphatici submandibulares
Nodi lymphatici retroauriculares
Nodus lymphaticus jugulodigastricus
M. depressor anguli oris
V. jugularis interna dextra
Nodulus lymphaticus submentalis
Nodi lymphatici cervicales superficiales
A. carotis communis dextra
Nodus lymphaticus jugulomohyoideus
Truncus jugularis
Truncus subclavius
Ductus lymphaticus dexter
V. brachiocephalica dextra
Венозный угол
V. subclavia
V. cephalica
V. cava superior
A. axillaris
V. axillaris
Nodi lymphatici centrales
Nodi lymphatici apicales
Nodi lymphatici pectorales
M. pectoralis minor
M. pectoralis major
Mamma

Лимфоотток от головы и шеи

- Лимфа из головы и шеи, перед тем как попасть в яремные стволы, проходит через следующие региональные л/у:
- На голове - ***lnn.occipitales, lnn.parotidei, lnn.submandibulares, lnn.mandibulares, lnn.submentales, lnn.buccales, lnn.faciales, lnn.retropharyngei*** (далее лимфа направляется в л/у шеи).
- На шее различают:
  - ***lnn.cervicales superficiales***
    - **латеральные** – расположены вдоль наружной яремной вены;
    - **передние** - между главными сосудисто-нервными пучками шеи;
  - ***lnn.cervicales profundi*** (вдоль внутренней яремной вены, поперечной артерии шеи, спинномозговых нервов) – предгортанные, предщитовидные, претрахеальные, трахеальные и надключичные. Глубокие л/у делятся на:
    - **верхние**
    - **нижние**.