

Санкт-Петербургский государственный медицинский университет
имени академика И.П.Павлова.

Кафедра оториноларингологии с клиникой.
Заведующий кафедрой – профессор С.А.Карпищенко

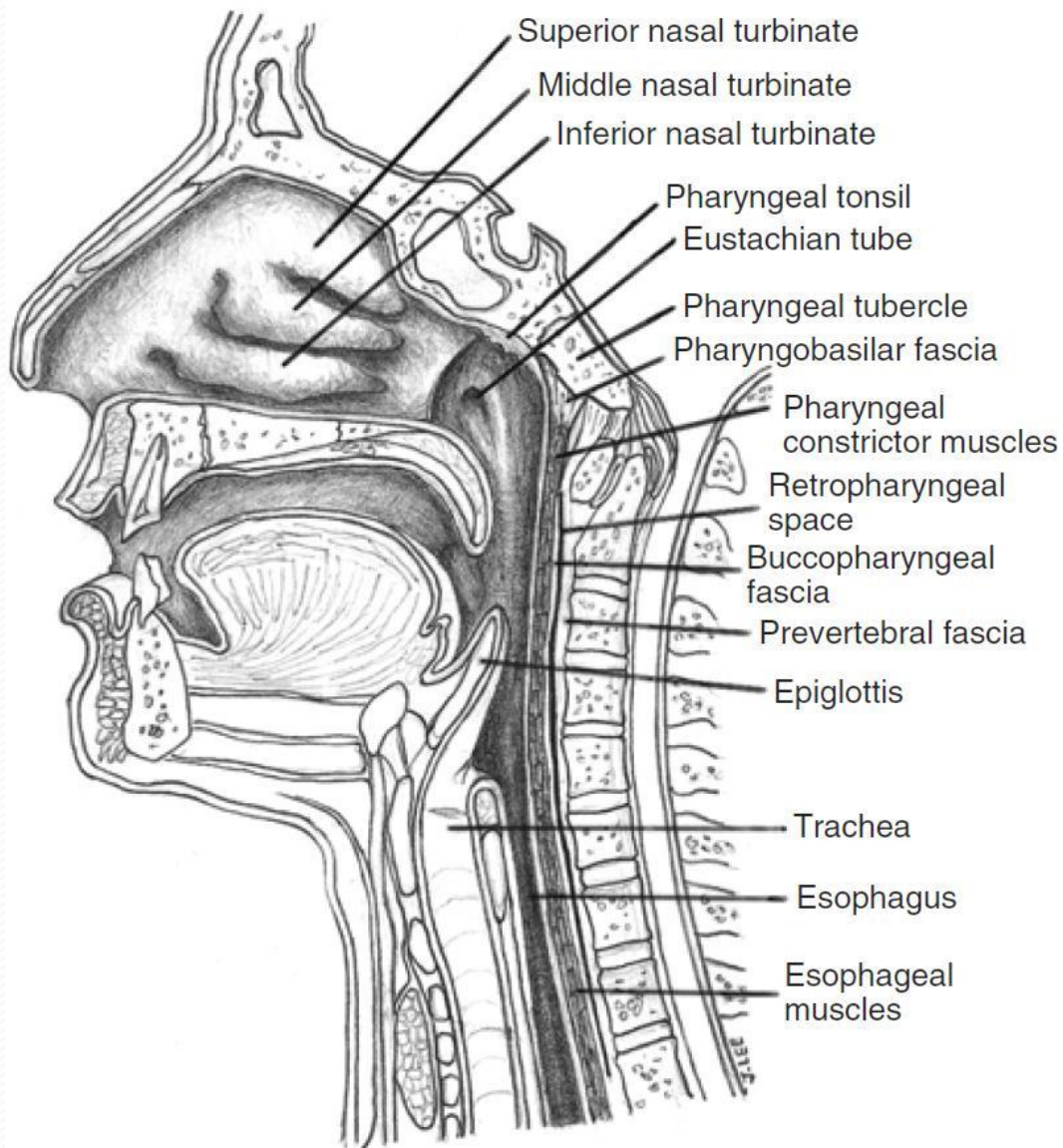
Аденоиды, аденоидит. Лекция для врачей.

С анатомо-физиологической точки зрения глотка:

- Часть начального отдела пищеварительного и дыхательного трактов
- Полый орган, образованный мышцами, фасциями и выстланный изнутри слизистой оболочкой
- Сообщается с ротовой полостью, средним ухом, гортанью, пищеводом
- Состоит из трех отделов: носоглотки, ротоглотки, гортаноглотки.

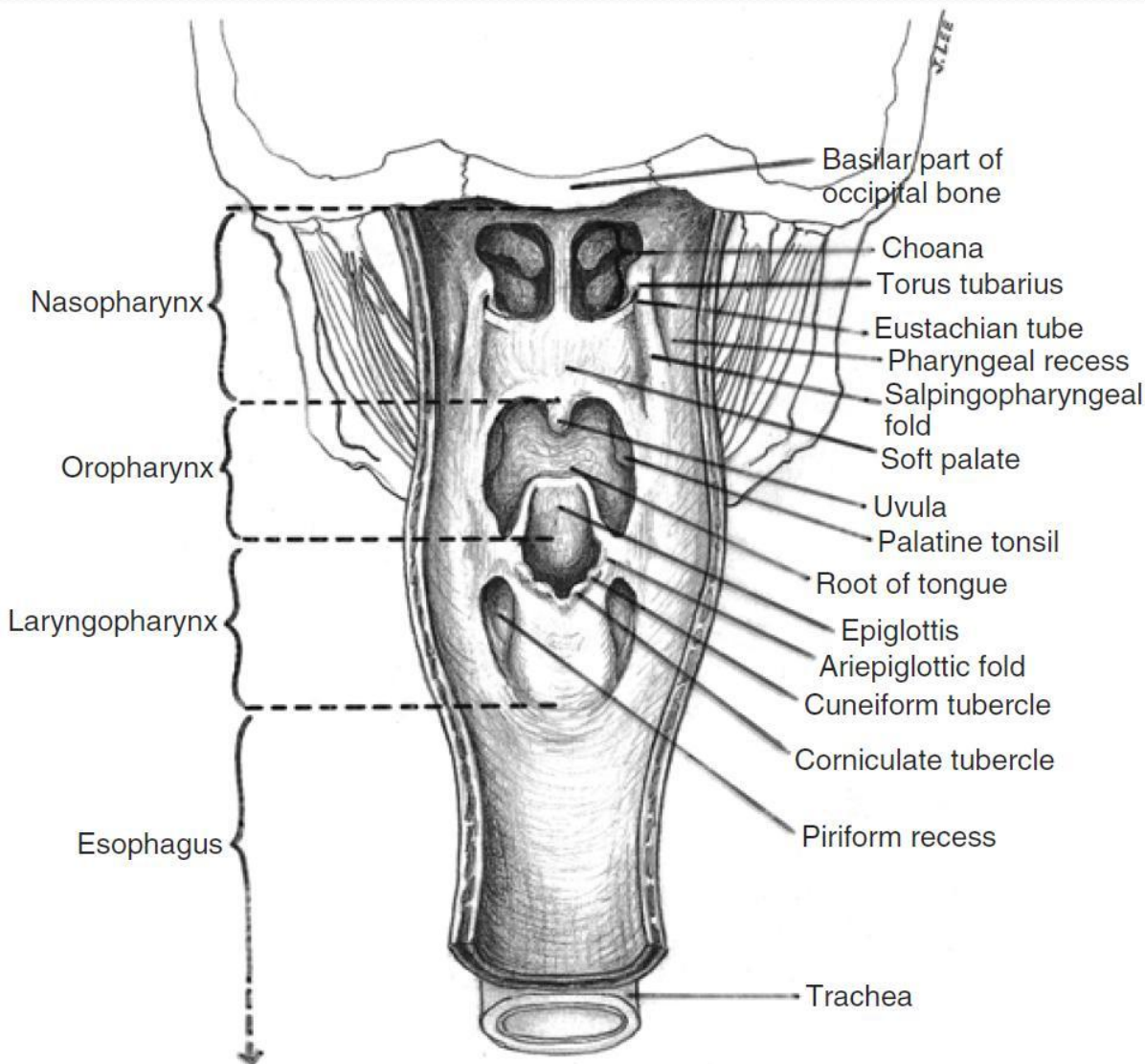
Анатомия ГЛОТКИ

Сагиттальный
разрез (схема)



Анатомия ГЛОТКИ

Фронтальный
разрез (схема)



Носоглотка

- **Анатомические границы:**

1. Передняя: хоаны
2. Нижняя: мысленно продленная кзади плоскость твердого неба, мягкое небо
3. Верхняя: основание затылочной кости, передненижний отдел клиновидной кости
4. Латеральные: мышечно-жировой массив

- **Анатомические элементы носоглотки:**

1. Глоточные устья слуховых труб, перитубарный комплекс
2. Глоточная миндалина (миндалины №3)
3. Трубные миндалины (миндалины №5, №6)

Лимфаденоидное глоточное кольцо Пирогова-Вальдейра

Расположено в глотке, на перекресте дыхательного и пищеварительного трактов. Лимфоидные элементы кольца Пирогова-Вальдейра, соприкасаясь с антигенами, проникающими с воздухом и пищей в организм с первых дней жизни, играют существенную роль в формировании иммунитета, наряду с пейеровыми бляшками кишечника и аппендиксом.

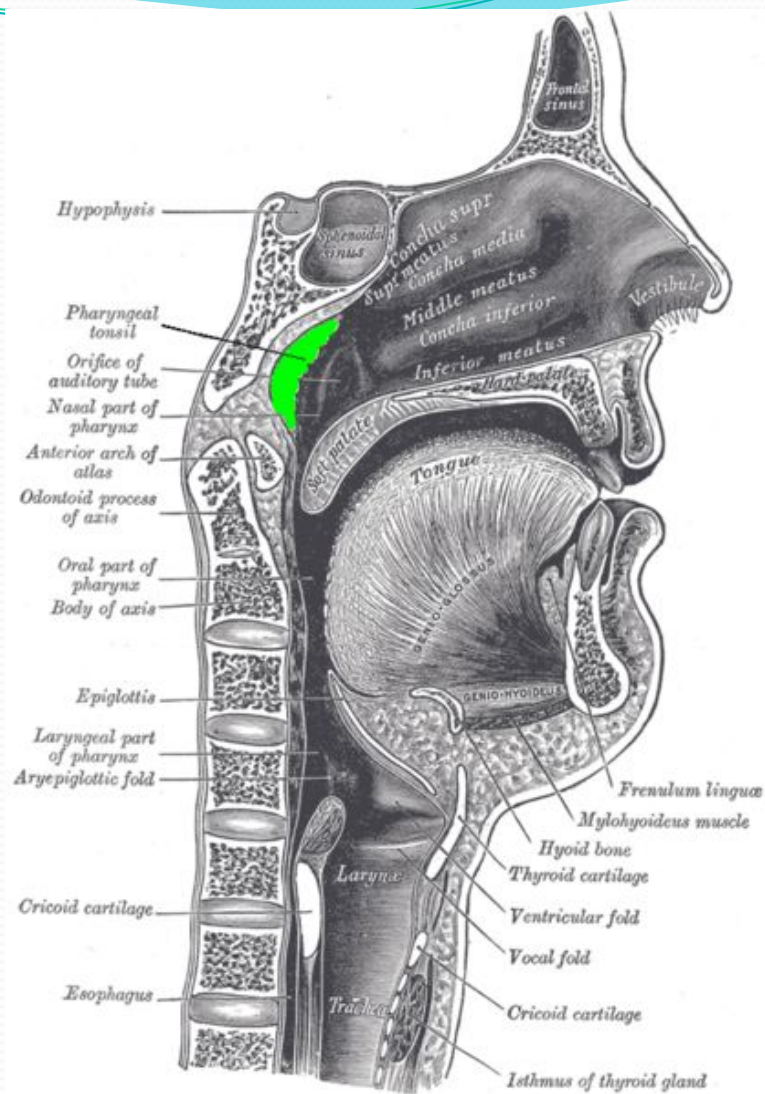
Лимфаденоидное глоточное кольцо состоит из следующих анатомических элементов:

- **Небные миндалины (1 и 2-я) – tonsillae palatinae**
- **Глоточная миндалина (3-я) - tonsilla pharyngea**
- **Язычная миндалина(4-я) – tonsilla lingualis**
- **Трубные миндалины (5 и 6-я) – tonsillae tubariae**
- **Скопления лимфоидной ткани в боковых валиках глотки, на задней стенке, у входа в гортань, в грушевидных карманах.**

Глоточная миндалина

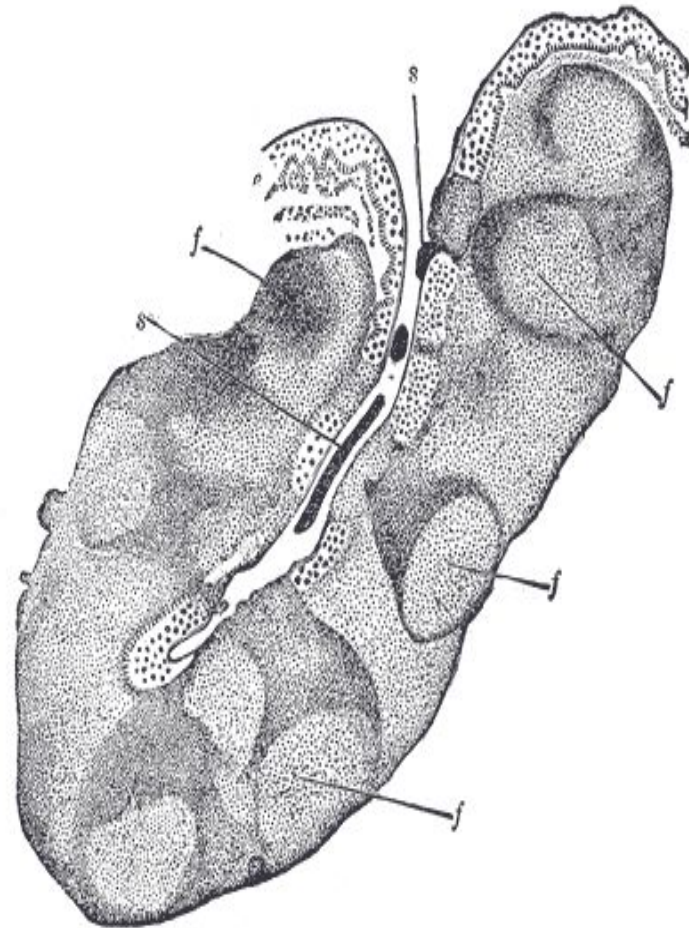
- формируется активнее других структур лимфоэпителиального глоточного кольца, благодаря своему расположению в самом начале дыхательного тракта, в месте первого контакта организма с антигенами из вдыхаемого воздуха

- достигает своего наибольшего развития в возрасте 2-6 лет, затем в период полового созревания происходит ее инволюция, однако есть наблюдения наличия глоточной миндалины более чем у 20% взрослых.



Особенности строения глоточной миндалины

У детей старше 6 месяцев в подэпителиальной ткани наблюдается сравнительно много зрелых лимфоидных фолликулов различной величины и формы с хорошо выраженными реактивными центрами. Они располагаются обычно вокруг борозд. Такое строение миндалины наиболее функционально в плане обеспечения контакта лимфоидной ткани с потоком вдыхаемого воздуха



- ⊙ В норме миндалина покрыта **многослойным плоским неороговевающим эпителием**.
- ⊙ Эпителий инфильтрирован значительным количеством **макрофагов и дендритных клеток**, одной из главных функций которых является **презентация антигенов**.
- ⊙ Формирующиеся в фолликулах миндалины **лимфоциты** и образующиеся в них **биологически активные вещества** постоянно поступают в просвет лакун и далее в глотку и в лимфатические коллекторы, где они принимают участие в формировании **клеточных и гуморальных реакций иммунитета**.
- ⊙ Поступление лимфоцитов из глоточной миндалины в кровеносное русло обеспечивается наличием **густой сети артериол и венул**, а также **клубочков капиллярных систем**, которые непосредственно прилежат к глубокому слою эпителиальной выстилки лакун.

Кровоснабжение глоточной миндалины

- Восходящая небная ветвь лицевой артерии
- Восходящая глоточная артерия
- Глоточная ветвь внутренней верхнечелюстной артерии
- Восходящая шейная ветвь от щитошейного ствола

Заболевания НОСОГЛОТКИ

- Аденоиды, аденоидит
- Ювенильная носоглоточная ангиофиброма
- Антрохоанальные полипы

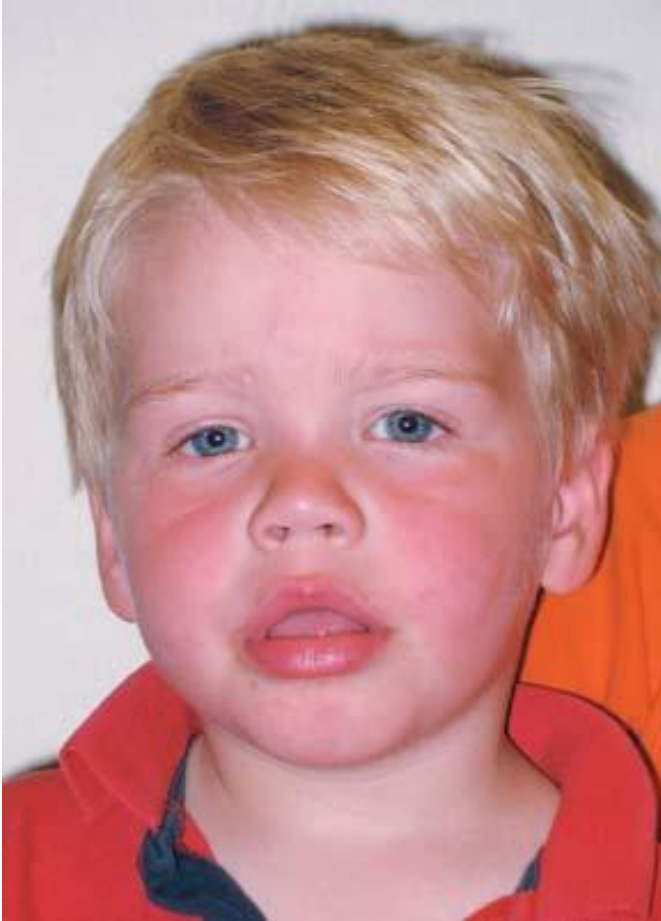Причины развития патологии глоточной миндалины

- ⦿ Конституция ребенка (лимфатический тип)
- ⦿ Аллергизация организма (пищевая и респираторная аллергия)
- ⦿ Инфекционные заболевания, вызванные лимфотропными вирусами (аденовирусная инфекция, корь, краснуха, ветряная оспа и др.)
- ⦿ Вторичная иммунная недостаточность на фоне инфицирования патогенной микрофлорой: гемофильной палочкой инфлуэнцы, пневмококком, гемолитическим стрептококком, стафилококками, микоплазмой, хламидиями, грибковой флорой и другими микроорганизмами.

Аденоиды

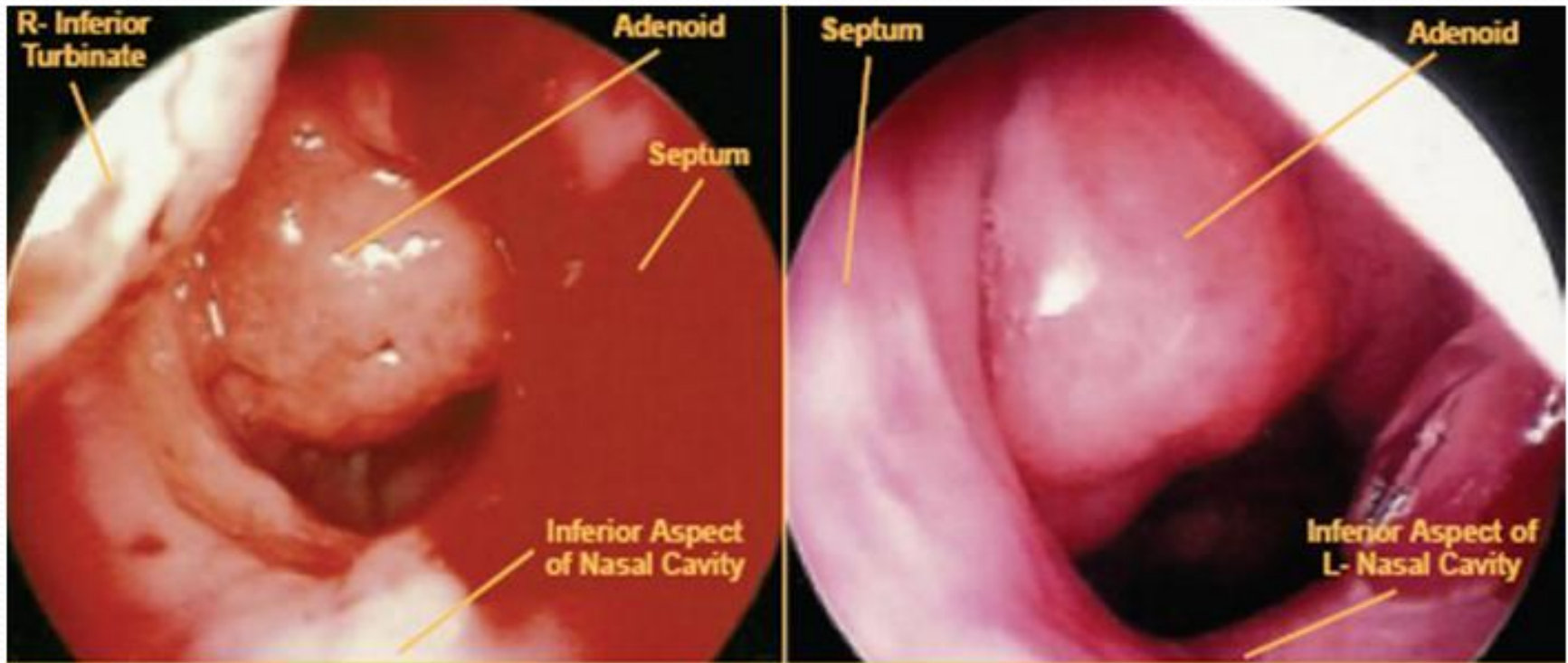
- являются механическим препятствием
- затрудняют носовое дыхание
- нарушают крово- и лимфообращение
- приводят к снижению защитной функции слизистой оболочки носа
- приводят к угнетению двигательной активности мерцательного эпителия
- приводят к алкалозу носовой слизи
- приводят к увеличению бактериальной обсемененности слизистой оболочки
- снижают активность лизосомального фермента

Habitus adenoidicus

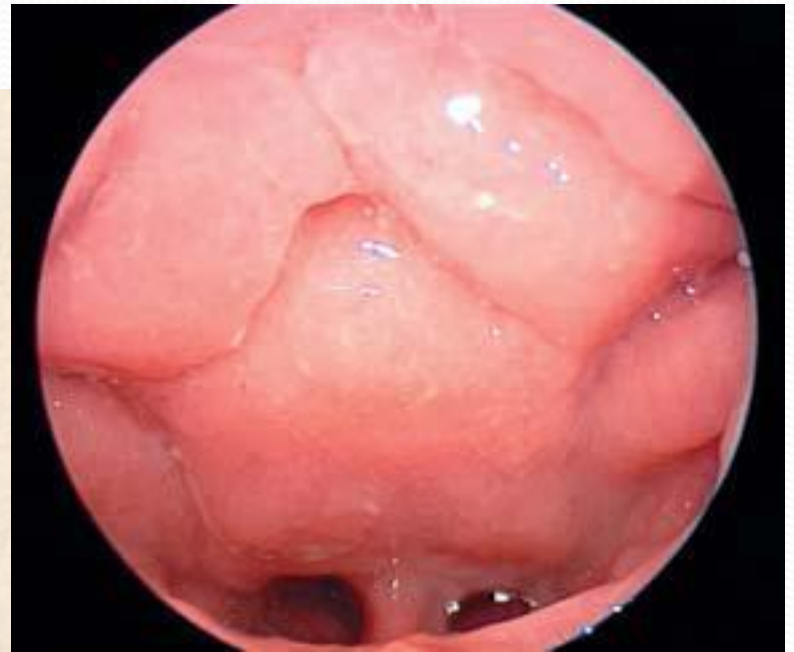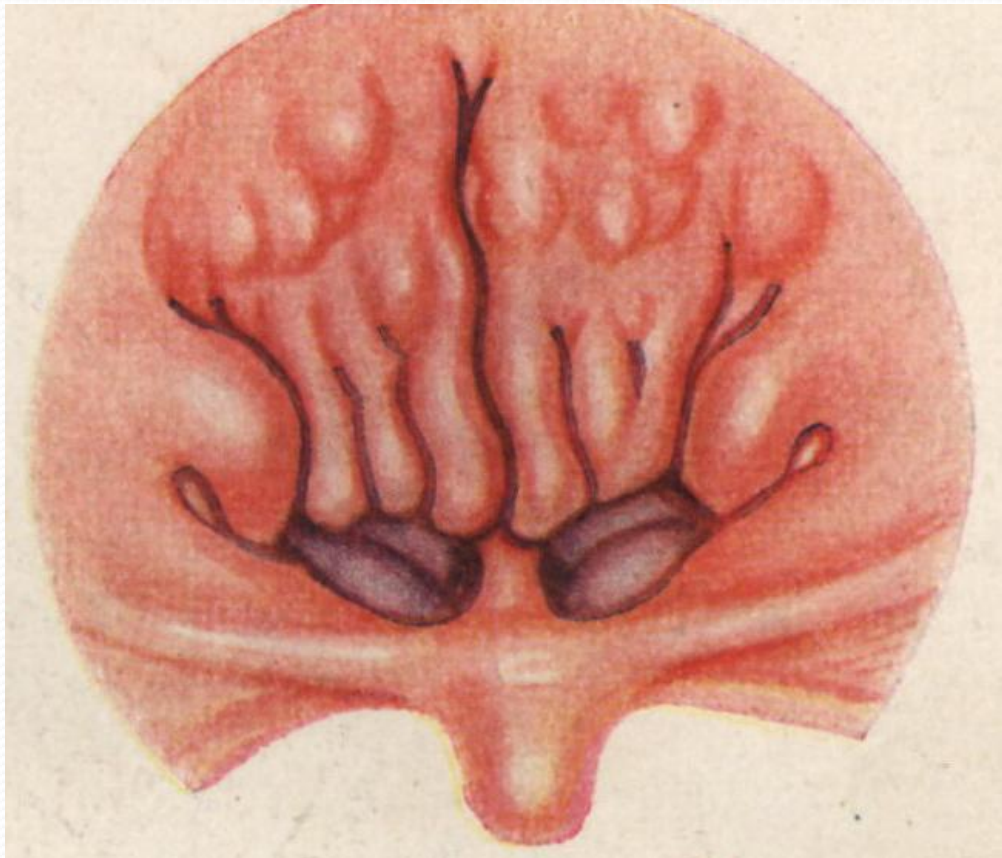


1. Полураскрытый рот, укороченная верхняя губа. Закрытая гнусавость. Снижение слуха, храп.
2. Апатичное выражение лица. Сглаженная носогубная складка. Легкий экзофтальм
3. Неправильное развитие зубочелюстной системы, готическое небо.
4. Отставание развития скелета
5. Рассеянность, ослабление памяти
6. Непокойный сон, шумное дыхание
7. Вегетативные расстройства- энурез
8. Головная боль

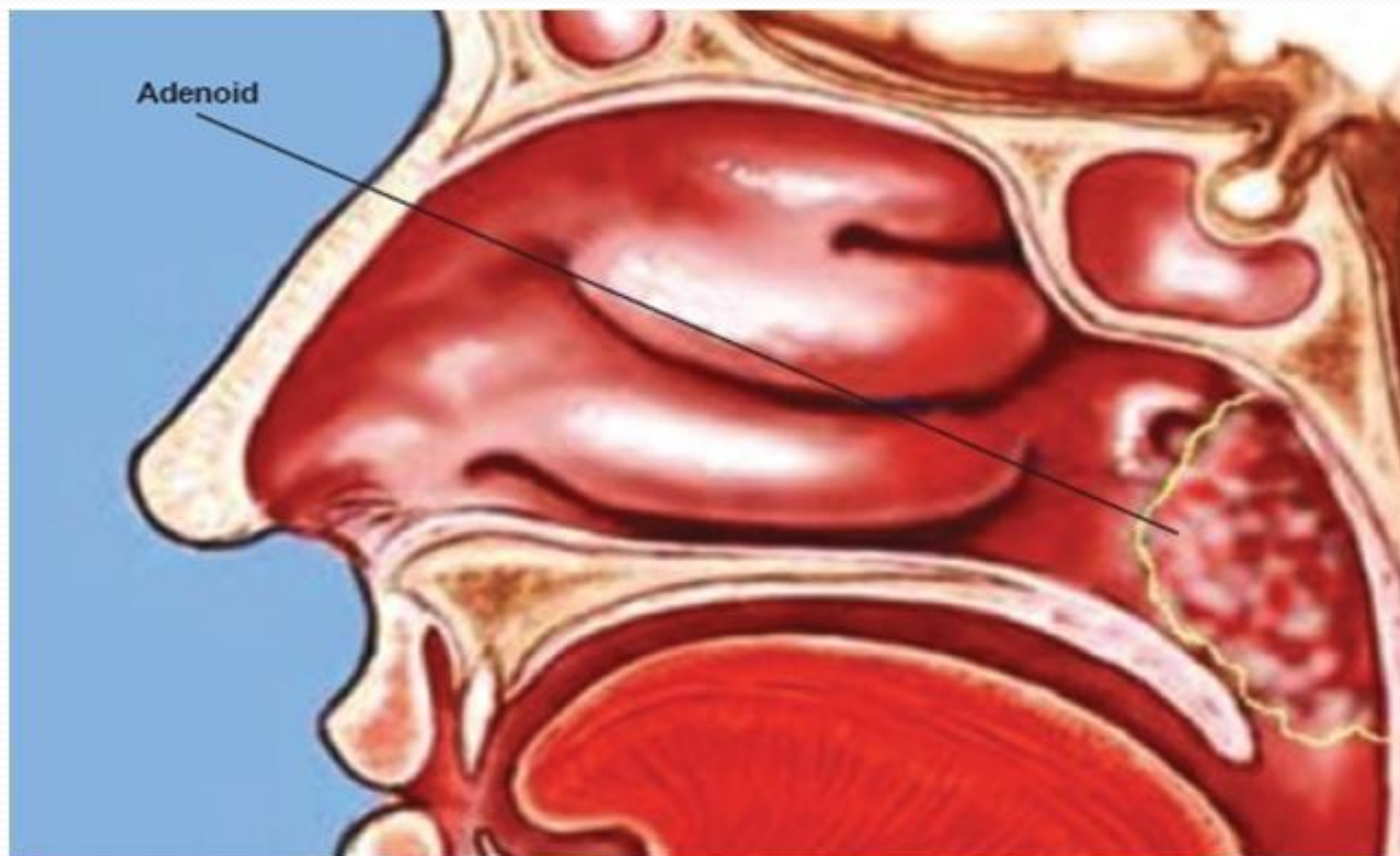
Эндоскопическая картина



Аденоиды (схема и картина при эндоскопии)



Аденоидит – воспаление глотовочной миндалины

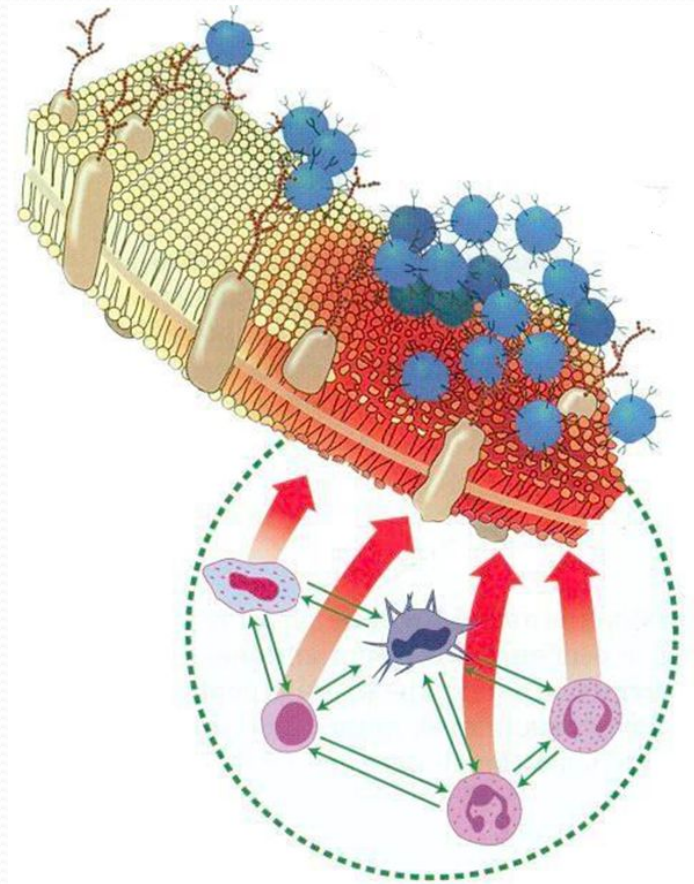


Патогенез хронического аденоидита

Адгезия микроорганизмов и их размножение происходит на поверхности слизистой оболочки, покрывающей глоточную миндалину.

В норме патогенные агенты выводятся из организма благодаря работе, **мукоцилиарной системы защиты**, которая, может нарушаться при воздействии стрессовых факторов (холод, низкая или высокая влажность, вредные вещества в воздухе) или в области зарубцевавшегося эпителия, где может происходить застой секрета и повышение его вязкости.

Адгезии микроорганизмов может способствовать нарушение целостности слизистых оболочек и различные изменения свойств слизи.



Методы консервативного лечения патологии глоточной миндалины

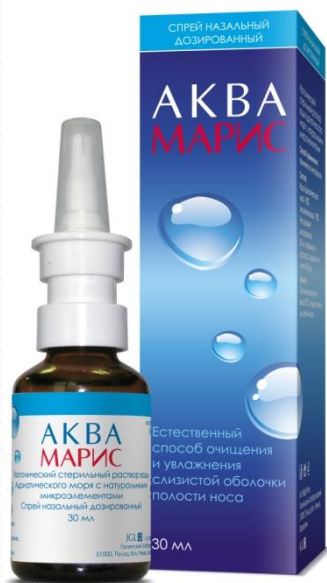- Ирригационная терапия – орошение слизистой полости носа растворами, улучшающими МЦК (Аква-Марис)
- Элиминационная терапия – снижения бактериальной обсемененности слизистых дыхательных путей (перемещение по Пройтцу или «кукушка», носовой душ и т.п.)
- Местная антибактериальная терапия (Биопарокс, Полидекса с фенилэфрином, Изофра)
- Топические кортикостероиды (Назонекс, Фликсоназе, Альдецин)
- Местная иммунокоррекция (Левамизол, Мирамистин, ИРС-19, Имудон)
- Физиотерапия и санаторно-курортное лечение

Препарат	Форма выпуска	Описание препарата
Изофра	Спрей назальный фл 15 мл	Аминогликозидный бактерицидный антибиотик для местного применения
Полидекса с фенилэфрином	Спрей назальный фл 15мл	Комбинированный препарат, оказывает местное антибактериальное, противовоспалительное и противоаллергическое действие.
Рибомунил	Гранулят в пакетиках для приготовления раствора	Медицинские иммунобиологические препарат. Стимулирует клеточный и гуморальный иммунитет, Стимулирует функцию Т- и В-лимфоцитов, продукцию сывороточных и секреторных IgA 11S, интерлейкина1, интерферона альфа. Активирует факторы неспецифической защиты организма.
ИРС-19	Жидкая вакцина для интраназального введения в аэрозольной упаковке по 20 мл	Оказывает иммуностимулирующее действие. Стимулирует специфические и неспецифические защитные механизмы в дыхательных путях.
Эреспал (фенспирид)	Сироп по 150 мл, табл. 80 мг	Противовоспалительное средство, оказывает антиэкссудативное действие, препятствует развитию бронхоспазма.
Аллергодил	Назальный спрей во флаконе, 10 мл	H1-гистаминоблокатор, оказывает антигистаминное, противоаллергическое и мембраностабилизирующее действие.
Назонекс (мометазона фуорат моногидрат)	Глюкокортикоидный спрей для интраназального введения – 180 (120 доз)	Оказывает противовоспалительное и противоаллергическое действие. Начало клинически значимого эффекта отмечается в течение первых 12 ч после первого использования препарата.
Авамис (Флютиказона фуорат)	Глюкокортикоидный спрей для интраназального введения	Оказывает противовоспалительное и противоаллергическое действие. Начало клинически значимого эффекта отмечается в течение первых 12 ч после первого использования препарата. Используется у детей с 2 лет.

Фликсоназе (флутиказона пропионат)	Водный глюкокортикоидный спрей для интраназального введения (60 доз и 120 доз)	ГКС для местного применения (ингаляционного и интраназального); обладает противоотечным, противовоспалительным и противоаллергическим действием.
Малавит	Антисептик для обработки слизистых	Обладает противовоспалительным, антибактериальным, противовирусным, антигрибковым, обезболивающим, дезодорирующим действием.
Мирамистин	Раствор для местного применения 0.01% во фл. 100 мл, 200 мл	Обладает выраженным бактерицидным действием в отношении Гр + и Гр - бактерий, аэробных и анаэробных бактерий в виде монокультур и микробных ассоциаций, включая госпитальные штаммы с полирезистентностью к антибиотикам.
Октенисепт	Антисептик для обработки слизистых	Активен в отношении Гр + и Гр - бактерий, липофильных вирусов (например вируса Herpes simplex и вируса гепатита В), а также в отношении дрожжеподобных грибов и дерматофитов.
Сульфацил натрия (альбуцид)	20% раствор в тубиках емкостью 1.5 мл	Противомикробное средство, сульфаниламид, обладает бактериостатическим действием.
Протаргол	Антисептический раствор 1%, 2%, 3%, 5%	Готовится в рецептурном отделе для применения в виде капель, раствора для промывания. Оказывает вяжущее, антисептическое и противовоспалительное действие.
Виброцил	Капли в нос, 15 мл	Комбинированный препарат для симптоматического местного лечения ринита. Обладает противоаллергическим и сосудосуживающим эффектом.
Адрианол (фенилэфрин хлорид+тримазолин хлорид)	Флакон-капельница, 10 мл	Комбинированный препарат для местного применения. Обладает сосудосуживающим действием. Уменьшает выраженность местных экссудативных процессов, улучшает носовое дыхание, снижает риск возникновения отита при рините.

Отривин (ксилометазолина гидрохлорид)	Флакон-капельница 0.05 %; 0,1% раствор по 1- мл	Капли в нос, препарат суживает кровеносные сосуды слизистой оболочки полости носа, устраняя отек и гиперемию слизистой оболочки. Облегчает носовое дыхание при ринитах.
Ринофлуимуцил (ацетилцистеин+гуами ногептана сульфат)	Аэрозоль назальный, 10 мл	Комбинированный противоконгестивный препарат, оказывает муколитическое, противовоспалительное и сосудосуживающее действие, устраняет отек слизистой оболочки полости носа.
Аква Марис спрей для горла	Спрей для местного применения 30 мл	Препарат на основе гипертонического стерильного раствора морской воды применяется с лечебными, профилактическими и гигиеническими целями для очищения, снятия раздражения и защиты слизистой оболочки горла. Микроэлементы, входящие в состав препарата, усиливают резистентность слизистой оболочки горла к болезнетворным бактериям и вирусам, способствуют повышению местного иммунитета.
Аква Марис Стронг	Спрей для местного применения 30 мл	Стерильный гипертонический раствор воды Адриатического моря для устранения отека слизистой оболочки, в качестве «природного деконгестанта». Элиминирует вирусы и бактерии со слизистой носа. Уменьшает отек слизистой оболочки носа и способствует удалению слизисто-гнойного секрета. Уменьшает потребление сосудосуживающих препаратов, антигистаминных препаратов и ускоряет сроки излечения.
Аква Марис	Спрей назальный для местного применения 30 мл	Средство для лечения заболеваний носа, способствует поддержанию нормального физиологического состояния слизистой оболочки полости носа, а также разжижению слизи и нормализации ее продукции бокаловидными клетками слизистой оболочки. Оказывает противовоспалительное действие, стимулирует репаративные процессы, улучшает функцию мерцательного эпителия, что усиливая резистентность слизистой оболочки.

АКВА МАРИС – оптимальное средство для элиминационной терапии

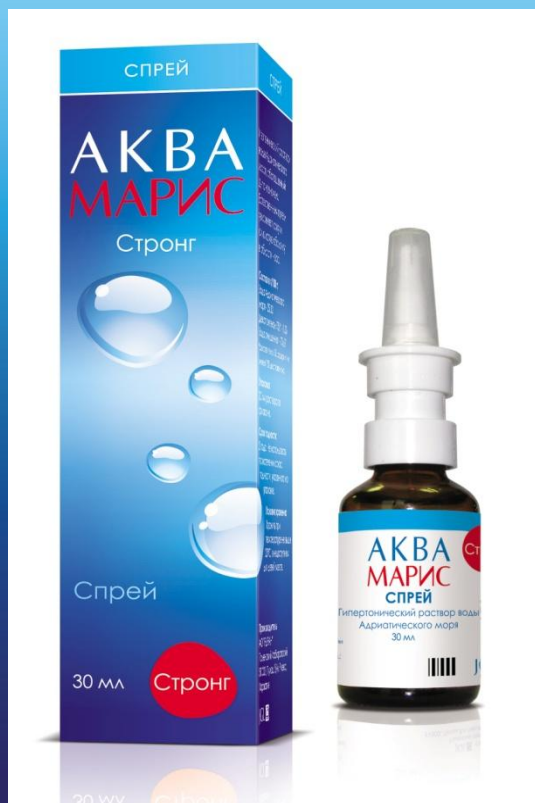

ПРЕПАРАТ НА ОСНОВЕ ВОДЫ
АДРИАТИЧЕСКОГО МОРЯ С
ПРИРОДНЫМИ СОЛЯМИ И
МИКРОЭЛЕМЕНТАМИ, ДОВЕДЕННЫЙ
ДО ИЗОТОНИЧЕСКОГО
СТЕРИЛЬНОГО СОСТОЯНИЯ

АКВА МАРИС – показания:

- профилактика ОРВИ и гриппа
- острые риниты
- хронические риниты
- **аллергические риниты**
- туалет полости носа у грудных детей
- после операции на полости носа

Аква Марис Стронг



Стерильный гипертонический
раствор воды Адриатического моря
для устранения отека слизистой
оболочки
природный деконгестант

Аква Марис Стронг

Преимущества

- **Эффективен**
 - Улучшает носовое дыхание
 - Обладает противомикробным действием
- **Безопасен**
 - В составе только природные компоненты
 - Без консервантов
 - Разрешен к применению детям раннего возраста, беременным и кормящим женщинам

Аква Марис Стронг, природный деконгестант – альтернатива сосудосуживающим препаратам

Аква Марис стронг

Способ применения и дозы

детям (старше 1 года) и взрослым:
по 1 - 2 впрыскивания в каждую ноздрю
3 - 4 раза в сутки
в течение 2 недель.



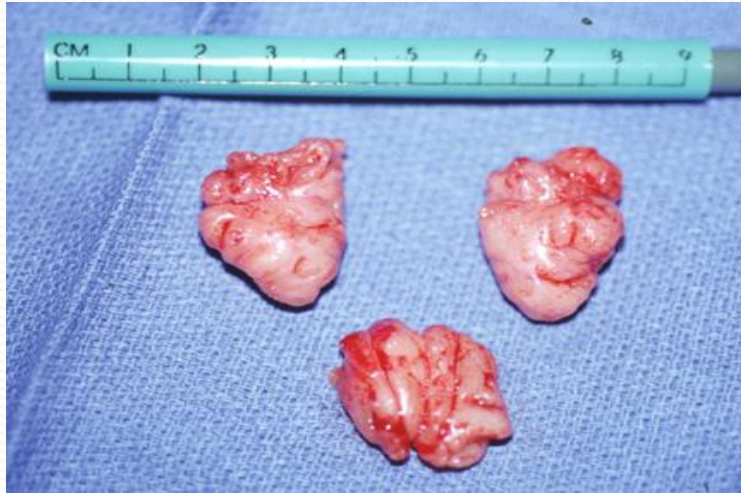Показания к аденотомии

- Назофарингеальная обструкция с нарушением носового дыхания, приводящая к эпизодам апноэ во время сна, развитию альвеолярной гиповентиляции или легочного сердца, развитию ортодонтических дефектов
- Нарушения акта глотания и голоса
- Рецидивирующие средние отиты у детей, у которых ранее применялся парацентез или шунтирование, однако рецидивы продолжаются

Показания к аденотомии (продолжение)

- Длительное гноетечение из уха при хронических отитах, которые не поддаются консервативному лечению
- Хронические гнойные синуситы, не поддающиеся консервативному лечению
- Хронический аденоидит, сопровождающийся частыми ОРВИ не менее чем по пять эпизодов два года подряд и не поддающийся консервативному лечению

Аденотомия

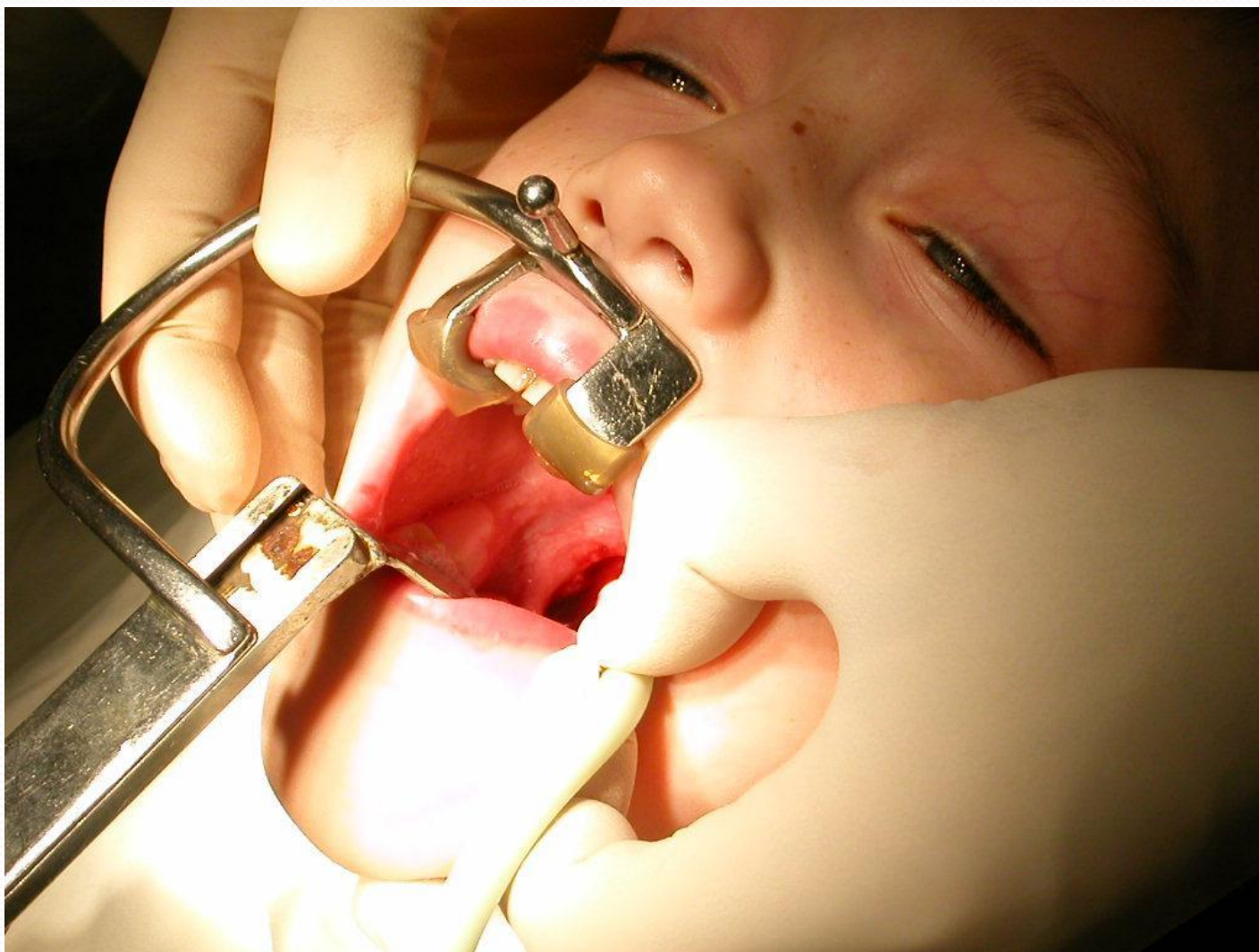

- самое частое хирургическое вмешательство у детей.

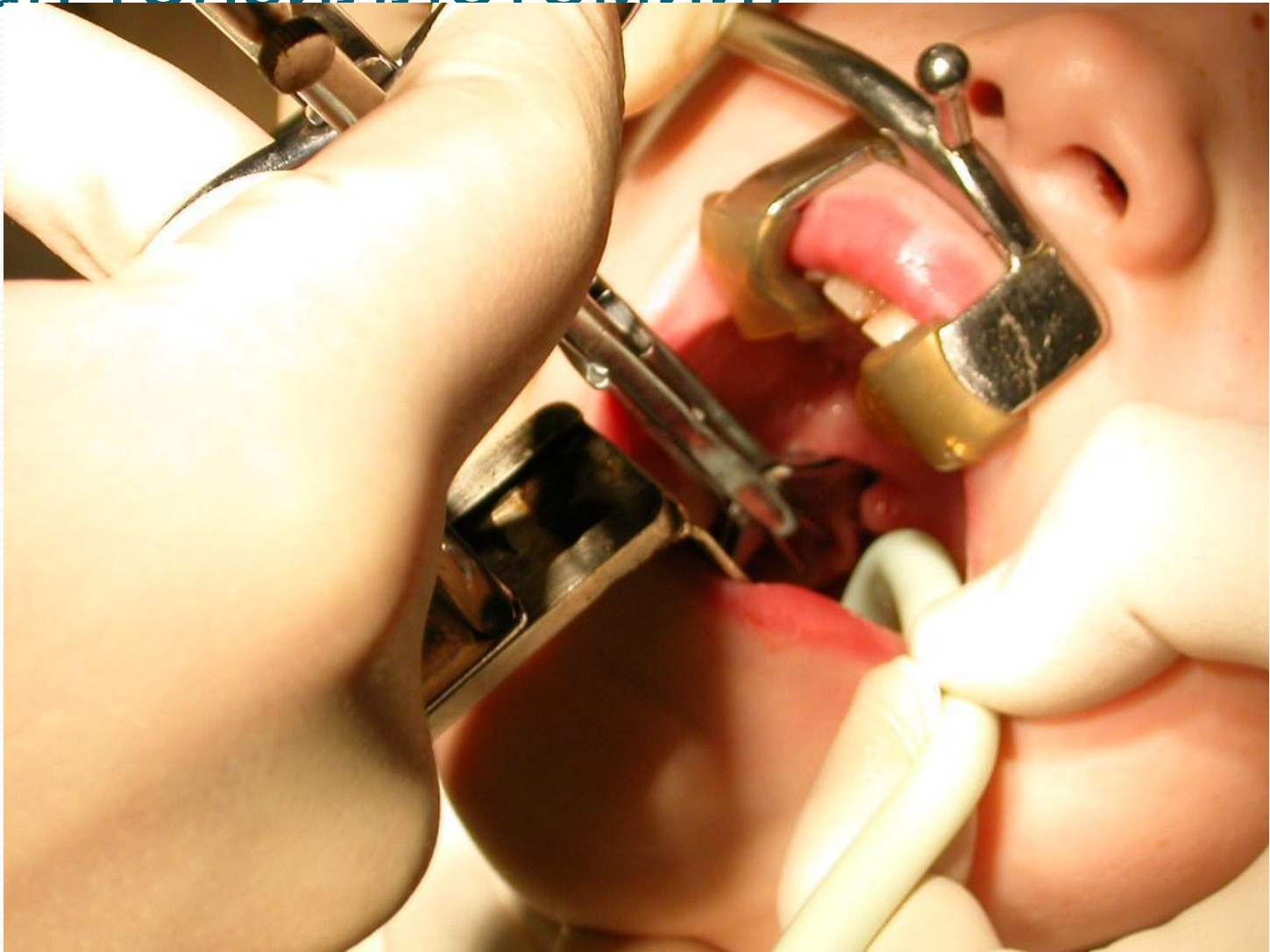Сегодня эта операция проводится под интубационным наркозом, что позволяет хирургу более качественно выполнить оперативное вмешательство под визуальным контролем, а также позволяет оградить ребенка от психической травмы.

- ⦿ В **послеоперационном периоде** рекомендуется щадящая диета и домашний режим в течении 3 -5 дней.
- ⦿ Если аденотомия была выполнена на фоне хронического аденоидита и синусита, назначаются в нос сложная мазь или сложные капли с антибиотиком на 7 – 10 дней.
- ⦿ Сопутствующая аллергопатология не является противопоказанием для аденотомии. В этом случае операция проводится вне обострения аллергического заболевания и на фоне противоаллергического лечения, согласованного с педиатром и аллергологом (например, Назонекс и Эриус).

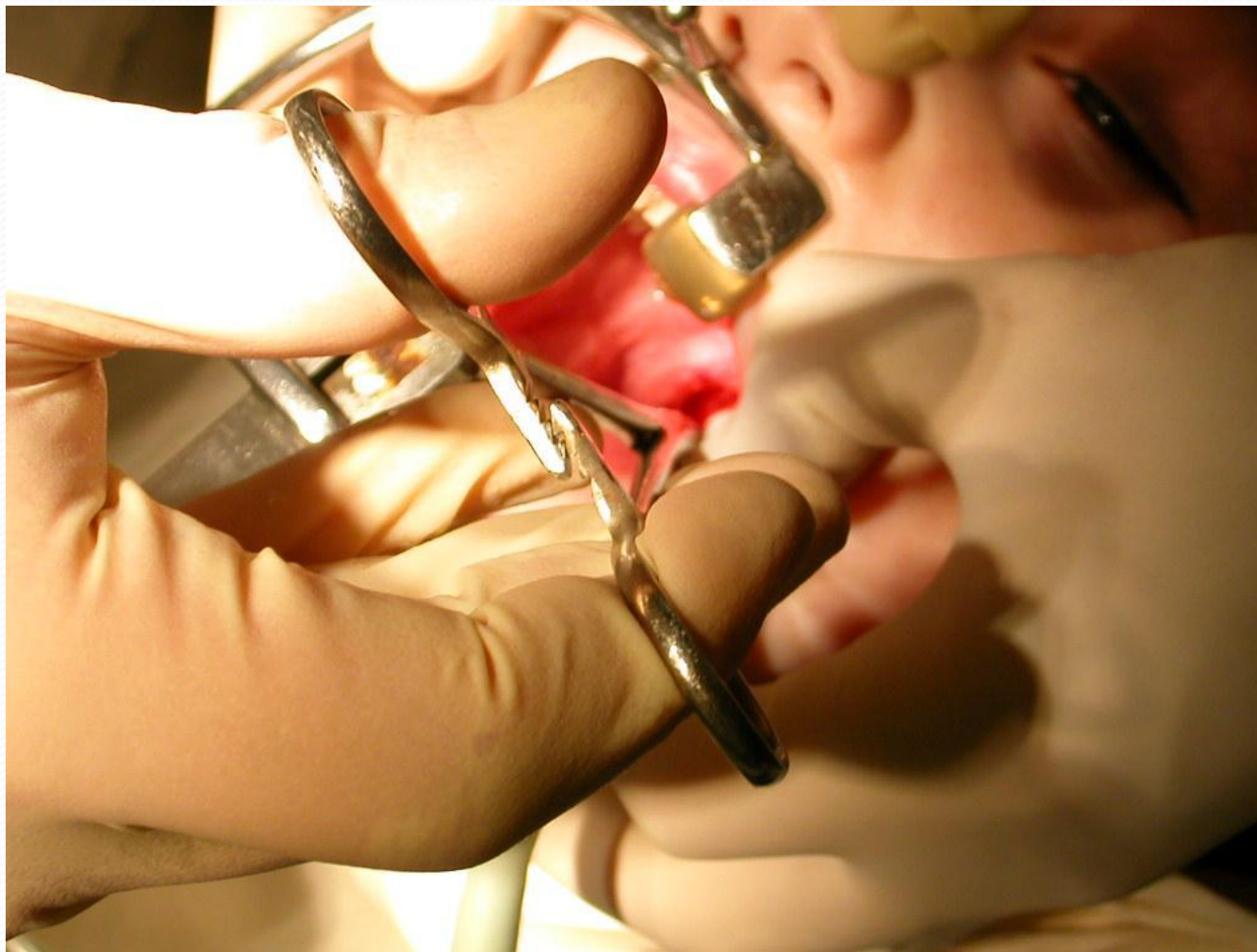Аденотонзиллотомия (продолжение)



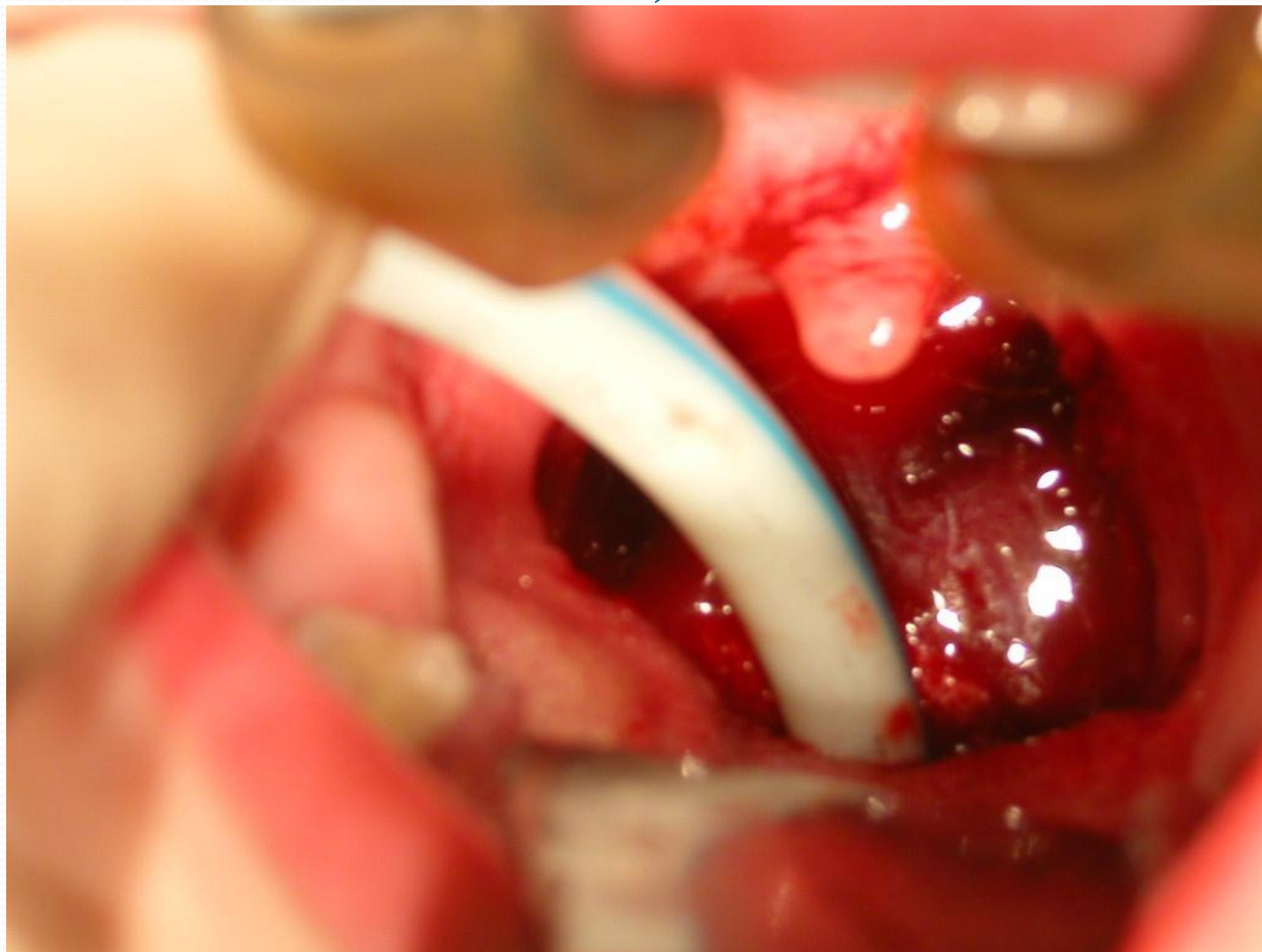
Аденотонзиллотомия (этап тонзиллотомии)



Аденотонзиллотомия (этап гемостаза)



Аденотонзиллотомия (фарингоскопия после тонзиллотомии)



Осложнения адено- и ТОНЗИЛЛОТОМИИ

- Хирургические :
- кровотечение
- апноэ центрального генеза
- ангина
- острый средний отит
- небно-глоточная недостаточность
- ларинго-трахеальный стеноз
- отек глотки и лица



Благодарим за внимание!