ПРОМЕЖУТОЧНЫЙ МОЗГ

АНАТОМИЯ ПРОМЕЖУТОЧНОГО МОЗГА

Промежуточный мозг располагается под мозолистым телом, срастаясь по бокам с полушариями большого мозга.

К нему относятся:

1.Таламический мозг

- таламус (зрительный бугор),
-эпиталамус (надбугорная область),
-метаталамус (забугорная область)

2.Г**ипоталамус** (подбугорная область).

3. Полостью - является **III желудочек.**

ТАЛАМУ

-представляет собой парное скопление серого вещества, покрытые слоем белого вещества. Таламус имеет яйцевидную форму. Передний отдел его заострен, а задний, расширен в виде подушечки. Медиальные поверхности правого и левого таламусов соединены друг с другом **межталамическим сращением.**

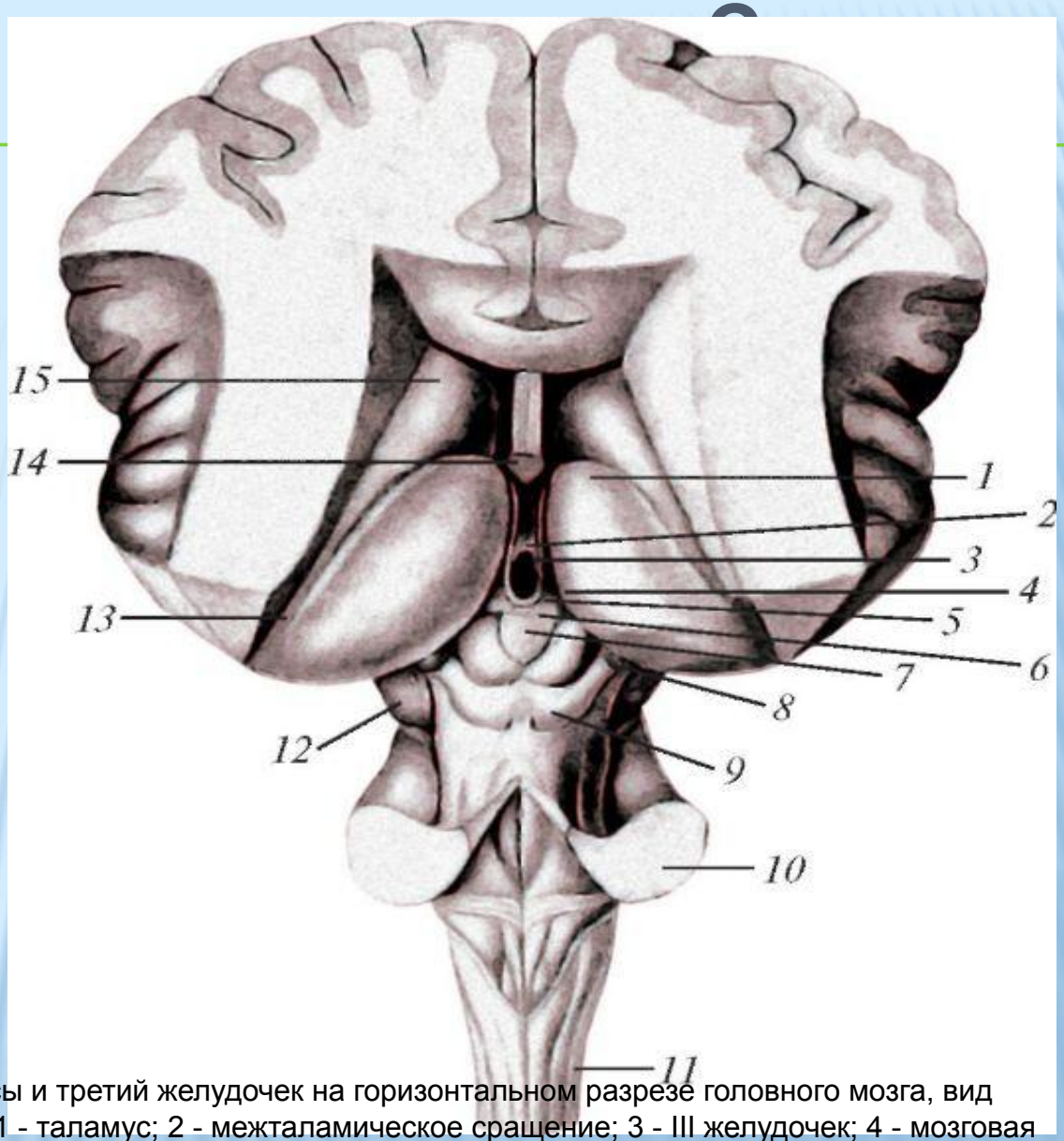

Таламусы и третий желудочек на горизонтальном разрезе головного мозга, вид сверху: 1 - таламус; 2 - межталамическое сращение; 3 - III желудочек; 4 - мозговая полоска таламуса; 5 - треугольник поводка; 6 - поводок; 7 - шишковидное тело; 8 - медиальное коленчатое тело; 9 - пластинка крыши среднего мозга; 10 - средняя мозжечковая ножка; 11 - продолговатый мозг; 12 - ножка мозга; 13 - терминальная полоска; 14 - столб свода; 15 - хвостатое ядро

ТАЛАМУС

Латеральная поверхность таламуса срастается с полушариями и граничит с хвостатым ядром и внутренней капсулой.

Медиальные поверхности образуют стенки III желудочка.

Нижняя продолжается в гипоталамус.

В таламусе различают основные группы ядер:

-передние,

-задние

-латеральные

-медиальные и

-центральные

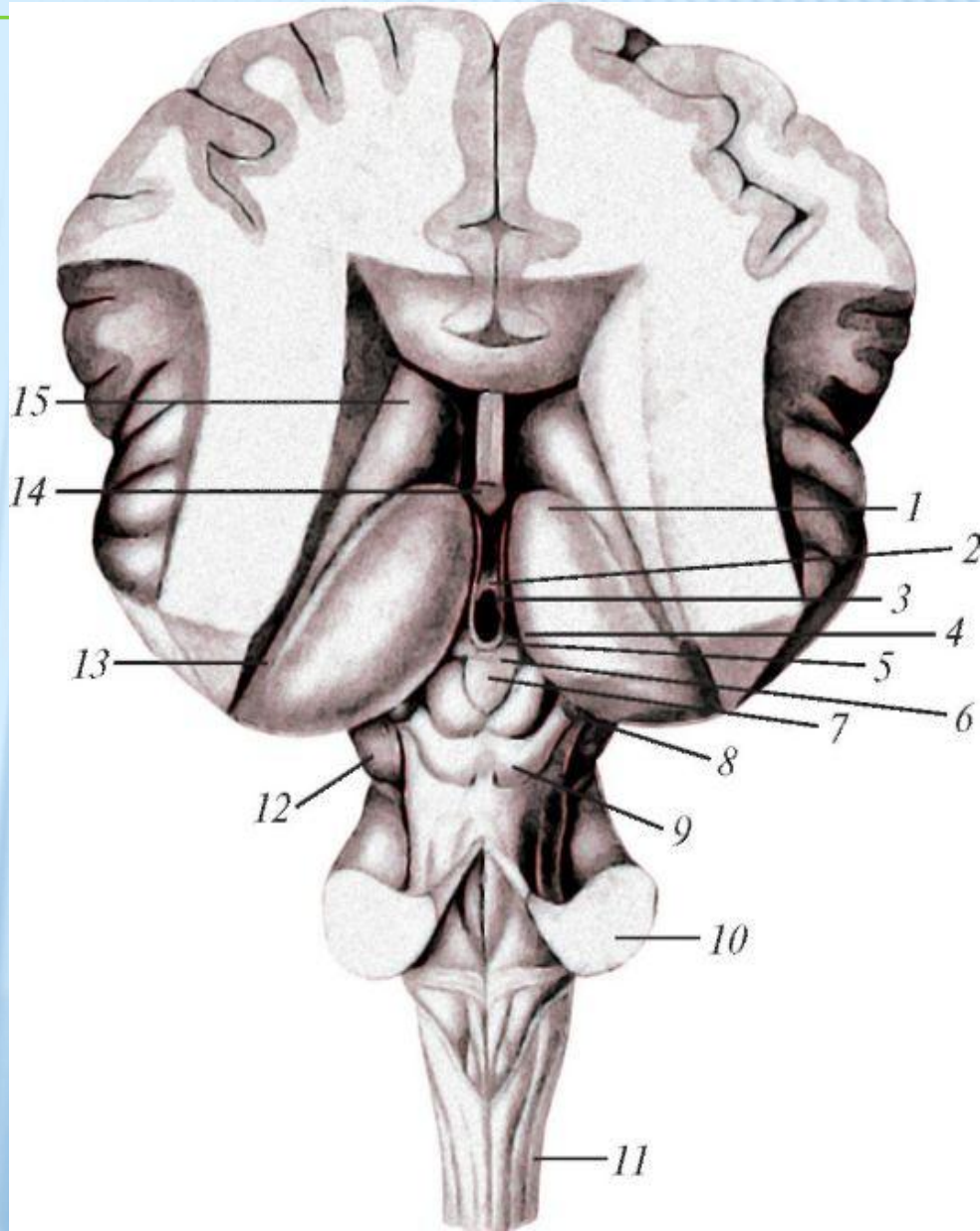

ЭПИТАЛАМУС

В эпиталамусе выделяют:

-**поводки,** идущие по медиальной стороне каждого таламуса

-поводки переходят в **треугольники поводков,** которые соединяются между собой -**спайкой поводков**.

К спайке прикрепляется – **эпифиз, или шишковидное тело** (эндокринная железа нервного происхождения)

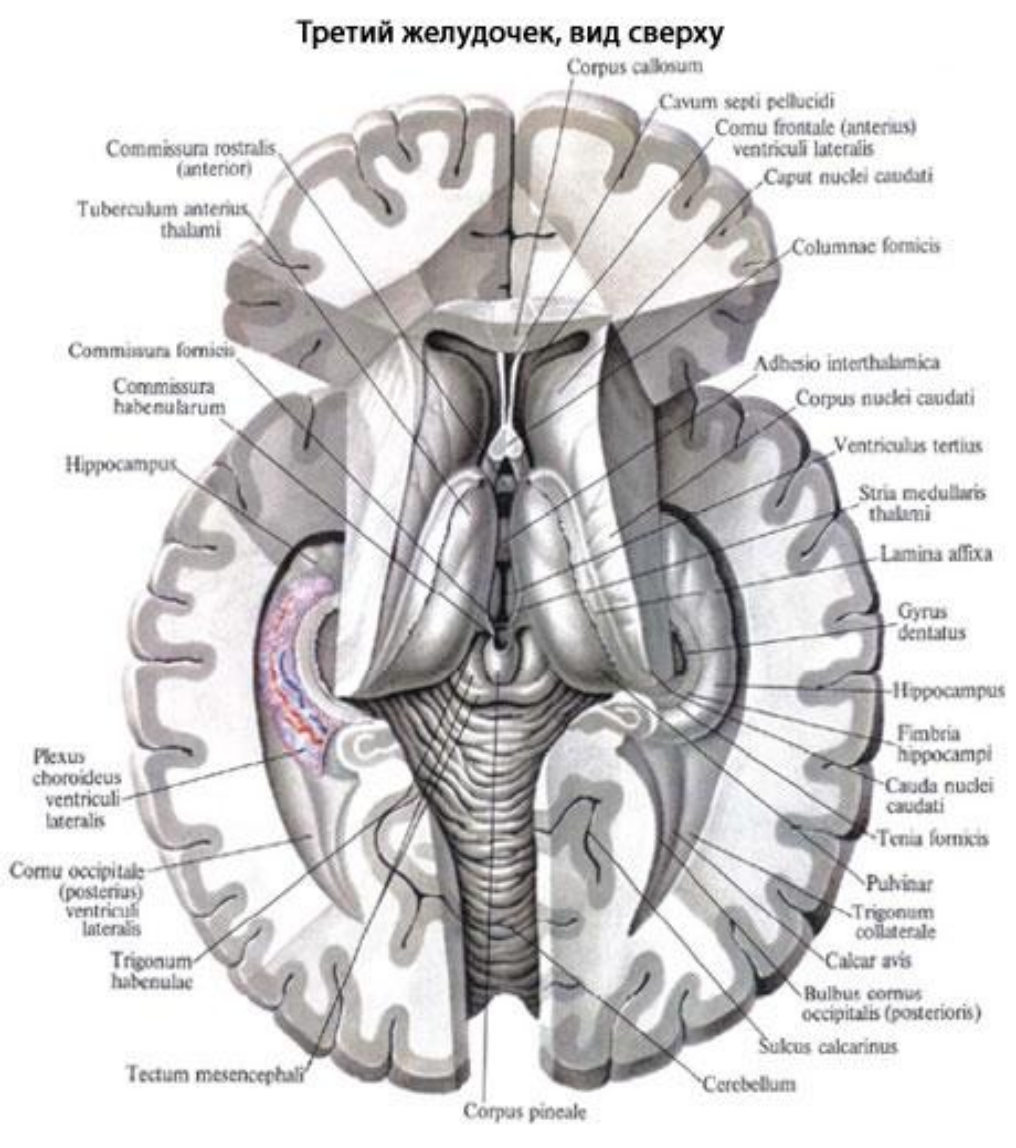

МЕТАТАЛАМУС

Метаталамус - представлен **медиальными и латеральными коленчатыми телами**, Латеральное коленчатое тело, находится сбоку от подушки таламуса. Несколько кнутри и кзади от него под подушкой, находится медиальное коленчатое тело.

Средний мозг, mesencephalon

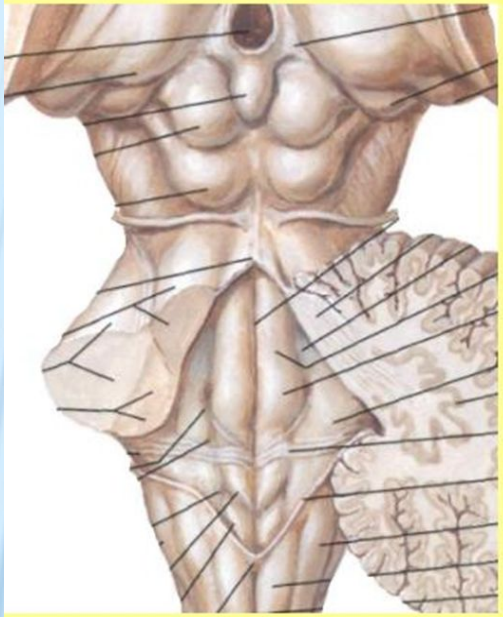

К среднему мозгу относятся:

1. пластинка крыши (четверохолмие), ***lamina tecti***:

- верхние холмики – подкорковые центры зрения
- нижние холмики – подкорковые центры слуха
- от латеральных сторон холмиков отходят ручки: верхние – к латеральным коленчатым телам, нижние – к медиальным коленчатым телам (проводящие пути органа зрения и слуха)
- Четверохолмие можно рассматривать как рефлекторный центр для различного рода движений, возникающих под влиянием зрительных и слуховых раздражителей (напр., старт-рефлекс)

К коленчатым телам подходят(пучки волокон) **ручки холмиков**, среднего мозга.

От верхних холмиков к латеральным коленчатым телам, от нижних к медиальным коленчатым телам.

Латеральные коленчатые тела- являются **подкорковыми центрами зрения**.

Медиальные коленчатые тела образуют **подкорковые центры слуха.**

Средний мозг, mesencephalon

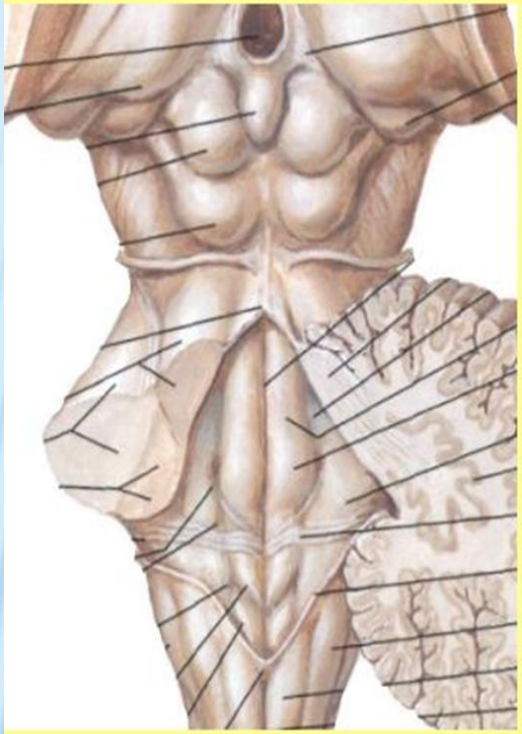

К среднему мозгу относятся:

1. пластинка крыши (четверохолмие), ***lamina tecti***:

- верхние холмики – подкорковые центры зрения
- нижние холмики – подкорковые центры слуха
- от латеральных сторон холмиков отходят ручки: верхние – к латеральным коленчатым телам, нижние – к медиальным коленчатым телам (проводящие пути органа зрения и слуха)
- Четверохолмие можно рассматривать как рефлекторный центр для различного рода движений, возникающих под влиянием зрительных и слуховых раздражителей (напр., старт-рефлекс)

ГИПОТАЛАМУС

Гипоталамус **-** образует нижние отделы промежуточного мозга и участвует в образовании дна **III** желудочка. К гипоталамусу относятся зрительный перекрест, зрительный тракт, серый бугор с воронкой, а также сосцевидные тела.

Зрительный перекрест образован волокнами зрительных нервов (II пара черепных нервов. Зрительный перекрест с каждой стороны продолжается в **зрительный тракт**.

Зрительный тракт заканчивается в подкорковых центрах зрения.

Кзади от зрительного перекреста находится **серый бугор**, позади которого лежат сосцевидные тела.

Книзу серый бугор переходит в **воронку**, которая соединяется с гипофизом.

Стенки серого бугра образованы тонкой пластинкой серого вещества, содержащего **серобугорные ядра**.

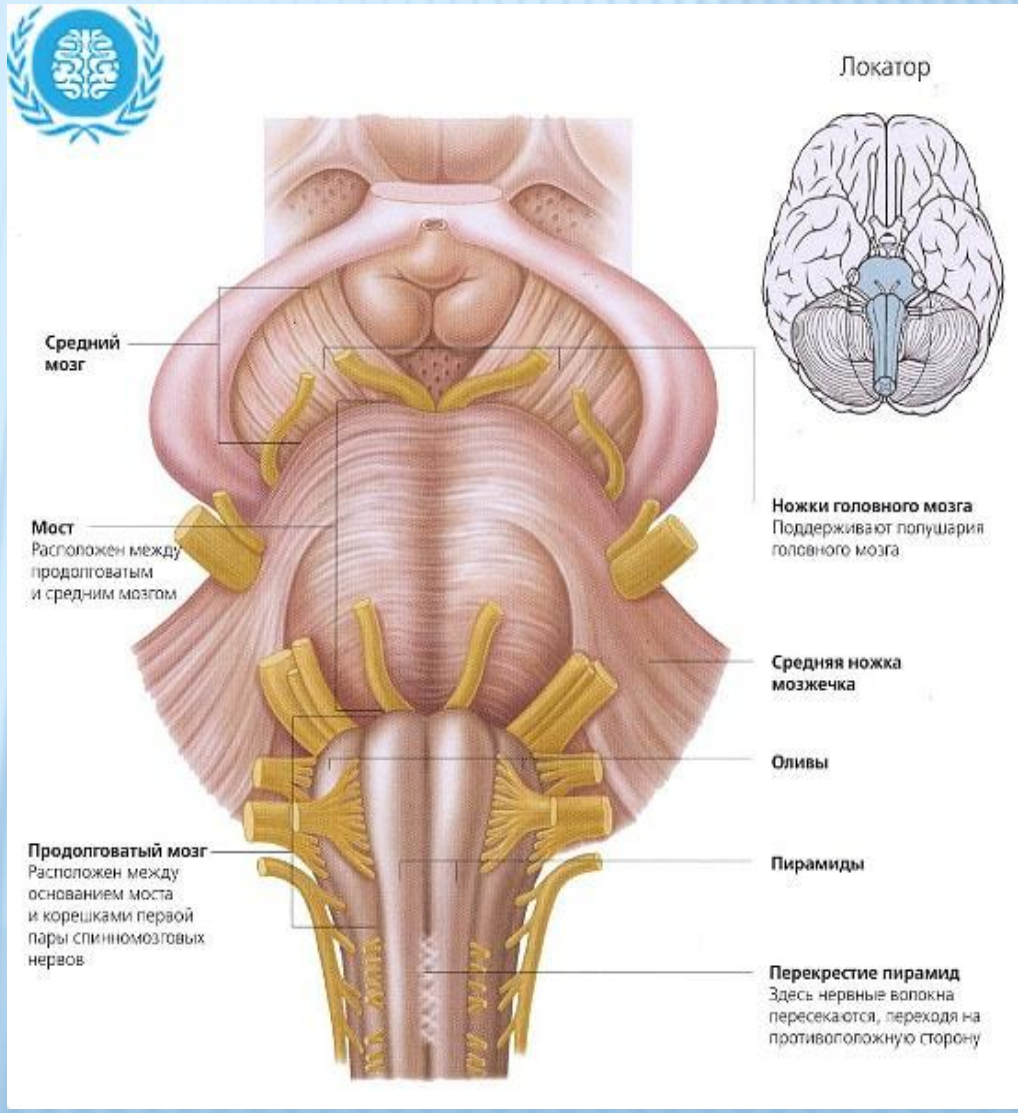

В гипоталамусе различают ядра

- Нейросекреторные:

-супраоптическое ядро, и
-паравентрикулярные ядро.
-медиальное и латеральное ядра сосцевидного тела,
- заднее гипоталамическое ядро,
--ядро воронки;
-серобугорные ядра, и др.

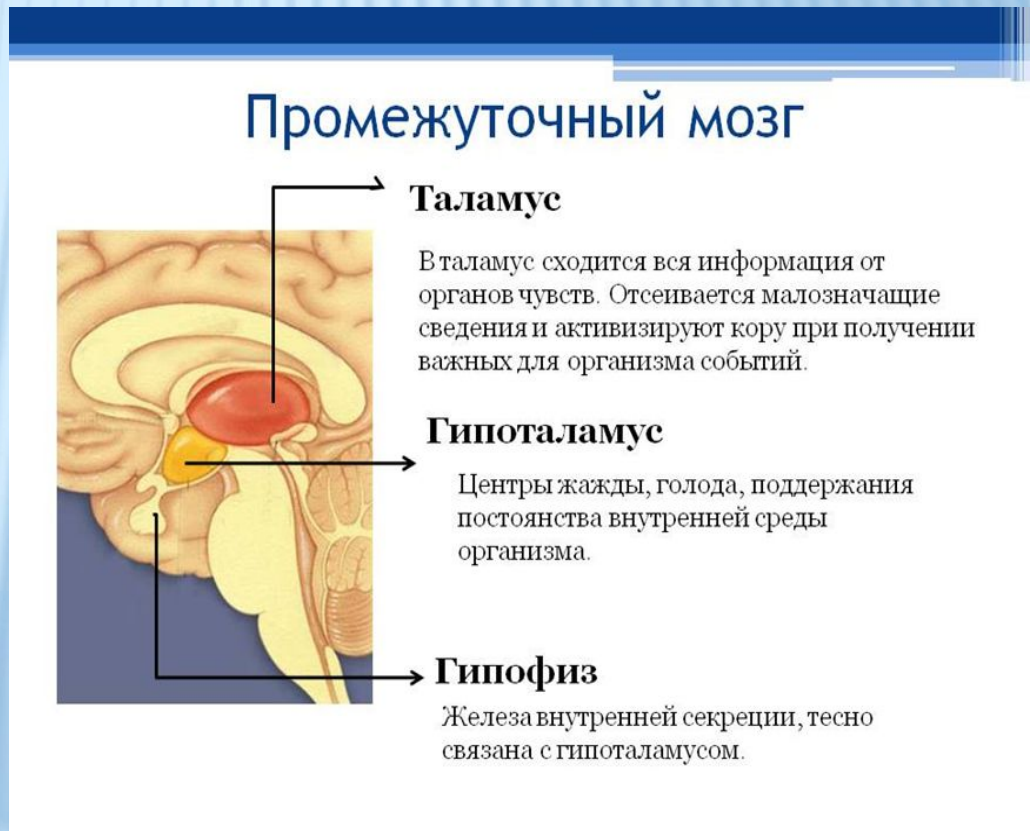

ГИПОТАЛАМИЧЕСКАЯ ОБЛАСТЬ

В гипоталамической области расположены ядра (надзрительное, околожелудочковое и др.), содержащие крупные нервные клетки, способные выделять секрет (нейросекрет), поступающий по их отросткам в заднюю долю гипофиза, а затем в кровь.

В заднем отделе гипоталамуса лежат ядра, образованные мелкими нервными клетками, которые связаны с передней долей гипофиза особой системой кровеносных сосудов.

ТРЕТИЙ (III) ЖЕЛУДОЧЕК

Третий желудочек **-** занимает центральное положение в промежуточном мозге, ограничен шестью стенками:

- двумя латеральными,
-верхней,
- нижней,
-передней и
-задней.

Латеральными стенками III желудочка являются –медиальные поверхности таламусов, а также медиальные отделы надталамической области.

Нижней стенкой, или дном III желудочка, служит- гипоталамус.

.

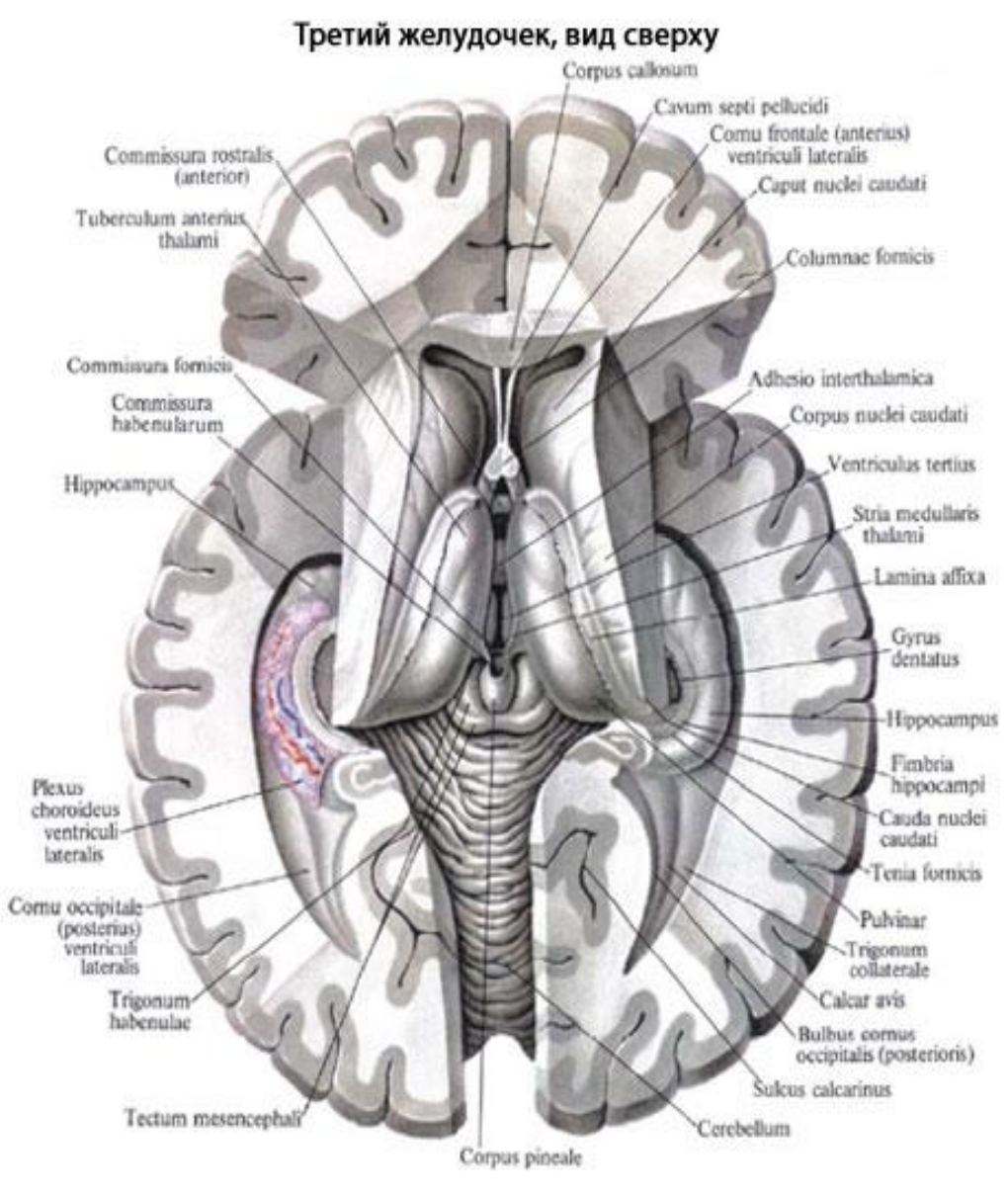

ТРЕТИЙ ЖЕЛУДОЧЕК

Передняя стенка III желудочка образована терминальной пластинкой, столбами свода и передней спайкой.

Задней стенкой- является эпиталамическая спайка.

Верхняя стенка - крыша III желудочка, - самая тонкая и состоит из мягкой (сосудистой) оболочки мозга, выстланной со стороны полости желудочка эпителиальной пластинкой (эпендимой).

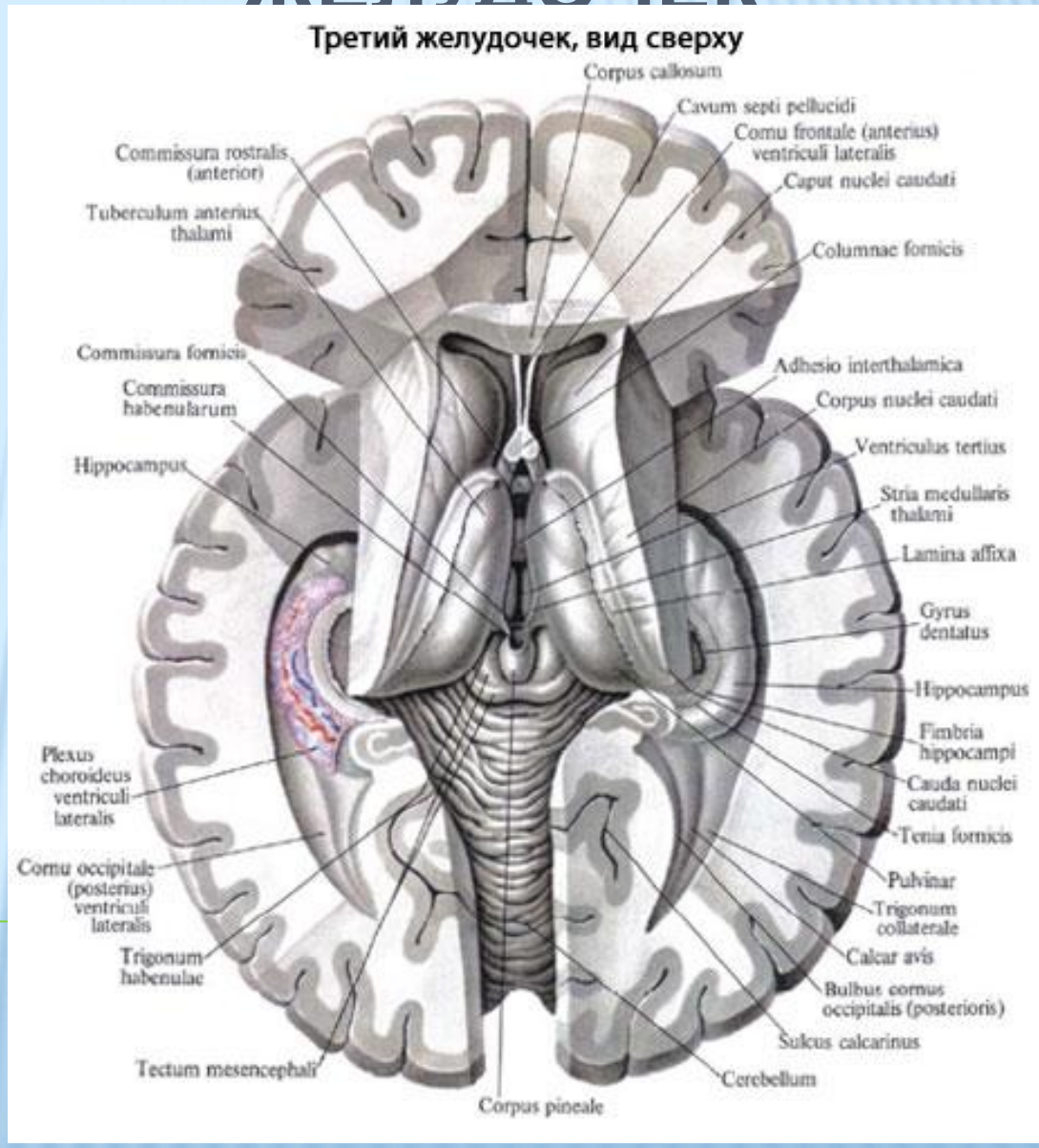

ТРЕТИЙ ЖЕЛУДОЧЕК

В полость желудочка вдавливается большое количество кровеносных сосудов и образуется сосудистое сплетение.
Спереди III желудочек сообщается с боковыми желудочками (I и II) через межжелудочковые отверстия, а сзади переходит в водопровод мозга.

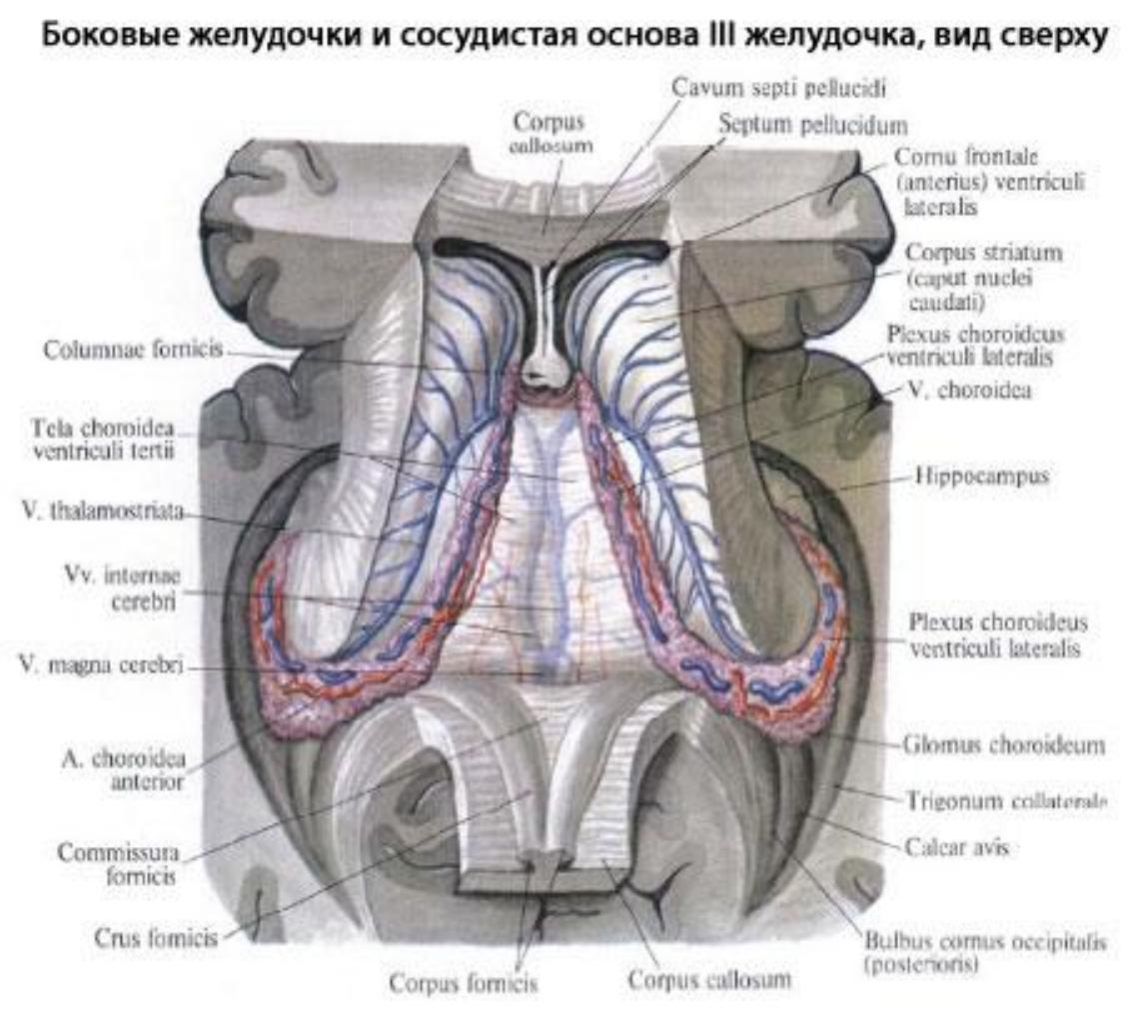

ФУНКЦИИ ПРОМЕЖУТОЧНОГО МОЗГА

1. Зрительные бугры являются промежуточными(подкорковыми)центрами чувствительности.
2. Зрительные бугры связаны с бледными телами, которые являются подкорковыми двигательными центрами.(поражение зрительных бугров вызывает различные нарушения чувствительности, поражение бледных тел - нарушение движений)

3.В подбугровой области(гипоталамус) заложены вегетативные центры, регулирующие:

-обмен веществ

-теплообразование

-теплоотдачу

(при повреждении этой области наблюдаются нарушения обмена веществ и теплорегуляция)

4. Медиальные коленчатые тела являются промежуточными (подкорковыми) центрами слуха, а латеральные коленчатые тела – подкорковыми центрами зрения (повреждение этих тел вызывает нарушение зрения и слуха).

ФИЗИОЛОГИЯ ПРОМЕЖУТОЧНОГО МОЗГА

Главными образованиями промежуточного мозга являются:
-**таламус** (зрительный бугор) и
- гипоталамус (подбугорная область).

Таламус - чувствительное ядро подкорки.
Его называют "**коллектором чувствительности",** так как к нему сходятся чувствительные пути от всех рецепторов, (исключая обонятельные).

Главной функцией таламуса является интеграция (объединение) всех видов чувствительности.

ФИЗИОЛОГИЯ ПРОМЕЖУТОЧНОГО МОЗГА

Для анализа внешней среды недостаточно сигналов от отдельных рецепторов. Здесь происходит сопоставление информации, получаемой по различным каналам .

В зрительном бугре насчитывается 40 пар ядер, которые подразделяются на

- **специфические** ,
-**неспецифические** и
-**ассоциативные.**

Через ассоциативные ядра - таламус связан со всеми двигательными ядрами подкорки - полосатым телом, бледным шаром, гипоталамусом и с ядрами среднего и продолговатого мозга

ИЗУЧЕНИЕ ФУНКЦИЙ ЗРИТЕЛЬНОГО БУГРА ПРОВОДИТСЯ ПУТЕМ ПЕРЕРЕЗОК, РАЗДРАЖЕНИЯ И РАЗРУШЕНИЯ.

Кошка, у которой разрез сделан выше промежуточного мозга, резко отличается от кошки, у которой высшим отделом центральной нервной системы является средний мозг.

Она не только поднимается и ходит, т. е. выполняет сложно координированные движения, но еще проявляет все признаки эмоциональных реакций.

Легкое прикосновение вызывает злобную реакцию. Кошка бьет хвостом, скалит зубы, рычит, кусается, выпускает когти.

При раздражении зрительного бугра у животных возникают двигательные и болевые реакции - визг, ворчание.

Эффект можно объяснить тем, что импульсы от зрительных бугров легко переходят на связанные с ними двигательные ядра подкорки.

У человека зрительный бугор играет существенную роль в эмоциональном поведении, характеризующемся своеобразной:

-мимикой,

-жестами и

- сдвигами функций внутренних органов.

При эмоциональных реакциях:

-повышается давление,

-учащаются пульс, дыхание,

- расширяются зрачки.

Мимическая реакция человека является врожденной. Если пощекотать нос плода 5 - 6 мес., то можно видеть типичную гримасу неудовольствия (П. К. Анохин).

В клинике симптомами поражения зрительных бугров являются:

- сильная головная боль,
- расстройства сна,
- нарушения чувствительности как в сторону повышения, так и понижения,
- нарушения движений, их точности, соразмерности,
-возникновение насильственных непроизвольных движений.

СПАСИБО ЗА ВНИМАНИЕ

- **К таламической области относят таламус, метаталамус и эпиталамус.**
- **Таламус**
- или **задний таламус,** или **зрительный бугор,** *thalamus dorsdlis,* расположен по обеим сторонам III желудочка. В переднем отделе таламус заканчивается передним бугорком, *tuberculum anterius thalami.* Задний конец называется подушкой, *pulvinar.* Только две поверхности таламуса свободны.
- Верхняя поверхность отделена от медиальной мозговой полоской таламуса, *stria medullaristhaldmica.*
- Медиальные поверхности задних таламусов правого и левого соединены друг с другом межталамическим сращением, *adhesio interthalamica.* Латеральная поверхность таламуса прилежит к внутренней капсуле.
- Книзу и кзади он граничит с покрышкой ножки среднего мозга.
- Таламус состоит из серого вещества, в котором различают отдельные скопления нервных клеток — ядра таламуса. Основными ядрами таламуса являются *пе редние, nuclei anteriores; медиальные, nuclei mediates, задние, nuclei posteriores.* С нервными клетками таламуса вступают в контакт отростки нервных клеток вторых (кондукторных) нейронов всех чувствительных проводящих путей (за исключением обонятельного, вкусового и слухового). В связи с этим таламус фактически является подкорковым чувствительным центром.