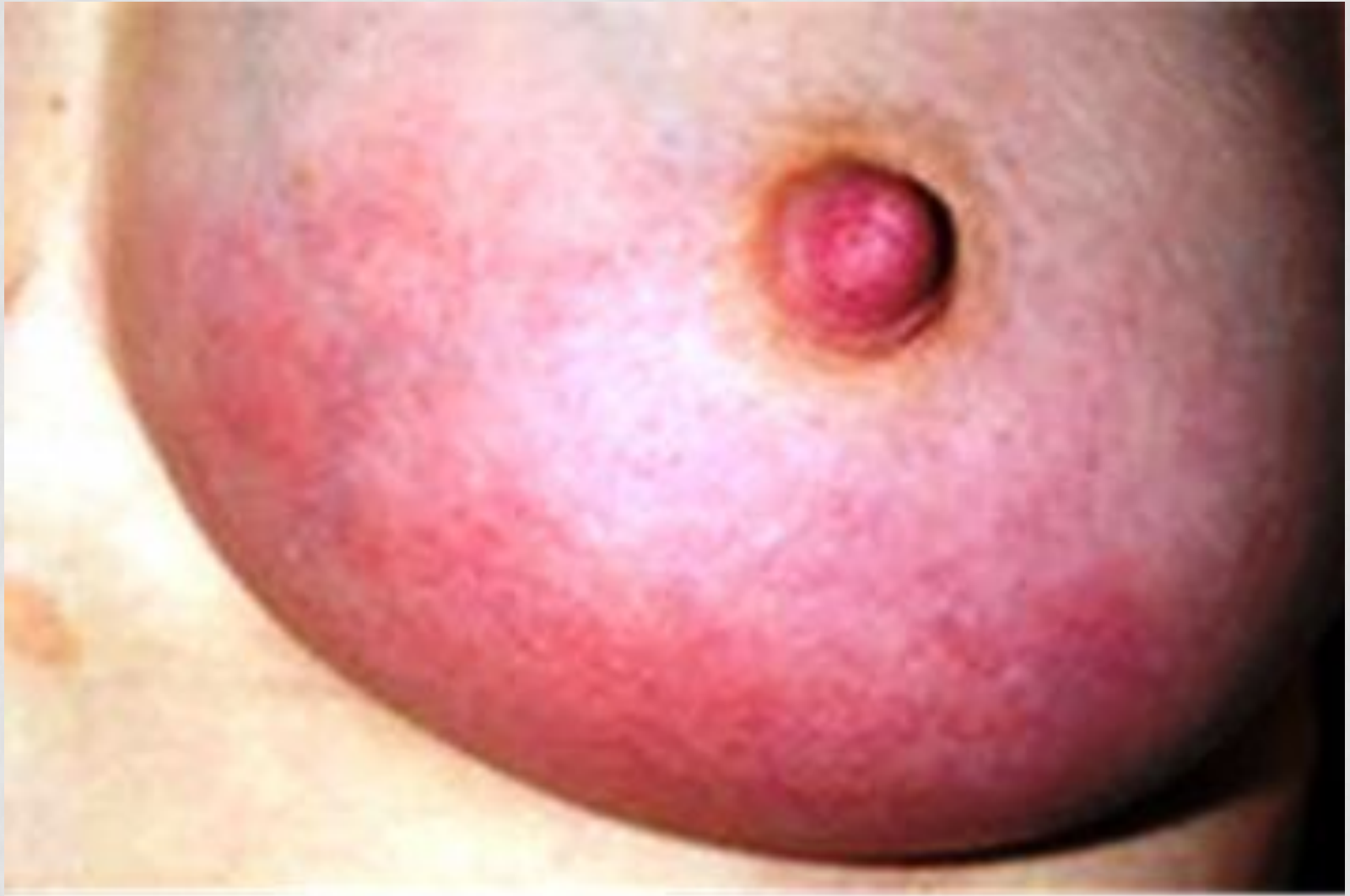

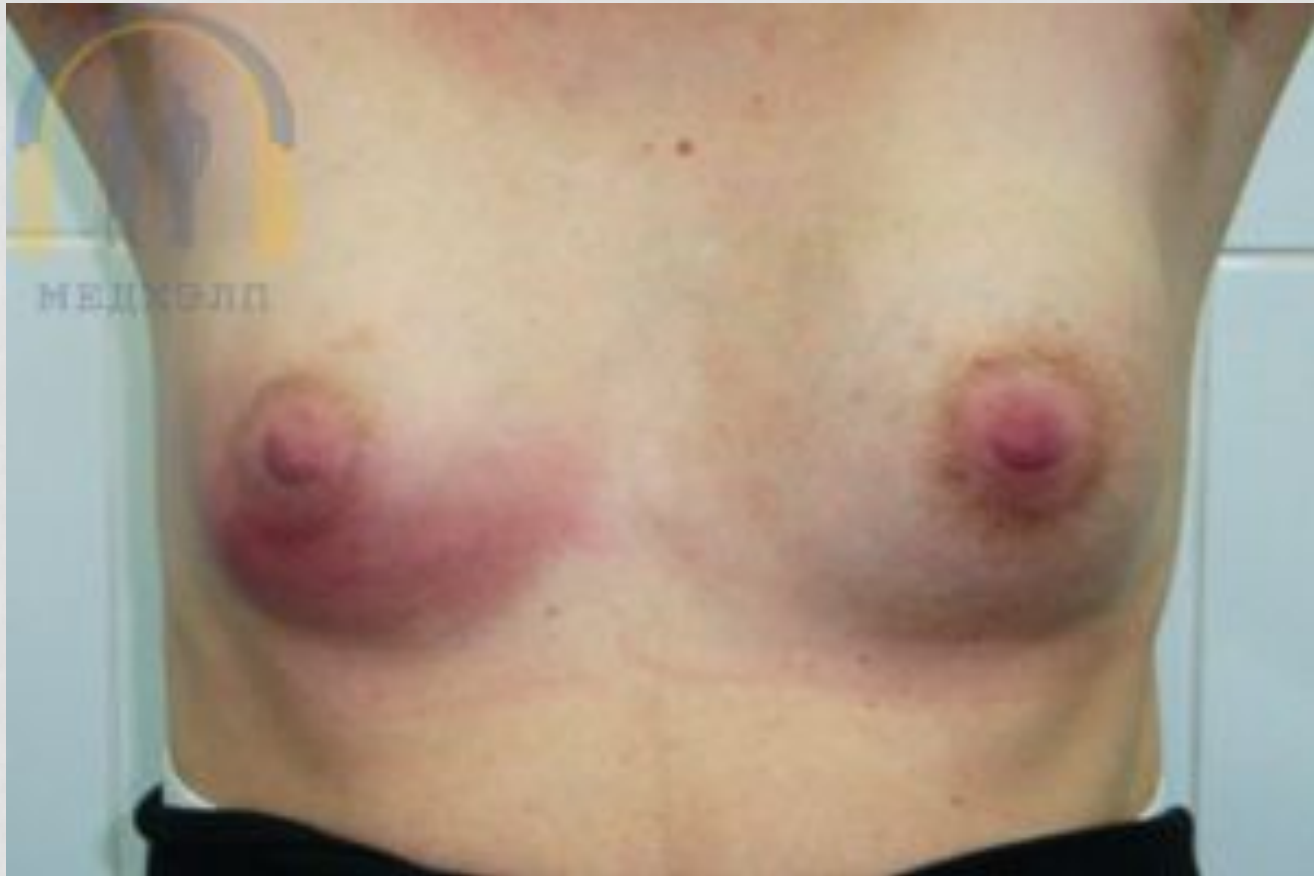Острый мастит

Мастит — воспаление тканей груди (молочной железы).

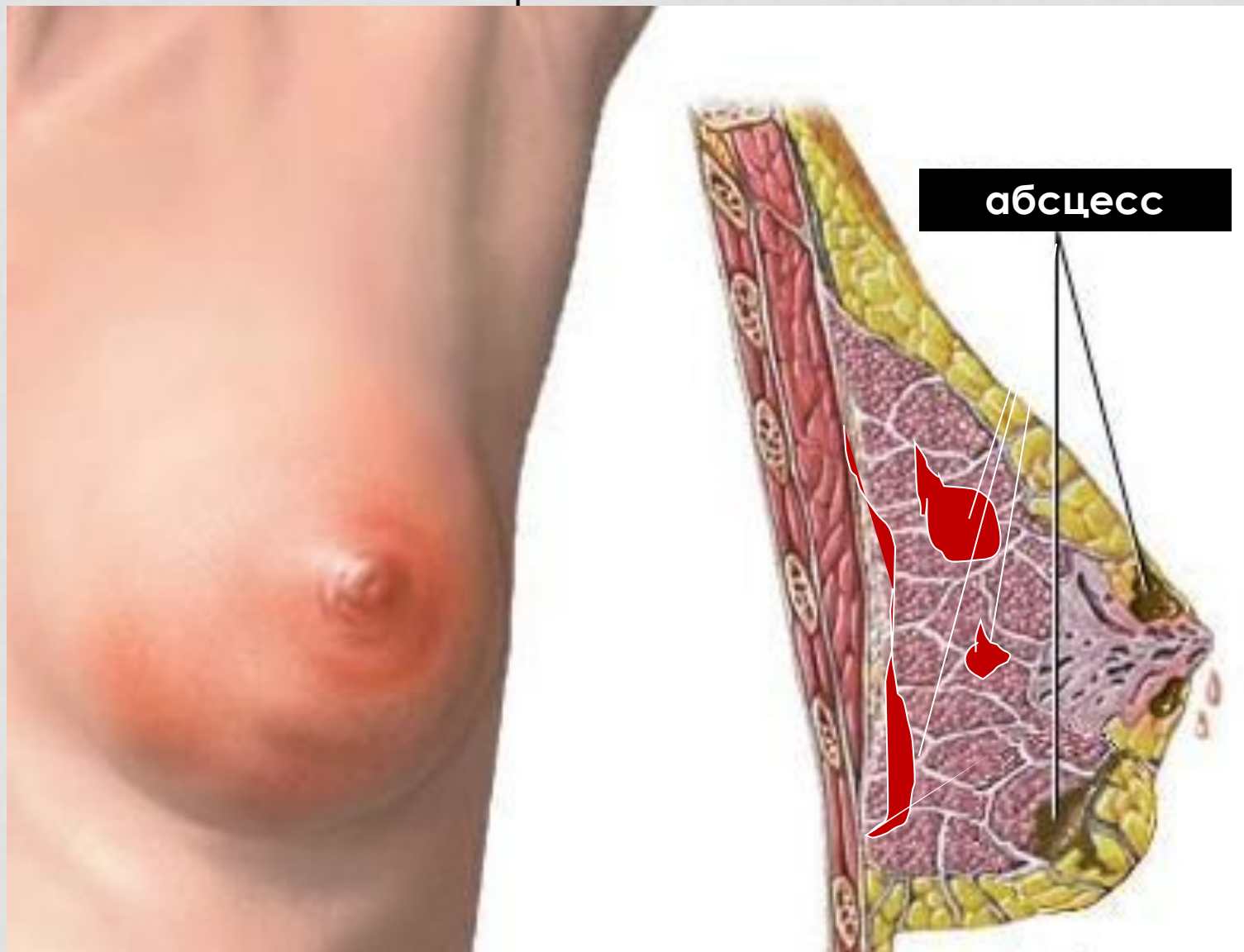
Острый лактационный мастит чаще возникает при кормлении грудью (лактации). Но существуют и нелактационные маститы (без кормления грудью). Чаще всего маститы без кормления грудью отмечаются у только родившихся девочек. Чаще всего такой мастит связан с увеличением молочных желез и наличием инфекции. Из маститов, отдельно, можно выделить - хронический мастит.

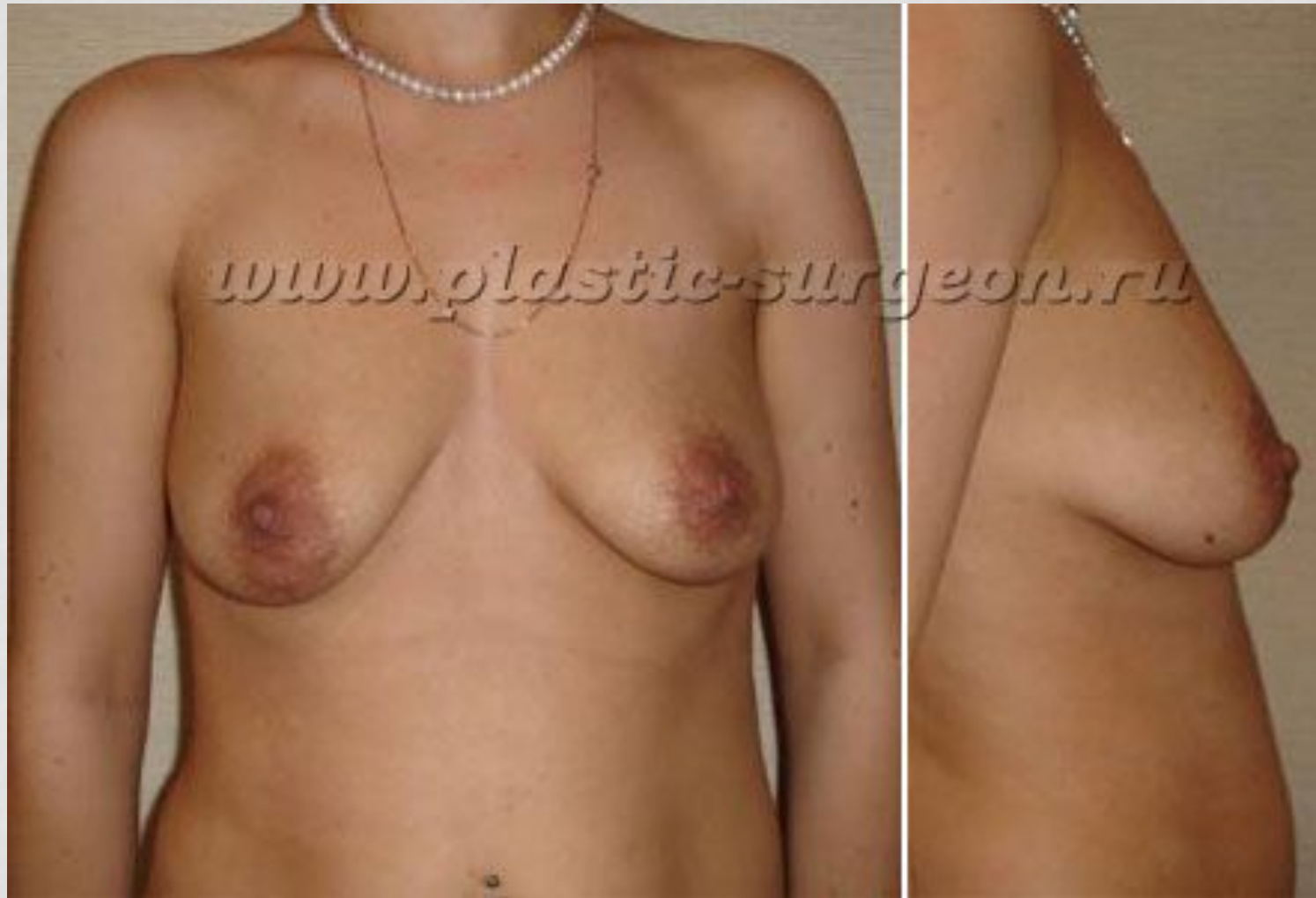Микробные инфекции стафилококков, а так же стрептококков являются первопричиной мастита. Эти микробные инфекции постоянно находятся на нашей коже (часть их совершенно безвредны). Инфекция проникает в ткани молочных желез через трещины, которые возникают на сосках. Не всегда возникновение трещин является предопределяющим фактором развития мастита, также причиной мастита может являться нарушении оттока молока, задержка молока, которая возникает при большом количестве молока (лактостаз), а также ослаблением иммунитета после родов.





МАСТИ
Т






Классификация по течению заболевания

1. серозный мастит (ухудшается общее самочувствие, поднимается температура, происходит задержка молока в груди)

2. инфильтративный мастит (появляется скопление в тканях молочной железы, клеточных элементов с примесью крови и лимфы, которое позже может преобразоваться в гнойник)

3. гнойный мастит (появляется гнойное выделение)

4. абсцедирующий мастит (проявляется возникновением нарыва (абсцесса)



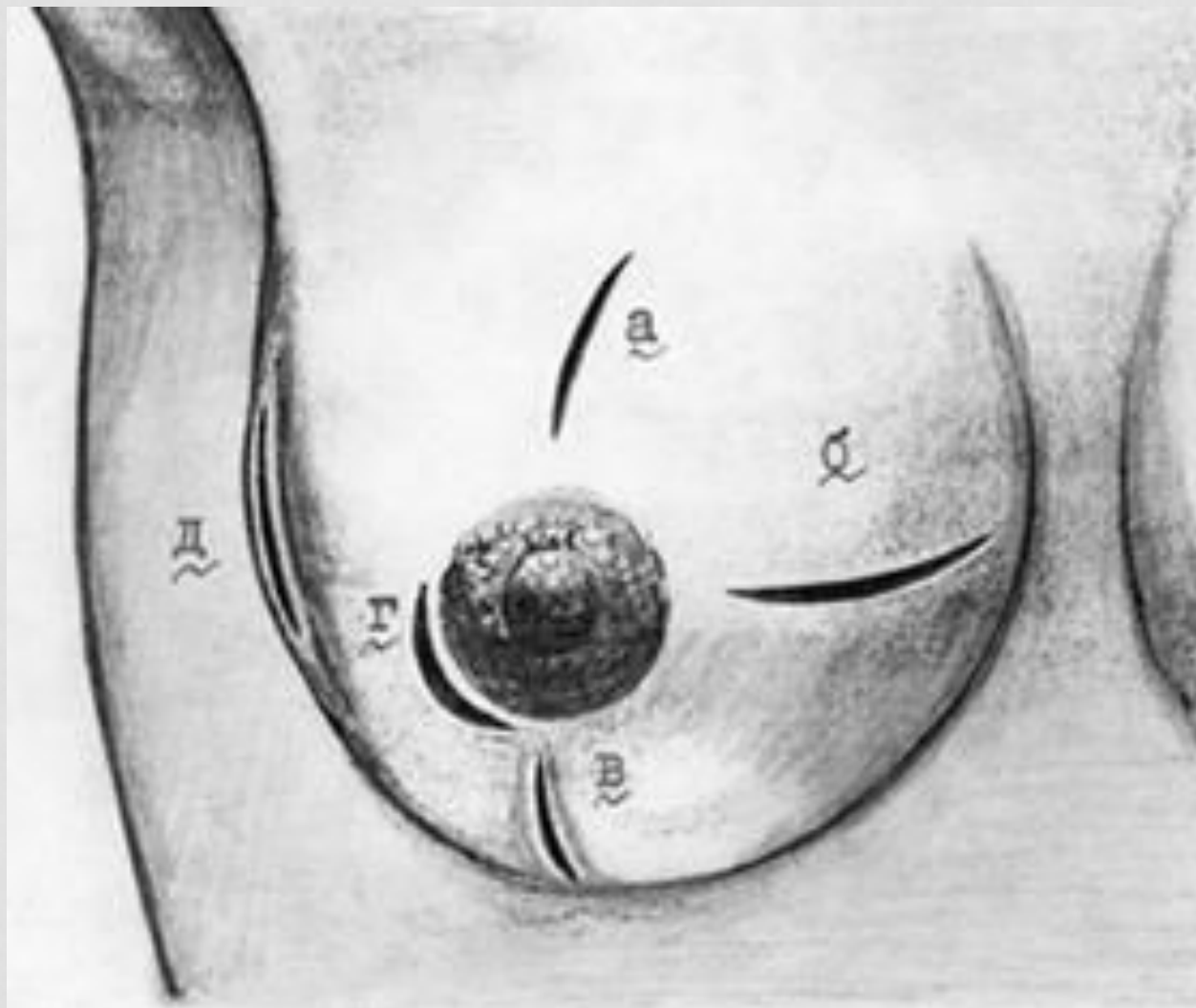
5. флегмонозный мастит (образуется гнойное воспаление и распространяется по ткани молочных желёз)



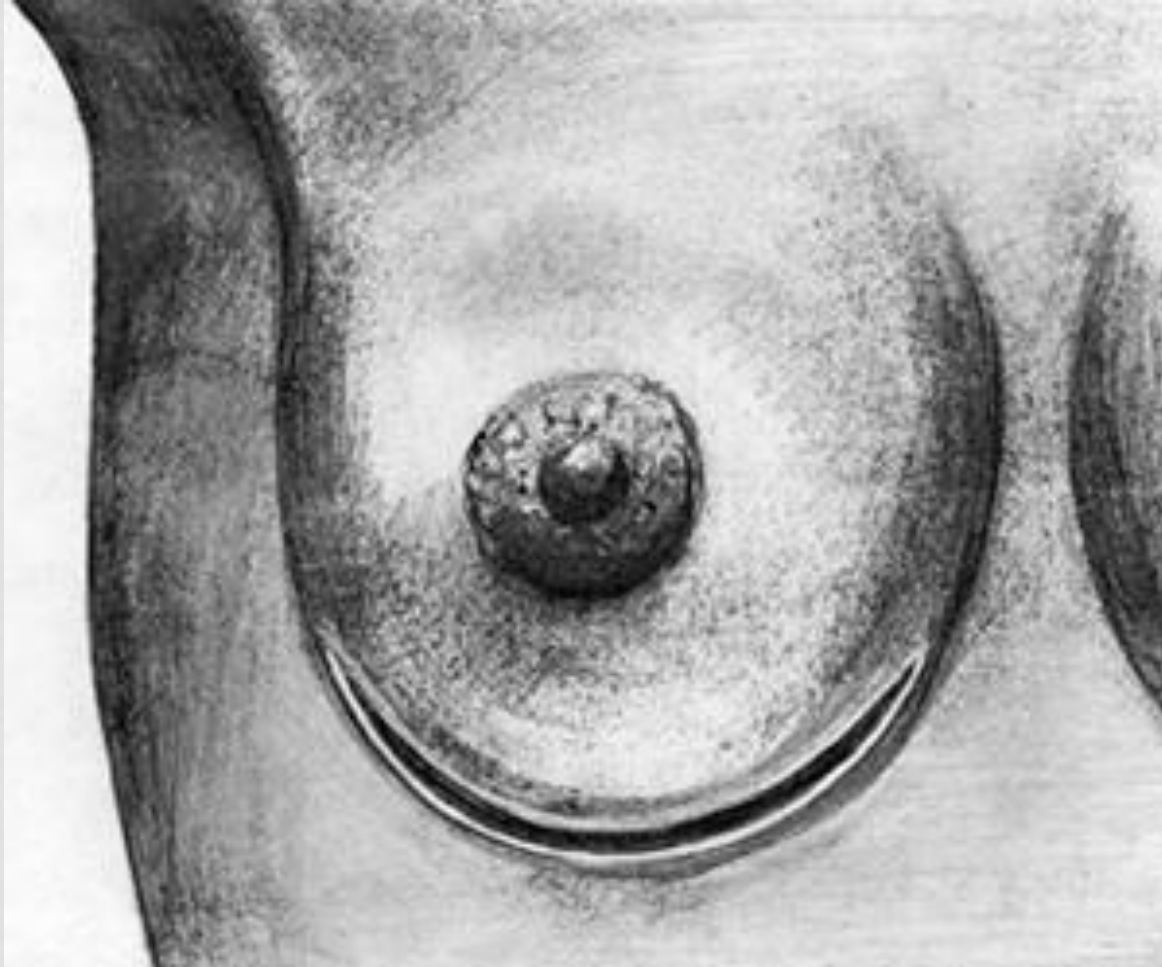
6. гангренозный мастит (образует некрозы в молочных железах).

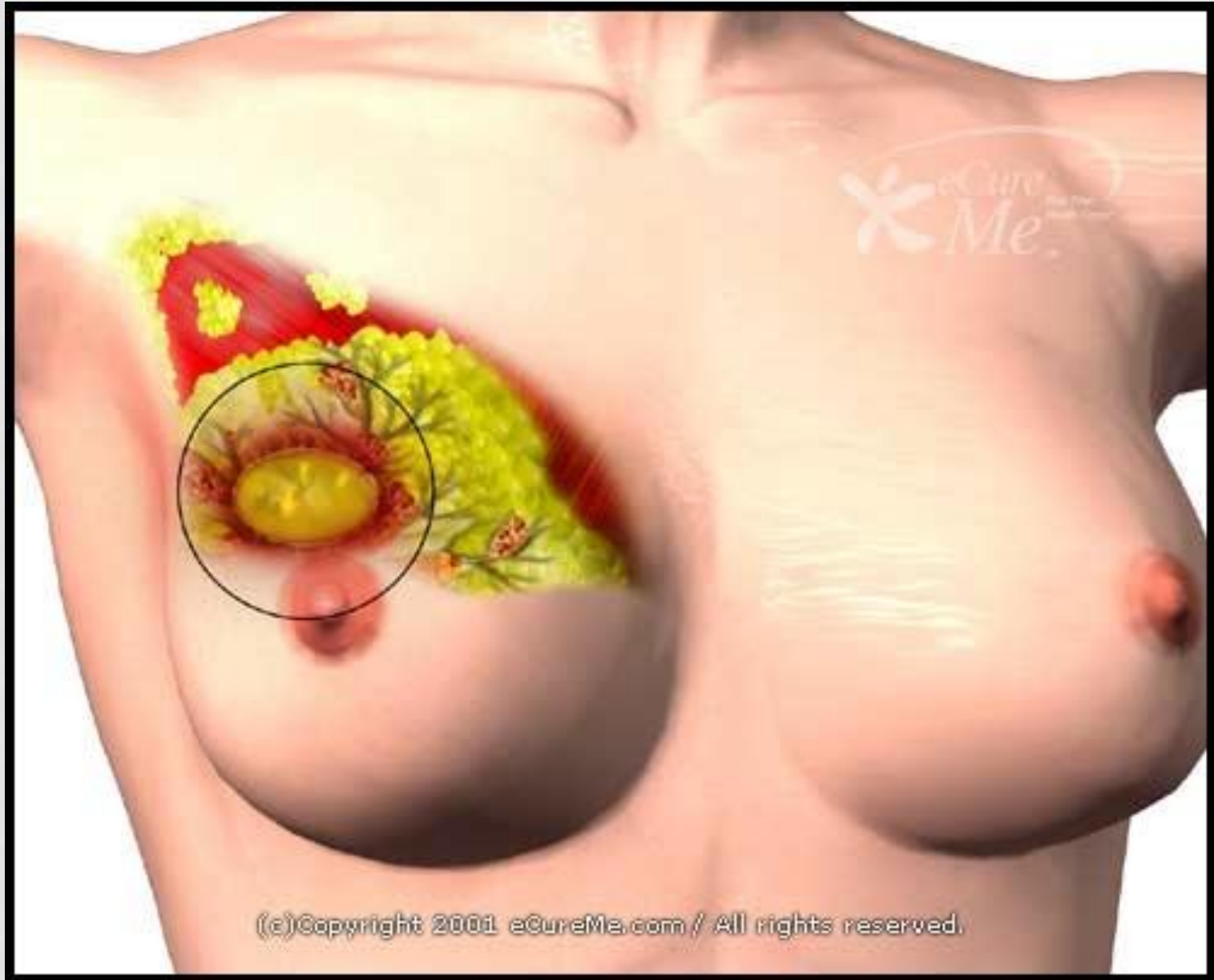


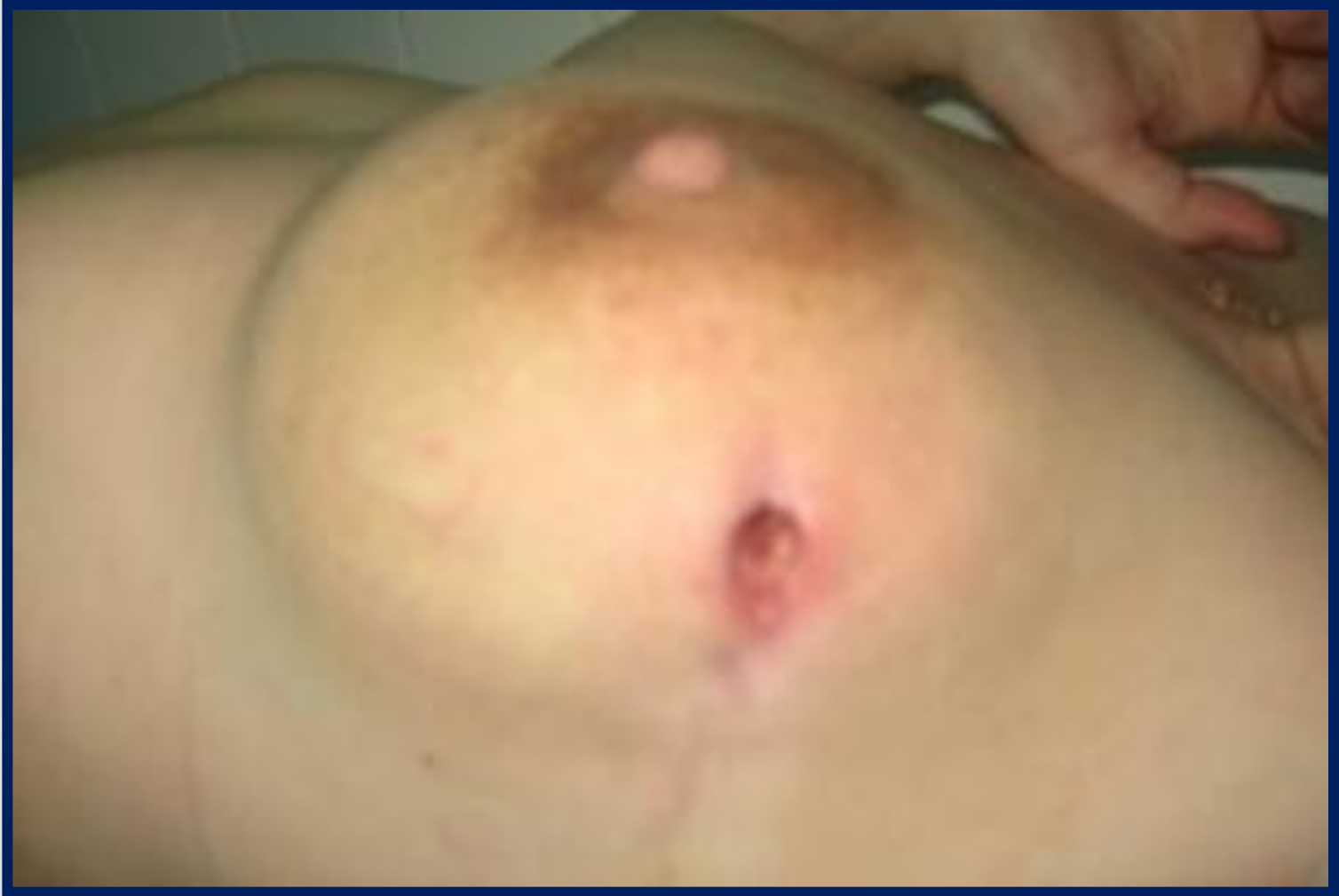разрезы при интрамамарных неглубоких маститах(а,б,в.), г-
субареолярных ; д-глубоких интрамаммарных



Разрез при ретромаммарном мастите





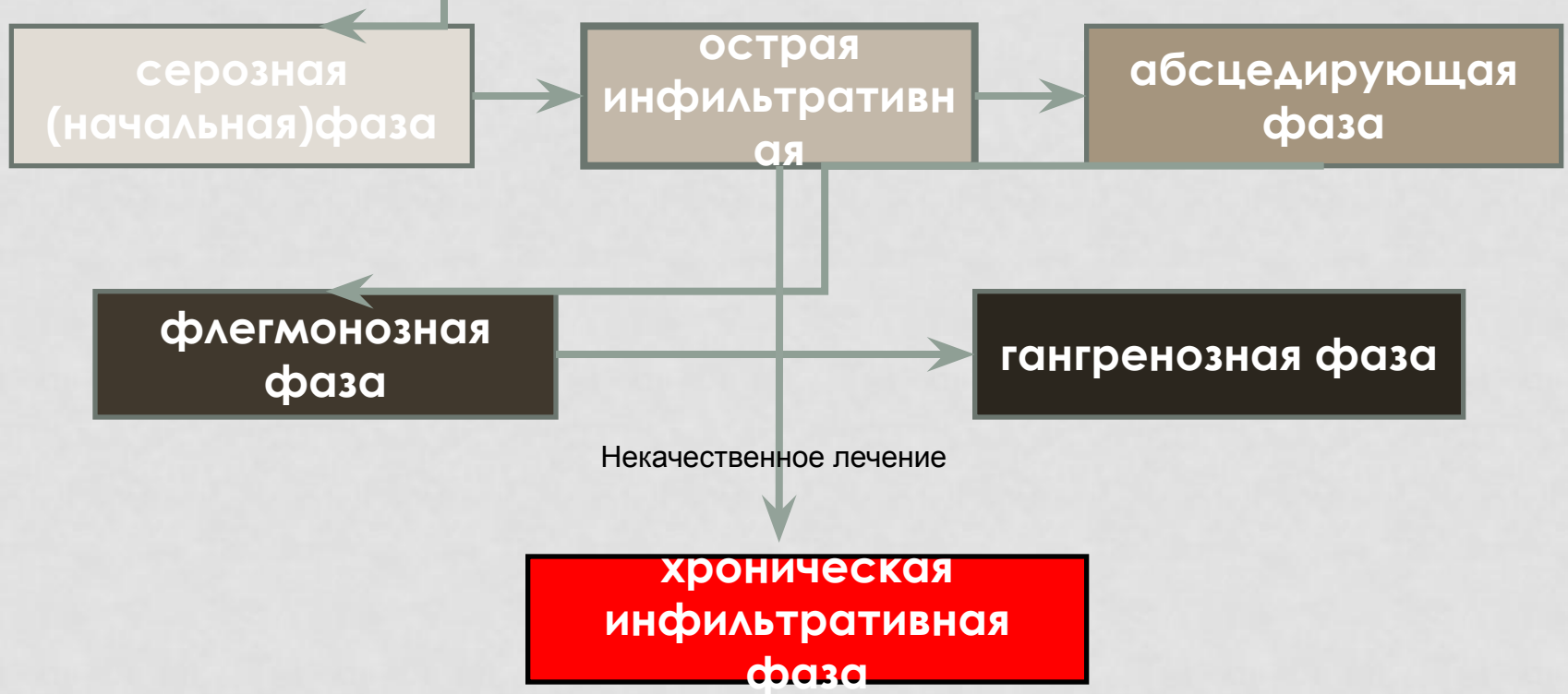


Симптомы и течение:

Начало заболевания острое, больная жалуется на боль в молочной железе, температура повышается до 38°C и выше; многократно появляется озноб. Пораженная молочная железа увеличена, кожа над областью инфильтрата гиперемирована, отмечается расширение подкожных вен, на сосках трещины, подмышечные лимфатические узлы увеличены и чувствительны при пальпации.

В начале заболевания инфильтрат в молочной железе не имеет четких границ, позднее он начинает определяться отчетливее, затем происходит его размягчение (нагноение). Нагноение сопровождается дальнейшим ухудшением состояния больной, температура становится ремитирующей, усиливается интоксикация, в периферической крови нарастают лейкоцитоз и СОЭ. Появление флюктуации указывает на образование гноя. Для уточнения диагноза гнойного мастита необходима пункция.

Клиника маститов зависит от фазы процесса.



I. Серозная начальная фаза

маститита характеризуется появлением болей в молочной железе, повышением температуры до $39,5-39^{\circ}$. При кормлении ребенок менее охотно сосет больную железу. Во время осмотра отмечается едва заметное увеличение ее при полном сохранении контуров. Кожа имеет обычный вид. Только при сравнительной пальпации можно отметить несколько большую упругость и диффузную болезненность пораженной железы по сравнению со здоровой.

Больные в этой фазе процесса обычно в стационар не поступают. В этой фазе особенно опасен застой молока, который приводит к венозному застою и содействует быстрому переходу мастита во вторую фазу.

Прекращение кормления или сцеживания молока из заболевшей железы способствует бурному развитию гнойного мастита. При запаздывании или неправильности лечения процесс прогрессирует и переходит в острую инфильтративную фазу.

II. Острая инфильтративная фаза.

Появляются ознобы, в железе образуется резко болезненный инфильтрат с неясными границами, вся железа значительно увеличивается, кожа над ней краснеет. СОЭ ускоряется до 30-40 мм в час, лейкоцитоз нарастает до $10-12 \cdot 10^9/\text{л}$. Усиливается чувство напряжения и боли в пораженной железе, появляются головные боли, бессонница, слабость, больные теряют аппетит. Подмышечные лимфатические узлы увеличиваются и становятся болезненными. При осторожной, но тщательной пальпации инфильтрата обычно не удается отметить очагов размягчения его, флюктуации.

III. Абсцедирующая фаза

мастита развивается в тех случаях, когда общая и местная терапия не останавливают процесса на фазе инфильтрата и не способствуют его обратному развитию. При этом наблюдается нарастание всех клинических явлений: СОЭ достигает 50-60 мм/ч, лейкоцитоз поднимается до $15-16 \cdot 10^9/\text{л}$, озноб усиливается, температура повышается до $39-40^\circ$. Отмечается резкое покраснение кожи молочной железы и расширение подкожной венозной сети, регионарные лимфатические узлы увеличиваются и становятся болезненными. Инфильтрат железы отграничивается и легко пальпируется. При нагноении в области инфильтрата отмечается флюктуации.

IV. Флегмонозная фаза

мастита характеризуется резким ухудшением общего состояния, повышением температуры до 38-40°, повторными ознобами, нередко сопровождается септическими явлениями, язык и губы сухие, больные жалуются на бессонницу, головные боли, отсутствие аппетита. Кожные покровы бледны, молочная железа увеличена, пастозна, кожа на ней гиперемирована, блестяща, иногда с цианотичным оттенком, при надавливании образуется ямка. Отмечаются резкое расширение подкожных вен и нередко явления лимфангоита. Сосок чаще втянут. В процесс вовлекается вся или большая часть железы. При пальпации определяется пастозность и участки флюктуации в нескольких местах. Лейкоцитоз повышается до $17-20 \cdot 10^9/\text{л}$. СОЭ ускоряется до 60-75 мм в час.

V. Гангренозная фаза

мастита наблюдается обычно у больных, которые поздно обратились за медицинской помощью, или же в результате развития тромбоза и застоя в сосудах молочной железы, или при длительном лечении в поликлиниках без учета ухудшения общего состояния и распространения процесса. Это приводит часто к распространению воспаления и к развитию следующей более тяжелой гангренозной фазы мастита. Больные поступают в крайне тяжелом состоянии. Температура повышается до 40-40,5°. Пульс 110-120 ударов в минуту, слабого наполнения. Язык и губы сухие, кожные покровы бледные. Больные жалуются на общую слабость, общее недомогание и головные боли, отсутствие аппетита и плохой сон. Молочная железа увеличена, отечна, болезненна, пастозна. Кожа бледно-зеленого и сине-багрового цвета, местами покрыта пузырями, на некоторых участках - некроз кожи. Сосок втянут, молоко отсутствует, причем часто и в здоровой молочной железе. Регионарные лимфатические узлы увеличены и болезненны. ²²

Хроническая инфильтративная.

Фаза встречается нечасто. Она возникает после длительного местного лечения инъекциями пенициллина, чаще по поводу гнойного мастита. При местной антибиотикотерапии процесс может принять хронический характер. Состояние больных нередко удовлетворительное, температура субфебрильная (не выше $37,5-37,8^{\circ}\text{C}$) или нормальная. Трещины сосков образуются в результате недостаточно хорошей подготовки молочных желез во время беременности, неправильной техники кормления, гиповитаминоза, общего ослабления организма женщины.

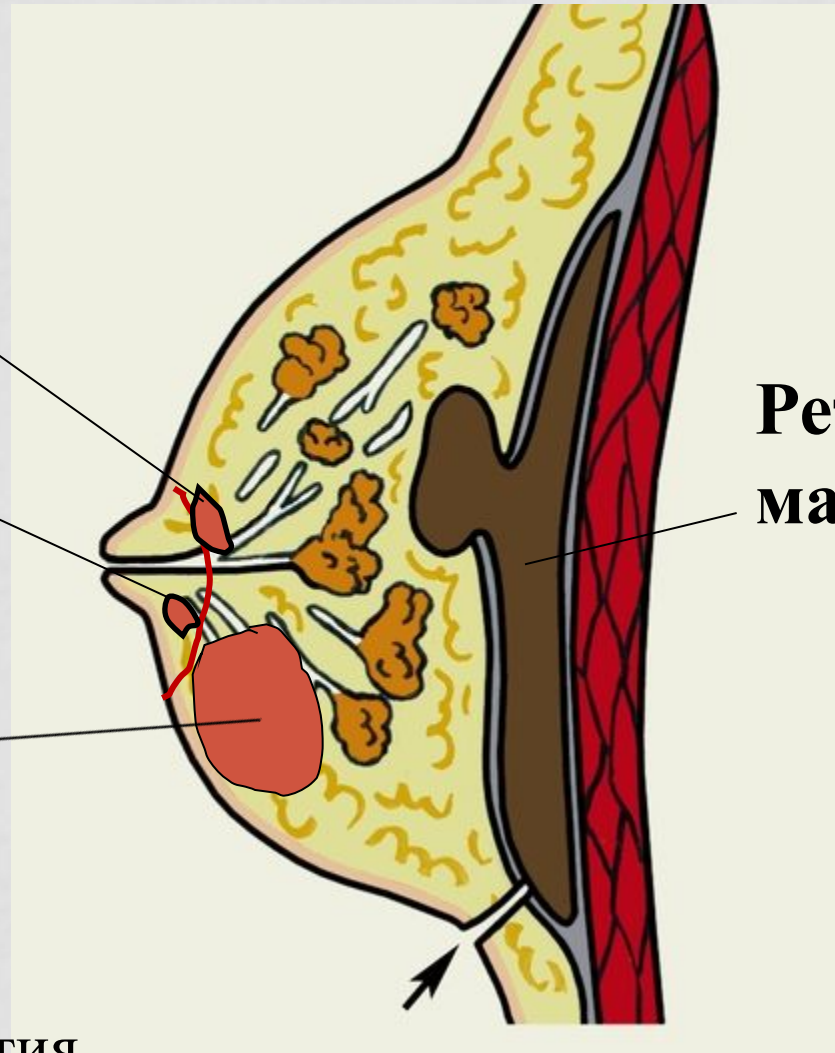
Варианты расположения гнойников

субареолярный

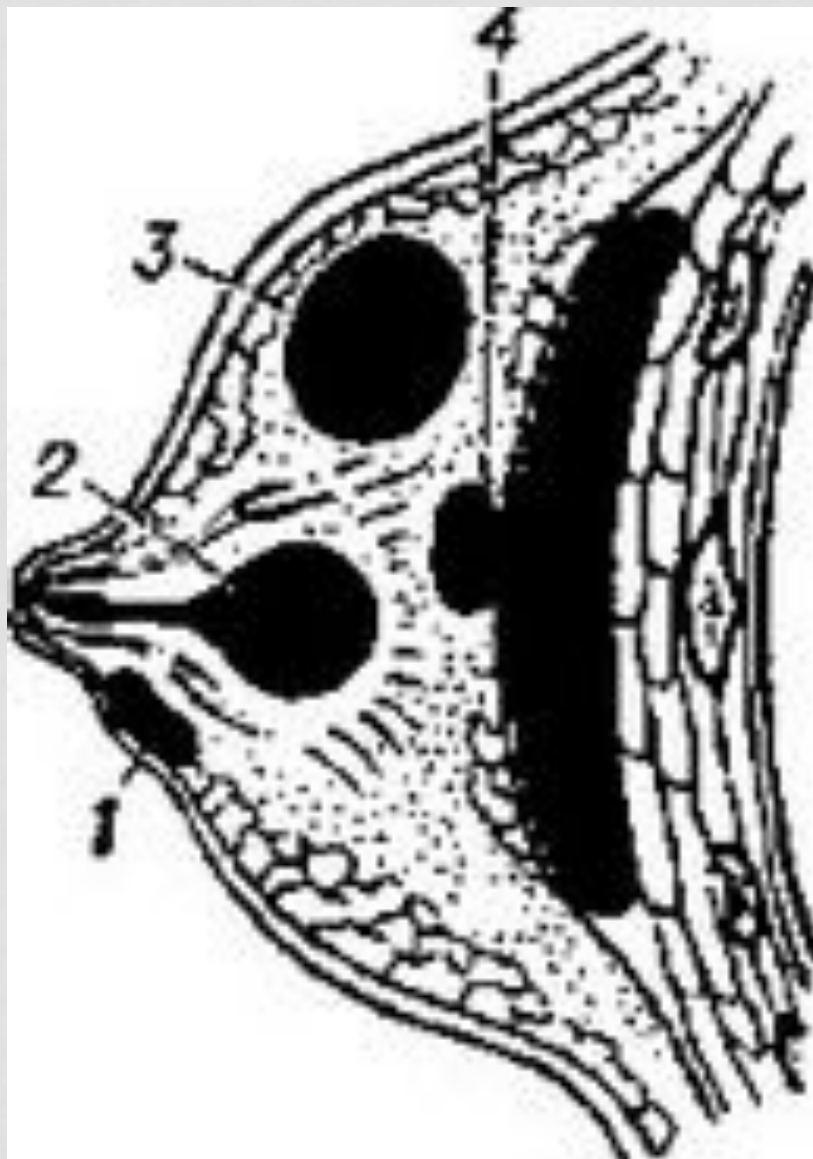
ареолярный

Интрамам-
марный

Ретромам-
марный



Место вскрытия
ретромаммарного мастита



мастит (абсцедирующая форма).

Лечение:

Лечение начинают при первых признаках заболевания. Назначают антибиотики (оксациллин, метициллин, линкомицин, фузидин) в сочетании с согревающими компрессами на молочную железу (со спиртом или с мазью Вишневского), повязка, подвешивающая молочную железу. Если сцеживание молока невозможно, прибегают к подавлению или торможению лактации бромокрипнином (парлодел) по 0,005г 2 раза в день от 4 до 8 дней. Ребенка кормят сцеженным донорским молоком. При нагноении показано хирургическое вмешательство. Необходимо изолировать мать и ребенка от других родильниц и новорожденных.

При возникновении трещин сосков необходимо кормить ребенка через накладку. После кормления соски обрабатывают спиртовым раствором грамицидина. Можно применять также раствор метиленового синего. Из мазей предпочтительно пользоваться оксикортом (состав: 1 % окситетрациклина и 1 % гидрокортизона ацетата) или синтомициновой эмульсией.

Консервативное лечение:

Консервативная терапия при хронической инфильтративной фазе мастита не приводит к излечению ввиду наличия вокруг гнойников капсулы плотной хрящевой консистенции. Показано иссечение всего инфильтрата, в центре которого обычно обнаруживают небольшое количество гноя. В послеоперационном периоде следует применять физиотерапевтические процедуры (УВЧ, ультрафиолетовое облучение, грелки), внутримышечно антибиотики, новокаиновую блокаду. Больным с флегмонозной и гангренозной фазами срочно производится операция сразу же при поступлении в стационар.

Профилактика:

Во время беременности рекомендуют кошение лифчиков из плотных льняных тканей, воздушные ванны для молочных желез, оттягивание плоских сосков, общее ультрафиолетовое облучение. После родов необходимо несколько раз в день обмывать молочные железы кипяченой водой с мылом. После каждого кормления следует на 15 мин оставлять молочные железы открытыми (воздушные ванны).