



С.Д.Асфендияров атындағы Қазақ Ұлттық Медицина Университеті

*Кафедра:Офтальмология*

СӨЖ

**Тақырыбы: Көз ұясының флегмонасы, веналарының тромбофлебиті.  
Периоститтер. Этиологиясы,клиникасы,анықтау тәсілдері,  
ажырату диагнозы,жедел жәрдем**

**Орындаған: Есіркесінова Н.М.**

**Факультет:ЖМ**

**Курс:4**

**Топ:43-1 к**

Алматы 2015 жыл

## **Жоспар:**

### **I. Кіріспе.**

Көз ұясының қабыну аурулары

### **II. Негізгі бөлім.**

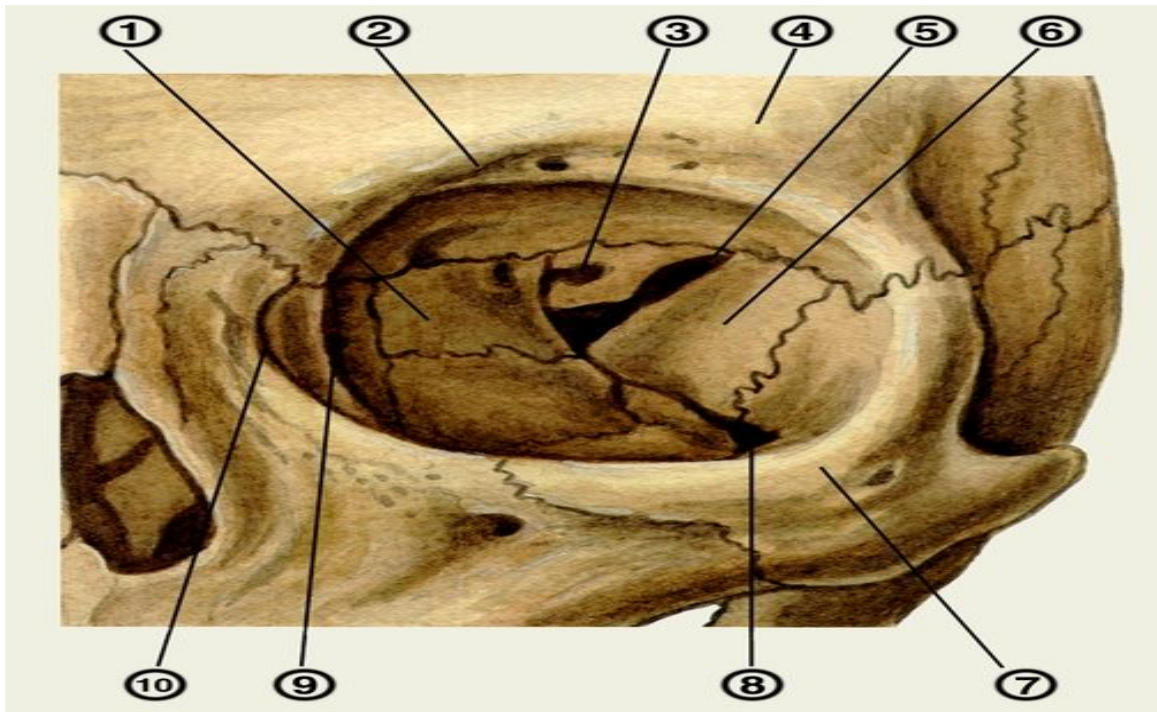
Көз ұясының флегмонасы, веналарының тромбофлебиті.

Периоститтер – этиологиясы, клиникасы, анықтау тәсілдері, ажырату диагнозы, жедел жәрдем.

### **III. Қорытынды.**

### **IV. Пайдаланған әдебиеттер**

Көз ұясының қабырғалары: 1-торлы сүйектің көздік табақшасы; 2-көзүсті ойығы; 3-көру нервісінің каналы; 4-мандай сүйек; 5-жоғарғы көздік саңылау; 6-сына тәрізді сүйектің үлкен қанаты; 7-бет сүйегі; 8-төменгі көздік саңылау; 9-артқы көз-жас қыры; 10-алдыңғы көз-жас қыры.



Көз ұясының қабыну үрдістері өте ауыр қауіпті аурулардың қатарына жатады. Дәрігерлердің алдында кейде көру мүшесімен қатар аурулардың өмірін сақтап қалу міндеті тұрады.

- Көз ұясының қабыну ауруларына жатады:
  - Көз ұясының флегмонасы;
  - Көз ұясының веналарының тромбофлебиті;
  - Периостит.

**Көз ұясының флегмонасы** – оның майлы денесінің диффузды іріңді қабынуы.

### **Этиологиясы:**

- Көз ұясы тіндерінің іріңді микробтармен (стафилококк, стрептококк, тиф, скарлатина) немесе бөгде заттармен зақымдануы;
- Теріскеннің болуы;
- Беттегі сыздауық;
- Іріңді синусит;

### **Эпидемиологиясы:**

Көз ұясының флегмонасы көбінесе 7-9 жас аралығындағы балаларда және 1 жасқа дейінгі балаларда кездеседі.

### **Патогенезі:**

Инфекция көз ұясына гемогенді жолмен таралады. Көбінесе көрші қабыну ошағы бар тіндерден метастаз береді және жанасу арқылы, сирек көз ұясының жарақаттары арқылы дамиды.

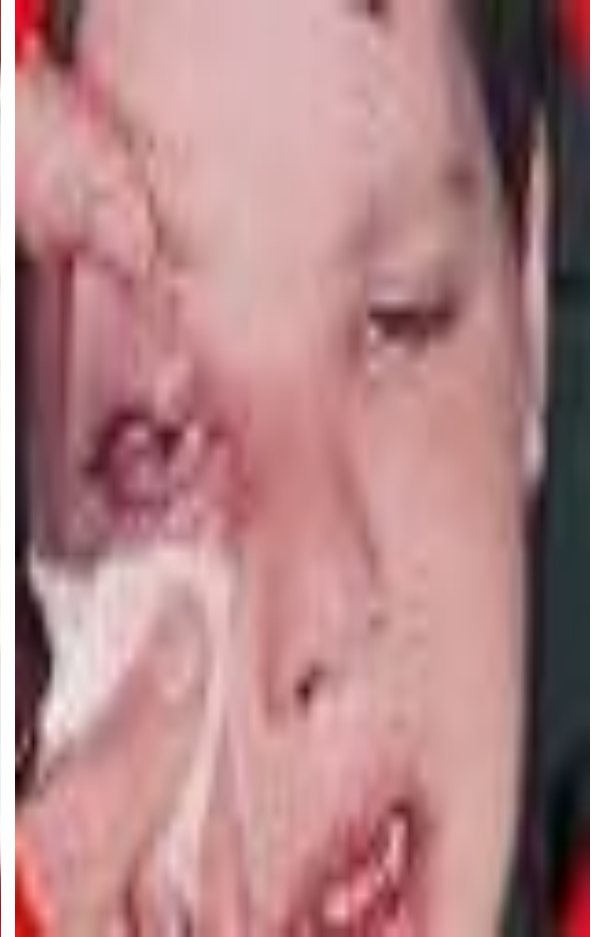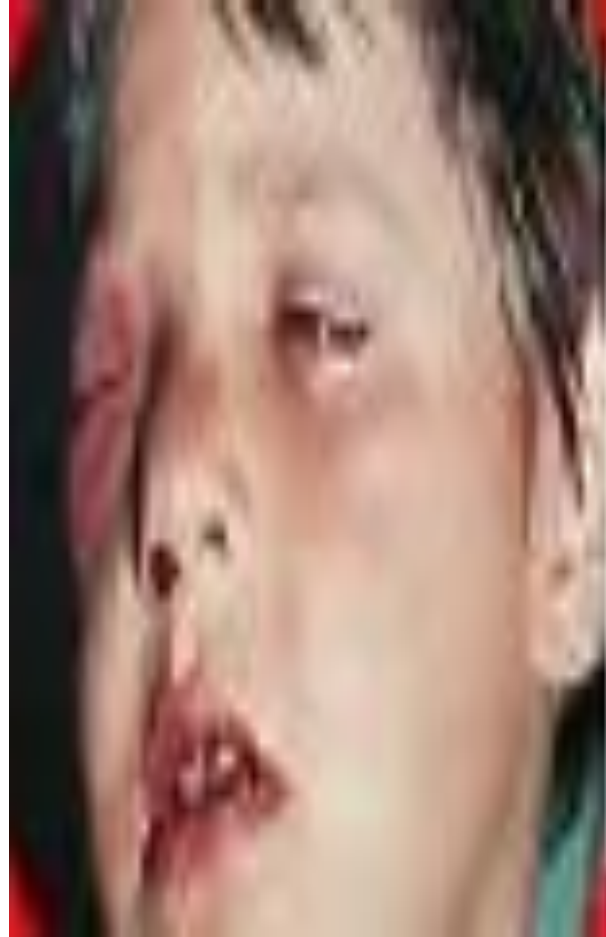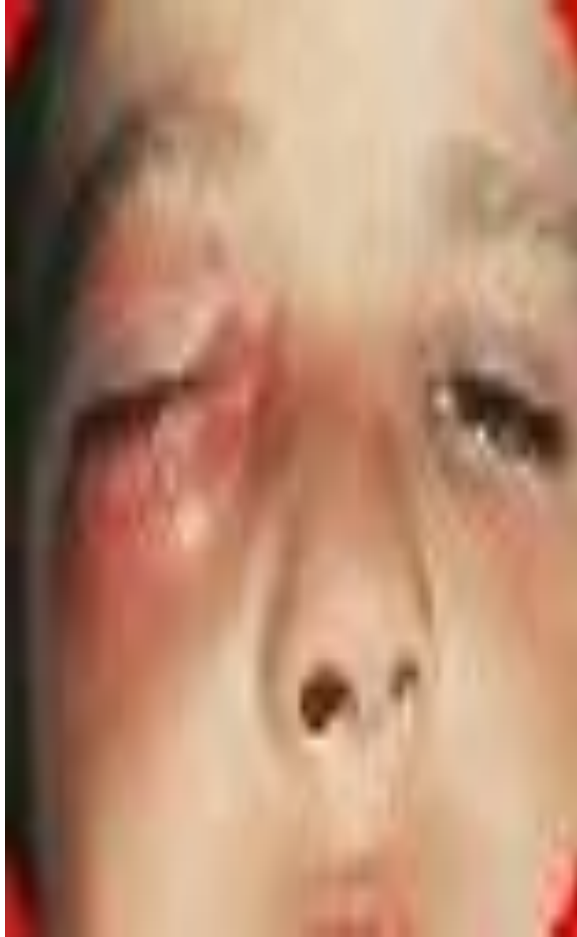## Клиникалық көрінісі:

Клиникалық көрінісінің балалар мен ересектерде жас ерекшеліктері бар. Балаларда жалпы симптомдармен, ал ересектерде жергілікті симптомдармен көрінеді.

Бұл ауру әдетте бірнеше сағат ішінде, ең көбі 1-2 тәулік арасында қарқынды жедел дамиды. Науқаста бастың қатты ауыруы, дене қызуының көтерілуі, дірілдеу, жалпы әлсіздік, тамыр соғысының төмендеуі пайда болады.

Көз алмасына пальпация жасағанда ауыру сезімі пайда болады. Қабақтар өте күшті ісінген, қызарған, тіпті күштеп көру саңылауын ашу қиынға соғады. Көз алмасының қозғалысы шектелген, конъюнктиваның хемозы, экзофтальм болады.

- Үрдіс көру жүйкесі қамтығанда неврит, тор қабықтың венасының тромбозы дамиды, кейде тек жарықты сезу қабілеті сақталады немесе көздің көру қабілеті төмендейді. Аурудың ағым болжамы көру мүшесі үшін де, науқас өмірі, әсіресе балалық шақта қауіпті. Көз ұясының веналарының қақпақшасыз болуы да патологиялық үрдістің таралуына мүмкіндік туғызады. Бірнеше күн өткен соң қабақ жұмсақ болады да, орбитаның бір аймағында флюктуация көрінеді, кейін жұмсақ тіндердің фистуласына ірің бөліне бастайды.



## Диагностикасы:

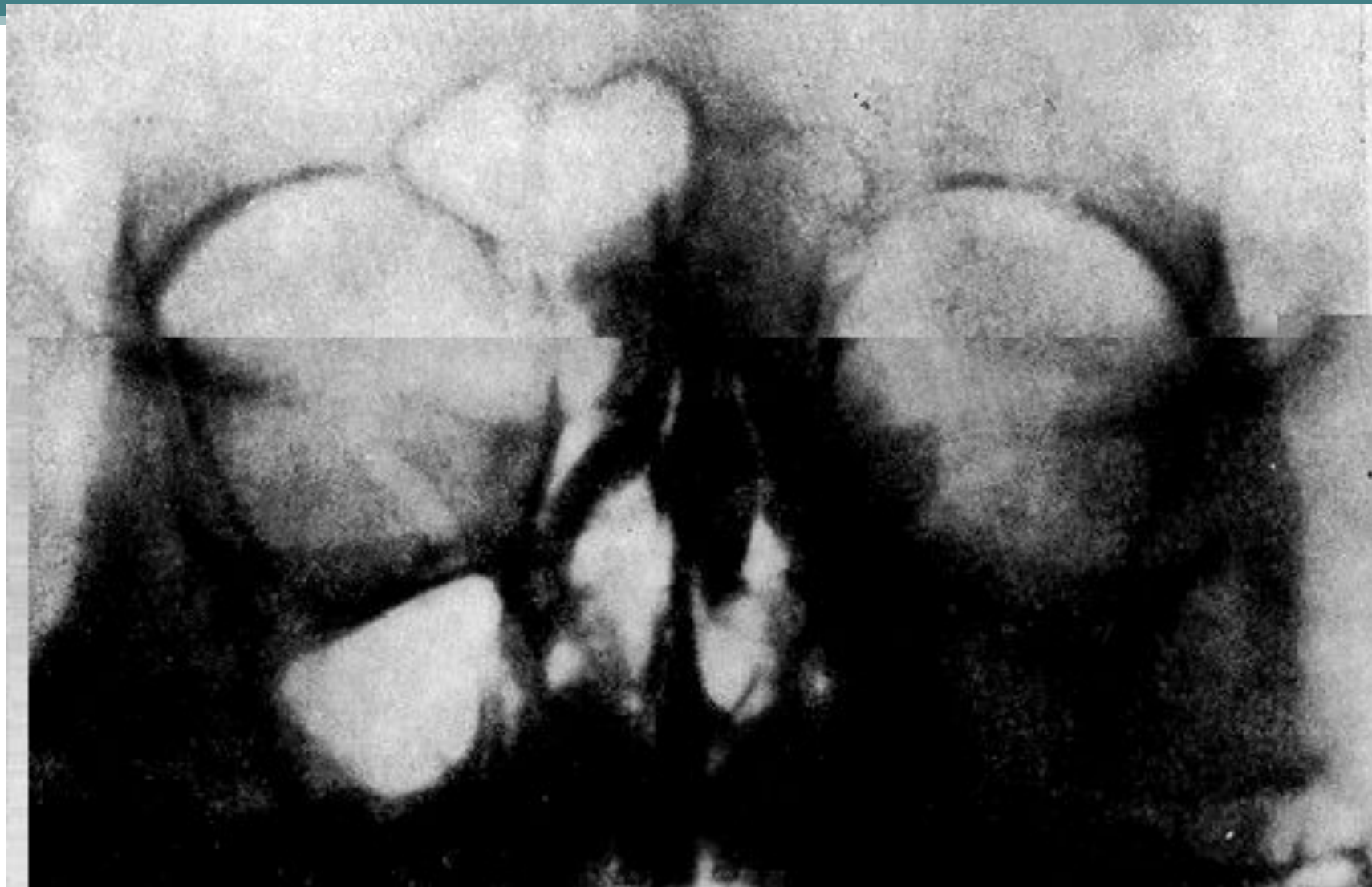
Лабораторялық зерттеуде жалпы қан анализінде лейкоциттер жоғарлайды және ЭТЖ көтеріледі. Аспаптық зерттеуде офтальмоскопия, рентгенологиялық зерттеу, эхография, компьютерлі томография қолданылады.

## Емі:

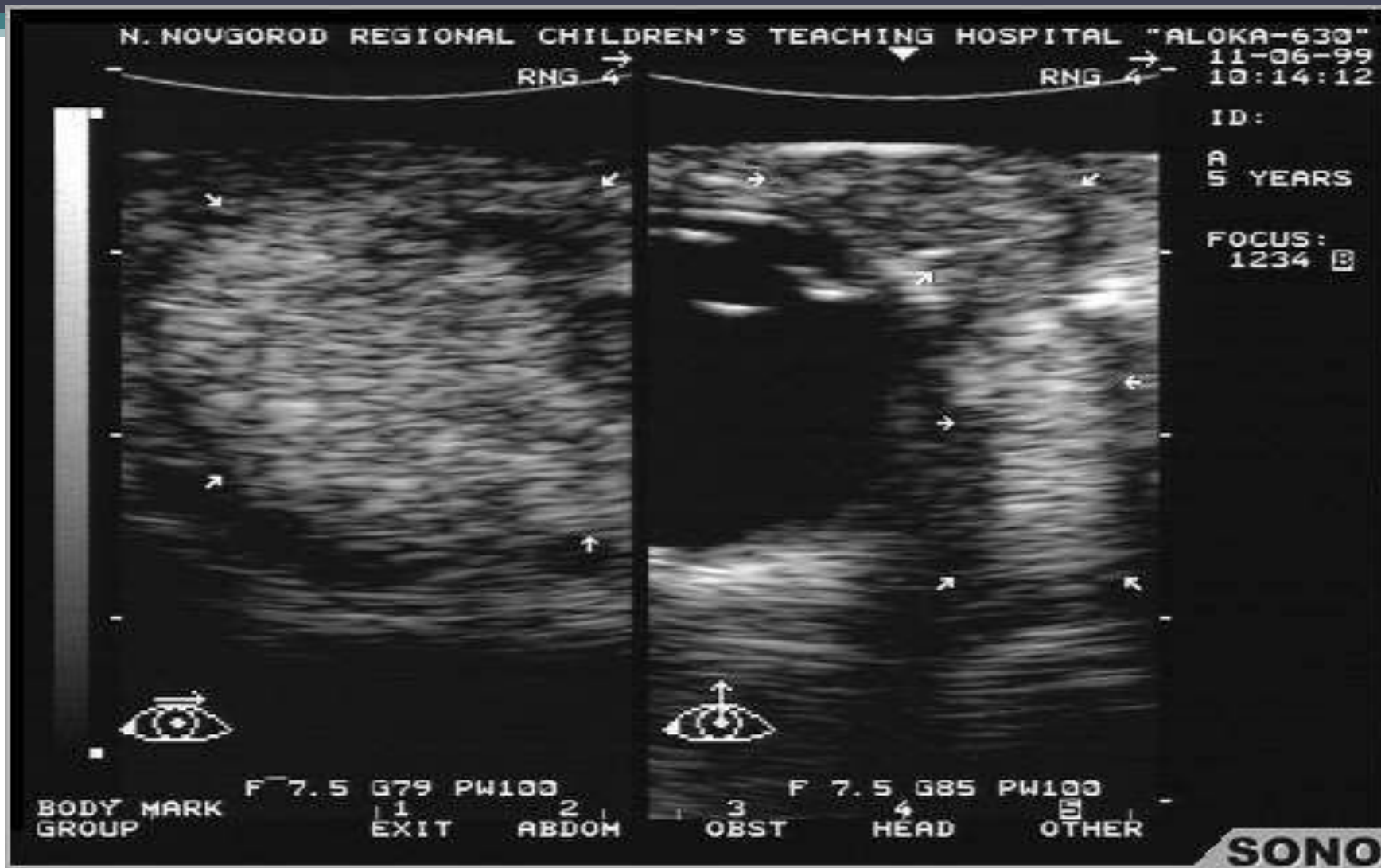
Көз ұясының флегмонасы кезінде жедел жәрдемді уақыт өткізіп алмай ертерек бастау керек. Диагноз анықтала салысымен емді кең спектрлі антибиотиктерді (пенициллин, стрептомицин, олететрин, неомицин, тетрациклин) енгізуден бастайды.

1. Науқасты стационарға жатқызу;
2. Инцизиясымен (кесу, ашу) бірге жаралы қуысқа резиналы турунды дренаж қояды да, гипертоникалық ерітіндіге малынған дәкені қояды.
3. Кең спектрлі антибиотиктерді қолдану (бұлшықетке, ретробульбарлы).
4. Қасаң қабық жағынан асқынудың алдын алу үшін көзге витаминдер, антибиотиктердің жақпа майы мен ерітіндісін енгізу.
5. Осмотерапия.
6. Антикоагулянттарды қолдану.





Сол жақ көз ұясының флегмонасы.



5 жасар пациенттің сол жақ орбитасының флегмонасының эхографиялық картинасы.

## **Көз ұясы веналарының тромбофлебиті.**

Бұл әртүрлі микроорганизмдермен шақырылатын көз ұясы веналарының жедел қабыну. Инфекция көз ұясының венасына, қабақтағы, бет терісіндегі, ауыз қуысындағы, мұрын қосалқы қойнауындағы, көз жас қапшығы аймағындағы, жоғары тыныс жолдарындағы іріңді қабыну ошақтарынан түседі. Көз ұясының венасында және айналасында іріңді түзілістер пайда болады.

- Науқастың шағымдары: көздің ұлғаюы, қабақтардың веналарының кеңеюі, көздің шырышты қабықтарындағы ісіну, көз ұясындағы ауыру сезімі, көрудің төмендеуі.

- Көз түбінде көру нервісі дискісінің іркілісі, тор қабықтағы қан құйылулар байқалады.
- Зерттеуді кешенді жүргізеді. Лабораторлы- аспаптық зерттеуді оториноларингологпен, невропатологпен кеңесіп жүргізеді.
- Емді жедел түрде кең спектрлі түрлі антибиотиктерді енгізуден бастайды. Сонымен қатар қабынуға қарсы, қан айналымды жақсартатын препараттарды қолданады. Көз ұясында ірің түзілгенде инцизия жасайды және дренаж қояды. Міндетті түрде инфекция ошағын санация жасайды.

## **Клиникасы.**

Ауру жедел бір екі күнде басталады. Жұқтырылғаннан кейін 3 күн өткен соң дене температурасы жоғарылап, дірілдеу, маңдай және самай аймағында ауыру сезімі байқалады. Қабыну ошағы көз ұясының алдыңғы бөліктерінде орналасса, онда жайылған немесе шектелген тығыз домбығумен білінеді, сипағанда ауырады. Ісіну бірте бірте көрші маңайға жайылады, тері қызарады, ісінеді әсіресе таң ертең басқа жеріне қарағанда немесе екінші көз ұясының сәйкес жеріне қарағанда қызулық сезіледі. Сондай-ақ қабақтың дәнекер тіні ісінеді.

# Емі

- Антибиотиктерің жоғарғы дозасын тағайындайды, бұлшықетке (бензилпенициллин натрий тұзын 3 сағат сайын 200000—300 000 ЕД; стрептомицин сульфаты 500 000 ЕД күніне 2 рет), сульфаниламидтер — күніне 4—6 г . Антибиотиктер тамырішілік.

## **Көз ұясының периоститі.**

Көз ұясының периоститі – сүйек қабығының периорбиталды қабынуы. Қабыну үрдісі сүйек қабығы мен қоса көз ұясының қабырғалық сүйектерін қамтуы мүмкін. Ол көз ұясының барлық жерінде дамиды және іріңсіз, іріңді қабыну түрінде сипатталады және кейде абсцеске айналуы мүмкін.

### **Этиологиясы:**

- Стафилококкты;
- Стрептококкты;
- Туберкулез микобактериясы;
- Спирохетта;
- Мұрын қуысының қабынуы;
- Жұқпалы аурулар (тұмау, баспа, қызылша, скарлатина, сыздауық)
- Дакроцистит, Тістің жегісі;
- Жарақаттар .

- Ауру жедел немесе баяу бірнеше аптада дамуы мүмкін. Содан соң құбылыс сипатына байланысты қабыну ошағы сорылып, дәнекер тінмен ауысады немесе абсцесс болса ыдырап жарылады да ірің сыртқа шығады немесе көз ұясының майлы денесіне енеді. Іріңнің тері арқылы сыртқа жарылуы сүйектің ашылып қалуымен қосылады, шірік сүйектің бөліктерін сау сүйек тінінен бөлінеді (секвестірленеді), жылан көз пайда болады. Жылан көз тесік шірік сүйек бөліктері шығып болғаннан кейін жабылады. Содан кейін жылан көздің жолын бойлай сүйекпен біріккен тыртық пайда болады.



Егер периостит көз ұясының терең түбінде орналасса, онда оны анықтау қиын болады. Бұндай жағдайда қабыну құбылысына көз алмасының ығысуы мен экзофтальм, көз алмасының қозғаласындағы кедергі және дәнекер тіннің күшті ісінуі (хемоз) тән болады. Қабыну ошағының орналасуына байланысты қабақтардың терісінің, қасан қабық сезгіштігінің бұзылуы, көздің көру қызметінің төмендеуі мүмкін.

Лабораторияда жалпы қан анализінде лейкоциттер жоғарылайды, ЭТЖ көтеріледі. Аспаптық зерттеуде рентгенологиялық зерттеу қолданылады.

Ажырату диагностикасы көз ұясының флегмонасымен, орбиталды веналардың тромбофлебитімен, мұрын қуысының синуситтерімен жүргізіледі.

- **Емі:** Науқас келген кезде мұрын қуысын, қосымша қойнаулары, тамағын, тісін тексеру керек. Табылған қабыну ошақтарын санация жасайды. Серозды периостит алдында орналасса жергілікті терапиямен шектеледі: УВЧ, көз ұясына диатермия, қабыну ошағына күнделікті антибиотиктерді енгізеді. Іріңді және терең периоститтерде кең спектрлі антибиотиктер тағайындалады. Сифилистік және туберкулезді периоститте спецификалық ем курсы жүргізіледі.

## Пайдаланған әдебиеттер:

1. Сидоренко Е.И. «Офтальмология», Москва: ГЭОТАР-Медиа, 2005 г.
2. Көз аурулары 1997ж. Көшеров, Өтелбаев, Жұматаев
3. [www.glazmed.ru](http://www.glazmed.ru)
4. www. Google. ru