

СӨЖ

Парадонт құрылымы. Қызыл иек сұйықтығы. Қызыл иек жүлгесі. Қызыл иек ультра құрылымы.

Жоспар:

1. Кіріспе
2. Негізгі бөлім:
 - 2.1. Пародонт құрылымы (альвеолярлы сүйек, цемент, периодонт)
 - 2.2. Қызыл иек құрылымы;
 - 2.3. Қызыл иек жүлгесі. Құрылымы, анықтамасы;
 - 2.4. Қызыл иек сұйықтығы;
3. Қорытынды;
4. Пайдаланылған әдебиеттер.

Кіріспе:

Пародонт - деп бір-бірімен генетикалық, морфологиялық, функционалдық тығыз байланысты тісті қоршаған тіндер кешенін айтады. Бұл кешеннің құрамына қызылиек, периодонт, альвеола өсіндісі және тіс тіндері кіреді.

Ең алғаш тіс төңірегіндегі тіндер кешені туралы ұғымды 1905 жылы орыс ғалымы Н.Несмеянов қалыптастырды және патологиялық үрдіс кезінде барлық тіндер кешені жарақаттанады деп қорыта келе, бұл кешенді құрылымды «амфодонттық ағза» (амфодонтный орган) деп атауды ұсынды.

Альвеолярлы сүйек

Тістер орналасатын төменгі және жоғарғы жақ сүйектің анатомиялық бөлігі.

Ол екі бөліктен тұрады:

- а) меншікті альвеолярлы сүйек: қалыңдығы 0,1-0,4 мм жұқа пластинка. Остеондарға бай пластинкалық сүйек тінінен тұрады, қантамырлар мен нервтер өтетін ұсақ тесіктері көп.
- б) қосымша альвеолярлы сүйек: компактты сүйек, губкалық сүйек.

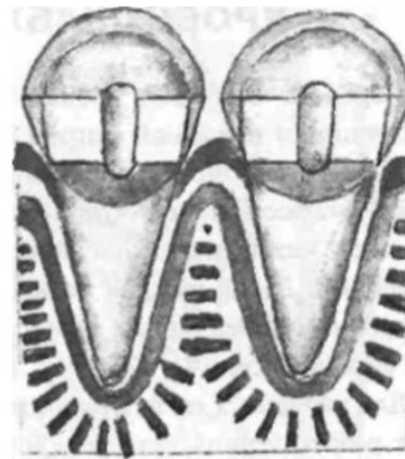
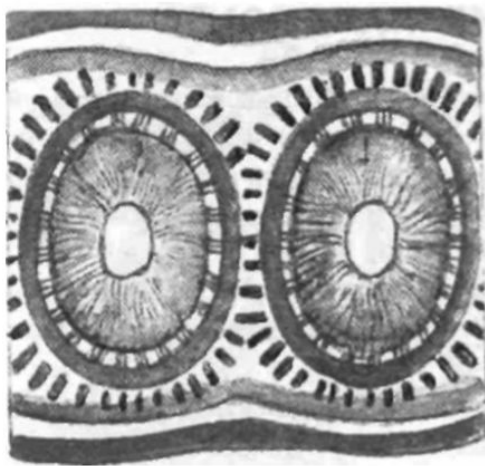


Рис. 38. Направление трабекул губчатой кости альвеолярной части на поперечном (А) и продольном (Б) срезах

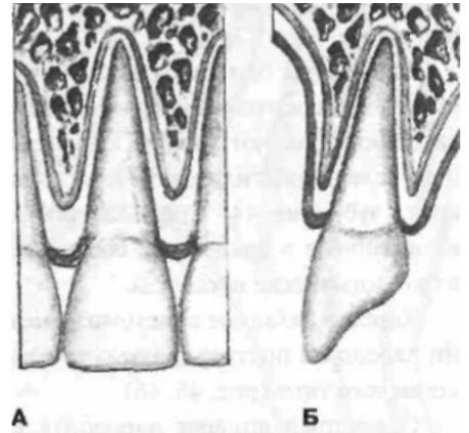
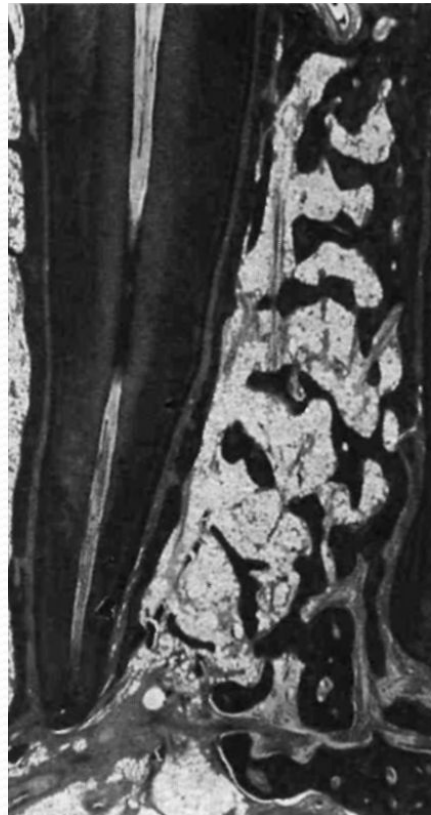

Рис. 40. Соотношение десны, вершины межальвеолярной перегородки и коронки зуба:
А - центральный резец; Б - клык (вид сбоку)

Рис. 39. Альвеолярная кость, х 8
(по I.Glickman, 1990)

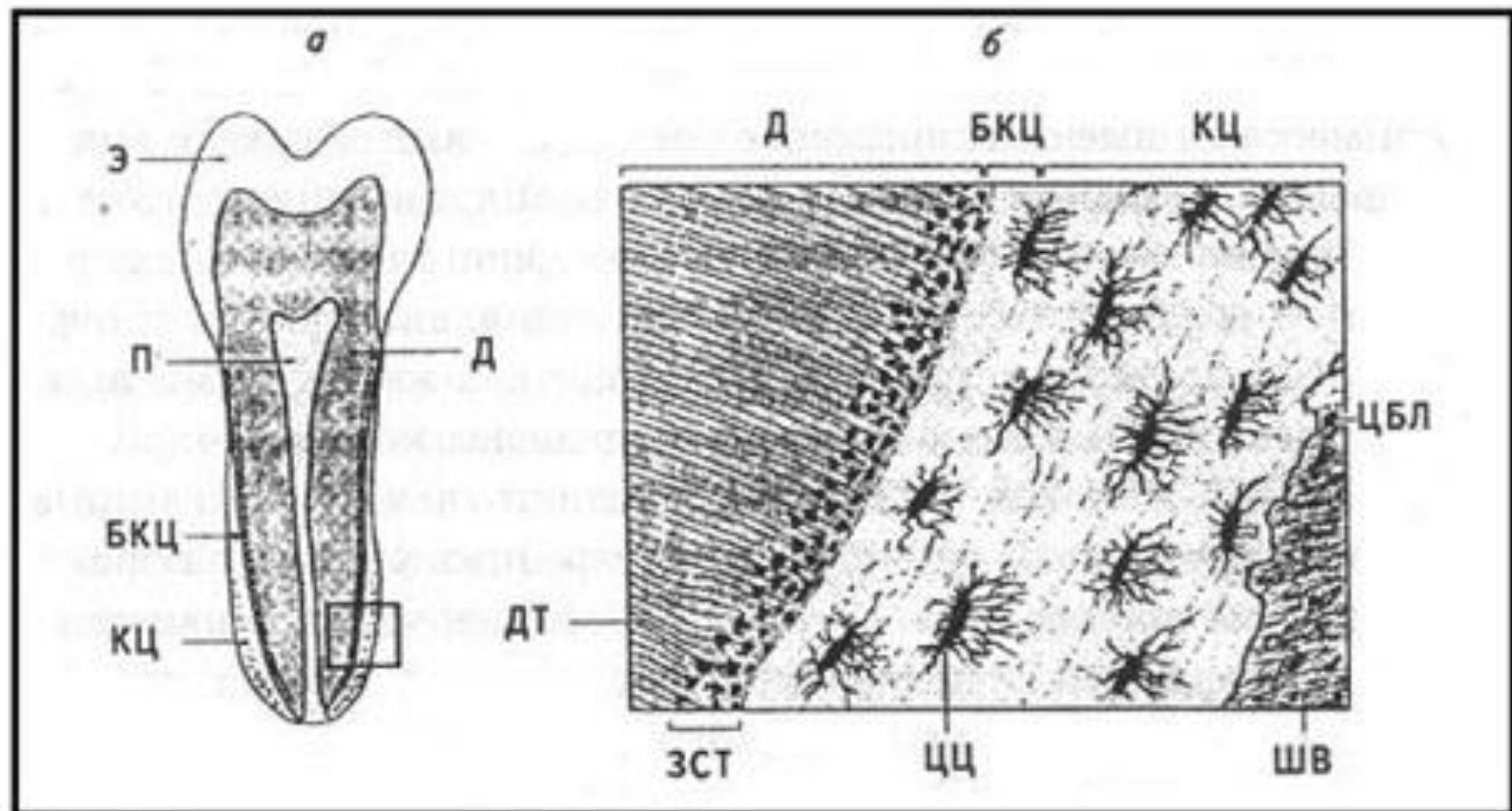
Цемент

Тіс түбірін эмальдан түбір ұшына дейін жауып тұрады.

Химиялық құрамы: органикалық заттар – 22%, су – 32%, фосфор және кальций тұздары, т.б. микроэлементтер.

Қалыңдығы: тіс мойнында – 0,015мм

орталық бөлімінде – 0,02-0,03мм



ТОПОГРАФИЯ ЦЕМЕНТА ЗУБА (А) И ЕГО МИКРОСКОПИЧЕСКОЕ СТРОЕНИЕ (Б): БКЦ -БЕСКЛЕТОЧНЫЙ ЦЕМЕНТ; КЦ – КЛЕТОЧНЫЙ ЦЕМЕНТ; Э – ЭМАЛЬ; Д – ДЕНТИН; ДТ – ДЕНТИННЫЕ ТРУБОЧКИ; ЗСТ – ЗЕРНИСТЫЙ СЛОЙ ТОМСА; П – ПУЛЬПА; ЦЦ – ЦЕМЕНТОЦИТЫ; ЦБЛ – ЦЕМЕН-ТОБЛАСТЫ; ШВ – ШАРПЕЕВСКИЕ (ПРОБОДАЮЩИЕ) ВОЛОКНА ПЕРИОДОНТА.

Периодонт

Тісті альвеолалық сүйекте, периодонталды саңылауда бекітіп ұстап тұратын борпылдақ дәнекер тін.

Қалыңдығы: 0,12-0,18 мм

Талшықтар: горизонталды, қиғаш, апикалды, түбіраралық, альвеолярлы сүйек талшықтары.

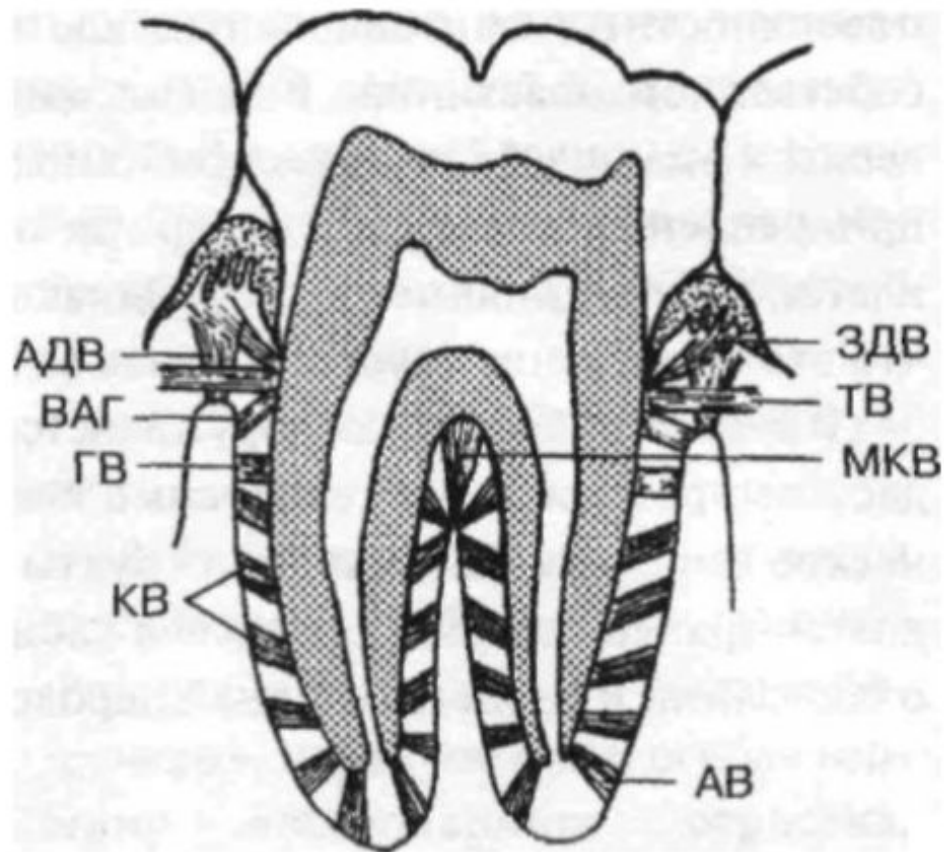
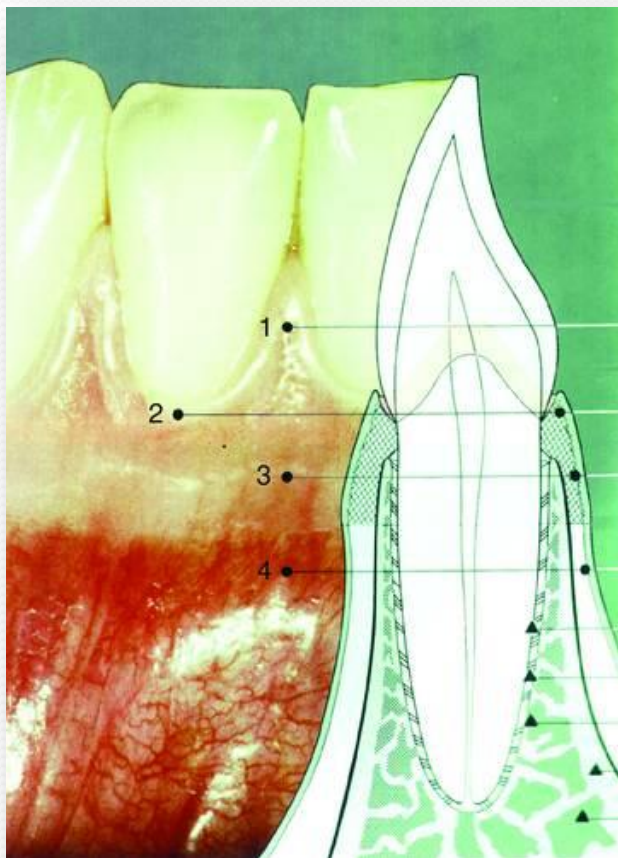


Рис. 28. Основные группы волокон периодонта:

ВАГ — волокна альвеолярного гребня; ГВ - горизонтальные волокна; КВ — косые волокна; АВ — апикальные волокна; МКВ — межкорневые волокна; ТВ - транссептальные волокна; ЗДВ — зубодесневые волокна; АДВ — альвеолярно-десневые волокна (по В.Л.Быкову, 1996)

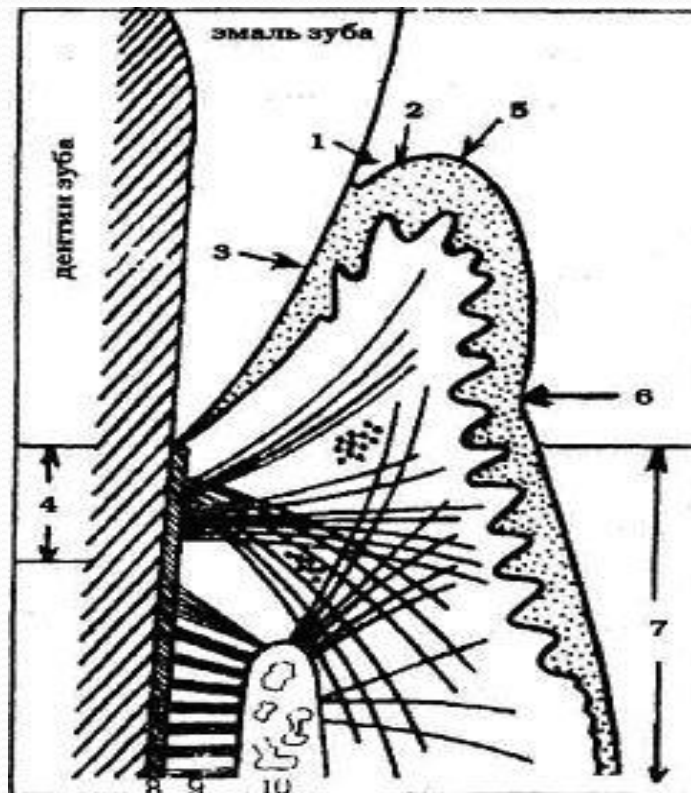
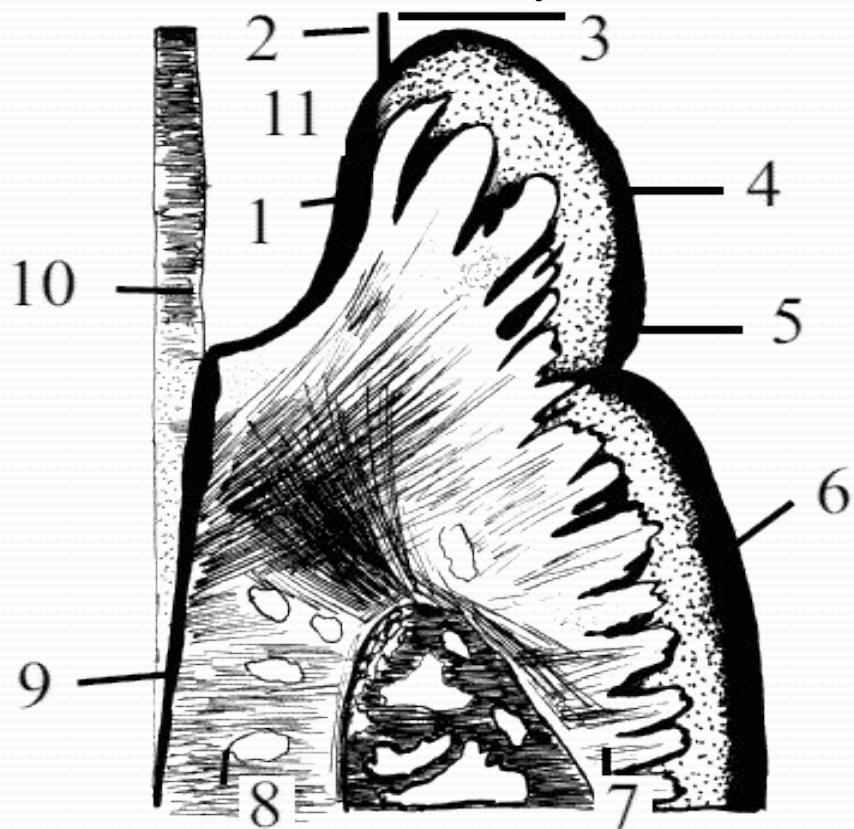
Қызыл иек - деп ауыз кілегейлі қабығының жақ сүйектерінің альвеола өсіндісін жауып тұрған бөлігін айтады және ол пародонттың маңызды құрамы болып саналады.



- 1 — тісаралық бүртік
- 2 — еркін қызыл иек
- 3 — бекіген қызыл иек
- 4 — қозғалмалы қызыл иек

❖ **Жиектік қызылиек** – тістің мойнын айналдыра тығыз жанасқан альвеолалық қызылиектің қозғалмалы бөлігі.

❖ **Альвеолалық қызылиек** – қызылиектің альвеола өсіндісін жауып жатқан қозғалмайтын бөлігі. Ұрт жағынан альвеолалық қызылиек альвеола өсіндісінің табанында жақ сүйек денесін жауып тұрған кілегейлі қабыққа және ауыспалы қатпарға ауысады, ал тіл жағынан қатты таңдай (жоғарғы жақта) және ауыз табаны (төменгі жақта) кілегейлі қабығына ауысады



Тіс пен қызыл иек арасында кеңістік бар – ол **қызыл иек жүлгесі**. Ол қалыпты жағдайда **0,5 – 2,5 мм.**

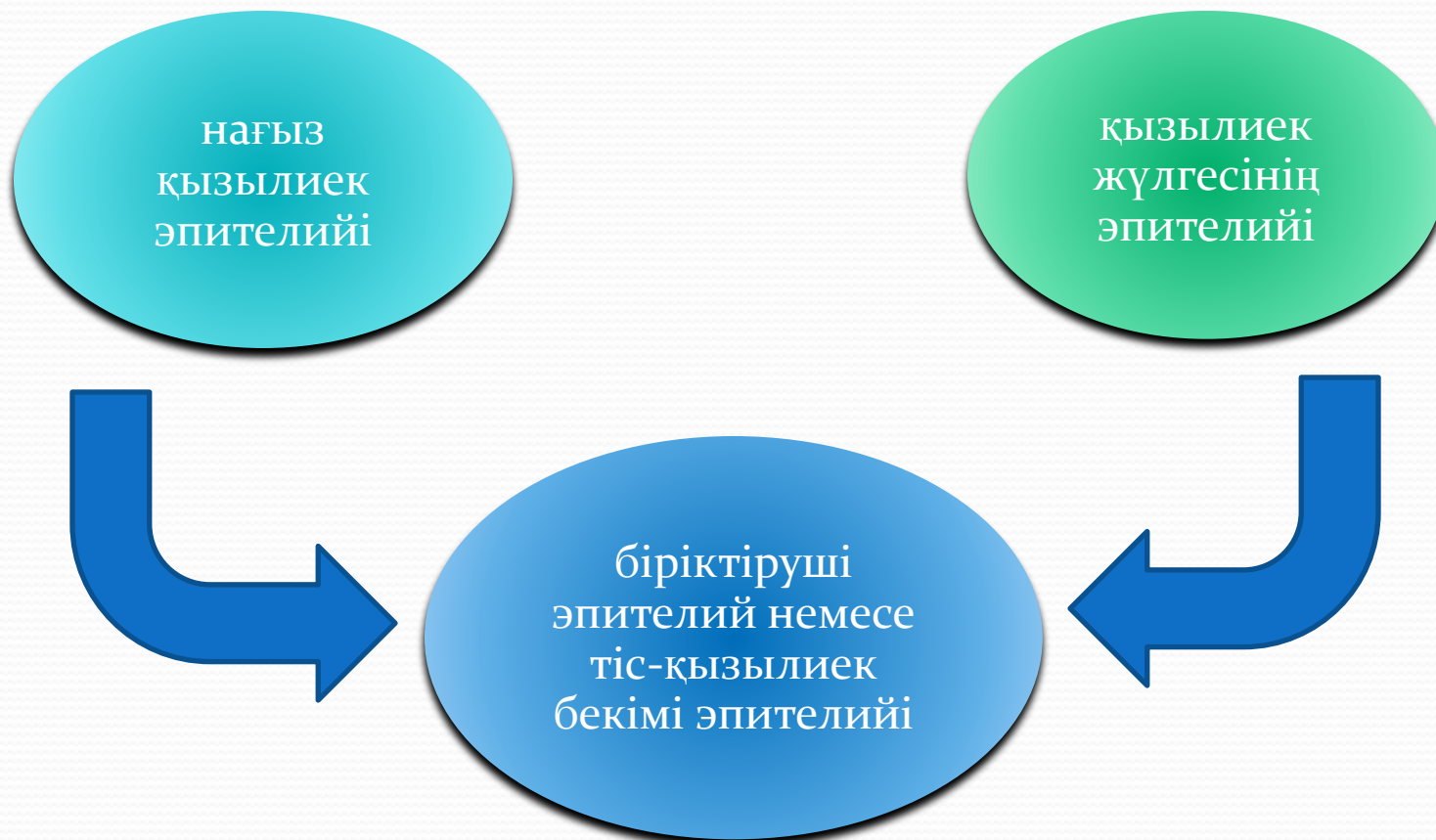Апикальды бағытта қызыл иек өтпелі қатпарға ауысады. Арасындағы шекара тегіс емес толқын тәрізді жолақ тәрізді болады. (**муко-гингивальды байланыс**).

Еркін қызыл иек пен бекінген қызыл иек арасында терең емес қызыл иек науашығы орналасады, ол қызыл иек жиегіне параллельді 0,5— 1,5 мм қашықтықта орналасады.

Қалыпты жағдайда қызылиек жүлгесінің табаны кіреукедентин шекарасы деңгейінде орналасқан, ал адамның жасы ұлғайған сайын біраз төмендей немесе жоғарылай түседі.

Тісаралық қызылиек бүртігі пішіні үшкір ұшы тістердің тістеу қырына немесе шайнау бетіне бағытталған конусқа, ал ауыз кіреберісі үшбұрышқа ұқсас келеді және көршілес тістер арасындағы кеңістікті тығыз толтырып тұрады. Тістер сирек орналасқан жағдайда (тістер арасында түйісу орны болмаған кезде) қызылиек бүртігі үшбұрышқа ұқсас пішінін жоғалтып, тістердің мойын деңгейінде альвеолалық қызылиекке ауысады

Гистологиялық құрылымы жағынан қызылиек екі қабаттан тұрады. Беткі қабаты – көпқабатты жазық эпителий немесе жабынды эпителий, астыңғы қабаты – нағыз кілегейлі қабық қабаты немесе нағыз дәнекертін пластинасы деп аталады.



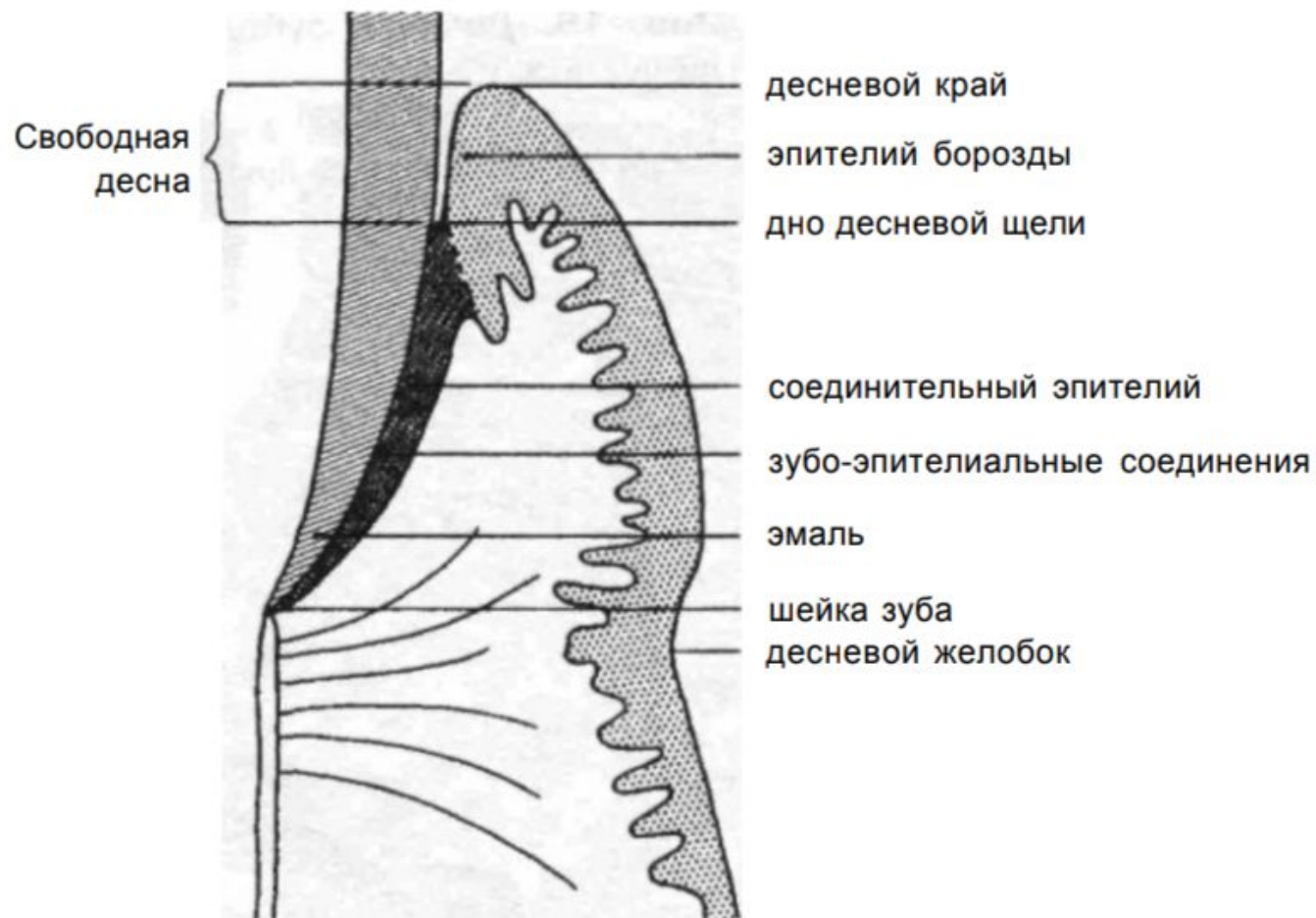


Рис. 14. Схематическое изображение гистологического строения десны

Қызылиек жүлгесі эпителийі оның қызылиекке қараған қабырғасын жауып жатады, базальды және тікенекті қабаттардан тұрады. Тікенекті қабат жұқа болып келеді, оның үстіңгі қатарларындағы клеткалары жалпақталған, эпителий астындағы дәнекертін бүртіктері жақсы дамымаған.

Біріктіруші эпителий немесе тіс-қызылиек бекімінің эпителийі тіс бетіне параллелді орналасқан ұзынша клеткалардың бірнеше қатарынан тұрады. Бұл клеткалар басқаларына қарағанда жиі және жылдам жаңарып отырады (регенерациялану мүмкіндігі өте жоғары). Эпителий клеткаларында РНК, гликоген (аз мөлшерде), гликозамингликандар анықталған. Олар трофикалық және жанару үрдістеріне үлкен рөл атқарады

Нағыз қызылиек эпителийі тістераралық бүртіктерді, қызылиек жиегін және бекіген қызылиекті жауып жатады, бірақ қалыңдау келеді және толассыз мүйізгектенуге ұшырайды. Бұл эпителий әртүрлі клеткалардың төрт қабатынан тұрады. Олар – базальды, тікенекті, түйіршікті немесе дәнді және мүйізгектенген қабаттар.

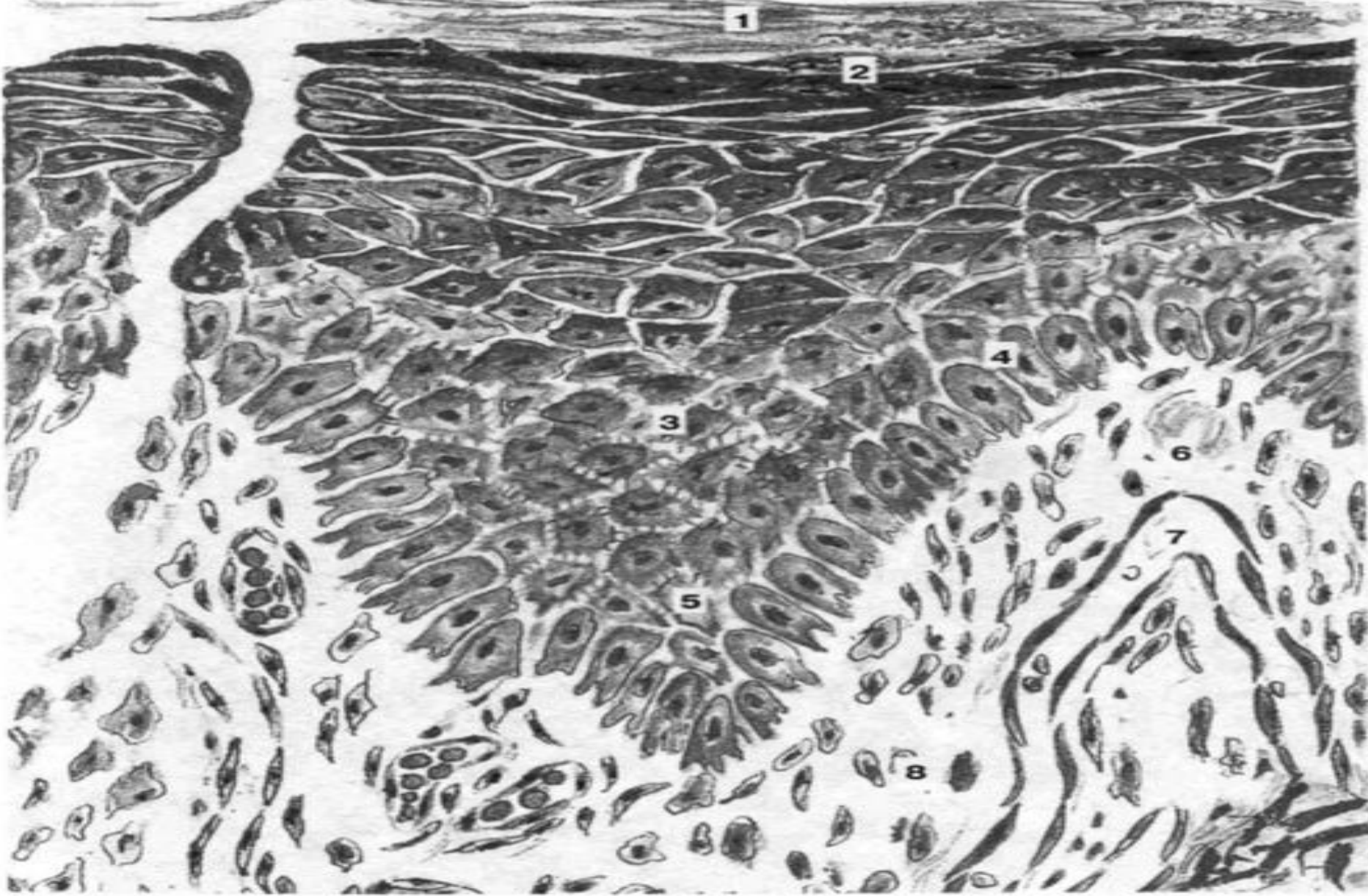


Рис. 17. Десна:

1 - роговой слой эпителия; 2 — зернистый слой; 3 — шиповатый слой; 4 — базальный слой эпителия; 5 — эпителиальный сосочек; 6 — соединительнотканый сосочек; 7 — капилляр; 8 — собственная пластинка

Қызылиекті ұсақ қанайналым торабы жақсы дамыған, венулалар және артериола-венулалық анастамоздар. Қызылиектегі қалыпты зат алмасуды қамтамасыз етуде капиллярлар торабының маңызы зор.

Қызылиек сайы мен тіс-қызылиек бекімі аймағында ұсақ қанайналым торабының өзіндік ерекшелігі бар: капиллярлар ілмексіз, эпителий қабатына өте жақын орналасады және оларға өте жоғары өткізгіш қасиет тән. Осыған байланысты қызылиек сайына толассыз сұйық бөлініп тұрады және ол «**қызылиек сұйығы**» (десневая жидкость) деп аталады.

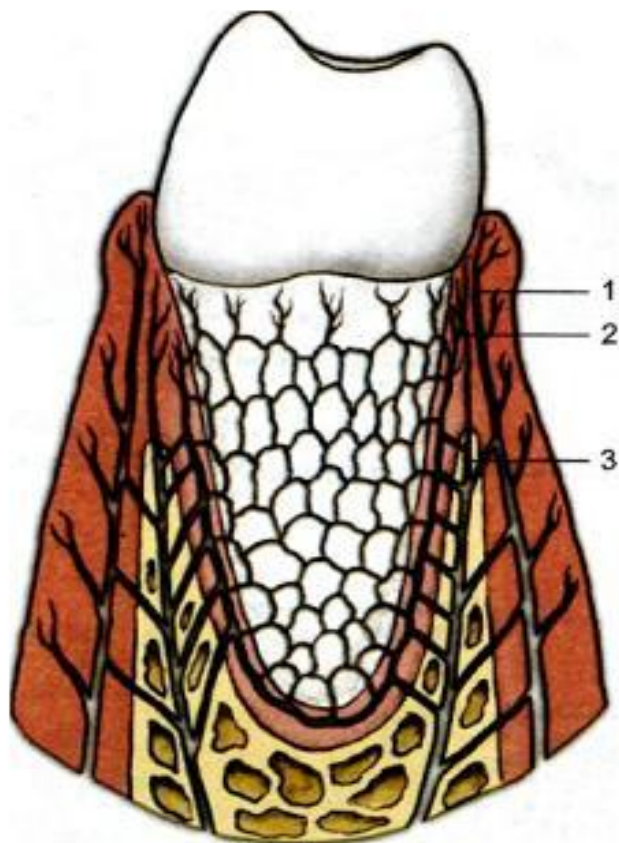


Рис. 1.19. Основные артерии, принимающие участие в кровоснабжении десны: 1 — супрапериостальная артерия; 2 — артерия периодонтальной связки; 3 — внутрикостная артерия.

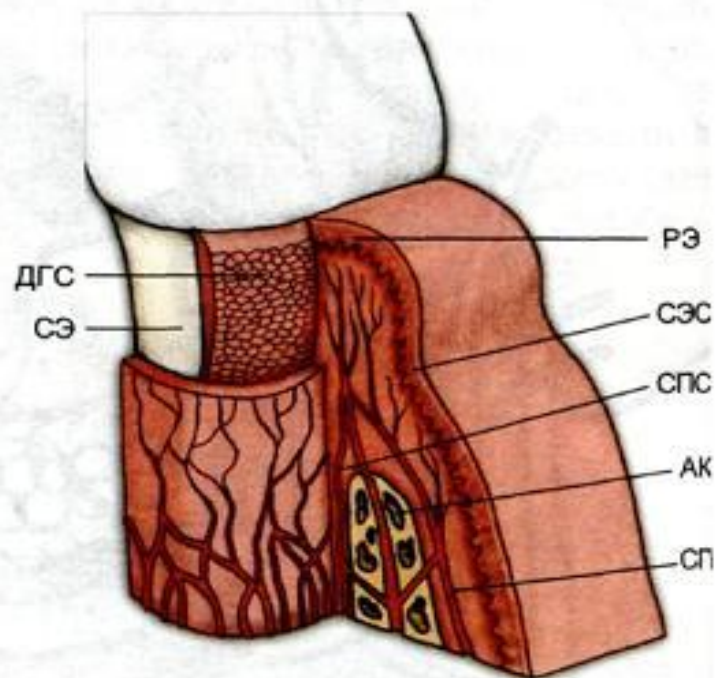


Рис. 1.20. Взаимосвязь эпителия десны с сосудистой сетью: РЭ — ротовой эпителий; СЭС — субэпителиальное сплетение; СПС — сосуды периодонтальной связки; АК — альвеолярная кость; СП — супрапериостальные сосуды; ДГС — дентогингивальное сплетение; СЭ — соединительный эпителий.

Қалыпты жағдайда 2,4+5,5 мл тәулігіне қызылиек сұйығы ауыз ішіне бөлінеді. жоғарғы тістер қызылиек сайынан төменгі тістер қызылиек сайына қарағанда сұйық көбірек бөлінеді деген мәлімет бар.

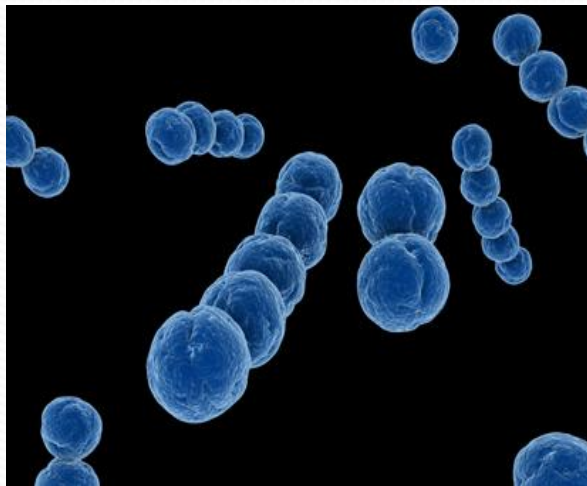
Қызылиек сұйығы қан сарысуының транссудаты болғандықтан, құрамы жағынан қан сарысуының құрамына ұқсас. Қызылиек сұйығында қызылиек тіндеріне қарағанда натрий және калий иондарының мөлшері жоғары, ал кальций, фосфор, магний, цинк, күкірт, хлор және фтордың мөлшері ондағымен бірдей.

Қызылиек сұйығындағы және қан сарысуындағы белоктың құрамы бірдей. Белоктың глобулинді фракциясына ферменттер, IgG кіреді. Қызылиектің қабынуы кезінде сұйықтың мөлшері жоғарылайды, бірақ белоктың мөлшері өзгермейді.

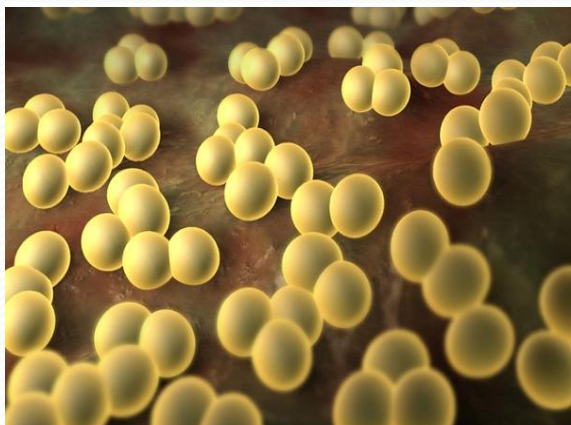Экспериментальдық зерттеулермен дәлелденгендей, адреналиннің әсерінен қызылиек сұйығының бөлінуі бәсеңдейді, ал гистамин керісінше бөлінуін күшейтеді (қантамырлар қабырғаларының өткізгіштігі жоғарылауы нәтижесінде). Ересек адамдардың қызылиек сұйығында нейтрофилдер (95-97%), лимфоциттер (1-2%), моноциттер (2-3%) кездеседі, ал 8-16 жастағы балар мен жасөспірімдерде бұл көрсеткіштер 82-86, 13-18 және 1% құрайды.

Моненуклеарлық лейкоциттердің 24% Т-лимфоциттердің, ал 58% В-лимфоциттердің үлесіне тиеді.

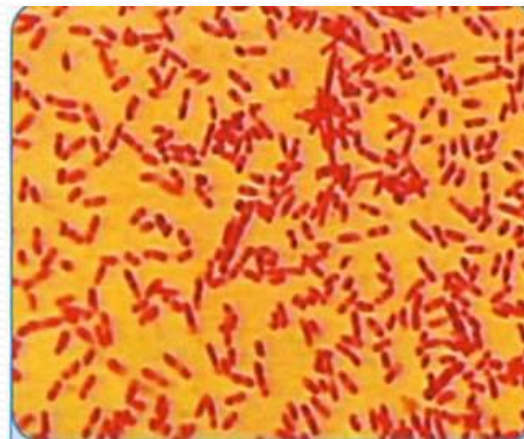
Қызыл иек сұйықтығындағы микроорганизмдер



Стрептококк



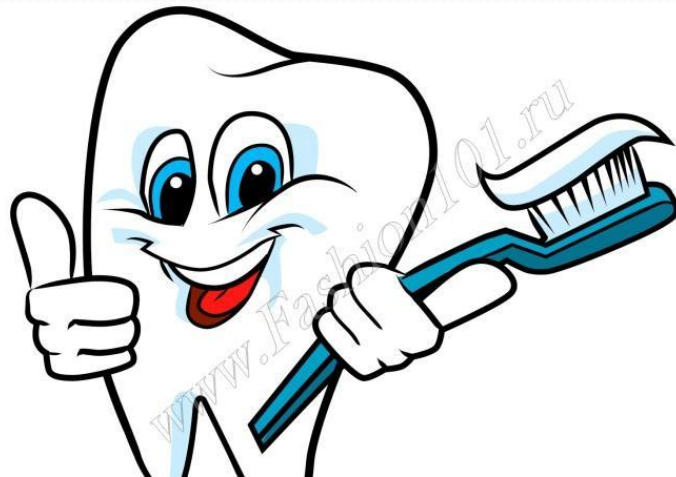Стафилококк



Фузобактериялар

Қорытынды

Қызылиек сайы мен қызылиек сұйығы қалыпты жағдайда пародонт тіндері үшін маңызды тосқауылдық қызмет атқарады. Бүтіндігі бұзылмаған қызылиек сайы және тіс-қызылиек бекімі эпителийі пародонт тіндерін микроорганизмдер мен олардың уыттарының және басқа тітіркендіруші факторлардың әсерлерінен қорғайды.



Пайдаланылған әдебиеттер:

- 1) Д.М. Мезгілбаева, “Терапиялық стоматология”
- 2) Е. В. Боровского, “ТЕРАПИЯЛЫҚ
СТОМАТОЛОГИЯ”
- 3) А.И.Николаев, Л.М.Цепов, “ Практическая
терапевтическая стоматология”
- 4) Данилевский, “Пародонтология”

Назарларыңызға
рахмет!

