



Государственное бюджетное профессиональное общеобразовательное учреждение
«Челябинский медицинский колледж»

* Курсовая работа

Современный взгляд на кесарево сечение.

Выполнила: Сухарева Е.В.

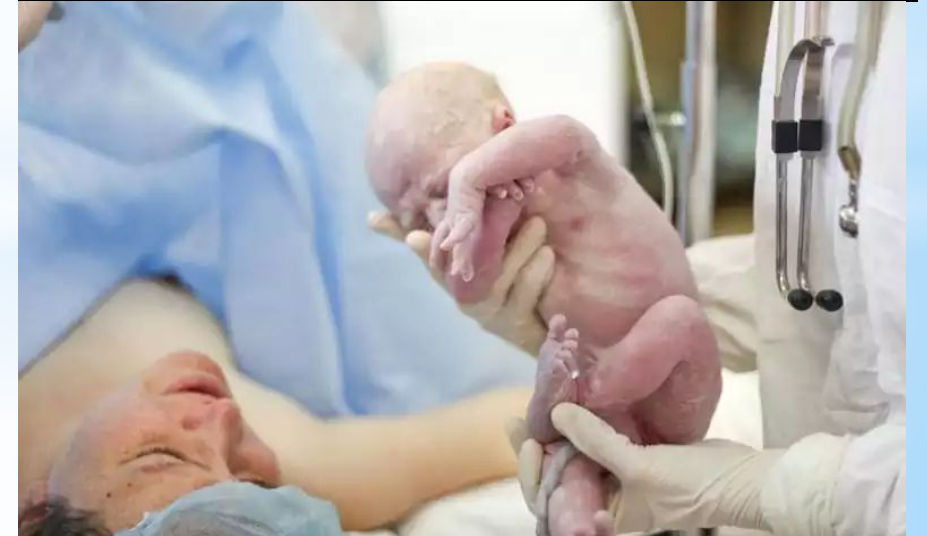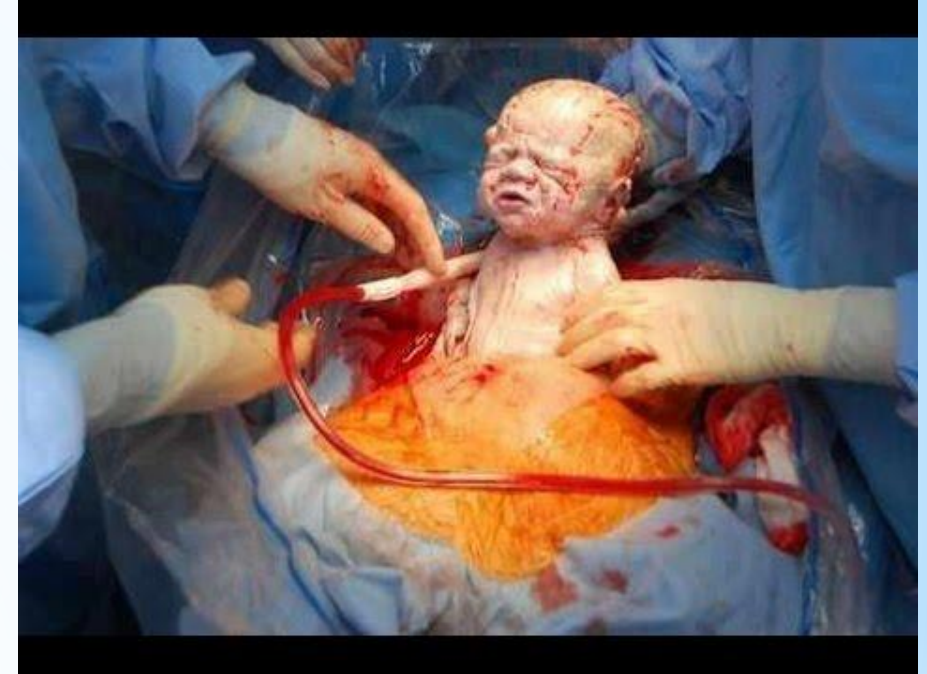Проверила: Бадаева Н.Я.

Челябинск 2017 г.

* Актуальность

Снижение материнской и перинатальной заболеваемости и смертности в значительной мере определяется своевременным и правильным выбором метода родоразрешения.

В России частота операции кесарево сечение за последние 10 лет выросла в 3 раза. Отмечается тенденция к значительному расширению показаний к абдоминальному родоразрешению в интересах плода.



Цель: Изучение роли кесарева сечения в современном акушерстве.

Задачи:

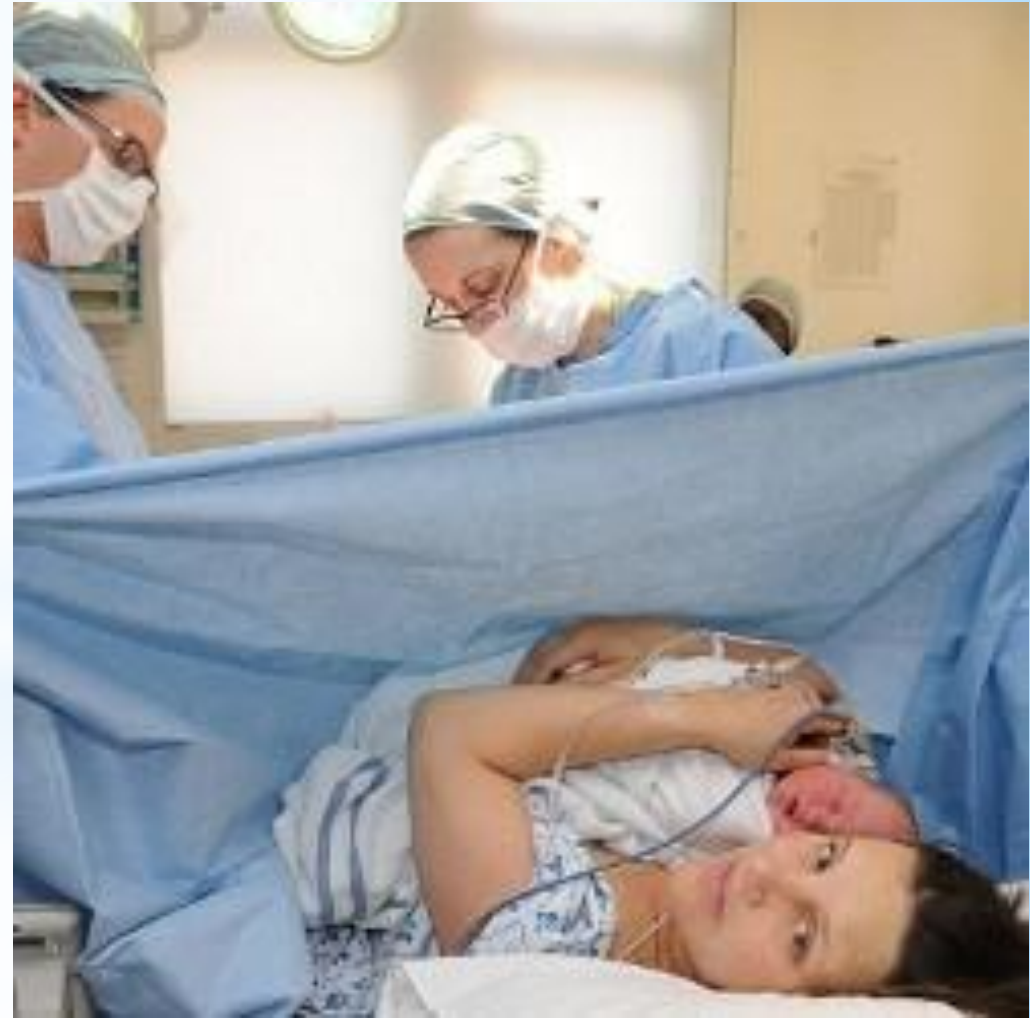1. Изучить литературу по данной проблеме.
2. Проанализировать основные показания к операции кесарево сечение и ее исходы.
3. Сформулировать выводы по данной теме.

Объект: Кесарево сечение в современном акушерстве.

Предмет: Показания к операции кесарево сечение.

* Кесарево сечение

Кесарево сечение— акушерская операция, в ходе которой плод и послед извлекают из матки через искусственно созданный разрез в ее стенке.



* КЕСАРЕВО СЕЧЕНИЕ

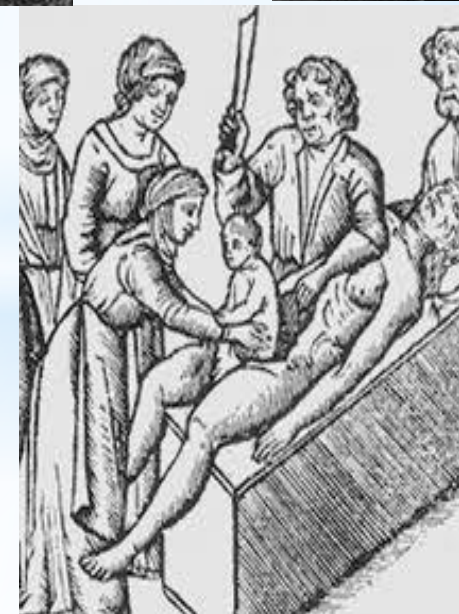Извлечение ребенка из чрева умершей матери путем разреза брюшной стенки и матки производилось еще в глубокой древности и почти всегда заканчивалось смертью женщины, что в значительной степени было связано с ошибочной тактикой оставления не ушитой раны матки. В 1876 г. Г. Е. Рейн и Е. Рогго предложили после извлечения ребенка удалять тело матки, что привело к существенному снижению материнской смертности. В 1881 г. Керер Фердинанд внедрил в практику трехэтажный маточный шов для ушивания разреза матки.



Керер Фердинанд
Адольф



Г.Е.Рейн



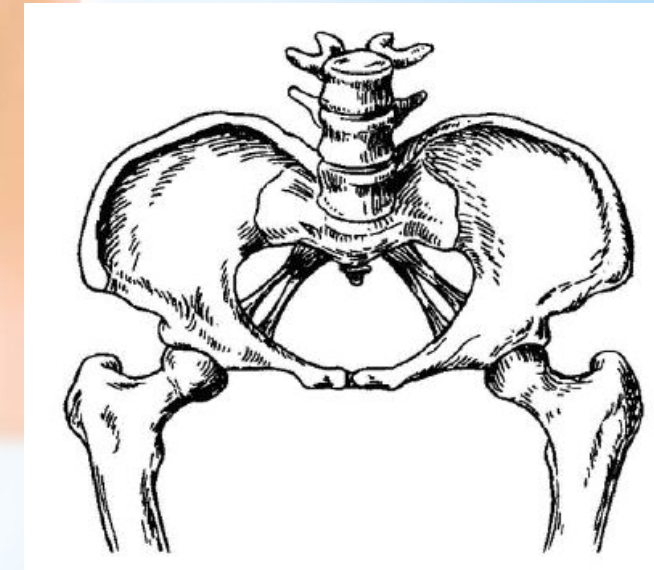
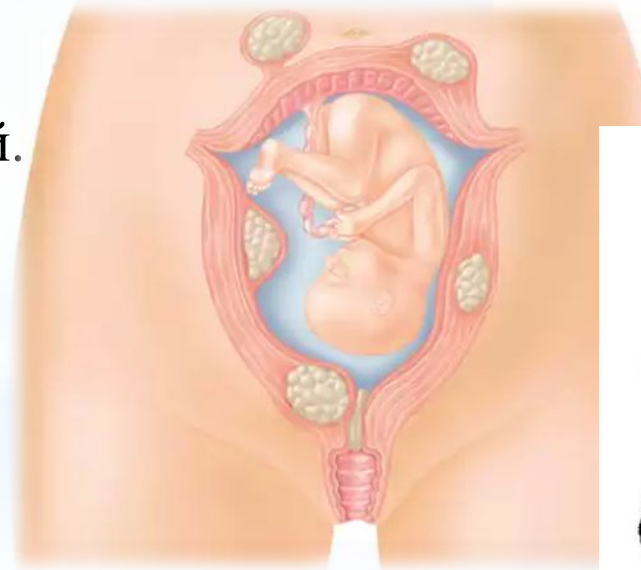
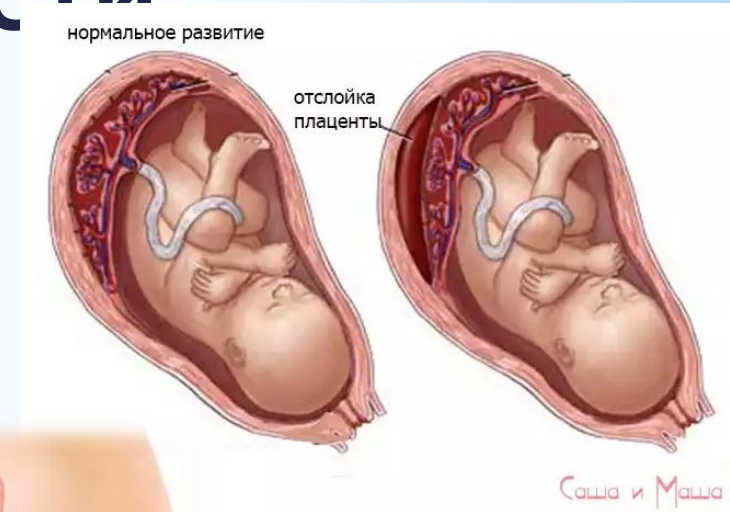* КЕСАРЕВО СЕЧЕНИЕ

* В России первая операция кесарева сечения произведена в 1756 г. Эразмусом, вторая - в 1796 г. Зоммером, обе с благоприятным исходом.

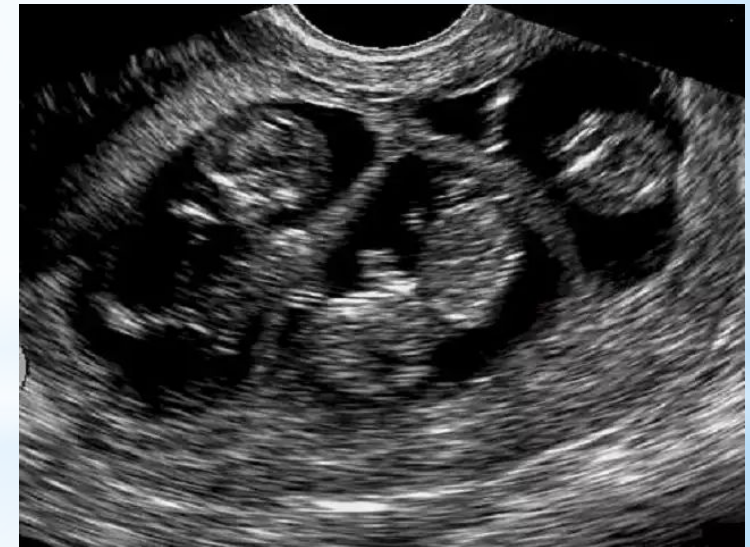
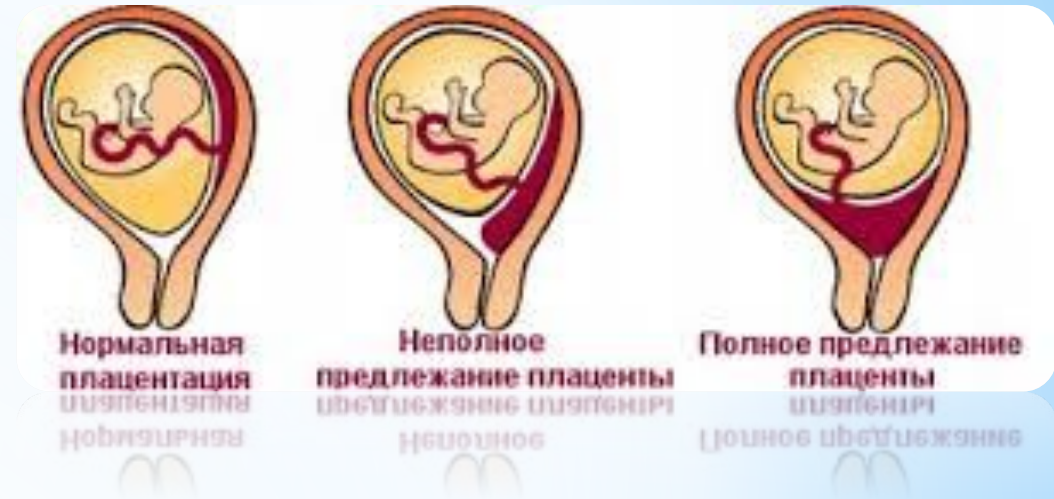
* Показания к плановому кесареву сечению во время беременности •

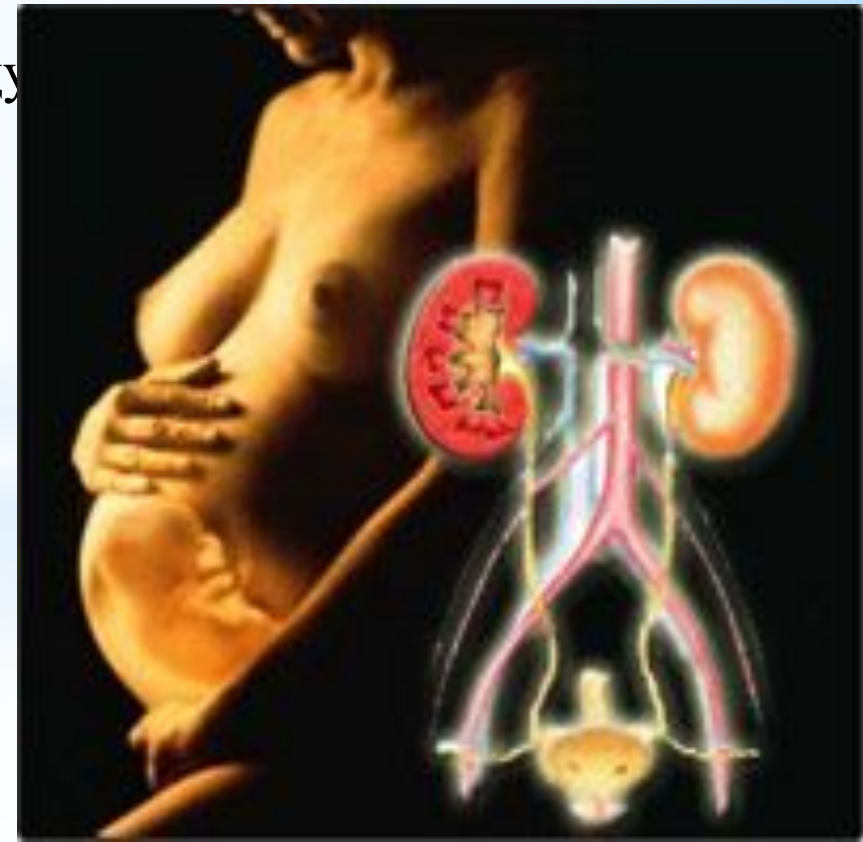
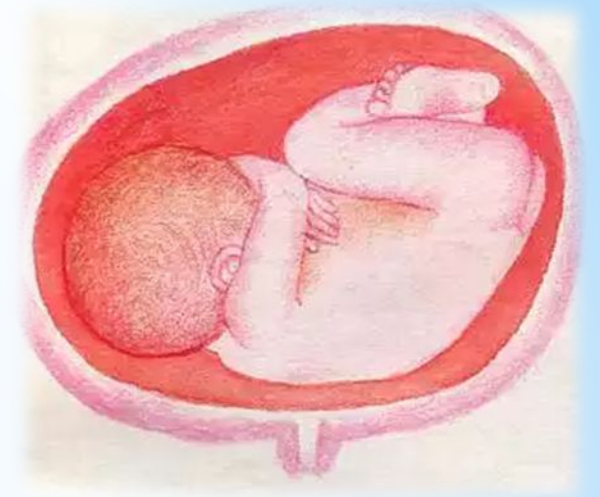- * Несостоятельность рубца на матке после кесарева сечения и других операций на матке .
- * Два рубца на матке и более после кесарева сечения.
- * Преждевременная отслойка нормально расположенной плаценты.
- * Крупный плод в сочетании с другой патологией.
- * Анатомически узкий таз 2-3 степени сужения.
- * Хроническая гипоксия плода, задержка внутриутробного развития, не поддающаяся медикаментозной терапии.
- * Множественная миома матки больших.



- * Возраст первородящей более 30 лет в сочетании с акушерской или экстрагенитальной патологией.
- * Переносимая беременность при отягощенном акушерско-гинекологическом анамнезе и неподготовленных родовых путях.
- * Полное предлежание плаценты.
- * Неполное предлежание плаценты.
- * ЭКО, искусственная инсеминация при наличии других осложнений со стороны матери и плода.
- * Три и более плодов при многоплодии.

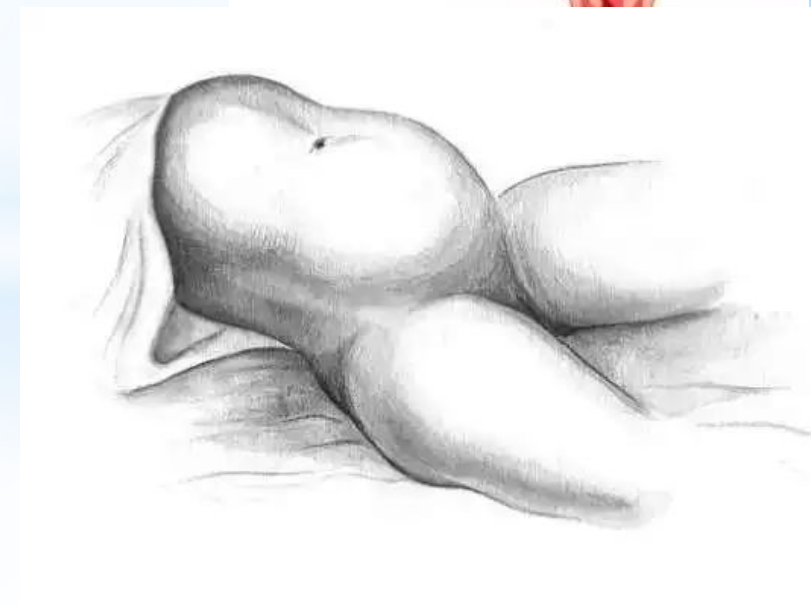
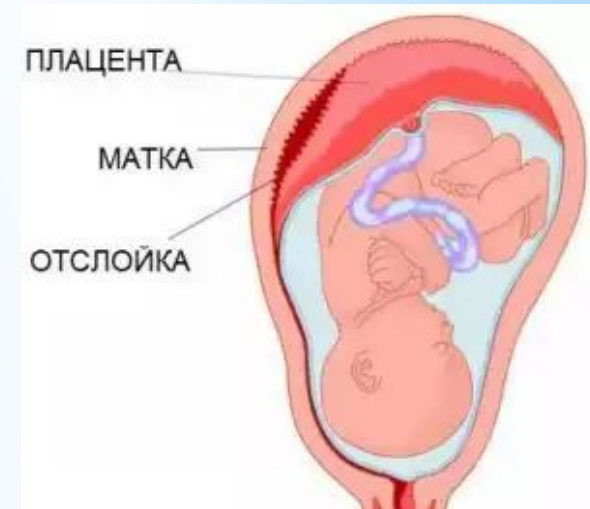

- * Поперечное положение плода.
- * Длительное бесплодие в анамнезе в сочетании с другими отягощающими факторами.
- * Пороки развития матки и влагалища.
- * Рубец на промежности после разрыва III степени при предыдущих родах.
- * Выраженные рубцовые сужения шейки матки и влагалища.
- * Варикозное расширение вен в области влагалища и вульвы.
- * Беременность с трансплантированной почкой.



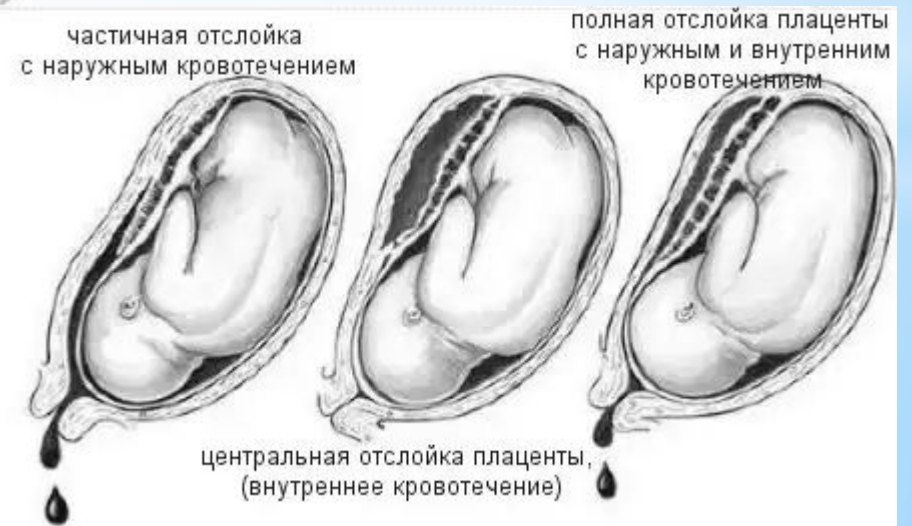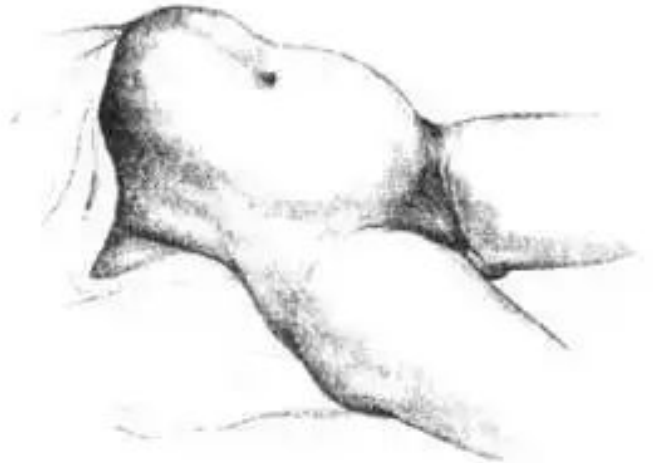
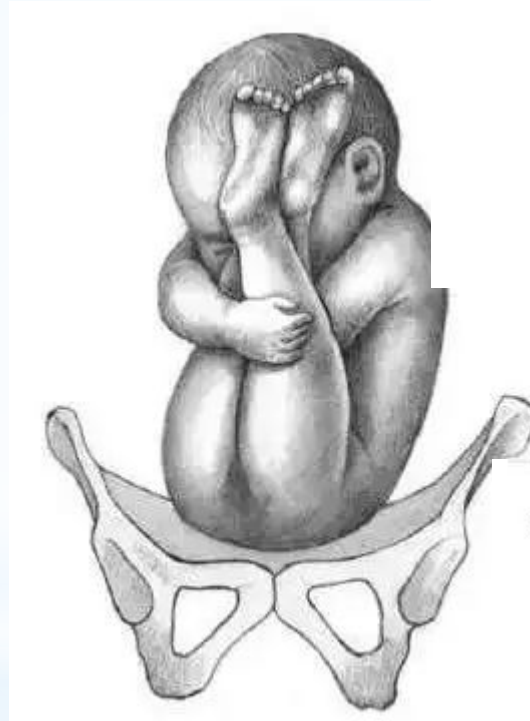Показания к экстренному кесареву сечению во время беременности:

- * острая гипоксия плода
- * преждевременная отслойка нормально расположенной плаценты
- * симптомы угрожающего, начавшегося, свершившегося разрыва матки по рубцу
- * тяжелые формы преэклампсии, которые не поддаются терапии, эклампсия.
- * развитие кровотечения при предлежании плаценты.

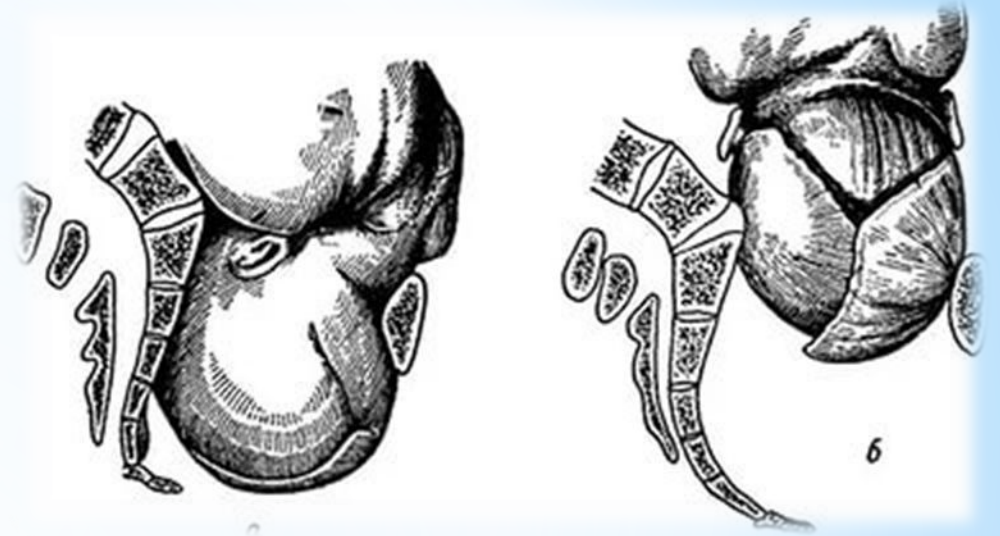


* Показания в родах.

- Угрожающий или начавшийся разрыв матки.
- Преждевременная отслойка нормально расположенной плаценты.
- Острая гипоксия плода.
- Тазовое предлежание плода.
- Аномалии родовой деятельности.



- Неправильное вставление или предлежание головки. (лобное, передний вид лицевого предлежания, высокое прямое стояние стреловидного шва).

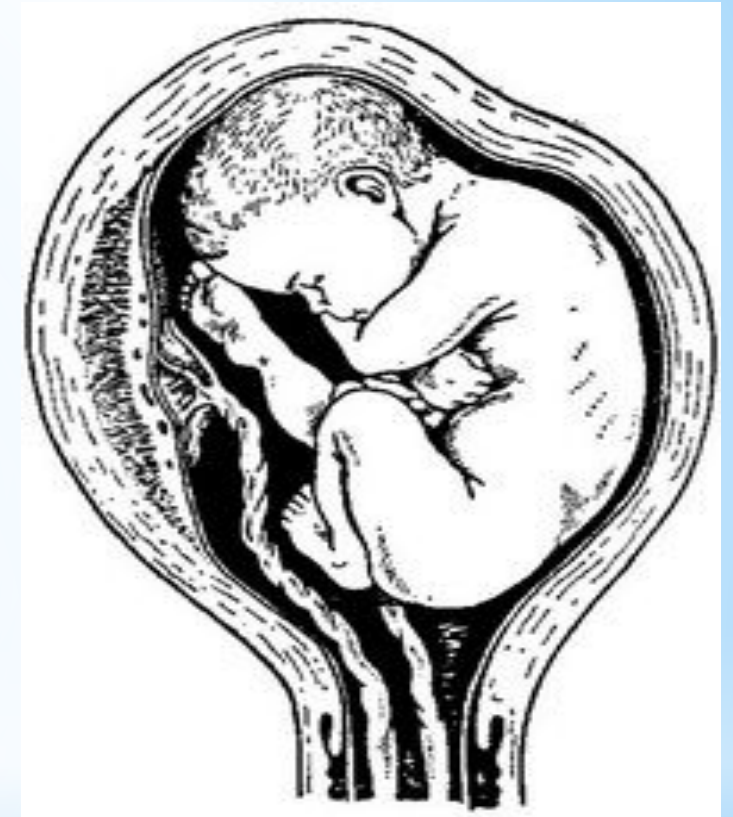
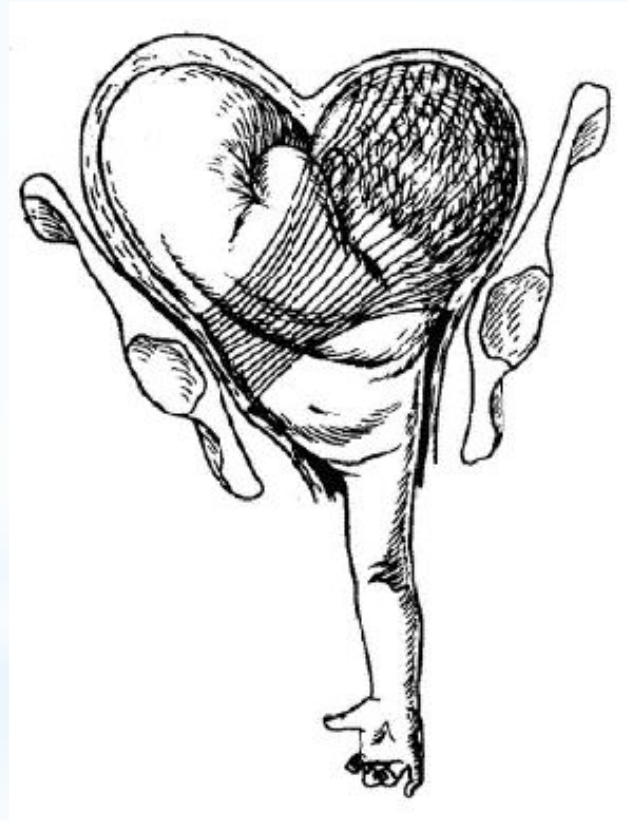
- Внезапная смерть роженицы при живом плоде.

- Ножное предлежание плода.

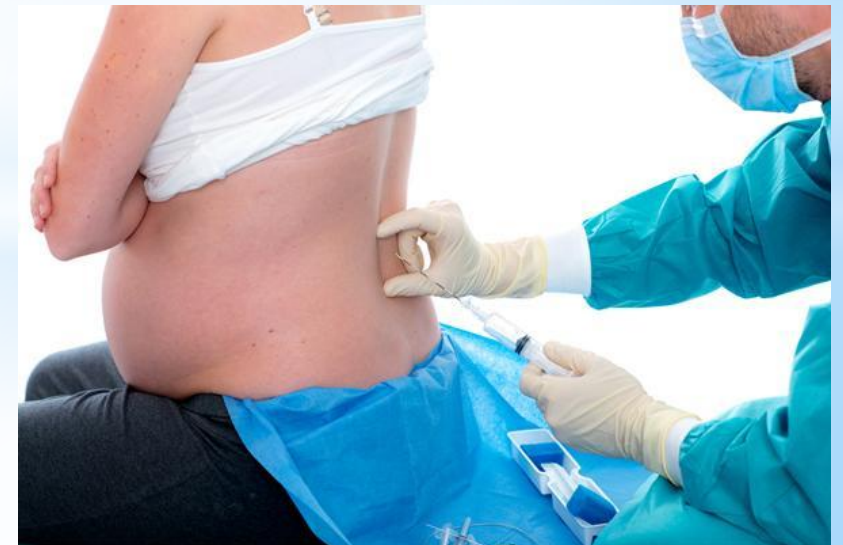
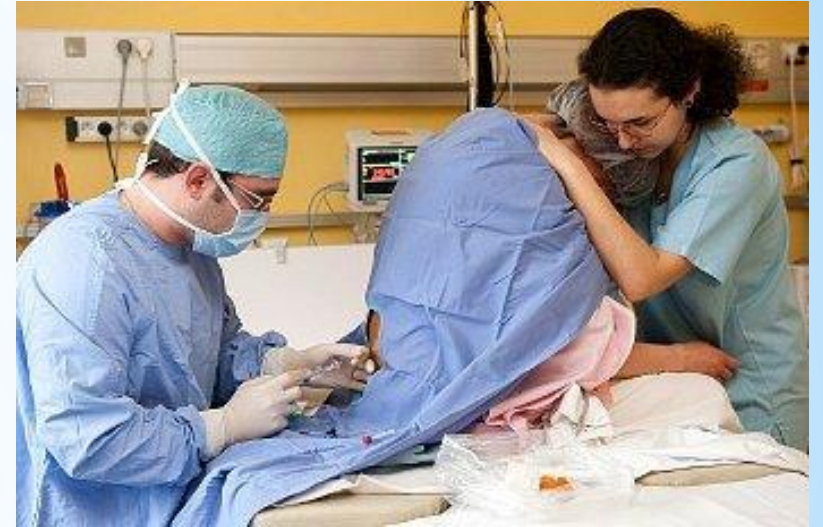
- Выпадение пульсирующей петли пуповины и/или мелких частей плода при головном предлежании, при тазовом предлежании и неполном открытии шейки матки;
- Преждевременное излитие околоплодных вод и отсутствие эффекта от родовозбуждения.



* Требования к обезболиванию.

- * Безопасность метода обезболивания для матери и плода;
- * Отсутствие угнетающего действия обезболивающих средств на родовую деятельность;
- * Сохранение сознания роженицы и способность ее активно участвовать в родовом акте.



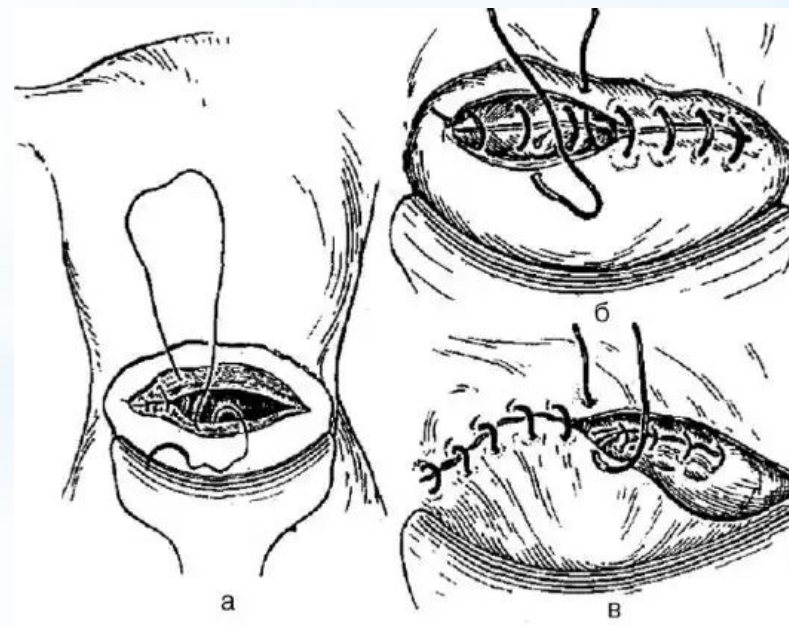
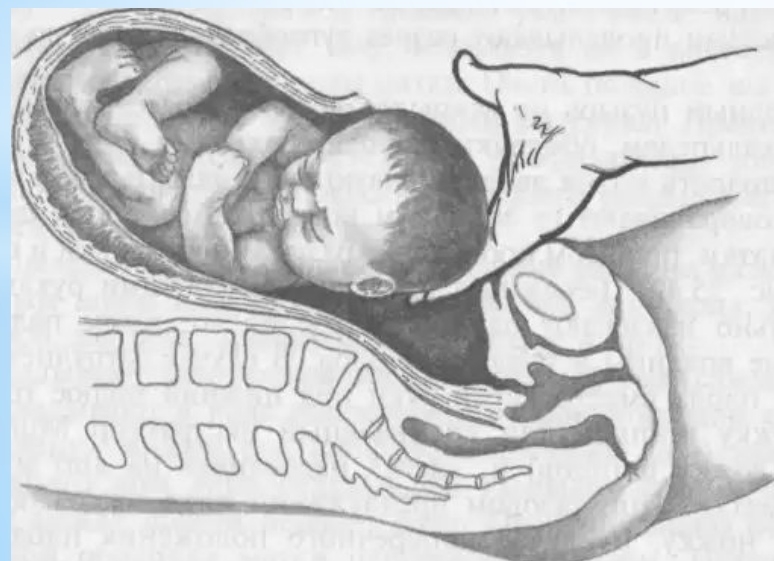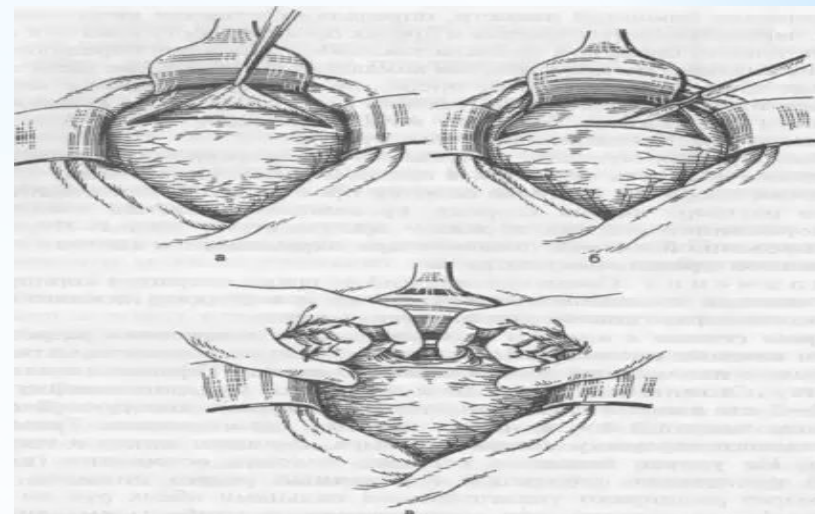
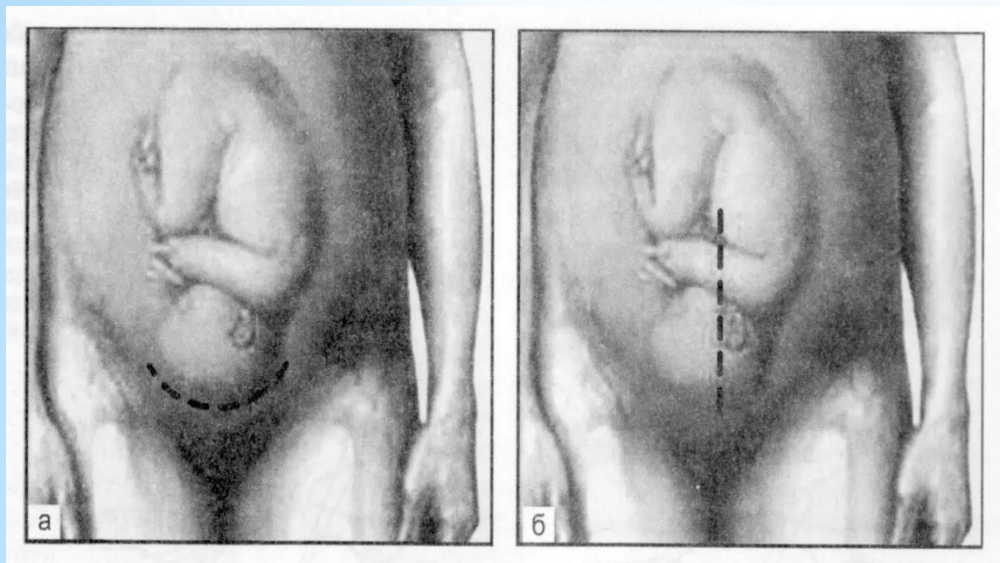
В настоящее время используют регионарные методы анестезии (спинальная и перидуральная), реже эндотрахеальный наркоз.

Необходимо подробно информировать пациентку об обезболивании, характере операции и получить ее согласие (исключение составляют крайне тяжелые состояния пациентки, когда речь идет о спасении ее жизни).



* Основные этапы операции.

- * Чревосечение(лапаротомия), нижнесрединная(разрез между пупком и лобком) либо используется поперечный надлобковый разрез(по Пфанненштилю)
- * Вскрытие нижнего сегмента матки
- * Извлечение ребенка и последа
- * Ушивание матки и послойное ушивание брюшной стенки

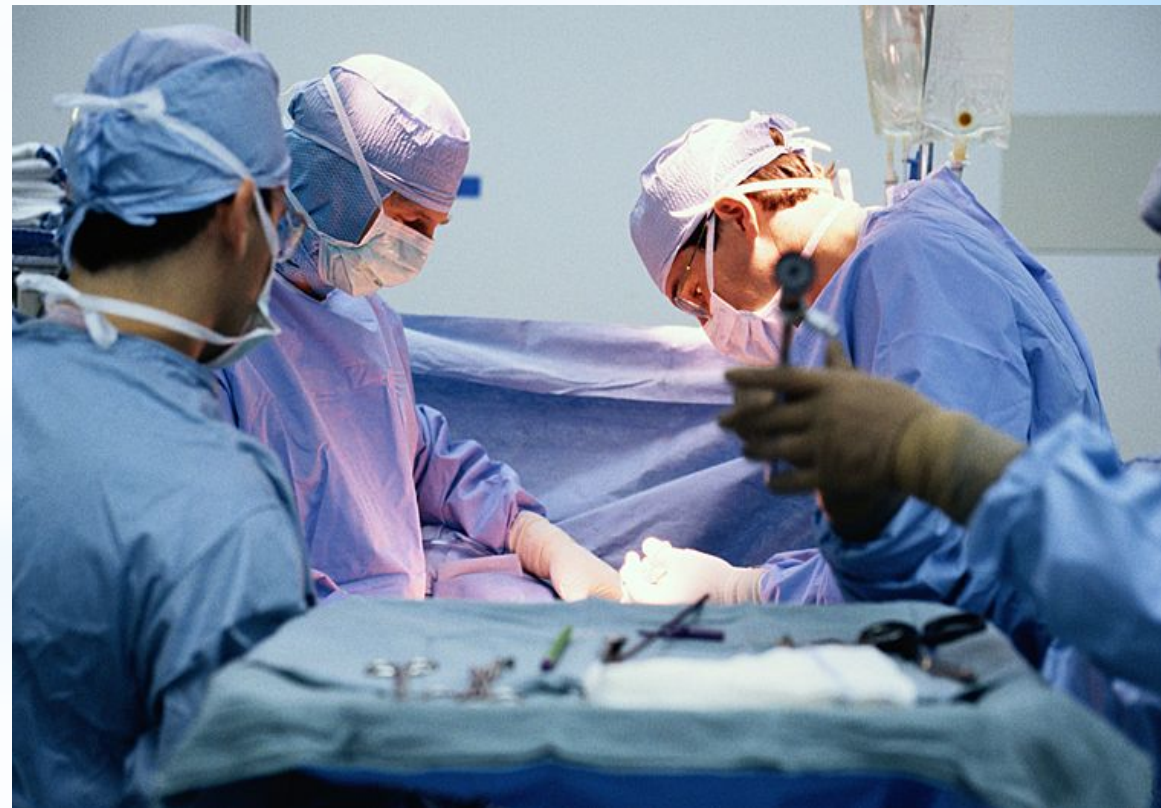
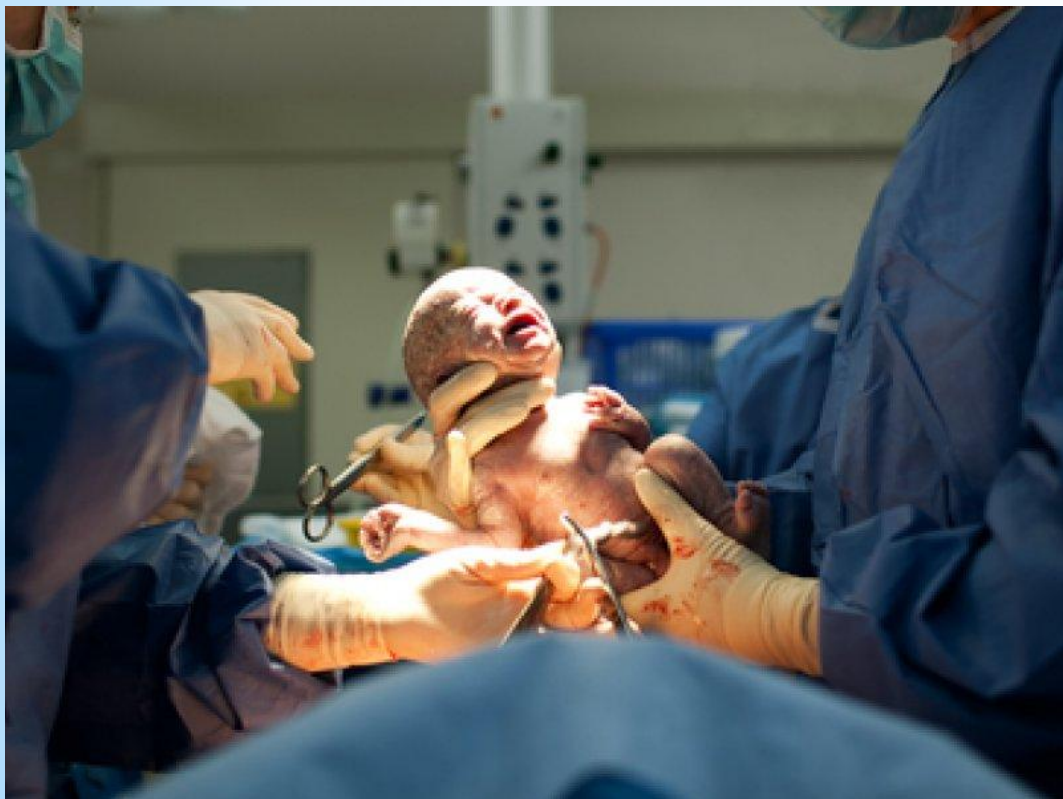
* Выводы.

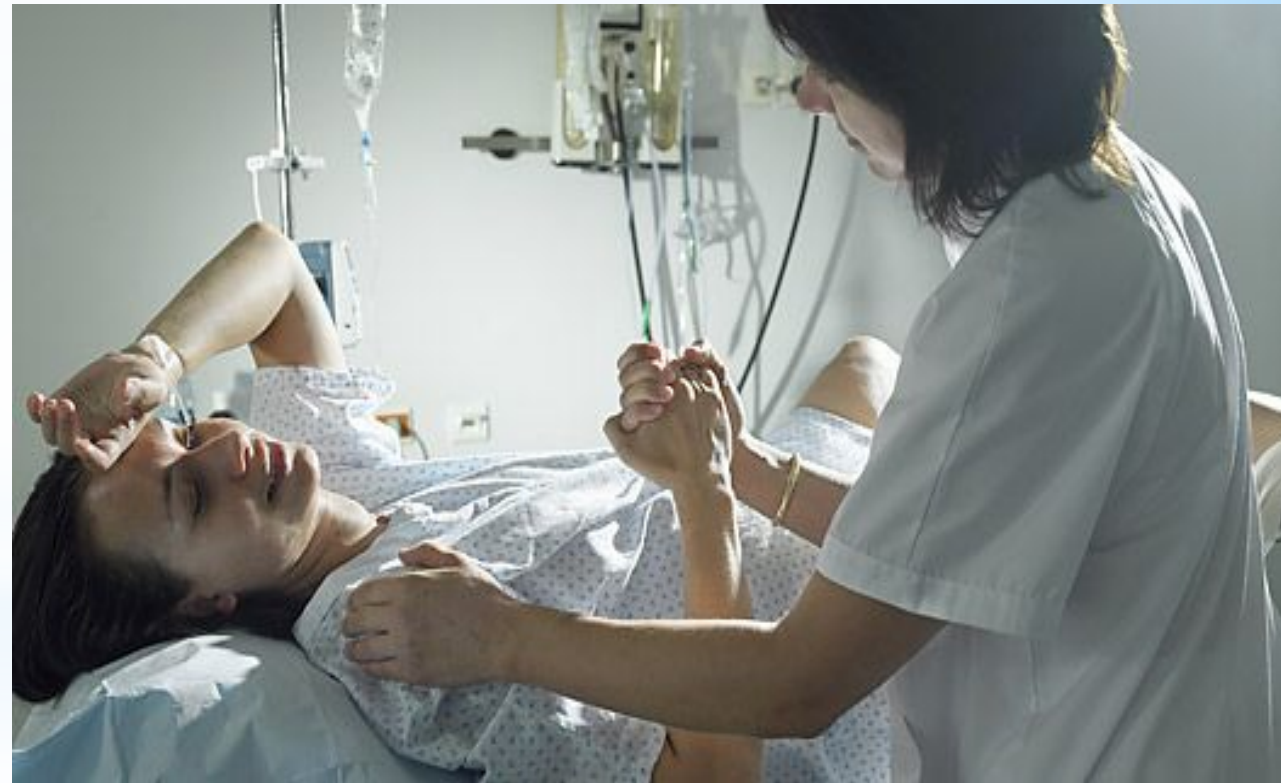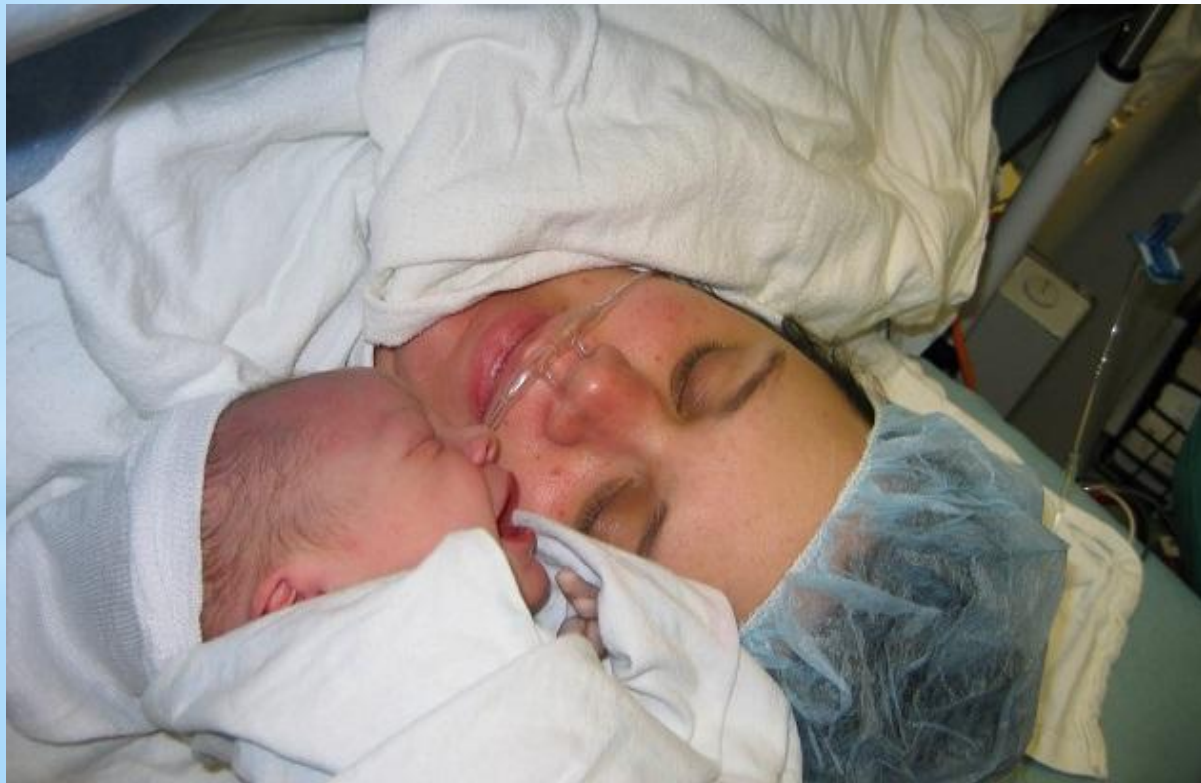Относительная безопасность кесарева сечения, наблюдение за состоянием плода и уровень современной хирургической техники позволяют пациенткам с кесаревым сечением в анамнезе рожать через естественные родовые пути.



Следует более четко и адекватно определять показания для оперативного родоразрешения, искать резервы снижения процента оперативного родоразрешения, внедрять современные оперативные технологии.



В современных условиях только наличие рубца на матке после кесарева сечения не может являться абсолютным показанием к повторной операции!



**Спасибо за внимание!*

