МЕДИЦИНСКИЙ УНИВЕРСИТЕТ КАРАГАНДЫ

Разбор клинического случая
Пациент N, 2 года

ОБЛАСТНАЯ ДЕТСКАЯ КЛИНИЧЕСКАЯ БОЛЬНИЦА, Г.КАРАГАНДЫ

ПОДГОТОВИЛА ЖЕКСЕМБАЕВА Н. Л.

ЖУМАДИЛОВА Ж.А.

Жалобы на момент поступления (18.12.15)

- на приступ клонического характера в левых конечностях,с поворотом головы влево
- слабость после приступа
- Субфебрильная температура

Приступ фебрильных судорог

Anamnesis morbi

- Впервые судороги в 6 месяцев, на фоне полного здоровья.
- Повторно судороги через 1 неделю днем, вовремя сна клонического характера в левых конечностях с поворотом головы влево, до 7 минут, после чего ребенок уснул.
- был назначен фенлипсин по 25 мг*2 раза.
- Сегодня вновь судороги, (препарат не успели утром дать), вызвали СП в/м сделан брюзепам 2,0 мл, доставлены в ОДКБ, учитывая катаральные явления, ребенок госпитализирован в 6 сом отд. Переведен в неврологическое отделение для дальнейшего обследования и лечения.

Anamnesis vitae

- Ребенок от 3 беременности, 3 роды. Беременность протекала физиологически. Последнюю неделю со слов мамы отмечалось интенсивное шевеление.
- Роды срочные на 40 недели.
- Вес при рождении 3288г, рост 49 см. Воды зеленые.
- Прививки по календарю РК.
- Аллергоанамнез: не отягощен. Наследственность: не отягощена.

Соматический статус.

- Неотложные признаки: нет.
- Пульс 134 в мин ЧД 38 в мин Т 37,2 0С
- Состояние при поступлении средней степени тяжести, за счет поражения ЦНС, интоксикационного синдрома. Кашель редкий, продуктивный. Дыхание через нос затруднено за счет слизисто-серозного отделяемого. В легких дыхание жесткое, хрипов нет. В зеве умеренная гиперемия, налетов нет. Язык влажный, чистый.
- По органам согласно возрастной нормы.

Неврологический статус.

- В сознании. На осмотр реагирует спокойным бодрствованием. Голова округлой формы. ОГ 43 см. Б.р. 1,5*1,5 см, не выбухает, не пульсирует. Со стороны 12 пар ч. м.н.: движение глазных яблок в полном объеме, зрачки OD=OS, зрительная реакции живые, фотореакция сохранена, глазные щели симметричные. Взгляд фиксирует, следит за предметом хорошо. Лицо симметрично, язык по средней линии. Глотание и фонации не нарушены. Мышечный тонус дистоничен. При вертикализации упор на ноги на полную стопу. При выкладывании на живот приподнимает плечевой пояс. Сухожильные рефлексы вызываются, S=D. Менингеальные знаки отрицательные. Чувствительность сохранена. Судорог на момент осмотра нет.
- **Психомоторное развитие**: голову держит с 3 месяцев, улыбается с 1 мес, гулит с 2 месяцев, перворачивается со спины на живот с 4,5 мес, сидит с 6,5 мес

Проведенное обследование

- ИФА В.У.И. от 23.12.15г: ЦМВ Ig G положительный К-н 2,2
- На НСГ от 18.12.15-Состояние после гипоксического повреждения. Умеренная гиперсекреция, гипорезорбция ликвора. Псевдокисты сосудистых сплетений в стадии разрешения. Венозная дисфункция.

Был выставлен диагноз:

- Последствия гипоксически-ишемического поражения ЦНС, средней степени тяжести, судорожный синдром.
- Сопутствующий: Дефицитная анемия легкой степени тяжести. Д50.8 ОРВИ. Острый 2-х сторонний неперфоративный средний отит.
- Были выписаны с улучшением.
- Рекомендовано продолжить медикаментозную терапию: депакин по 70 мг*2 раза в день длительно

За период с 2016 г. по 2018г. было проведено обследования:

- **ЭЭГ видеоманиторинг от 22.12.15(амб**)Умеренно выражена диффузная дезорганизация и замедление корковой ритмики. Электрогенез несколько отстает по возрасту. Амплитудный градиент извращен. В основном ритме доминирует диффузная активность тета-дельта диапазона. Онтогенетический предшественник альфа ритма сформирован, неустойчивый, нерегулярный, индекс выраженности незначительный.. Сон модулирован по стадиям и фазам. Физиологические транзиты сна присутствуют, регулярные.
- Эпилептиформная активность регистрируется только во время сна единичного характера, представлена единичными острыми волнами регионально в левой лобной области с тенденцией к расптространению по левым центрально-пердневисочным отведениям.

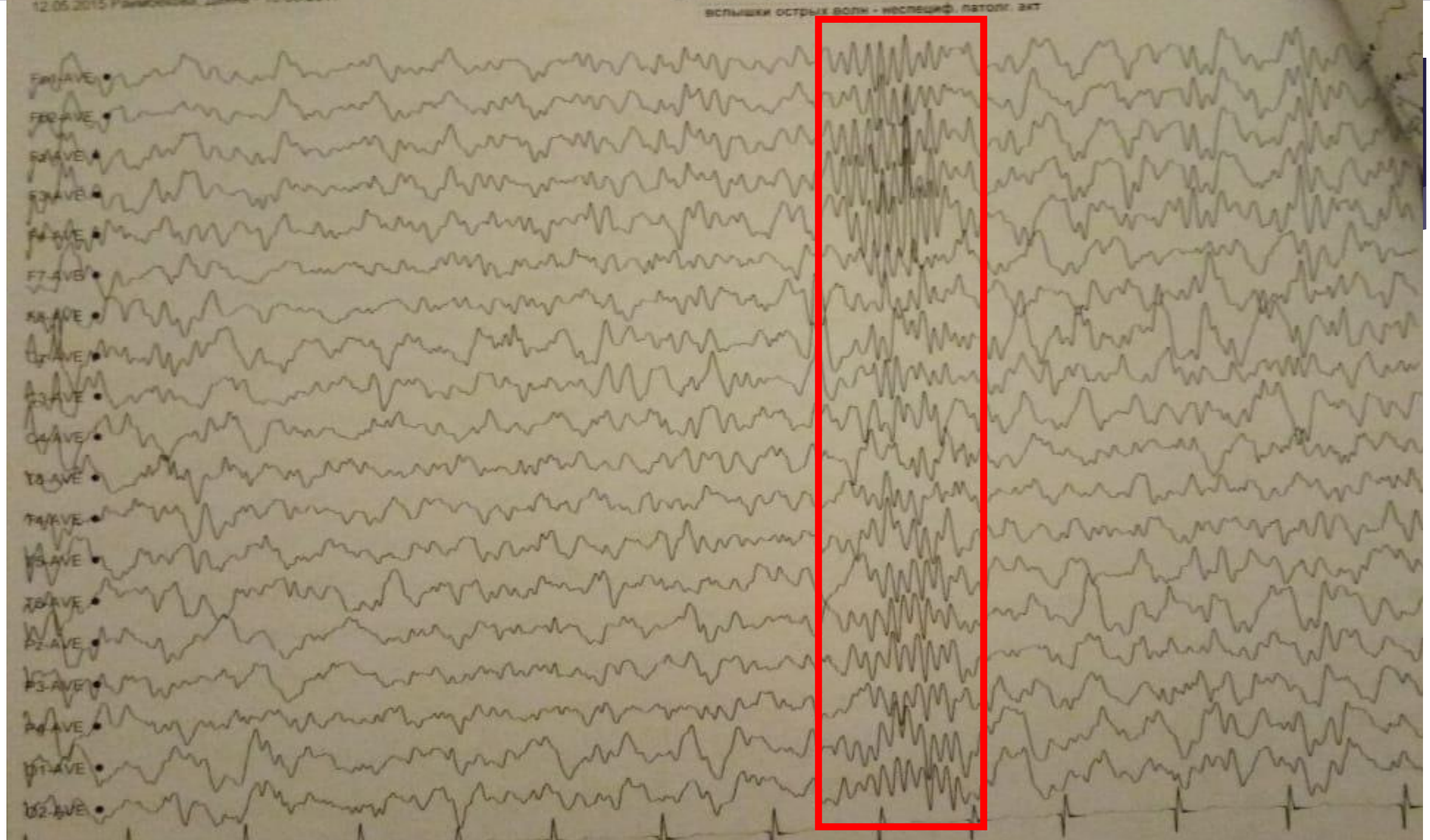
12.05.2015
вспышки острых волн - неспецифф. патолог. экт
F7-AVE
T4-AVE
T5-AVE
T6-AVE
P3-AVE
P4-AVE
O1-AVE
O2-AVE

ЭЭГ мониторирования от 17.05.16г.:

- ЭЭГ межприступного периода.Корковая ритмика умеренно дезорганизована. Онтогенетический предшественник альфа ритма сформирован, регулярный, регистрируется редко в задних областях, частотой 6-7Гц, индекс выраженности низкий, зональность расположения не нарушена.
- ЭЭГ дневного сна: стадийность и цикличность сна не нарушена.
- Эпилептиформная активность: регистрируется крайне редко, только во сне, представлена региональными острыми двухфазными волнами, локализованными в левой лобной, левой лобно-передневисочной области, однократно в правой лобно-передневисочной области и однократно в лобно-передневисочных областях с амплитудным акцентом слева. Индекс выраженности низкий.
- Межполушарная асимметрия не регистрируется.

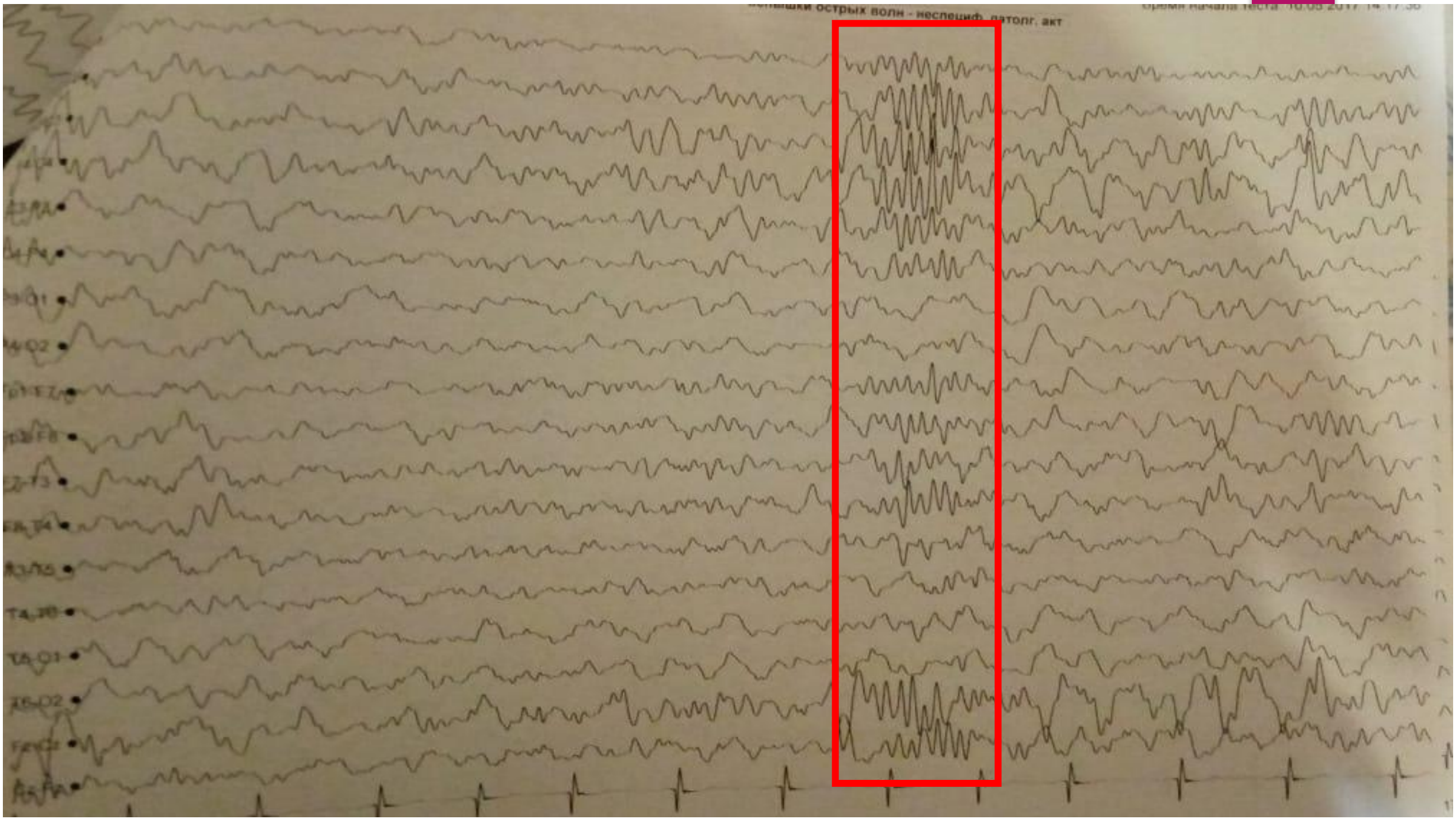
Всплески острых волн - неспецифич. патолог. акт

ЭЭГ мониторирования от 17.05.16г.:

- ЭЭГ межприступного периода.Корковая ритмика умеренно дезорганизована. Онтогенетический предшественник альфа ритма сформирован, регулярный, регистрируется редко в задних областях, частотой 6-7Гц, индекс выраженности низкий, зональность расположения не нарушена. Реакция активации ослаблена. Амплитудный градиент сглажен. В основном ритме доминирует диффузно расположенная тета активность. РФС: РУР на частотах 4, 5, 6, 7, 9 и 10Гц.
- ЭЭГ дневного сна: стадийность и цикличность сна не нарушена. Амплитудный градиент сглажен. Физиологические транзиты сна регистрируется регулярно. Регистрируется не специфическая патологическая активность в виде наличия продолженных и экзальтированных сонных веретен, дважды острых волн в составе сонных веретен (в левой лобной области), единичного островолнового компонента в составе К-комплекса (в правой передневисочной области).
- Эпилептиформная активность: регистрируется крайне редко, только во сне, представлена региональными острыми двухфазными волнами, локализованными в левой лобной, левой лобно-передневисочной области, однократно в правой лобно-передневисочной области и однократно в лобно-передневисочных областях с амплитудным акцентом слева. Индекс выраженности низкий.
- Межполушарная асимметрия не регистрируется.

МРТ головного мозга

20.01.16-патологии не выявлено.

31.05.18 - Признаки очаговых глиозных изменений в белом веществе лобной доли постгипоксического характера, склероз левого гиппокампа. С образная извитость левой внутренней артерии в каменистом сегменте.

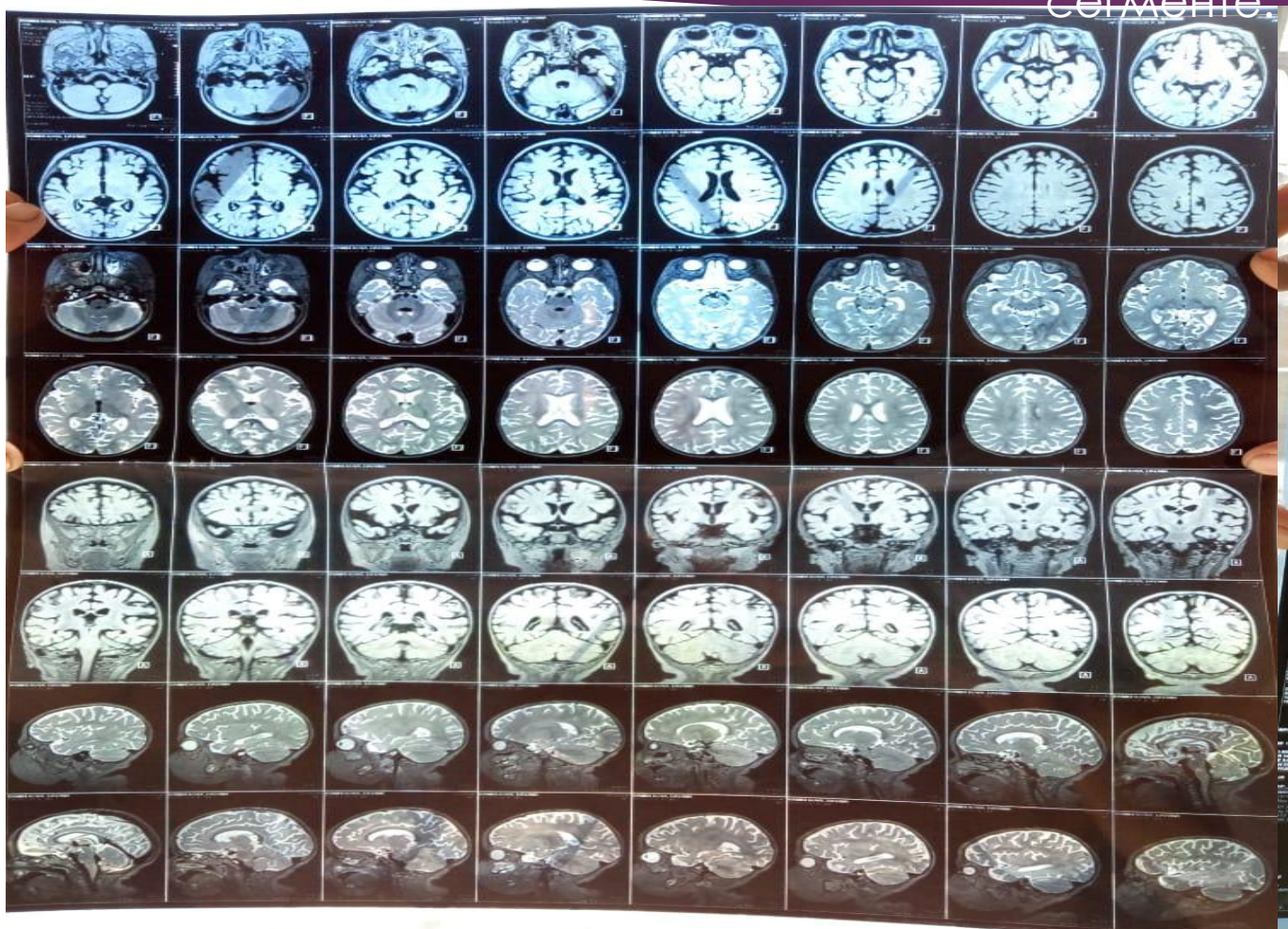

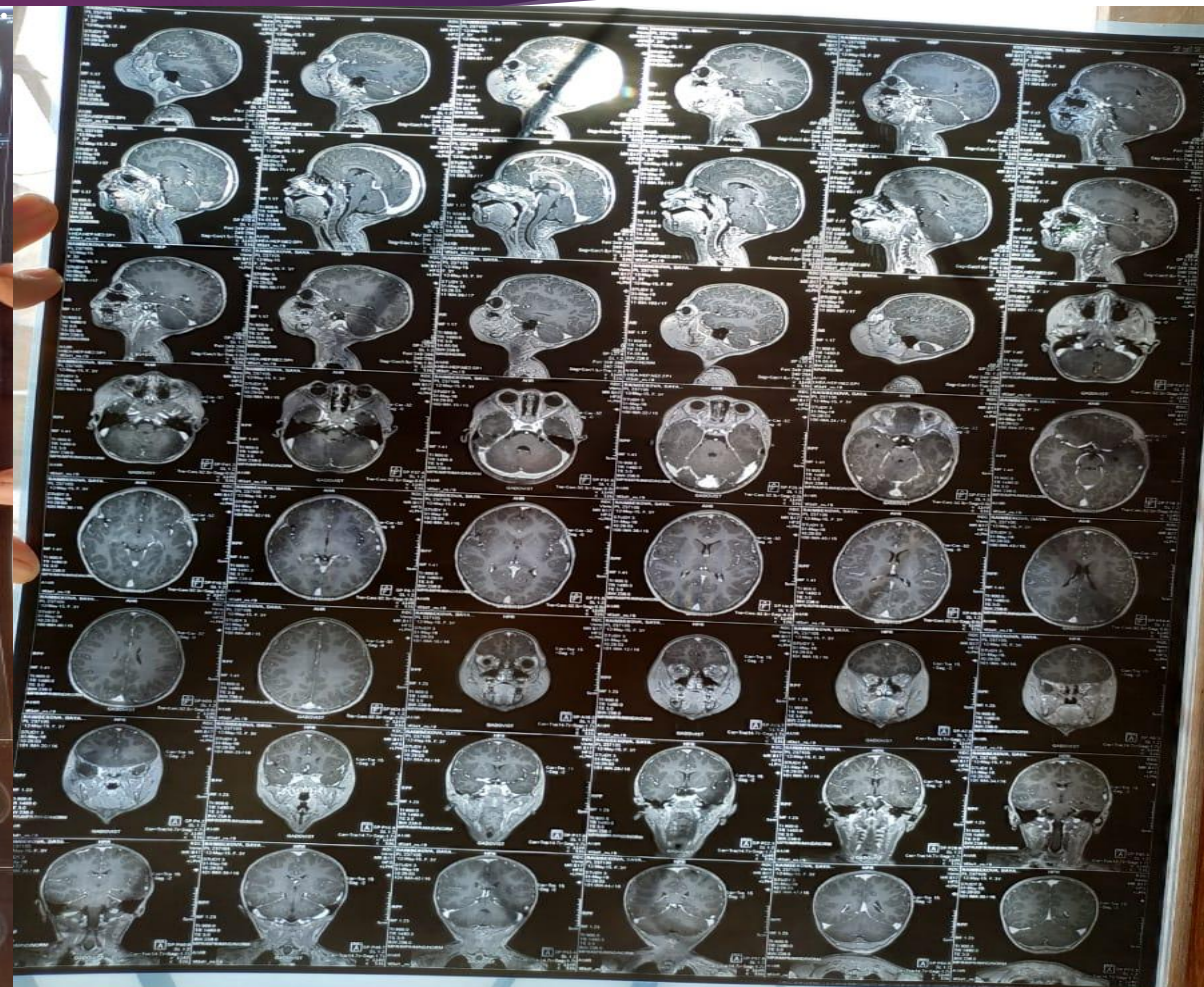

За период с 2016 г. по 2018г.

- Ребенок был госпитализирован в ОДКБ **11 раз**, за счет судорожного синдрома на фоне фебрильной температуры.
- В динамике приступы участились и приобрели афебрильный характер.
- Приступы повторяются каждые 2 дня, на фоне проводимого противосудорожного лечения:
- **Депакин** 150 мг *3 раза в день.
- На фоне проводимого лечения развилась тромбоцитопения, в связи с чем **депакин** был отменен и назначена кепра по 150 мг*3 раза в день.
- В связи с учащением приступов, были добавлены **ламиктал** по 5 мг*2 раза в день, **топамакс** по 6,25 мг*2 раза в день.

На данный момент схема лечения:

- Топирамат по 50 мг*2 р/д в день
- Этосукцемид по 160 мг*2 р/д в день
- Стрипентол по 250 мг*2р/д в день
- Фризиум по 2,5мг х 2раза в день.
- Кетогенная диета
- Эпидиолекс 100мг в день

The Medical Letter on Drugs and Therapeutics

FROM ISSUE 1559

November 5, 2018

Cannabidiol (Epidiolex) for Epilepsy

04.03.18 было проведено ПЦР

Согласно базе данных университета Гуанчжоу, мутация в том числе, как возникшая de nova, описана у пациентов с синдромом Драве. Мутация не зарегистрирована в контрольных выборках «1000 геномов», ESPN6500, ExAC.

Положение(hg19)	генотип	ген	Положение в кДНК	Замена АК	Экзон	Транскрипт	Частота аллеля*	Глубина прочтения
Chr2:166859047G>A	G/A	SCN1A	C.4186C>T	p.Arg1396Ter	21	NM_006920.4	н/д	106x

Всего прочтений	5829043	Всего выявлено вариантов	24171
Длина прочтений	2x151 п.о.	Вариантов после фильтрации	1
Прочитано нуклеотидов	1,75 млрд.		
Среднее покрытие	112,2x		

Синдром Драве

Классификация

- Заболевание впервые описано французским психиатром и эпилептологом Ch. Dravet и соавт. в 1982 г.
- Тяжелая миоклоническая эпилепсия младенчества (ТМЭМ) относится по классификации 1989 года к криптогенным эпилептическим синдромам, имеющим черты как генерализованных, так и фокальных. Летальность 10-15%.
- По клинике различают:
  - Фаза ослабления
  - Фаза стабилизации
- По возрасту :
  - Начальная фаза (дети в возрасте до одного года)
  - Фаза обострения (дети в возрасте от одного до пяти лет)
  - Фаза стабилизации (дети старше пяти лет)

Этиология

- Синдром Драве — наследственное заболевание. Молекулярно-генетические исследования верифицировали 2 генных локуса, ответственных за развитие тяжелой миоклонической эпилепсии младенчества: 2q24 (SCN1A) и 5q34 (GABRG2).

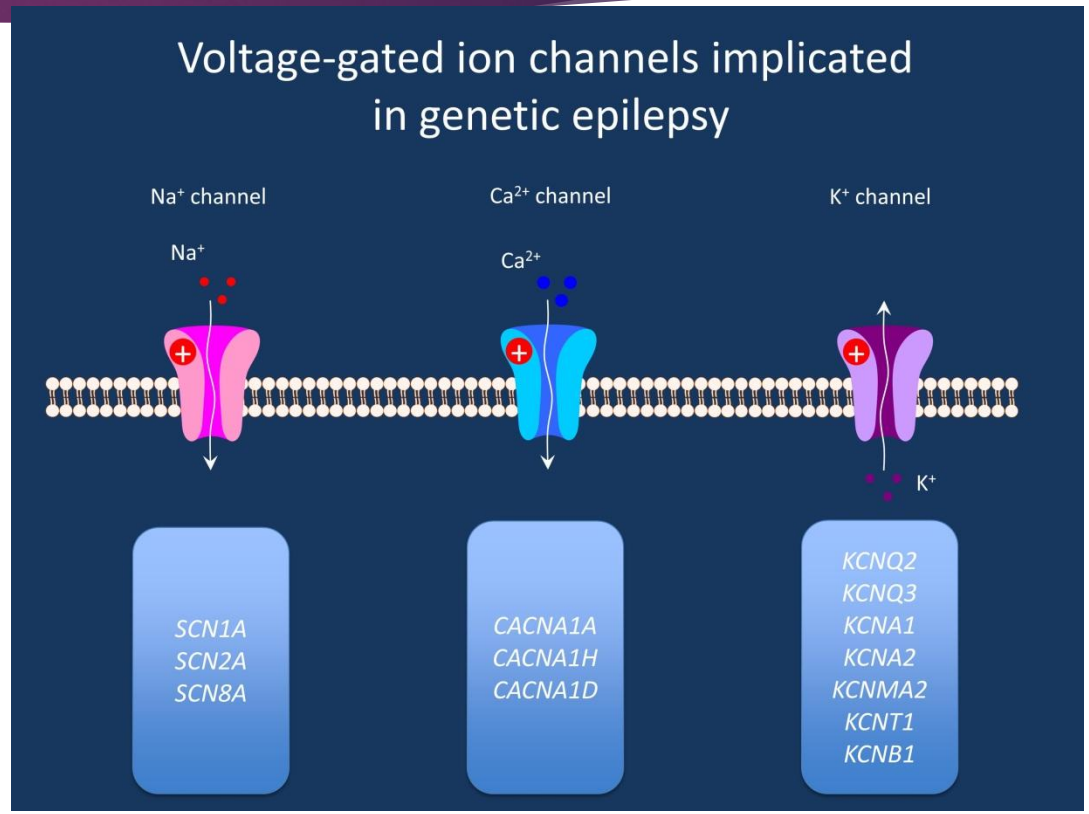

ELSEVIER

Brain & Development 39 (2017) 72–74

the Japanese Society of Child Neurology

www.elsevier.com/locate/braindev

Case Report

Two mild cases of Dravet syndrome with truncating mutation of *SCN1A*

Toru Takaori [a,*], Akira Kumakura [a], Atsushi Ishii [b], Shinichi Hirose [b], Daisuke Hata [a]

[a] *Department of Pediatrics, Kitano Hospital, The Tazuke Kofukai Medical Institute, Osaka, Japan*
[b] *Department of Pediatrics, Fukuoka University, Fukuoka, Japan*

Received 21 April 2016; received in revised form 20 June 2016; accepted 27 July 2016

Recessive *SCN1A* variants in Dravet Syndrome (Brunklaus et al., 2015)

SCN1A
p.Met400Val

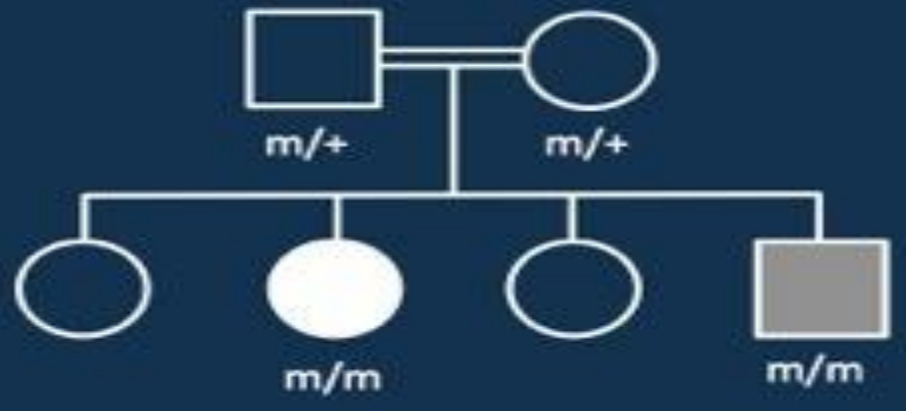

SCN1A
p.Arg618Cys

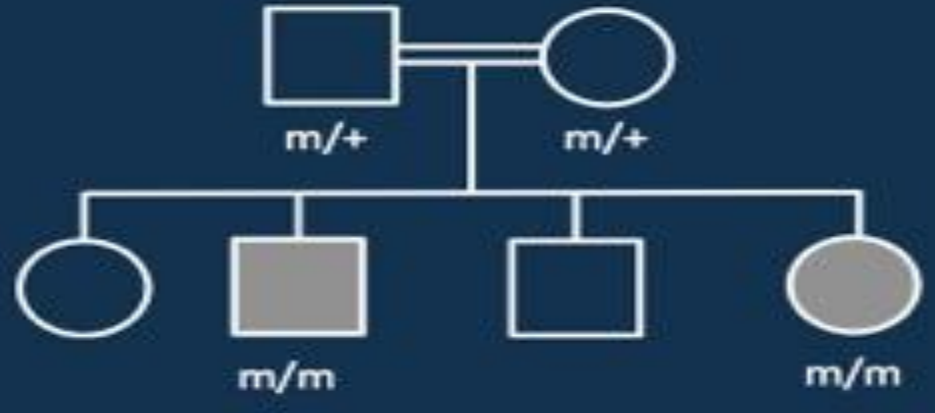

Клиническая картина

- Данный синдром относится к возраст-зависимым эпилептическим энцефалопатиям с дебютом на 1-м году жизни (обычно — от 2 до 10 мес.).
- Заболевание начинается с фебрильных судорог или с альтернирующих гемиконвульсий, в последующем они приобретают афебрильный характер.
- Характерна высокая частота приступов, их серийное и склонность к статусному течению
- ЗПР, ЗРР

Провоцирующие факторы:

- Простудные заболевани
- горячая ванная, вода
- интенсивная физическая нагрузка
- высокая температура окружающей среды
- Вакцинация
- Яркий свет, принт

Prevalence of *SCN1A*-Related Dravet Syndrome among Children Reported with Seizures following Vaccination: A Population-Based Ten-Year Cohort Study

Nienke E. Verbeek[1]*, Nicoline A. T. van der Maas[2], Floor E. Jansen[3], Marjan J. A. van Kempen[1], Dick Lindhout[1], Eva H. Brilstra[1]

Pediatrics
October 2014, VOLUME 134 / ISSUE 4
Article

Etiologies for Seizures Around the Time of Vaccination

Nienke E. Verbeek, Floor E. Jansen, Patricia E. Vermeer-de Bondt, Carolien G. de Kovel, Marjan J.A. van Kempen, Dick Lindhout, Nine V.A.M. Knoers, Nicoline A.T. van der Maas, Eva H. Brilstra

Диагностика

- Клиническое обследование
- ЭЭГ
- МРТ,КТ
- Оценка психического развития
- ПЦР

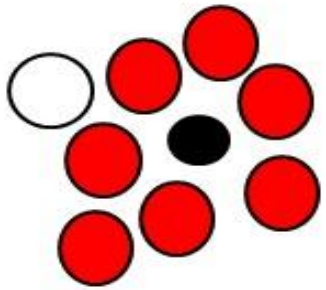

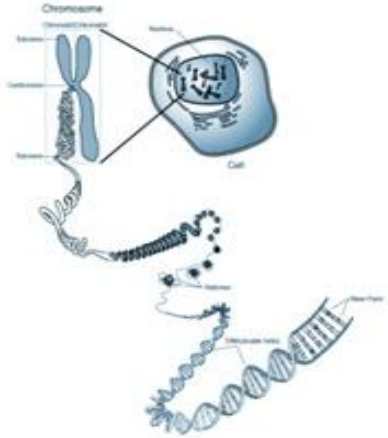

DNA Extraction

Amplification

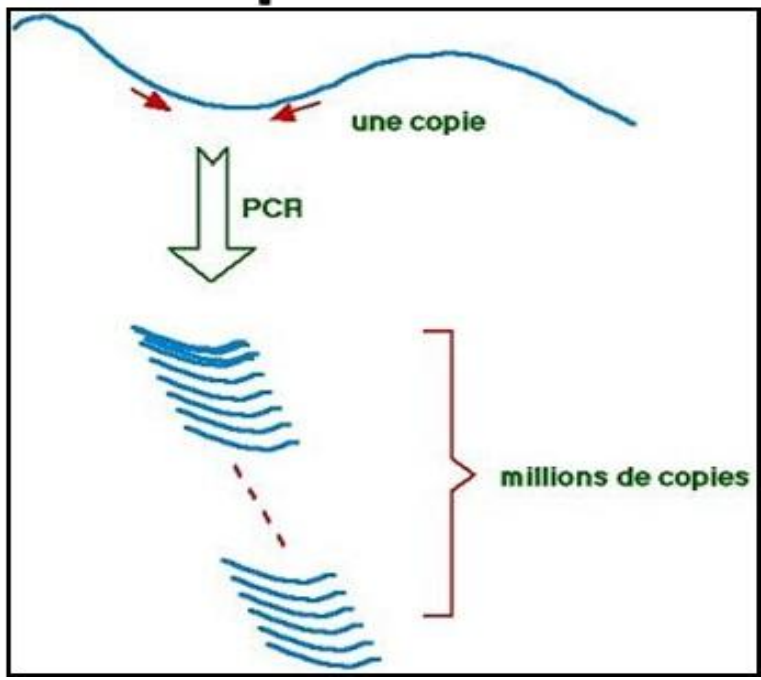

Sequencing

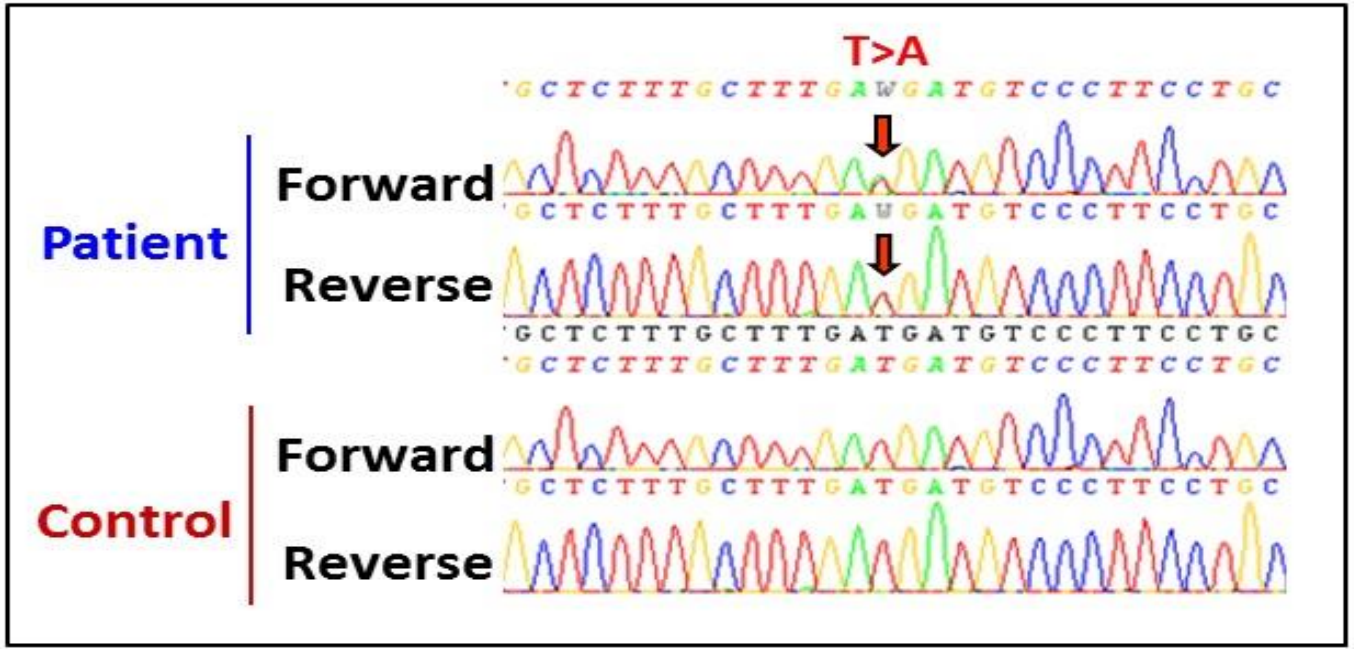

Японская шкала оценки тяжести. Стадия 1

клиника	балл
До 7 месяцев	2
Приступы более 5 раз	3
гемиконвульсии	3
Фокальные судороги	1
Пролонгированные судороги	3
Провокация горячей водой	2

Стадия 2

Тип мутации	балл
Пропущенная мутация SCN1A	1
Усеченная мутация SCN1A	2

- **Если общая сумма баллов составляет ≥7, то выставляется диагноз синдрома Драве.**

Алгоритм лечения Ch. Dravet and R. Guerrini

Избегать препаратов:
Карбомезепин, Фенитон
Ламотриджин

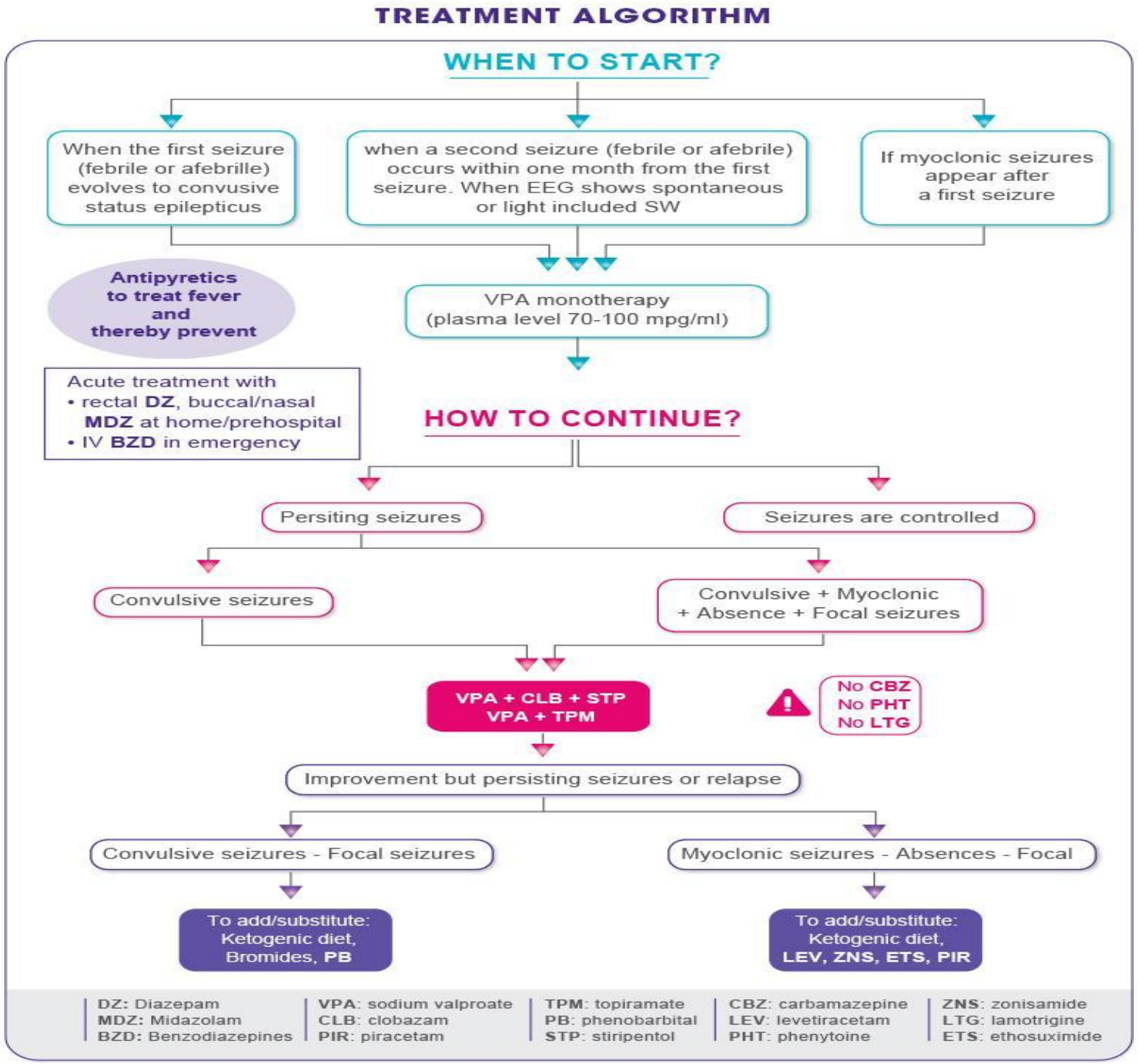

Ch. Dravet and R. Guerrini (2011) Dravet syndrome. John Libbey Eurotext

ELSEVIER

Contents lists available at ScienceDirect

Epilepsy & Behavior

journal homepage: www.elsevier.com/locate/yebeh

Review

Cannabinoids in treatment-resistant epilepsy: A review

Brooke K. O'Connell [a], David Gloss [b], Orrin Devinsk [a,*]

[a] NYU Epilepsy Center, New York, NY, United States
[b] CAMC, Charleston, WV, United States

ELSEVIER

journal homepage: www.elsevier.com/locate/yebeh

Efficacy of the ketogenic diet in Chinese children with Dravet syndrome: A focus on neuropsychological development

Fangyun Liu, Jing Peng, Canhui Zhu, Hui Xiao, Fang He, Fei Yin, Chen Chen *

Department of Pediatrics, Xiangya Hospital, Central South University, Changsha, China
Hunan Intellectual and Developmental Disabilities Research Center, Changsha, China

Redaktion
M. Wehling, Mannheim

CrossMark

Cannabis und Cannabinoide – erleichterter Zugang, Hype und Enttäuschung

Статистика Европейских стран

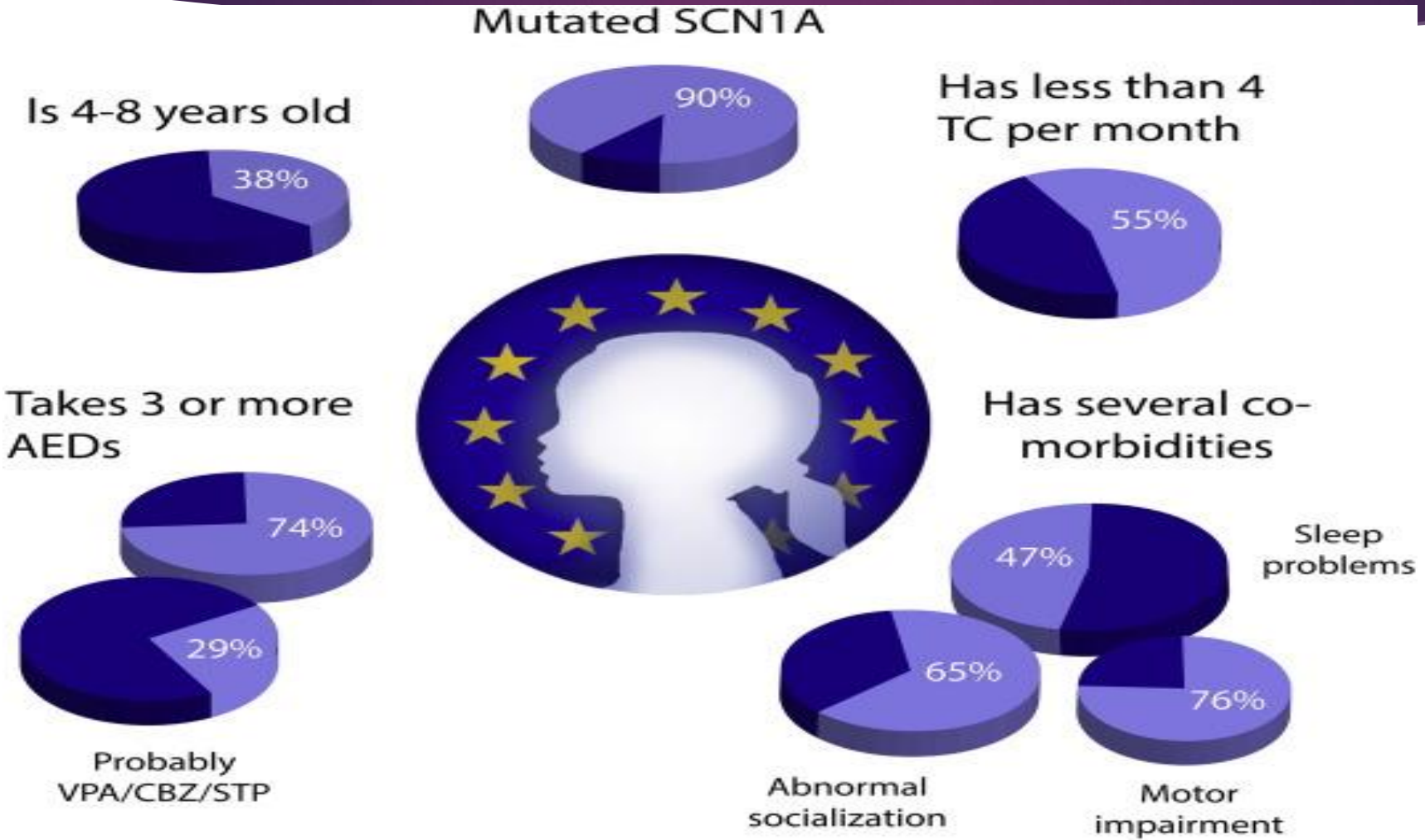

Литература

1. Tania Djemi E, Sarah Weckhuysen , Sarah von Spiczak , Gemma L. *Carvill Pitfalls in genetic testing: the story of missed SCN1A mutations:* Molecular Genetics & Genomic Medicine 2016; 4(4): 457–464
2. Orsini CA, Hernandez CM, Singhal S, Kelly KB, Frazier CJ, Bizon JL, Setlow B J. *Optogenetic Inhibition Reveals Distinct Roles for Basolateral Amygdala Activity at Discrete Time Points during Risky Decision Making:* Neuroscience, 2017 Nov 29; 37(48):11537-11548.
3. Balestrini and Sisodiya, *Pharmacogenomics in epilepsy*, Neuroscience Lett. 2018 Feb 22;667:27-39. 2018
4. Ana Rita Salgueiro-Pereira, FabriceDuprat, Paula A.Pousinha *A two-hit story: Seizures and genetic mutation interaction sets phenotype severity in SCN1A epilepsies*: Neurobiology of Disease Volume 125, May 2019, 31-44
5. Dravet Syndrome Information Page. *National Institute of Neurological Disorders and Stroke (NINDS)*. September 29, 2011;
6. Infants and Epilepsy. *Epilepsy Foundation*.2012;
7. http://www.epilepsyfoundation.org/aboutepilepsy/syndromes/rareepilepsysyndromes/severe-myoclonic-epilepsy-of-infancy.cfm.
8. Abou-Khalil B, Ge Q, Desai R, Ryther R, Bazyk A, Bailay R, et al. *Partial and generalized epilepsy with febrile seizures plus and a novel SCN1A mutation:* Neurology 2001;57:2265–72.
9. Dravet C, Bureau M, Oguni H, Fukuyama Y, Cokar O. *Severe myoclonic epilepsy in infancy (Dravet syndrome)*. In: Roger J, Bureau M, Dravet C, Genton P, Tassinari CA, Wolf P, editors. Epileptic syndromes in infancy, childhood and adolescence. Paris: John Libbey Eurotext; 2005. p. 89–113
10. Takaori T, Kumakura A, Ishii A, Hirose S, Hata D. *Two mild cases of Dravet syndrome with truncating mutation of SCN1A:* The Japanese Society of Child Neurology, 2016, Jan;39(1):72-74.
11. Fangyun Liu, Jing Peng, Canhui Zhu, Hui Xiao, Fang He, Fei Yin, Chen Chen *Efficacy of the ketogenic diet in Chinese children with Dravet syndrome: A focus on neuropsychological development*: Epilepsy & Behavior 92 (2019) 98–102.