

Острая гнойная инфекция костей и суставов



*Гнойная инфекция –
воспалительные заболевания
различной локализации и характера,
вызванные гноеродной микробной
флорой.*

- 1/3 всех хирургических больных
- Более половины всех летальных исходов после операций
- В последние годы увеличивается частота гнойно-воспалительных заболеваний и послеоперационных осложнений
- В молодом возрасте (17-35 лет) наиболее характерны флегмона, абсцесс, гнойный лимфаденит, мастит, остеомиелит, в возрасте 36-55 лет – пиелит, цистит, пиелонефрит, парапроктит, перитонит, в возрасте старше 65 лет – карбункул, некротическая флегмона, гангрена, постинъекционный абсцесс

- Основные виды поражений костей и суставов:
 - Остеомиелит
 - Гнойный артрит
 - Бурсит

1. Остеомиелит

- Характеризуется воспалением костной ткани с вовлечением в патологический процесс костного мозга, надкостницы и окружающих мягких тканей
- Возбудители: в основном стафилококки, реже стрептококки, пневмококки, энтеробактерии, а также туберкулезная палочка, палочка брюшного тифа, бледная спирохета, актиномицеты
- Инфекция с током крови заносится из уже существующих источников (фурункул, карбункул, отит, абсцесс и др.)
- Воспалительный процесс обычно локализуется в длинных трубчатых костях (голень, бедро, плечо)

1. Остеомиелит

- Негематогенный остеомиелит – при огнестрельных ранениях, открытых переломах, обширных повреждениях мягких тканей, при этом воспаление может начинаться как с костного мозга, так и с надкостницы

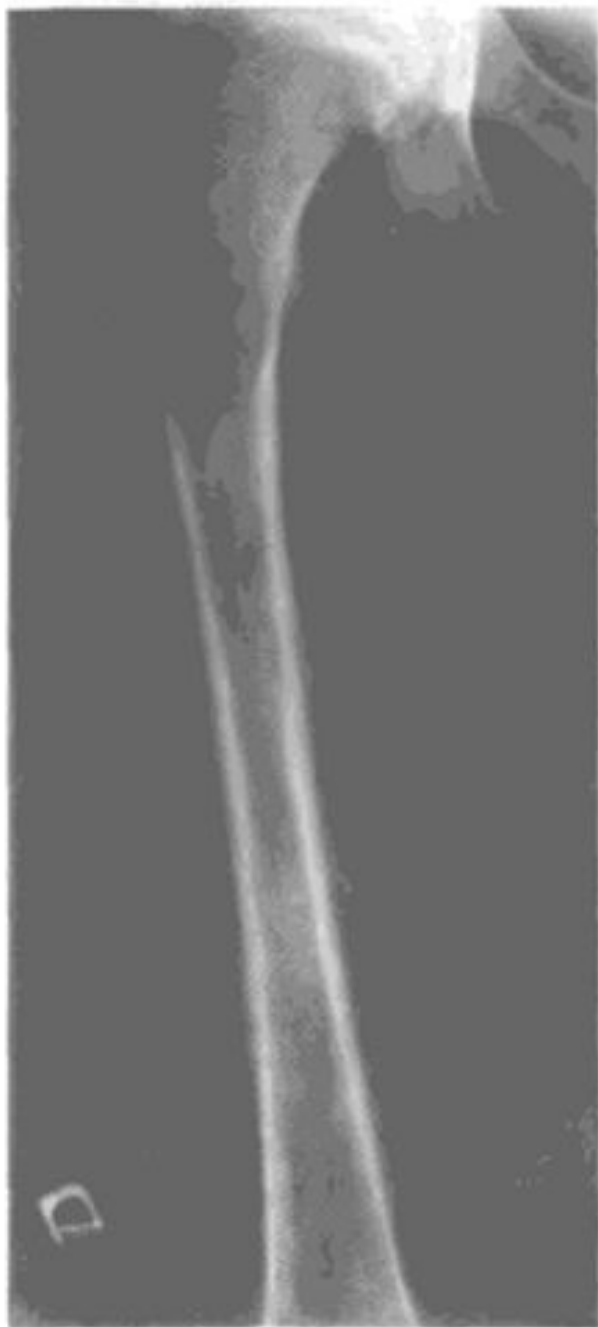1а) Гематогенный остеомиелит

- Ход воспалительного процесса: начинается в костном мозге (гиперемия, отек), гнойная инфильтрация с появлением флегмоны (воспаление клетчаточных пространств), возможно возникновение тромбоза и некроза кости, далее по гаверсовым каналам процесс распространяется кнаружи, поражается надкостница (через 1,5-3 нед.), происходит ее отслоение с образованием абсцесса, далее образуется параоссальная флегмона (через 1-2 мес.)

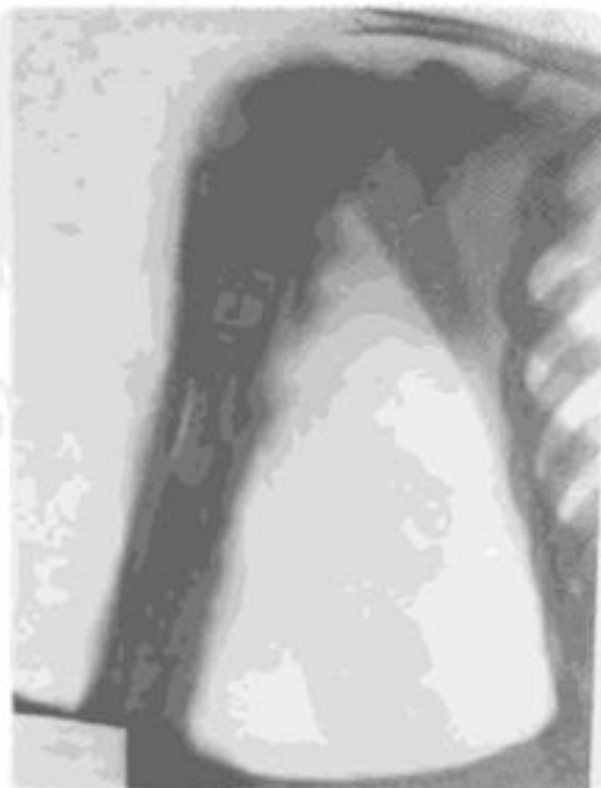- Рентгенологические признаки – в течение 2 недель

- Выделяют 3 формы гематогенного остеомиелита:

1. Острый (включает токсическую, септикопиемическую и местную формы), сопровождается лейкоцитозом, повышенной СОЭ, снижением уровня эритроцитов, возможно вовлечение суставов, дифференцировать от ревматизма, перелома, тифозных поражений
2. Хронический - следует за острым при недостаточном рассечении надкостницы и других ошибках оперативного лечения, не доведенной до конца антибиотикотерапии, характеризуется рецидивирующим течением, наличием секвестра и гнойного свища
3. Первично-хронический



а

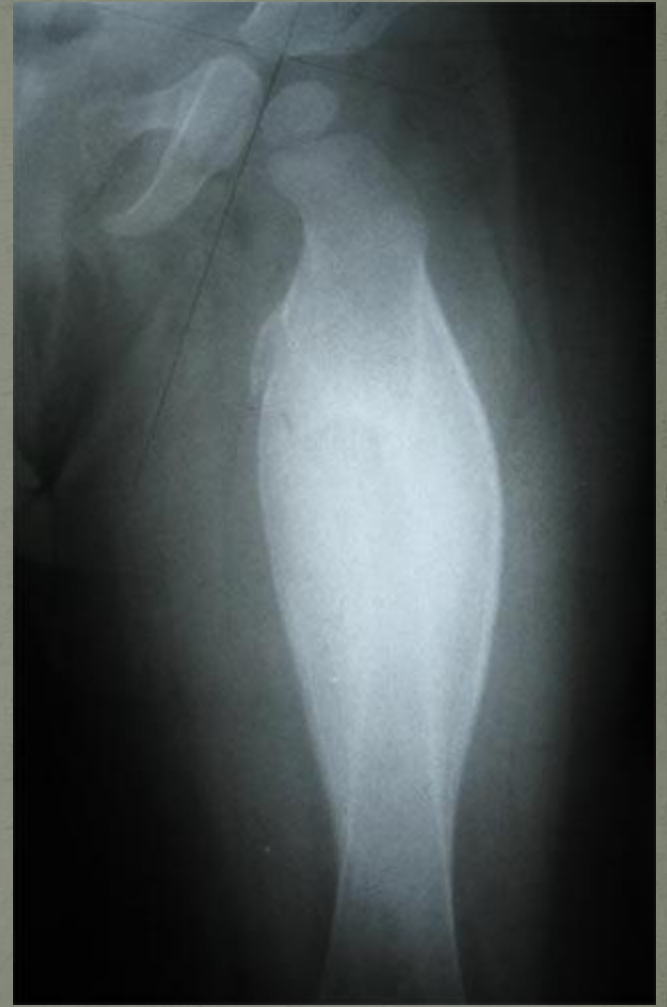
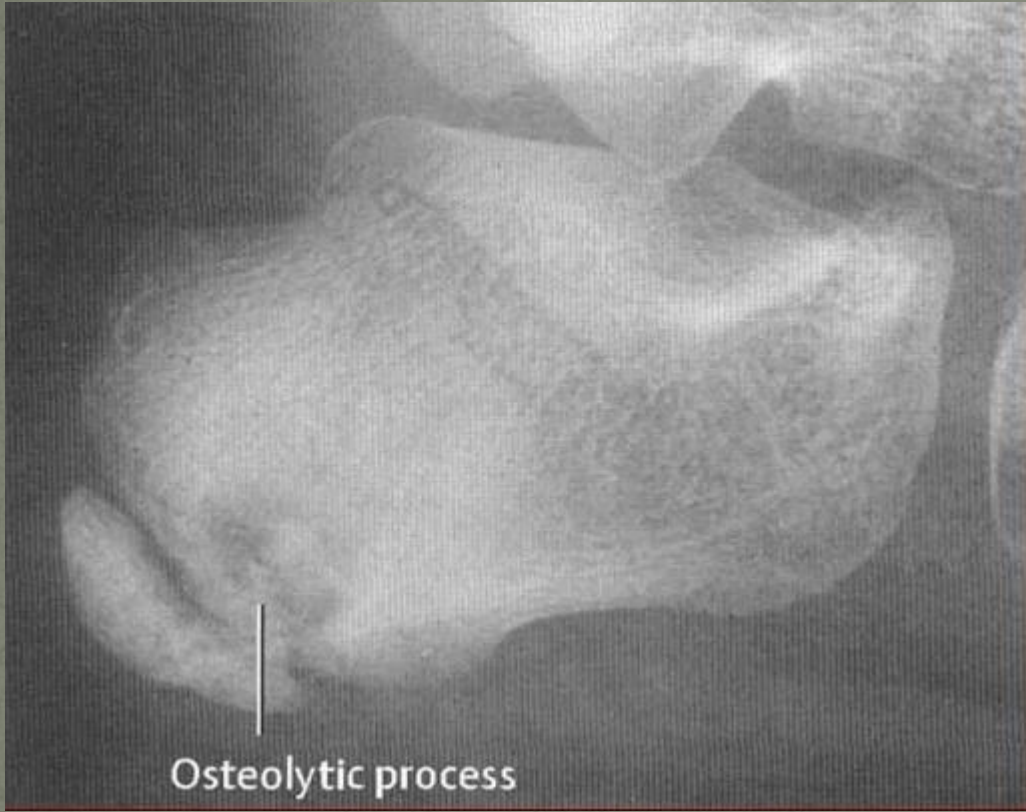
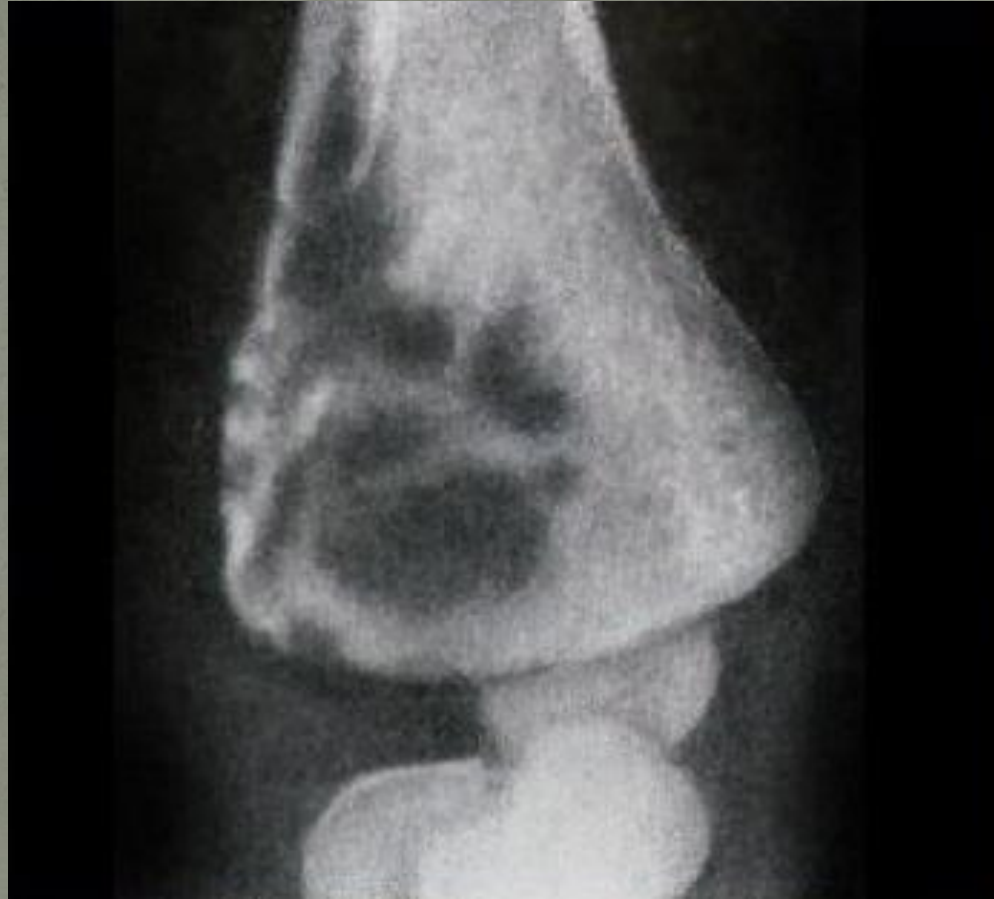б

Рис. 135: Острый гематогенный остеомиелит бедра (а). Периостит, поднадкостничный абсцесс. Хронический гематогенный остеомиелит плеча (б). Секвестральная коробка, секвестр.

1а) Гематогенный остеомиелит

- Редкие формы гематогенного остеомиелита (первично-хронический остеомиелит):
 - Внутрикостный абсцесс Броди – ограниченный некроз губчатого вещества кости с образованием полости
 - Склерозирующий остеомиелит Гарре
 - Альбуминозный остеомиелит Оллье – воспаление остается на стадии экссудаци
 - Опухолевидный остеомиелит
- Другие атипичные формы:
 - Антибиотический остеомиелит
 - Послетифозный остеомиелит
 - Фиброзный остеомиелит





1б) Негематогенный остеомиелит

- Возникает при переходе гнойного воспаления на кость с окружающих тканей, при травмах, сопровождающихся переломами и инфицированием костей
- Чаще всего развивается в костях, близко примыкающих к кожным покровам и не окруженных мышцами
- Часто приводит к нарастанию отломков с последующим формированием ложного сустава

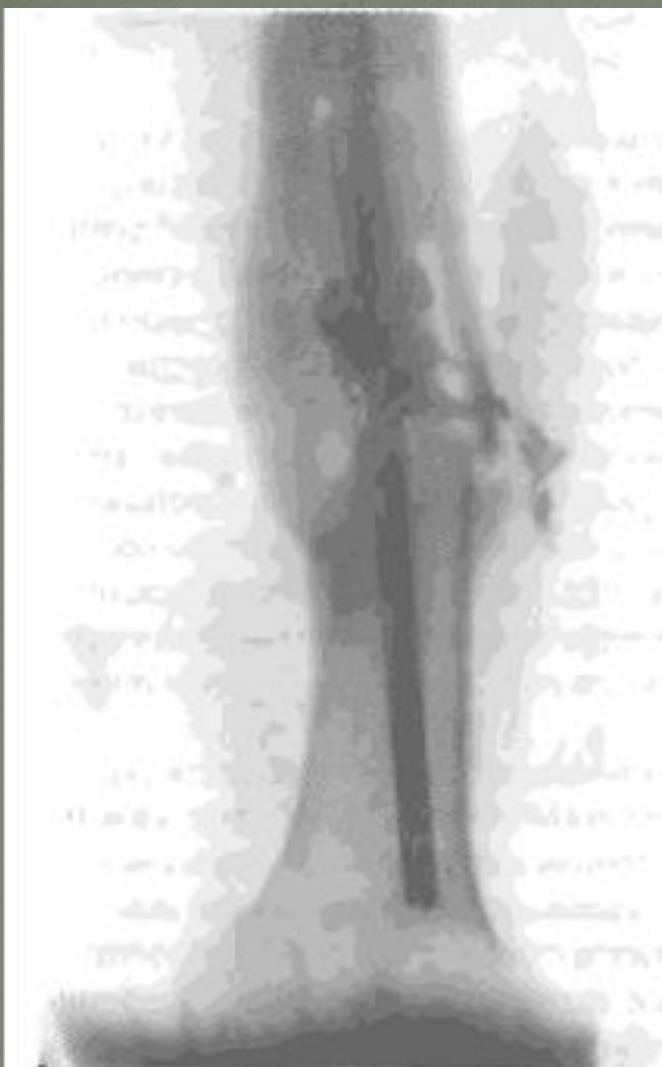

Рис. 144. Посттравматический остеомиелит. Рентгенограмма левого бедра.

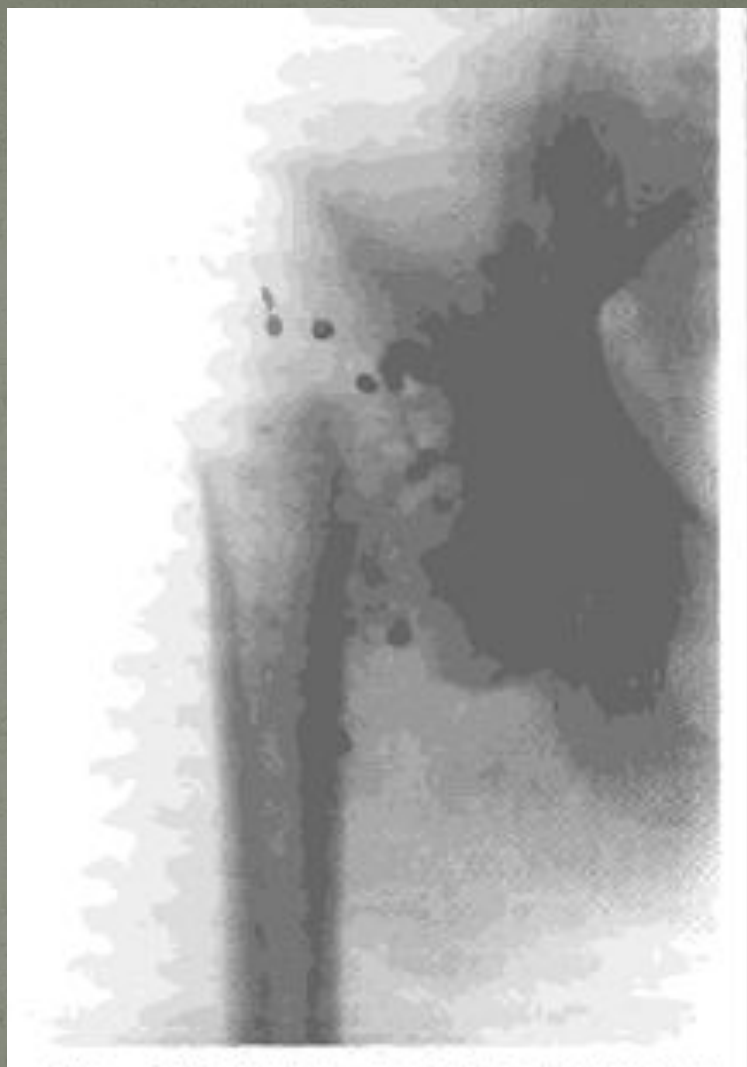
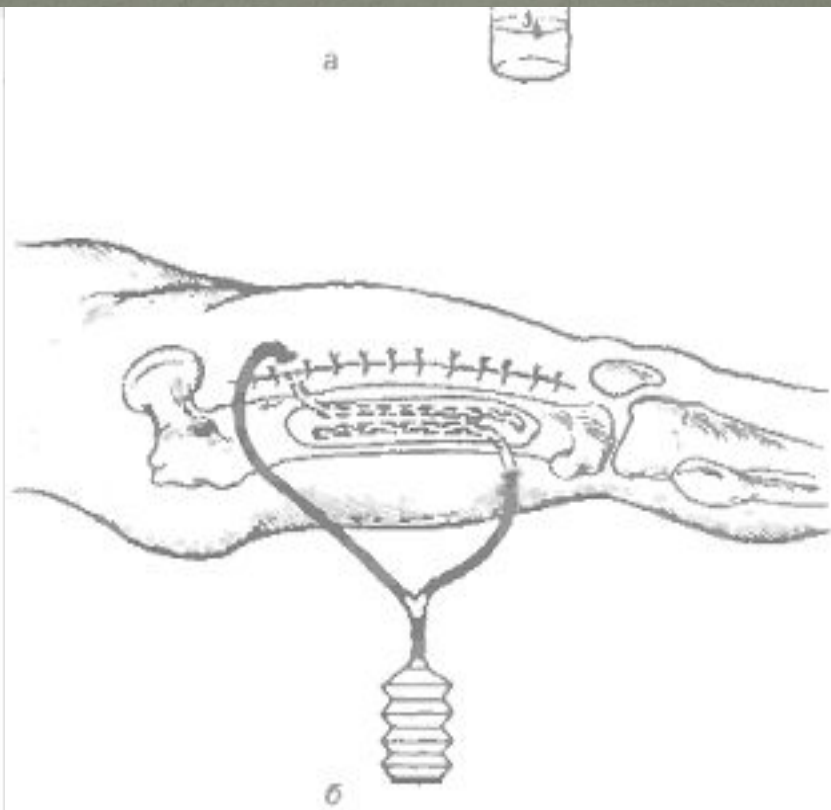
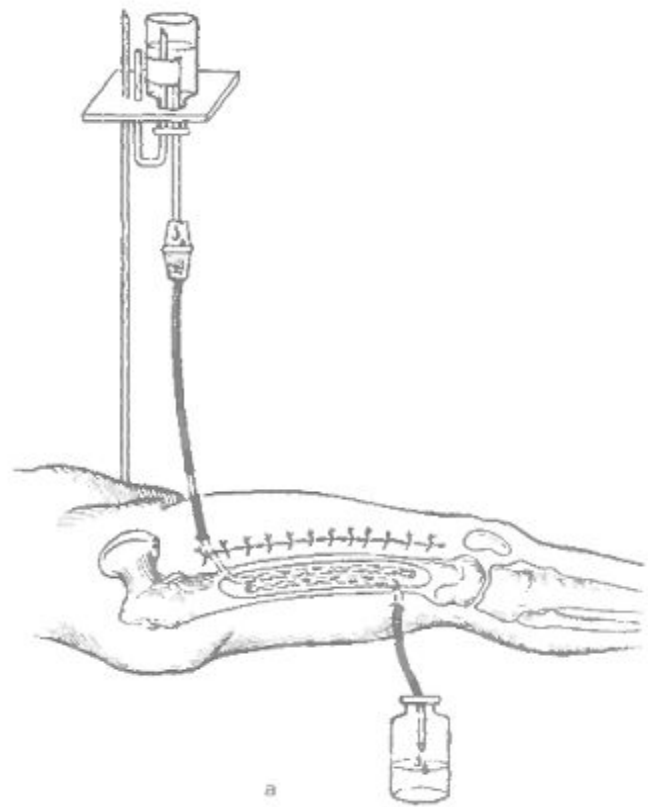


Рис. 145. Огнестрельный остеомиелит таза. Рентгенограмма.

Лечение остеомиелита

- Острый гематогенный остеомиелит: комплексная терапия (хирургические+консервативные методы), вскрытие флегмоны, рассечение надкостницы, трепанация кости, дренирование раны, иммобилизация конечности, антибиотикотерапия (остеотропные антибиотики), иммунотерапия
- Хронический гематогенный остеомиелит: хирургическое лечение (показано при наличии секвестров, гнойных свищей, остеомиелитических полостей и язв, противопоказано при почечной недостаточности, проблемах с сердечно-сосудистой и дыхательной системами) – ликвидация хронического гнойного очага, использование коллагеновой губки с антибиотиками, биополимерных пломб с антисептиками, антибиотикотерапия, иммунотерапия
- Посттравматический остеомиелит: хирургическое удаление секвестров, некротизированных костных осколков, грануляций, иссечение свищей, внеочаговый остеосинтез



2) Гнойный артрит

- Возбудители: стафилококк, стрептококк, пневмококк, энтеробактерии, гонококк
- Первичный – при ранении сустава
- Вторичный – гематогенное попадание из отдаленных очагов или переход воспаления с прилежащих тканей
- Коленный, тазобедренный, плечевой суставы
- Переход воспаления на суставной хрящ и губчатое вещество эпифизов костей – остеоартрит
- Распространение воспаления на всю суставную сумку – флегмона суставной сумки
- Распространение воспаления на прилежащие ткани – параартикулярная флегмона

2) Гнойный артрит

- Клинические проявления: сильная боль, ограничение движений в суставе, гиперемия кожных покровов, изменение контура сустава, высокая температура, слабость, потливость, угнетение сознания, прогрессирующая анемия
- Большое значение имеет пункция сустава
- Лечение: пункция сустава с эвакуацией гнойного выпота, промывание полости сустава антисептическим раствором, введение антибиотиков (ежедневно), иммобилизация конечности, физиотерапия, лечебная физкультура, хирургическое вмешательство как исключительная мера

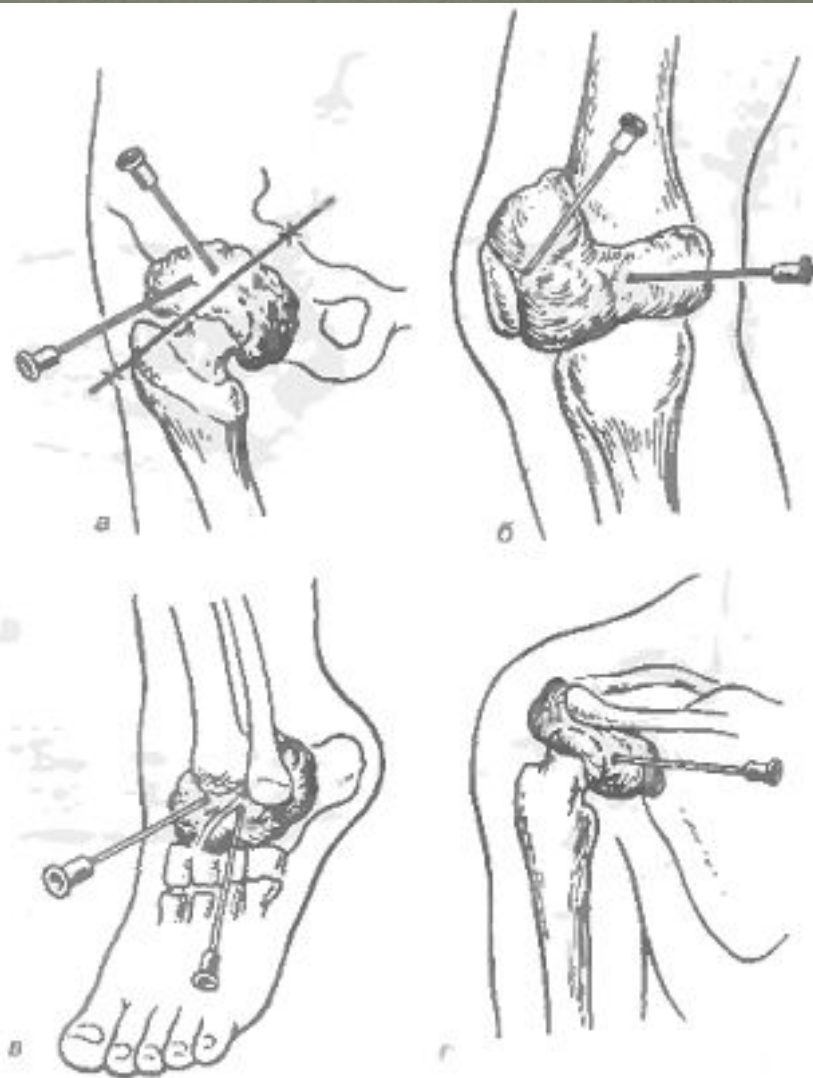
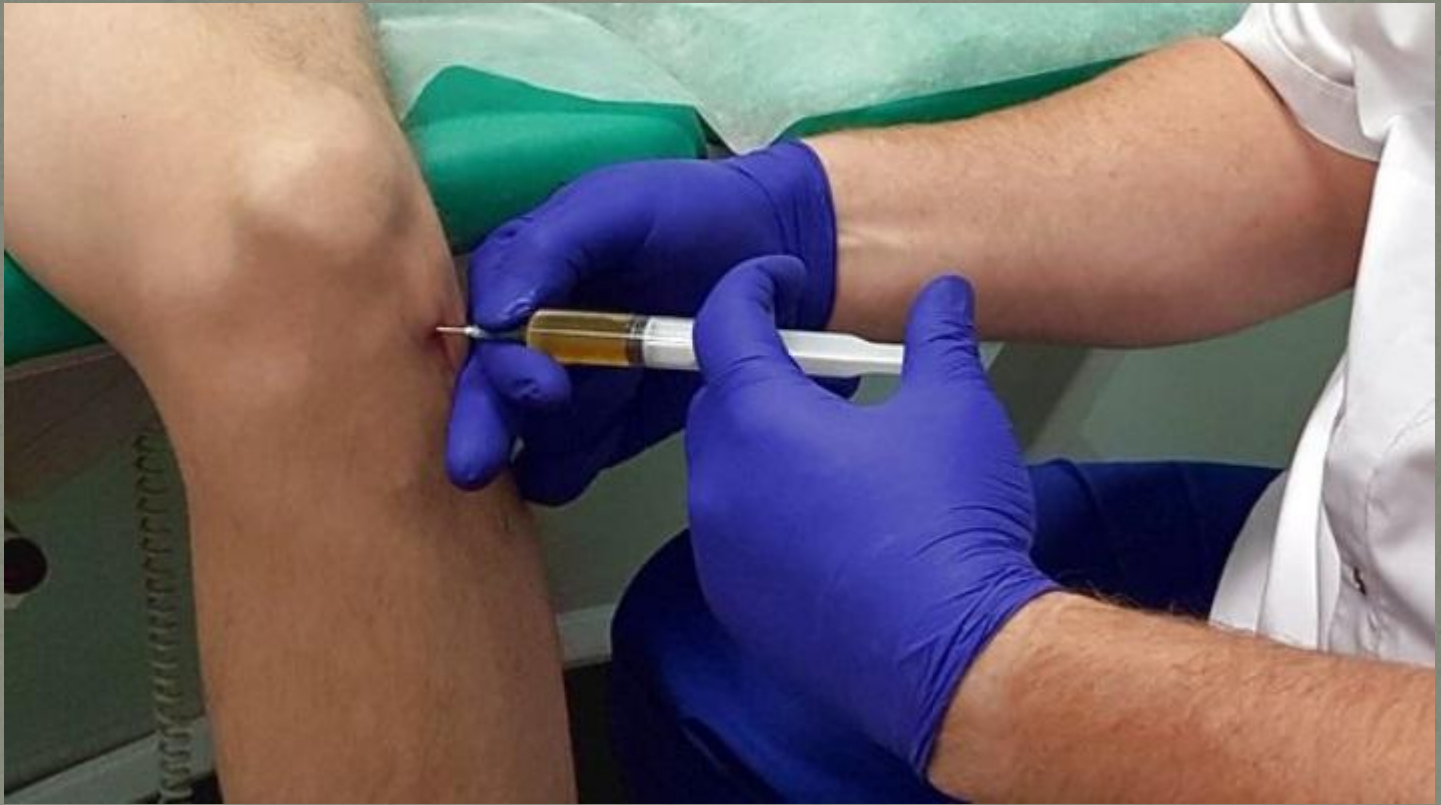
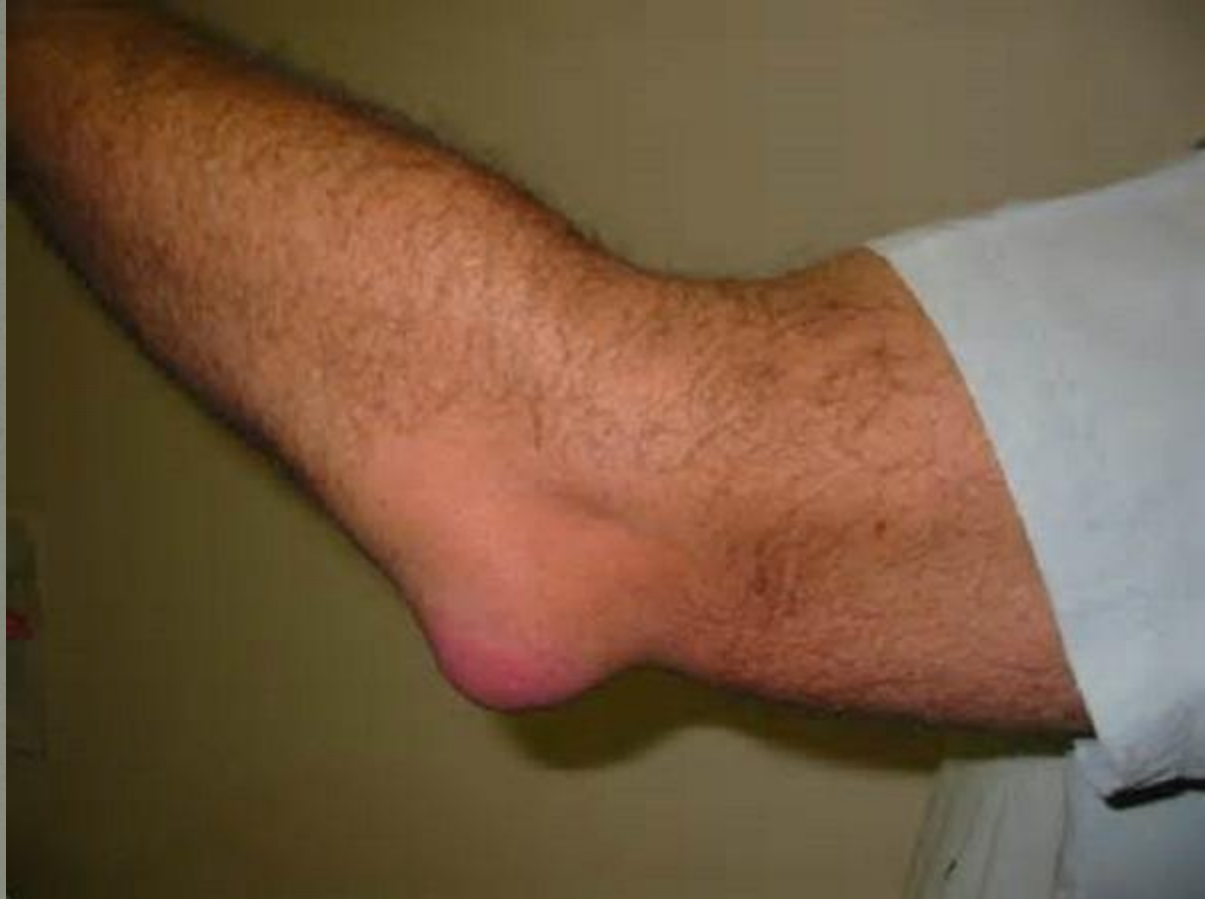
Рис. 149. Пункция при гнойном артрите тазобедренного сустава (а), коленного сустава (б), голеностопного сустава (в), плечевого сустава (г).



3) Бурсит

- Воспаление слизистых сумок, содержащих синовиальную жидкость
- Возбудители: стафилококки, стрептококки, гонококки, пневмококки, туберкулезная и кишечная палочка
- Переход воспаления из близлежащих очагов
- Может быть осложнением ангины, артрита, гриппа
- Локтевая слизистая сумка, слизистая сумка коленного и плечевого суставов
- Клинические проявления: опухоль в месте расположения сумки, болезненность, отечность, нарушение функций конечности, повышение температуры, лейкоцитоз
- Лечение: пункция сумки с отсасыванием гноя и введением антибиотиков, при отсутствии эффекта – вскрытие сумки, в крайнем случае удаление сумки без вскрытия ее просвета



Спасибо за внимание!