АО «Медицинский Университет Астана»
Кафедра внутренних болезней по интернатуре и резидентуре

СРС на тему:
«Цирроз печени»

Выполнила: Еремеева Л.
Астана 2012

Здоровая печень
Цирроз печени

Цирроз печени

хроническое полиэтиологическое диффузное прогрессирующее заболевание печени, характеризующееся уменьшением количества функционирующих гепатоцитов, нарастающим фиброзом, перестройкой структуры паренхимы и сосудистой системы печени, развитием узлов регенерации, печеночной недостаточности и портальной гипертензии.

Этиологическая классификация:

- Вирусный
- Алкогольный
- Лекарственный
- Вторичный билиарный цирроз
- Застойный цирроз печени
- Болезнь и синдром Бадда-Киари

- Врожденный цирроз печени при:
- Гепатолентикулярная дегенерация
- Гемохроматоз
- Дефицит a1-антитрипсина
- Тирозиноз
- Галактоземия
- Гликогенозы

- Обменно-алиментарный цирроз при:
- Наложение тонкокишечного обходного анастомоза
- Ожирение
- Тяжелые формы сахарного диабета

- Циррозы печени неясной этиологии:
- Криптогенный
- Первичный билиарный цирроз
- Индийский детский

Классификация по Чайлд-Пью

Параметр	Баллы		
	1	2	3
Асцит	нет	умеренно выраженный	значительно выраженный
Энцефалопатия	нет	легкая	тяжелая
Билирубин мкмоль/л	<35	35-50	>50
Альбумин г%	>3,5	2,8-3,5	<2,8
ПТВ, кратность увеличения	1-3	4-6	>6
Питание	хорошее	среднее	сниженное

Класс цирроза выставляется в зависимости от суммы баллов по всем параметрам:

Сумма баллов 5-6 - класс А

7-9 - класс В

10-15 - класс С

Патогенез:

определяется этиологическими особенностями, а также механизмом самопрогрессирования цирроза, общим для всех форм этого заболевания.

Механизм самопрогрессирования цирроза печени

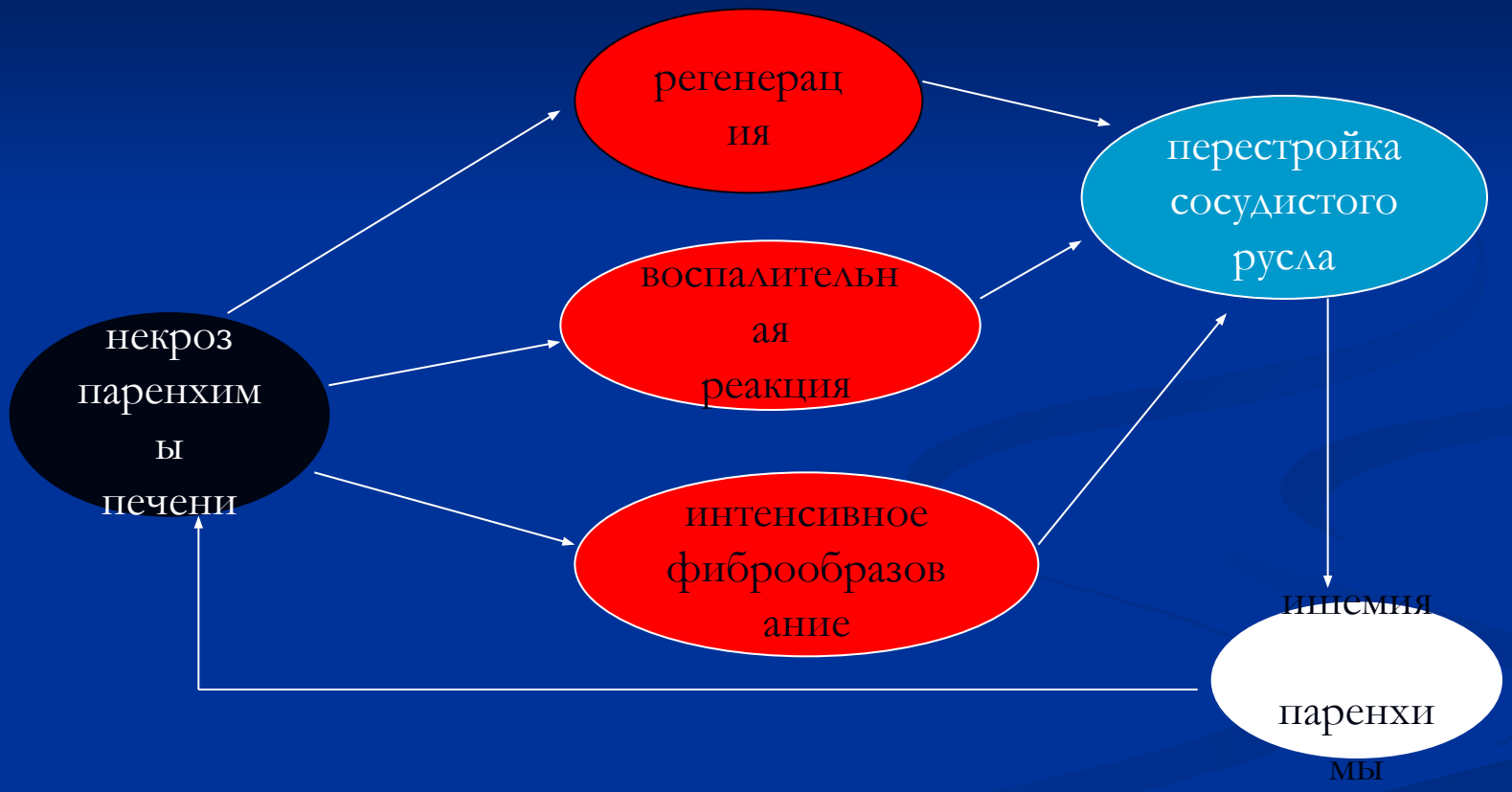

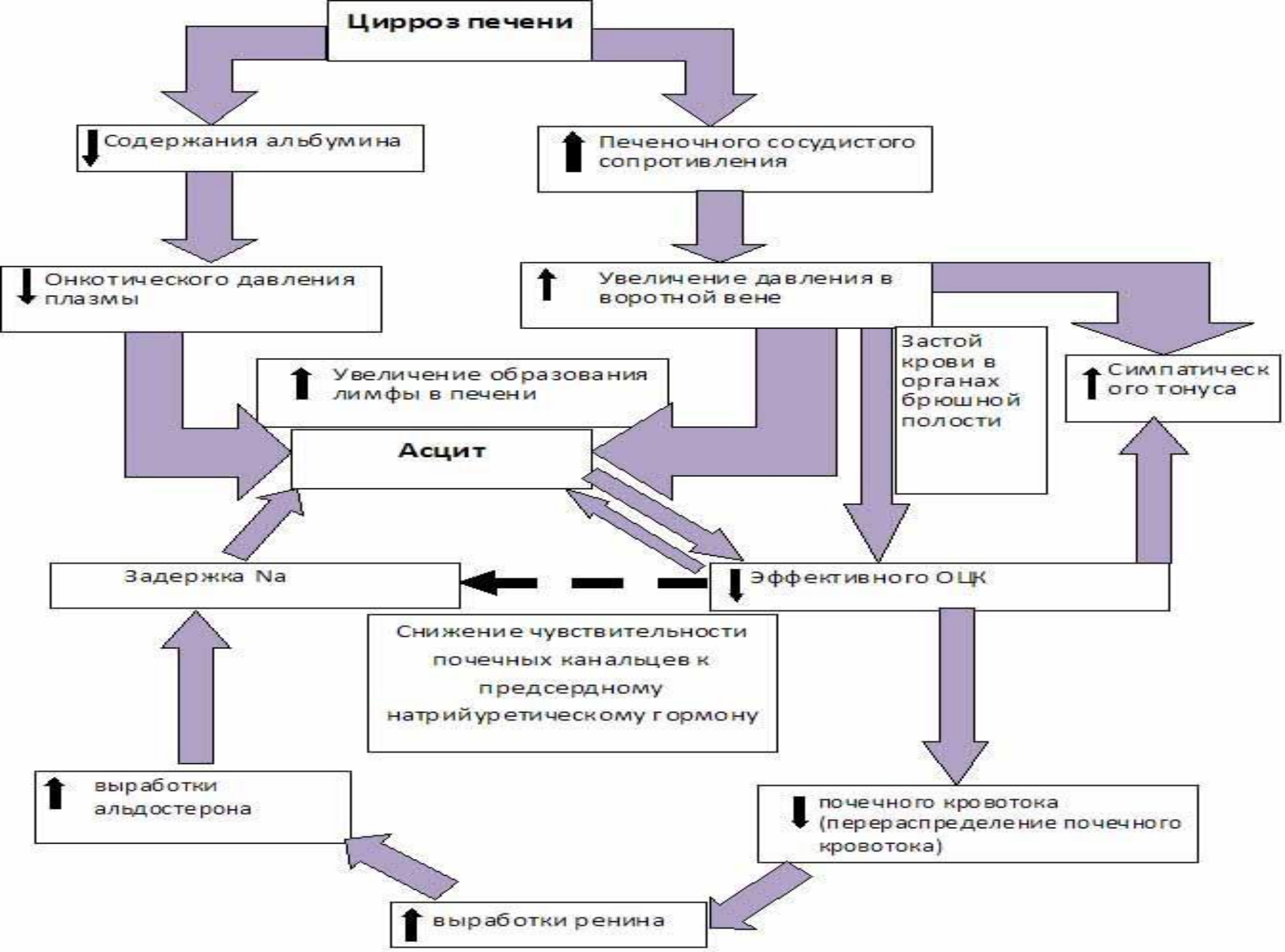
Цирроз печени
Содержания альбумина
Печеночного сосудистого сопротивления
Онкотического давления плазмы
Увеличение давления в воротной вене
Застой крови в органах брюшной полости
Симпатического тонуса
Увеличение образования лимфы в печени
Асцит
Задержка Na
Эффективного ОЦК
Снижение чувствительности почечных канальцев к предсердному натрийуретическому гормону
выработки альдостерона
почечного кровотока (перераспределение почечного кровотока)
выработки ренина

Клиника:

жалобы:

- боли в правом подреберье и подложечной области, усиливающиеся после еды, физической нагрузки
- тошнота,
- чувство горечи и сухости во рту;
- зуд кожи;
- утомляемость, раздражительность;
- частый жидкий стул
- метеоризм;

Осмотр:

- похудание, в тяжелых случаях даже истощение;
- выраженная атрофия мускулатуры и значительное снижение мышечного тонуса и силы;
- отставание в росте, физическом и половом развитии (если цирроз печени развивается в детстве);

- сухая, шелушащаяся желтушно-бледная кожа.

Интенсивная желтуха наблюдается в заключительной стадии цирроза, при билиарном циррозе. Желтуха сначала появляется на склерах, нижней поверхности языка, небе, затем на лице, ладонях, подошвах и, наконец, окрашивается вся кожа.

- ксантелазмы
- пальцы в виде барабанных палочек с гиперемией кожи у ногтевых лунок;
- припухлость суставов и прилегающих к ним костей («билиарный ревматизм»);
- расширение вен брюшной стенки вследствие затруднения кровотока в печени.

Малые признаки цирроза:

- на коже верхней половины туловища «сосудистые звездочки», они никогда не располагаются **ниже пупка;**
- ангиомы у края носа, в углу глаз (могут кровоточить);
- эритема ладоней — ярко-красная брусничная окраска теплых ладоней разлитая или в области thenar или hypothenar, в области подушечек пальцев («печеночные ладони», «руки любителей пива»)

- лакированный, отечный язык

брусничнo- красного цвета;

- карминово-красная окраска слизистой оболочки полости рта и губ;
- гинекомастия у мужчин;
- атрофия половых органов.
- асцит.

ССС:

Дистрофия миокарда проявляется:

- сердцебиение, глухость тонов,
- расширение границы сердца влево,
- одышка,

на ЭКГ: снижением интервала ST, T – снижение, двуфазность, инверсия.

- гиперкинетический тип гемодинамики: повышение минутного объема крови, пульсового давления, быстрый, полный пульс.

Гепаторенальный синдром:

- уменьшается клубочковая фильтрация.

при выраженной печеночной недостаточности: АГ, олигурия, азотемия, клинические признаки ОПН.

Развитие азотемии при циррозе печени рассматривается как признак тяжелого поражения печени и близкого летального исхода.

У многих больных циррозом печени имеет место увеличение селезенки и гиперспленизм, который проявляется синдромом панцитопении (анемия, лейкопения, тромбоцитопения).

ЖКТ:

- рефлюкс-эзофагит
- хронический гастрит
- у 10-18% больных выявляются язвы желудка и 12-перстной кишки
- хронический панкреатит

Эндокринная система:

- У 50% больных - нарушение углеводного обмена в виде снижения толерантности к углеводам, что сопровождается повышенным содержанием в крови инсулина.
- Гипогонадизм, гинекомастия, феминизация у мужчин. У женщин нарушение менструального цикла; атрофия грудных желез, снижении полового влечения;
- нарушение функции надпочечников: гиперальдостеронизм.

Диагностический алгоритм

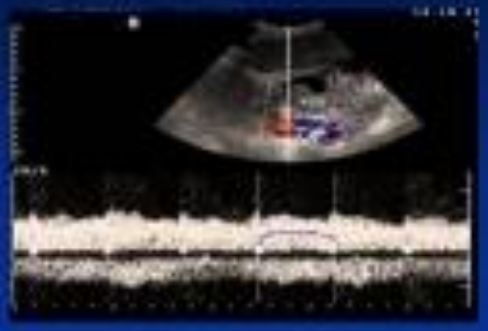

- **Ультразвуковое исследование с допплерографией**
- **Функциональное состояние печени** (биохимический спектр крови, радиоизотопная сцинтиграфия)
- **Окклюзионная флебогепатография с измерением портокавального градиента** (стеноз НПВ по УЗИ, асцит)
- **Ангиография** (малоинформативное УЗИ)
- **Эхокардиография**

Лабораторные и инструментальные данные

1. ОАК: анемия - при декомпенсированном циррозе печени, при развитии синдрома гиперспленизма — панцитопения; в периоде обострения цирроза — лейкоцитоз, увеличение СОЭ.
2. ОАМ: в активной фазе болезни, а также при развитии гепато- ренального синдрома — протеинурия, цилиндрурия, микрогематурия.

3. БАК:

- гипербилирубинемия с увеличением обоих фракций;
- гипоальбуминемия, гипер а2- и у-глобулинемия;
- ⇓тимоловой, ⇑сулемовой проб;
- гипопротромбинемия;
- мочевины, холестерина; АЛТ, у-ГТТП и ферментов печени: фруктозо-1-фосфат-альдолазы, аргиназы, нуклеотидазы, орнитинкарбамоилтрансферазы.

4. ИИ крови:

- снижение количества и активности Т-лимфоцитов- супрессоров,
- повышение иммуноглобулинов, гиперчувствительности Т-лимфоцитов к печеночному

специфическому липопротеину.

5. УЗИ печени: на ранних стадиях:

- гепатомегалия, паренхима печени гомогенна, иногда гиперэхогенна.

По мере прогрессирования заболевания при:

микронодулярном циррозе печени:

- однородное повышение эхогенности паренхимы.

макронодулярном циррозе:

- паренхима неоднородна, выявляются узлы регенерации повышенной плотности, обычно менее 2 см в диаметре.

В терминальной стадии цирроза:

- печень уменьшена в размерах.

6. Лапароскопия.

Макронодулярный цирроз— определяются крупные (более 3 мм в диаметре) узлы неправильной формы; глубокие рубцовые соединительнотканные серовато-белые втяжения между узлами; вновь образованные узлы ярко-красного, а сформировавшиеся ранее — коричневатого цвета.

Микронодулярный цирроз - незначительная деформация печени. Печень имеет ярко-красную или серовато-розовую окраску, определяются узелки не более 0.3 см в диаметре.

7 Пункционная биопсия печени.

Для микронодулярного цирроза : тонкие, соединительнотканные септы, рассекающие печеночную дольку на отдельные псевдодольки. Узелки регенерации не превышают 3 мм.

Макронодулярный цирроз: псевдодольки различной величины, нерегулярная сеть соединительной ткани в виде тяжей, которые содержат сближенные портальные триады и центральные вены.

8. При вирусном циррозе печени в сыворотке крови выявляются маркеры вируса гепатита B, C, D

9. ФЭГДС и рентгеноскопия пищевода и желудка выявляют варикознорасширенные вены пищевода и желудка.

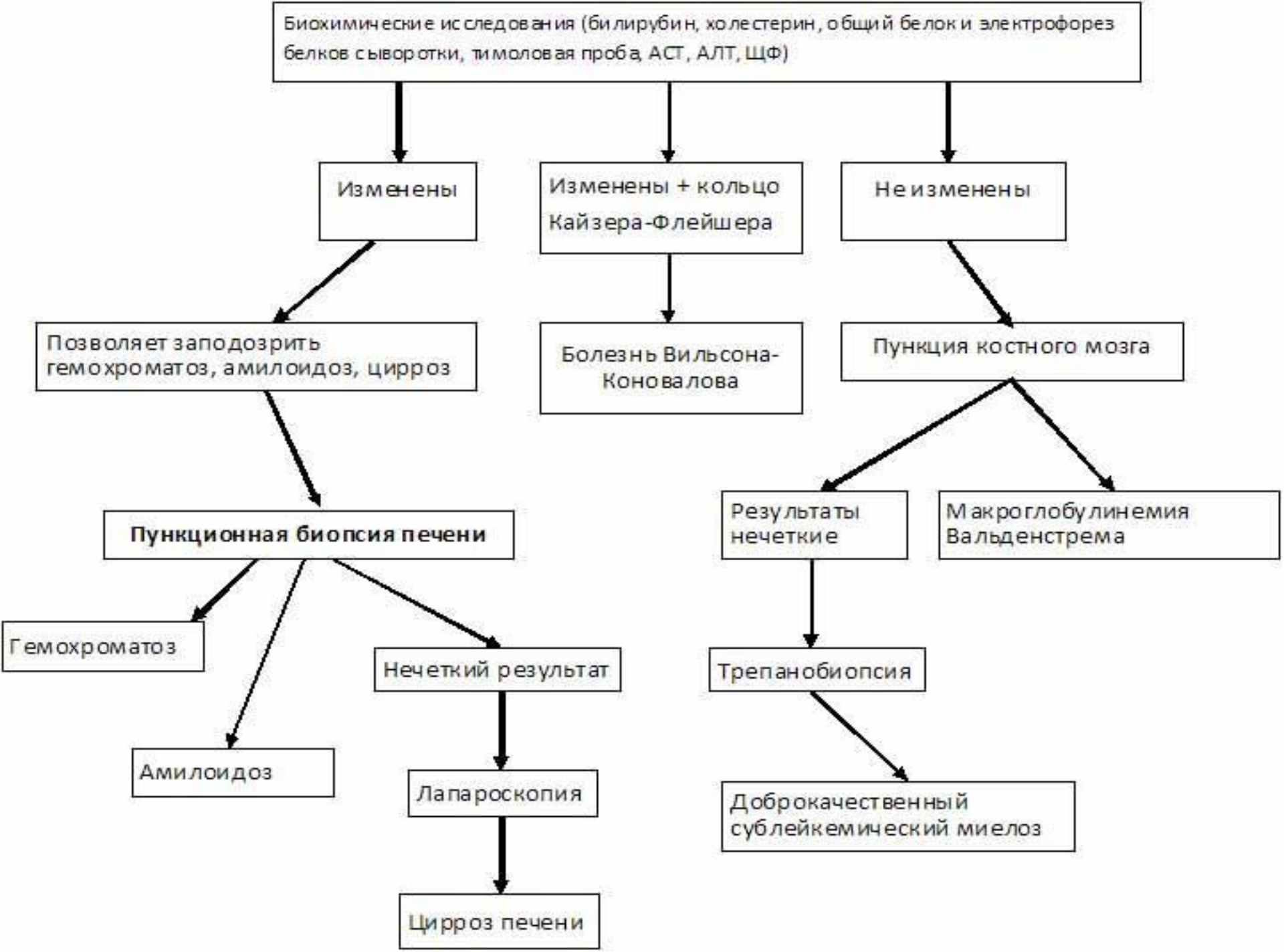
Биохимические исследования (билирубин, холестерин, общий белок и электрофорез белков сыворотки, тимоловая проба, АСТ, АЛТ, ЩФ)
Изменены
Изменены + кольцо Кайзера-Флейшера
Не изменены
Позволяет заподозрить гемохроматоз, амилоидоз, цирроз
Болезнь Вильсона-Коновалова
Пункция костного мозга
Пункционная биопсия печени
Результаты нечеткие
Макроглобулинемия Вальденстрема
Гемохроматоз
Нечеткий результат
Трепанобиопсия
Амилоидоз
Лапароскопия
Доброкачественный сублейкемический миелоз
Цирроз печени

Лечение:

1 Этиологическое лечение
2 Лечебный режим и питание
3 Улучшение метаболизма гепатоцитов
4 Патогенетическое лечение
5 Угнетение синтеза соединительной ткани в печени
6 Лечение отечно-асцитического синдрома
7 Лечение кровотечений из варикозно расширенных вен пищевода
8 Лечение хронической печеночной энцефалопатии
9 Лечение синдрома гиперспленизма
10 Лечение синдрома холестаза
11 Хирургическое лечение

Улучшение метаболизма гепатоцитов

- Витаминотерапия —ундевит, декамевит, эревит по 1 -2 таблетки 3 раза в день, дуовит (комплекс из 11 микроэлементов и 8 витаминов) по 2 таблетки 1 раз в день, олиговит по 1 таблетке в день, фортевит по 1-2 таблетки в день, в течение 1-2 месяцев с повторением курса 2-3 раза в год.
- Липоевая кислота после еды по 1 таблетке 4 раза в день. Курс лечения — 45-60 дней.
- Эссенциале назначают по 1-2 капсулы 3 раза в день перед едой или во время еды в течение 30-40 дней.

Патогенетическое лечение

При аутоиммунном циррозе печени: начальная суточная доза преднизолона 15 - 20 мг, при выраженной активности — 20-25 мг. Доза преднизолона снижается медленно, не более чем на 2.5 мг каждые 10-14 дней. Длительность курса лечения составляет от 3 месяцев до нескольких лет.

Лечение отечно-асцитического синдрома

- Диета при асците: Количество белка в суточном рационе составляет 70-80 г, 40-50 г белков животного происхожде-ния, углеводов — 300-400 г, жиров — 80-90 г. Энергетическая ценность рациона — 1600-2000 ккал. Содержание соли в рационе — 0.5-2 г в сутки . Диурез должен поддерживаться на уровне не менее 0.5-1 л в сутки.

- Мочегонная терапия: верошпирон в суточной дозе 75-150 мг , при не эффективности через 1 неделю повысить суточного дозу до 200 мг, комбинируют с фуросемидом (лазиксом) утром 40-80 мг 2-3 раза в неделю.
- СЖП 125-150 мл, на курс 4-5 вливаний
- 20% раствор альбумина вводят в дозе 100 мл, на курс 5-6 вливаний.