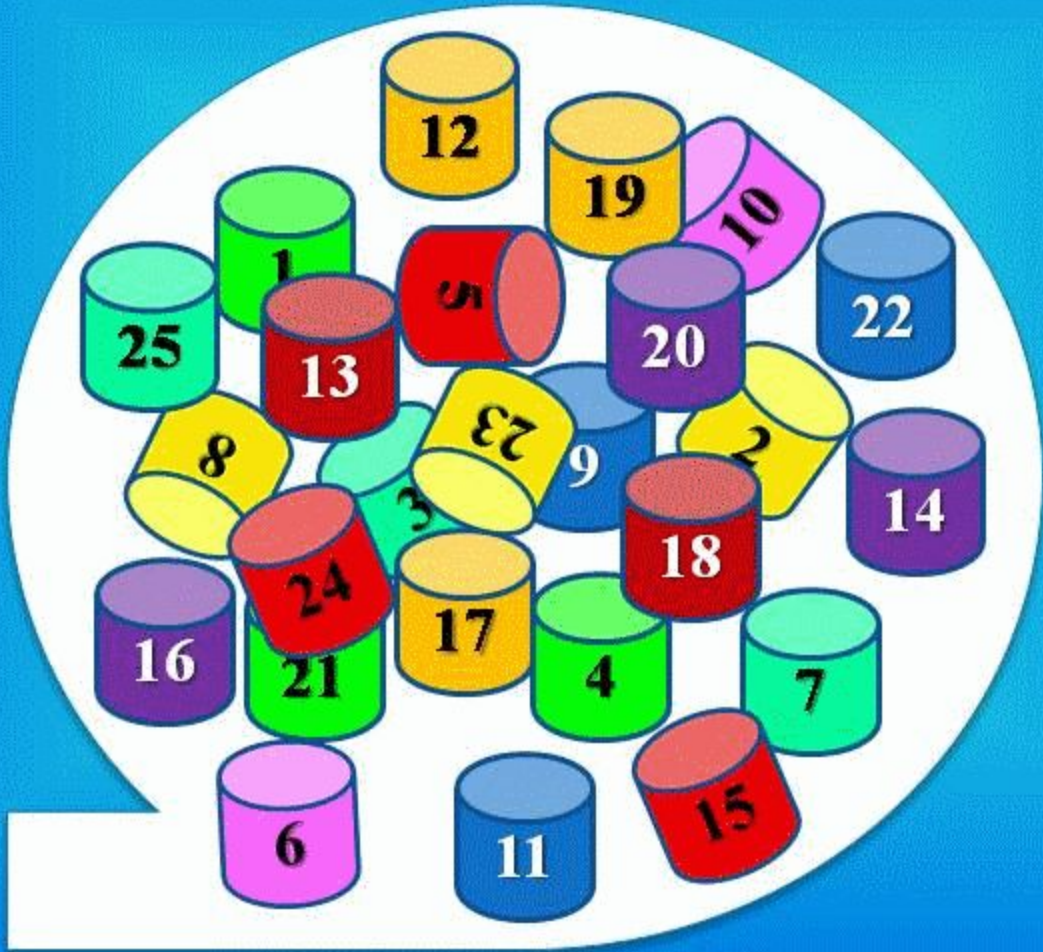


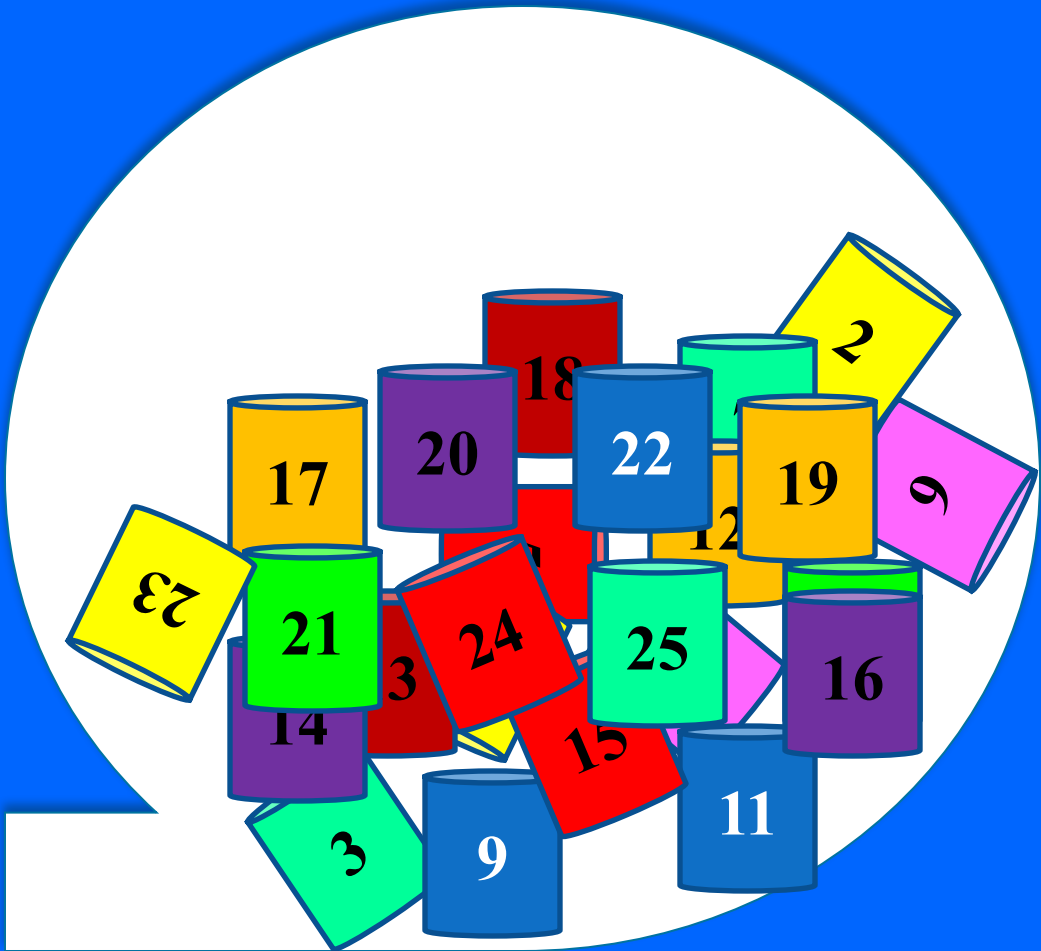
БИНТО

миллионер



БИНТО

миллионер





Гипер – IgE синдромы (Джоб синдромы) дегеніміз?



Жауабы

Нейтролдер хемотаксисінің бұзылысы мен олардың қорыту қабілетінің төмендеуі.


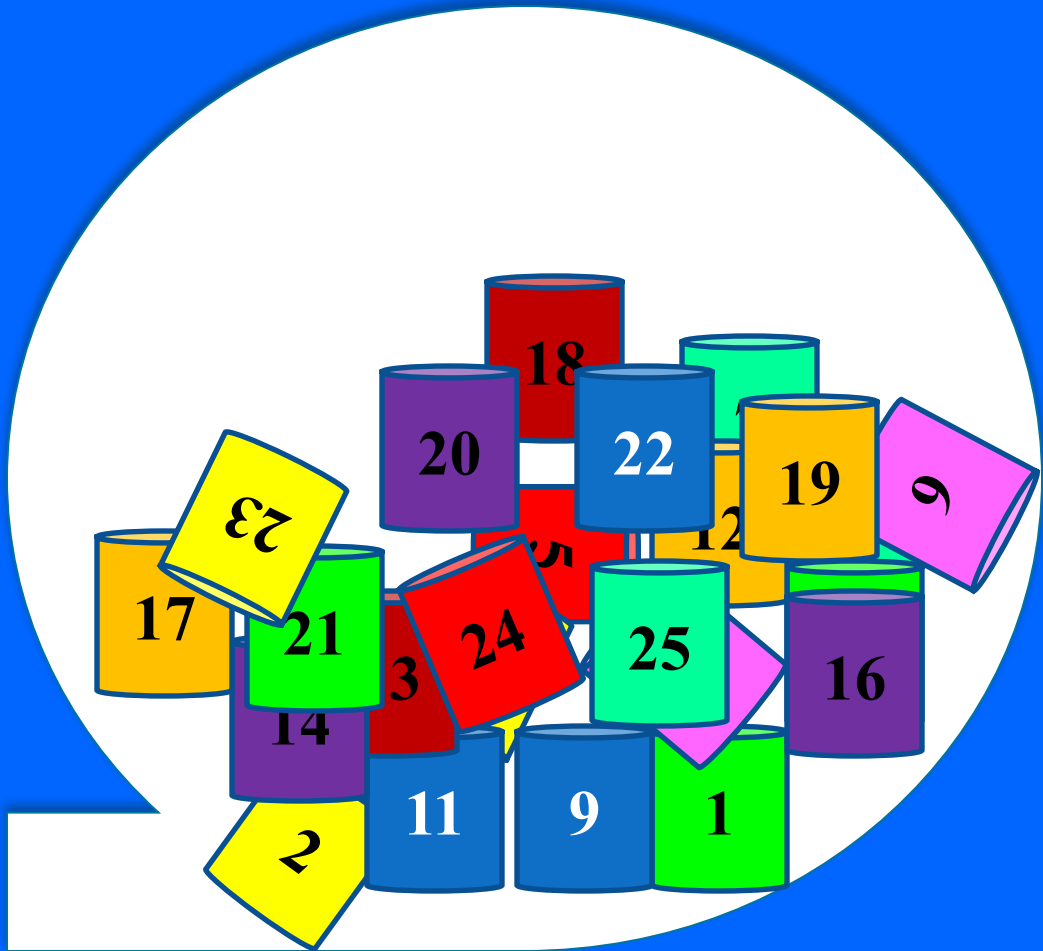
БИНТО

миллионер



БИНТО

миллионер





Гипериммуноглобулинемия Е синдрома
(Джоба синдрома) дегеніміз?

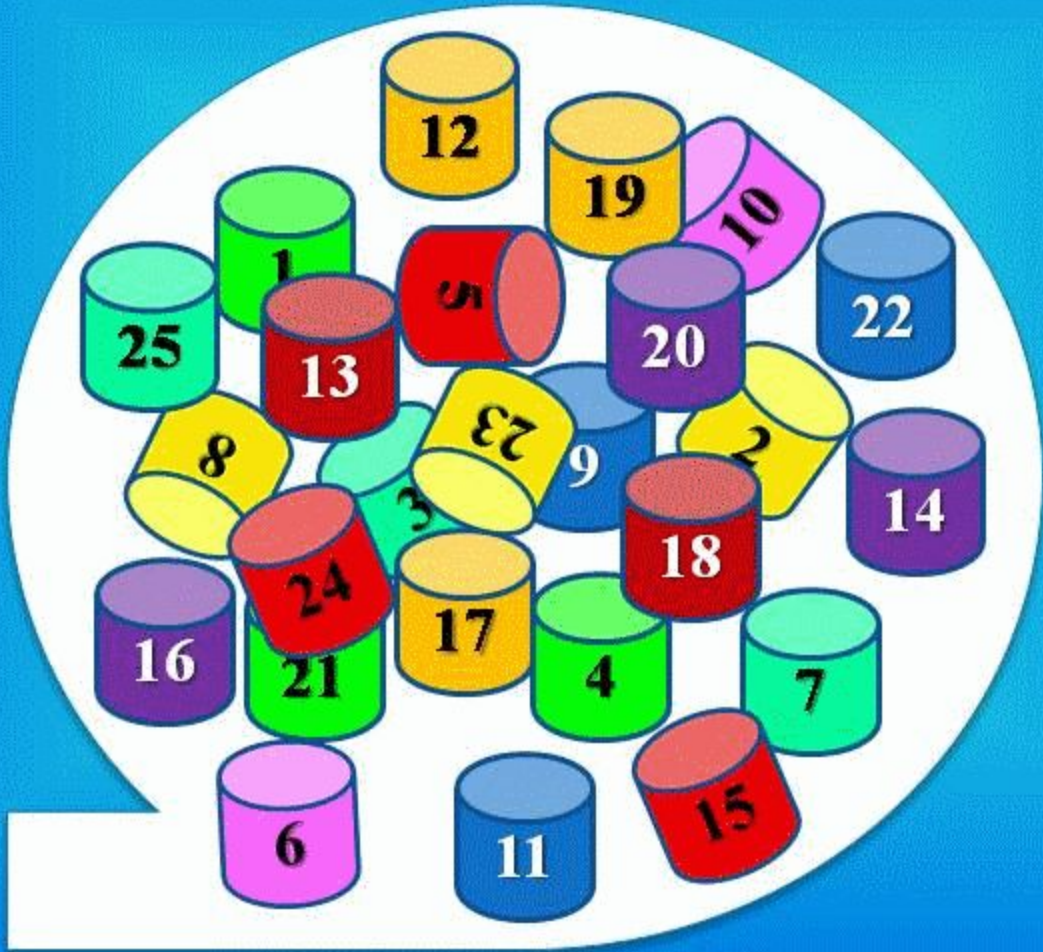


Жауабы

ТХ1 ЖАСУШАЛАРЫНЫҢ ГАММА-
ИНТЕРФЕРОНДЫ ТӨМЕН ӨНДІРУІ. IGE
ӨНІМІНІҢ ЖОҒАРЫЛАУЫ, ГИСТАМИННІҢ
КӨП БӨЛІНУІ, НЕЙТРОФИЛДЕР
ХЕМОТАКСИСІНІҢ БҰЗЫЛЫСЫ.

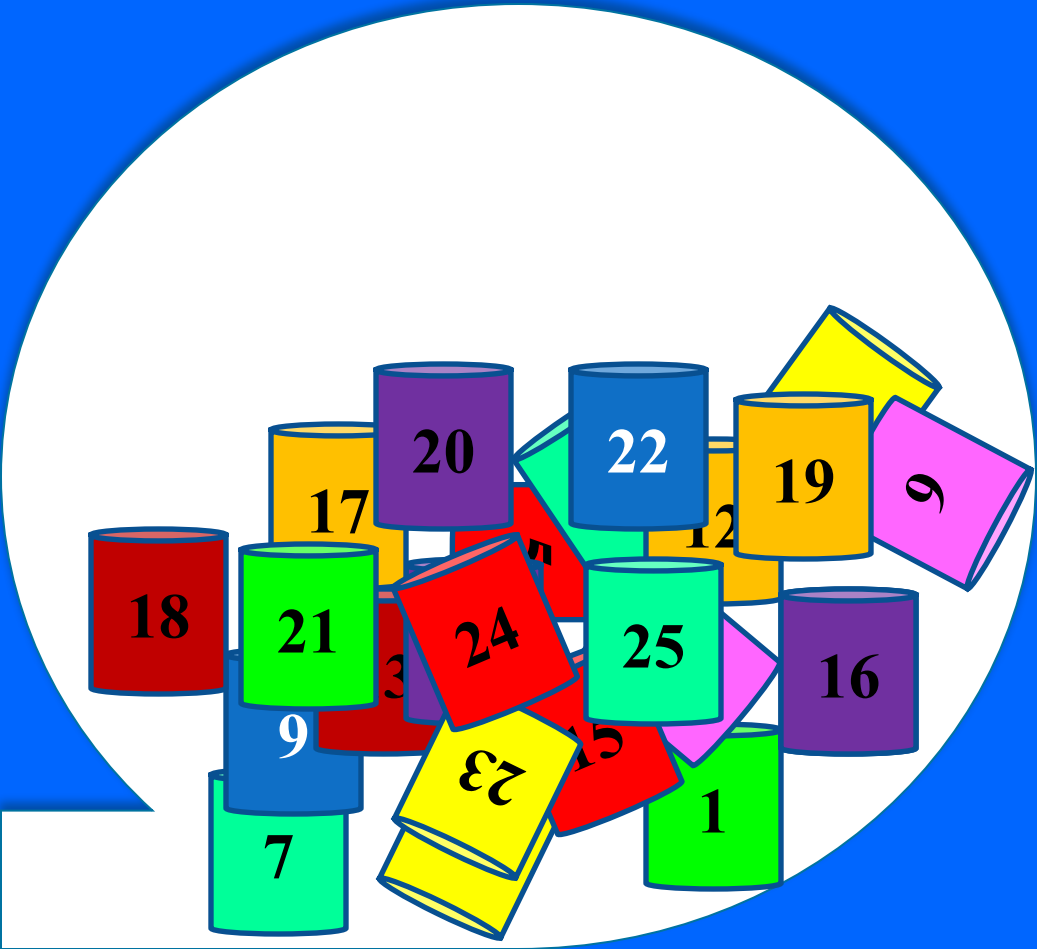
БИНТО

миллионер



БИНТО

миллионер





Гипер – IgE синдромы кезінде зертханалық тексеріс кезіндегі өзгерістер?



Жауабы

Зертханалық тексеруде эозинофилия, IgE мен
IgD күрт жоғарлауы тән

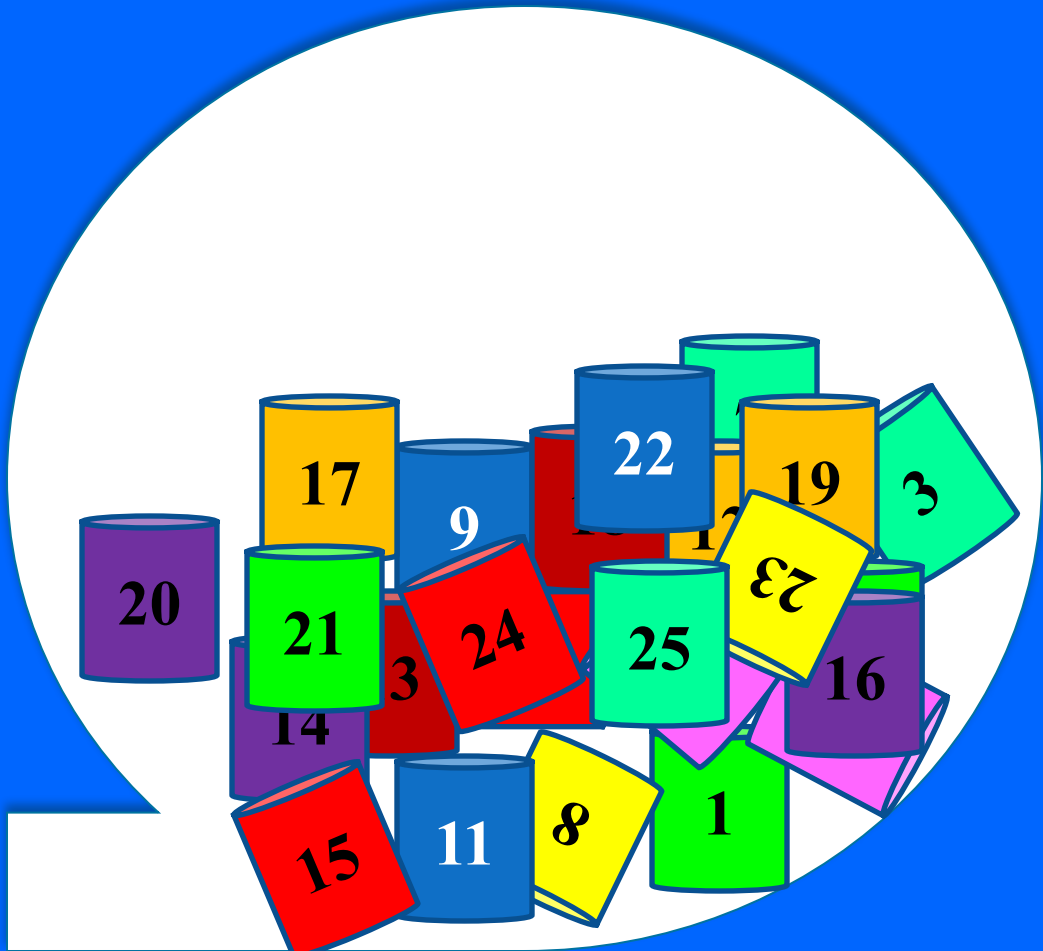
БИНТО

миллионер



БИНТО

миллионер





Чедиак-Стейнбринк-Хигасы синдромы
Ақауы:

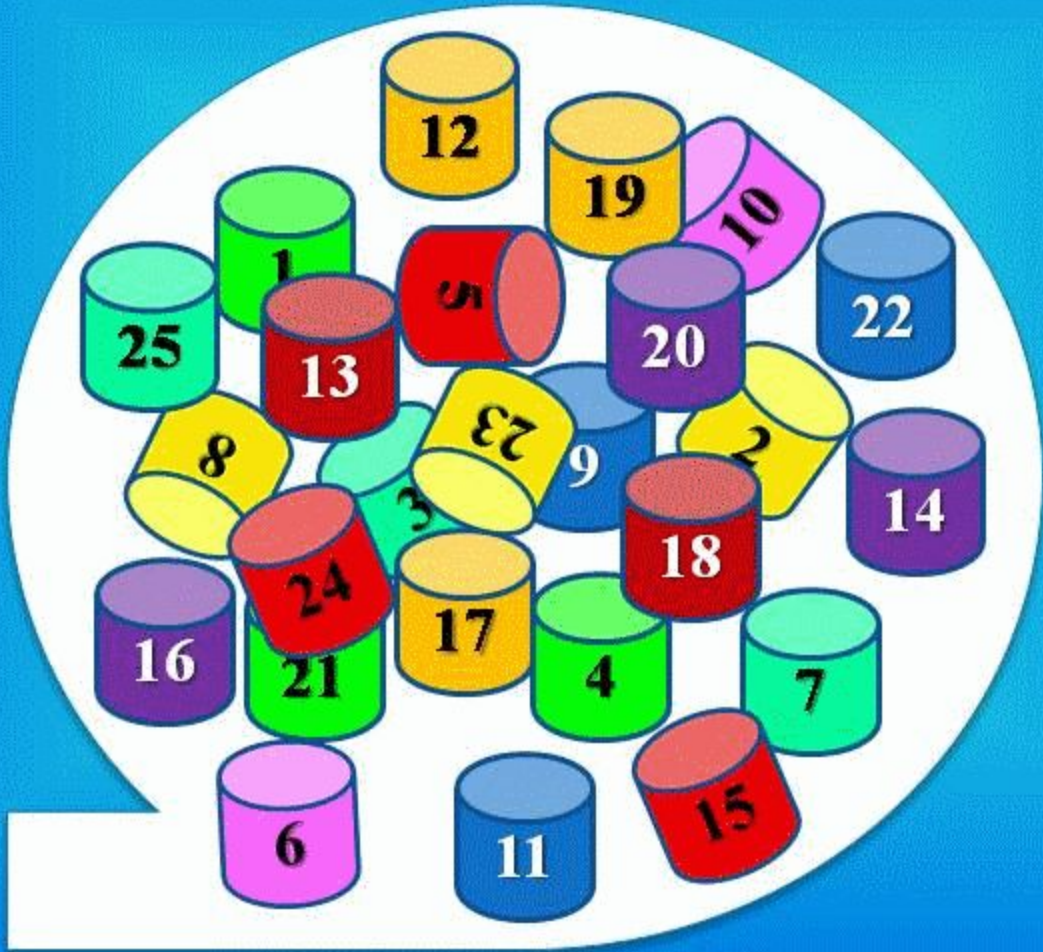


жауабы

НЕЙТРОФИЛДЕРДІҢ ЛИЗОСОМАЛЫҚ
ФЕРМЕНТТЕРДІ БӨЛУ ҚАБІЛЕТІНІҢ
ЖОЙЫЛУЫ.

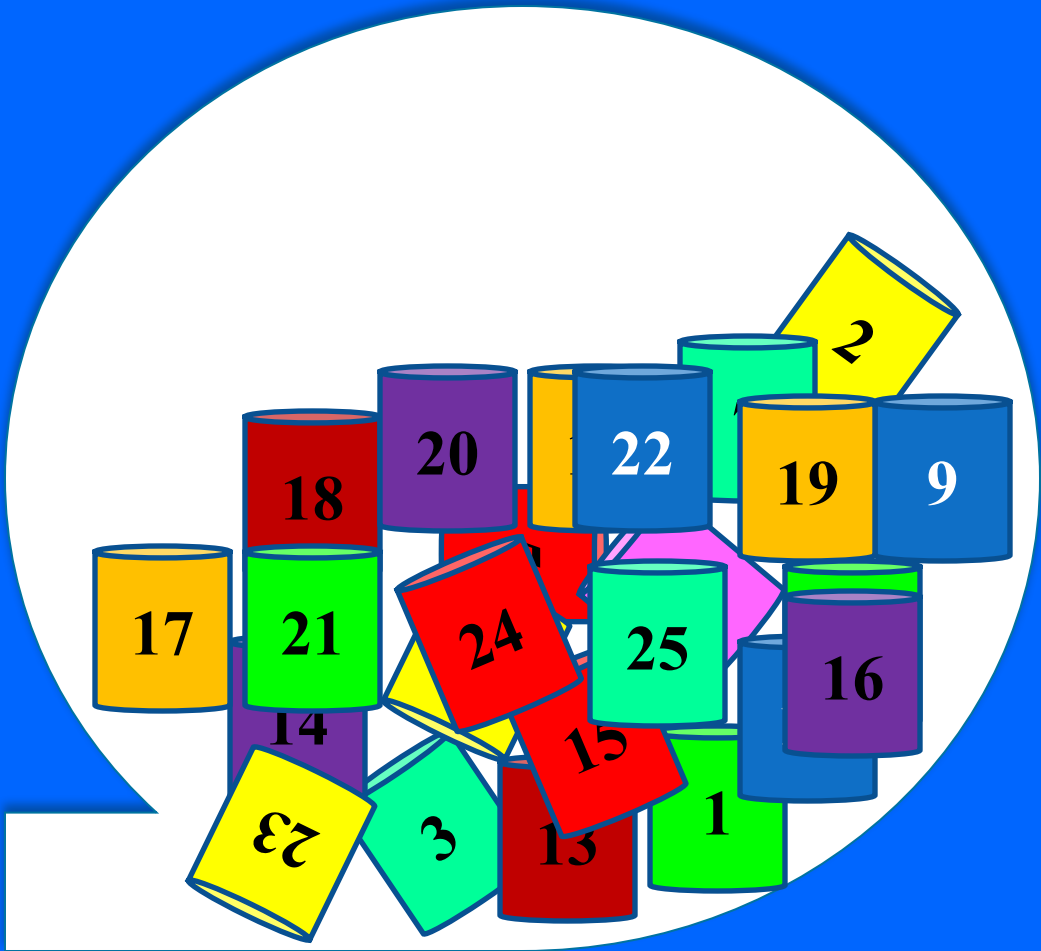
БИНТО

миллионер



БИНТО

миллионер





Аралас Т- және В- иммундық тапшылықтарға жатады?



Жауабы

1. Луи-Барр синдромы
2. Вискотт-Олдрич синдромы
3. IgM жоғары деңгейдегі иммундық тапшылық

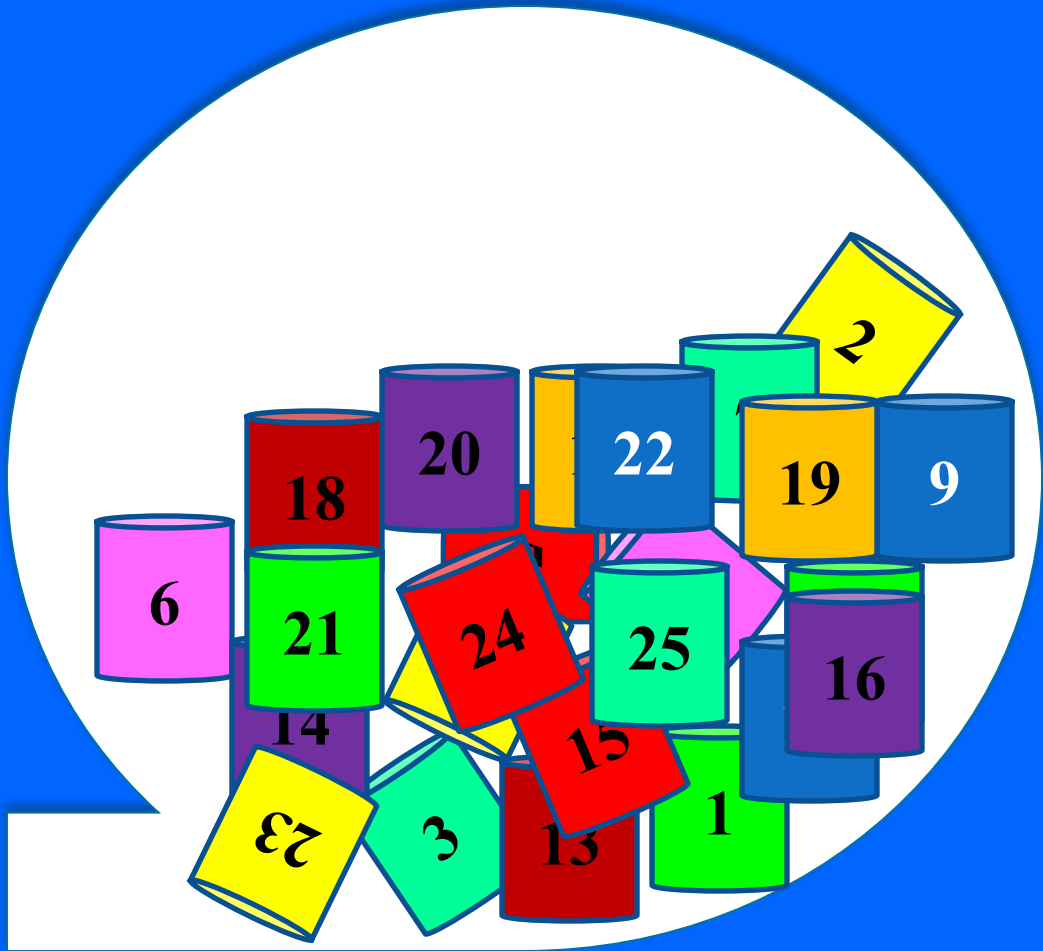
БИНТО

миллионер



БИНТО

миллионер





Гипериммуногло-булинемия E синдромының клиникалық ерекшелігі?

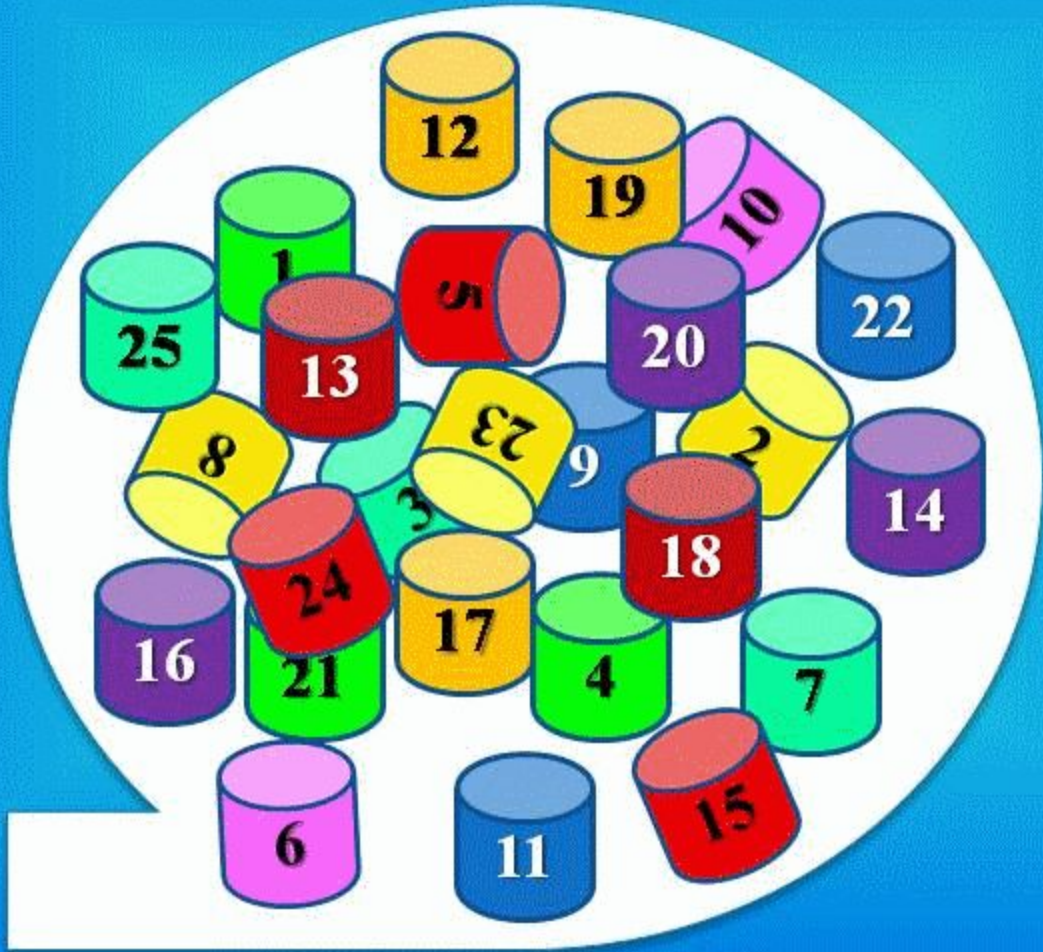


Жауабы

СУЫҚ (ҚАБЫНУ РЕАКЦИЯСЫ ЖОҚ)
СТАФИЛОКОКТЫҚ АБСЦЕСС,
СОЗЫЛМАЛЫ ЭКЗЕМА, ОРТАҢҒЫ
ҚҰЛАҚТЫҢ ҚАБЫНУЫ

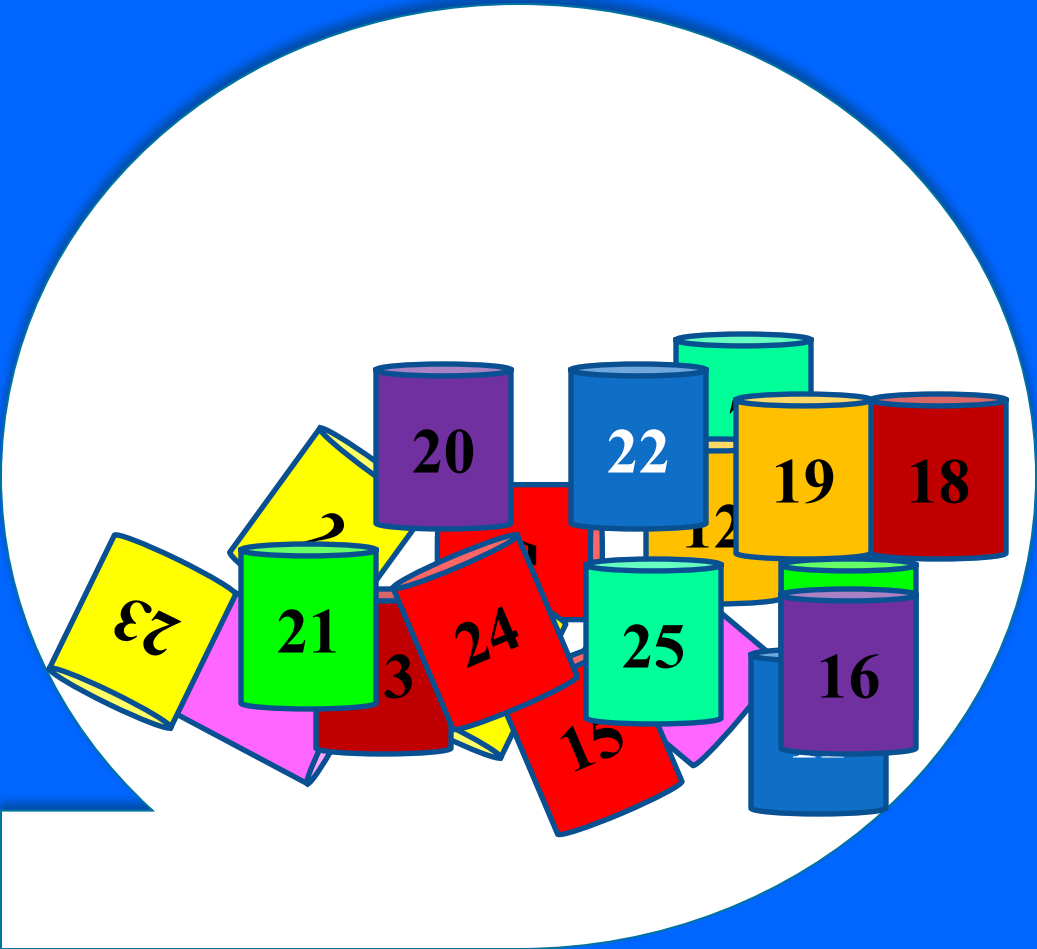
БИНТО

миллионер



БИНТО

миллионер



10





Фагоцитарлық жүйенің
тапшылықтарына жатады?



Жауабы

Созылмалы гранулематоз

Чедиак – Хигасси синдромы

Гипер – IgE синдромы

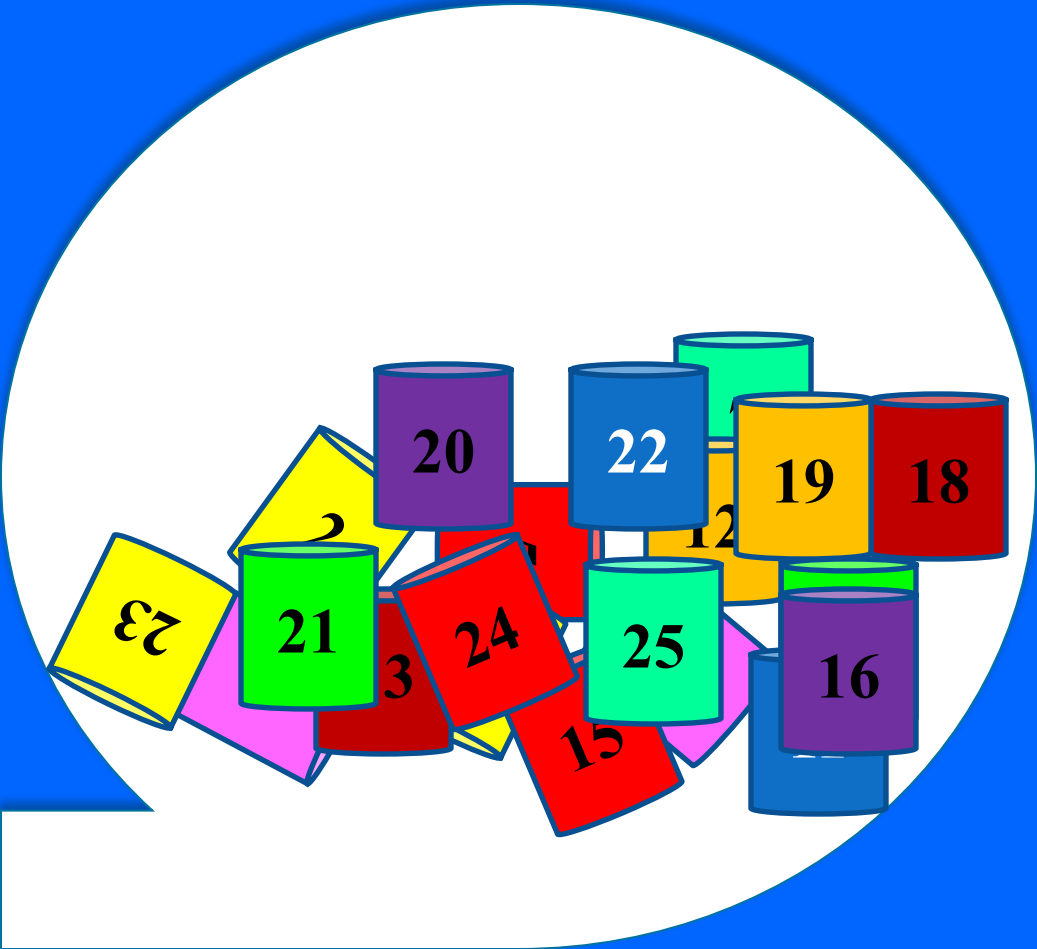
БИНТО

миллионер



БИНТО

миллионер



8





Ауыр комбинирленген иммунтапшылық
Х-тіркескен типі. Ақауы:

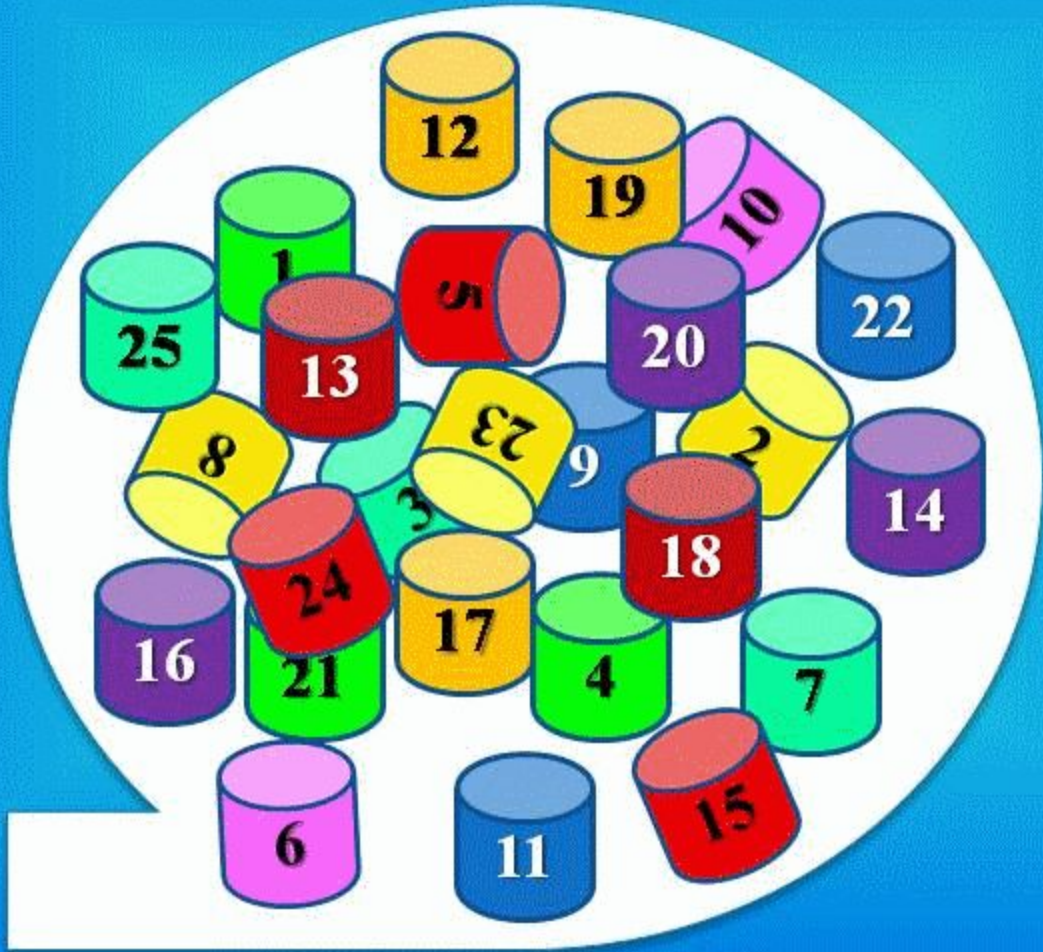


Жауабы

В- ЖӘНЕ Т-ЛИМФОЦИТТЕРДІҢ
ЖЕТІЛУІНІҢ БҰЗЫЛЫСТАРЫ.

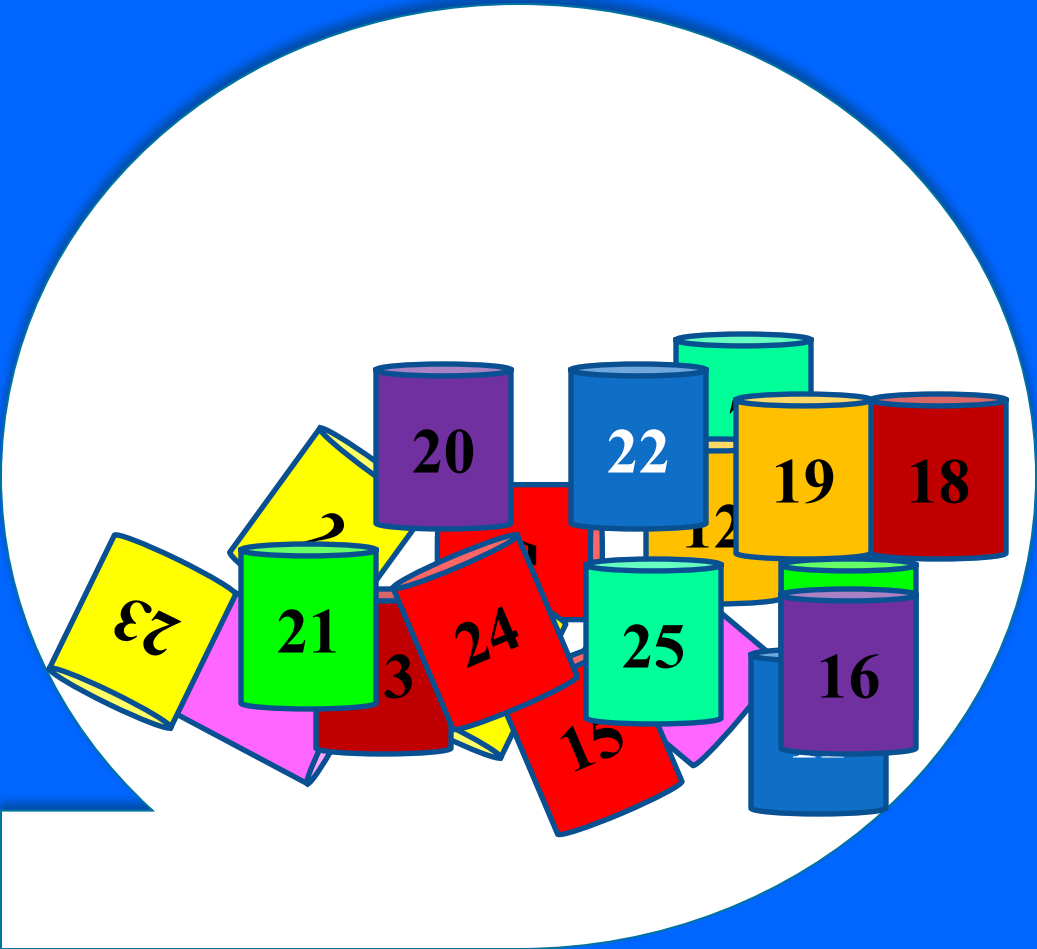
БИНТО

миллионер



БИНТО

миллионер





Атаксия-телеангиоэктазия (Луи-Барр синдромы)
дегеніміз?



Жауабы

Аутосомды-рецессивті тұқым қуалайды
11хромасоманың мутациясы.

ОЖЖ, лимфоидтық, эндокриндік жүйесінің
патологиясы

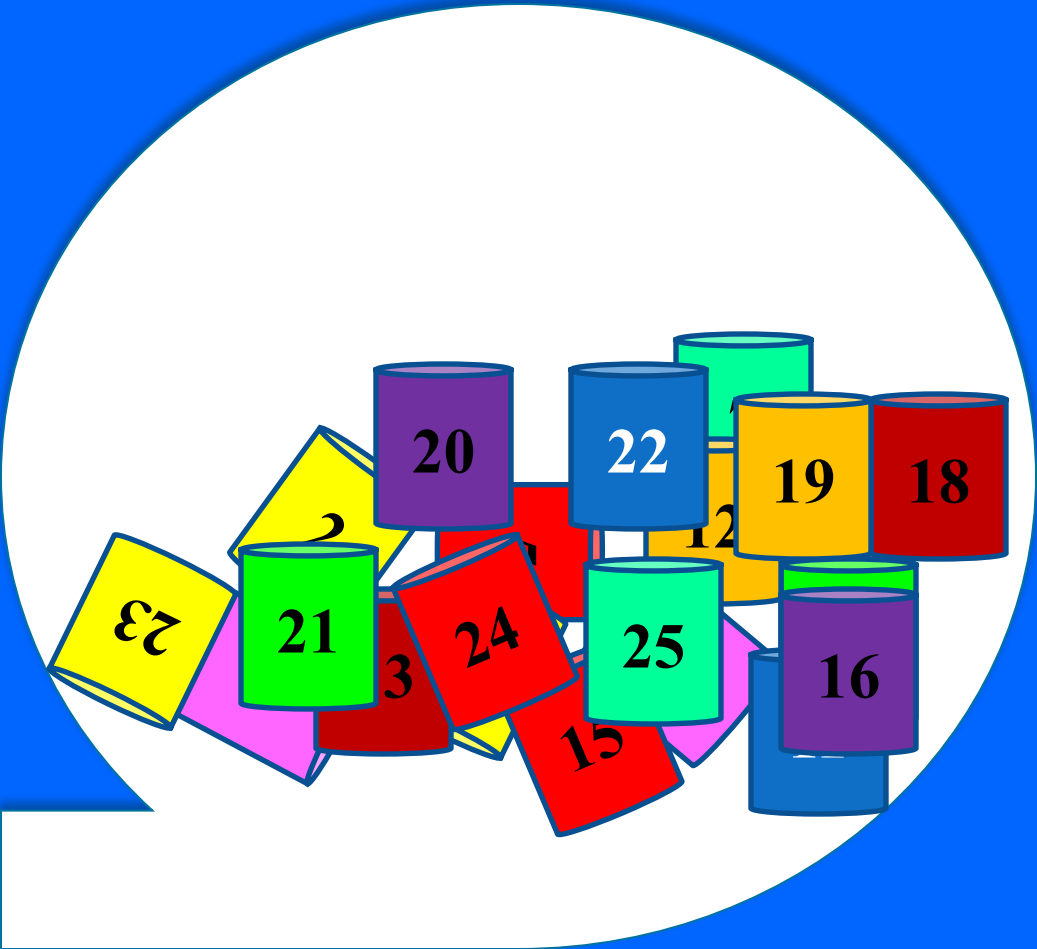
БИНТО

миллионер



БИНТО

миллионер



9





Чедиак-Стейнбринк-Хигасы синдромының клиникалық ерекшелігі:

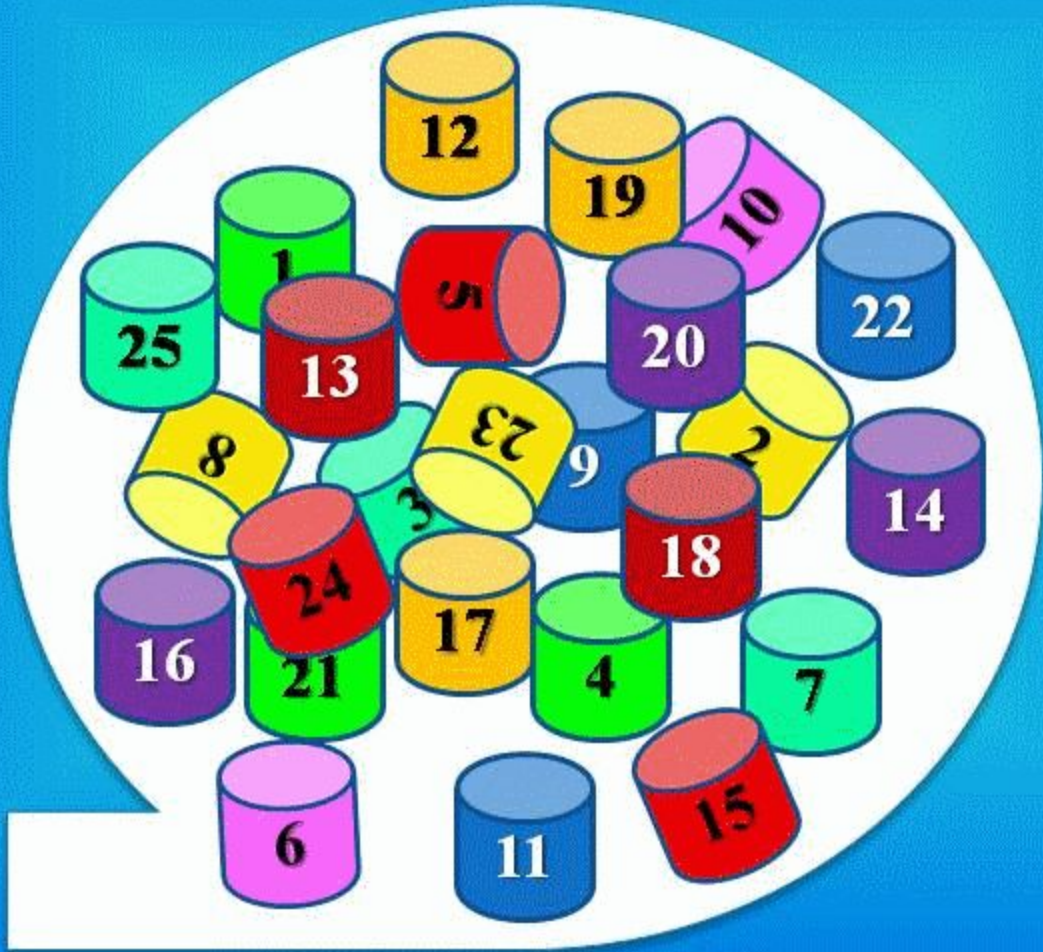


Жауабы

КЛИНИКАЛЫҚ ЕРЕКШЕЛІГІ: АЛЬБИНИЗМ,
ТЕРІНІҢ ФОТОСЕЗИМТАЛДЫҒЫ ЖӘНЕ ІРІНДІ
ҚАБЫНУЫ.

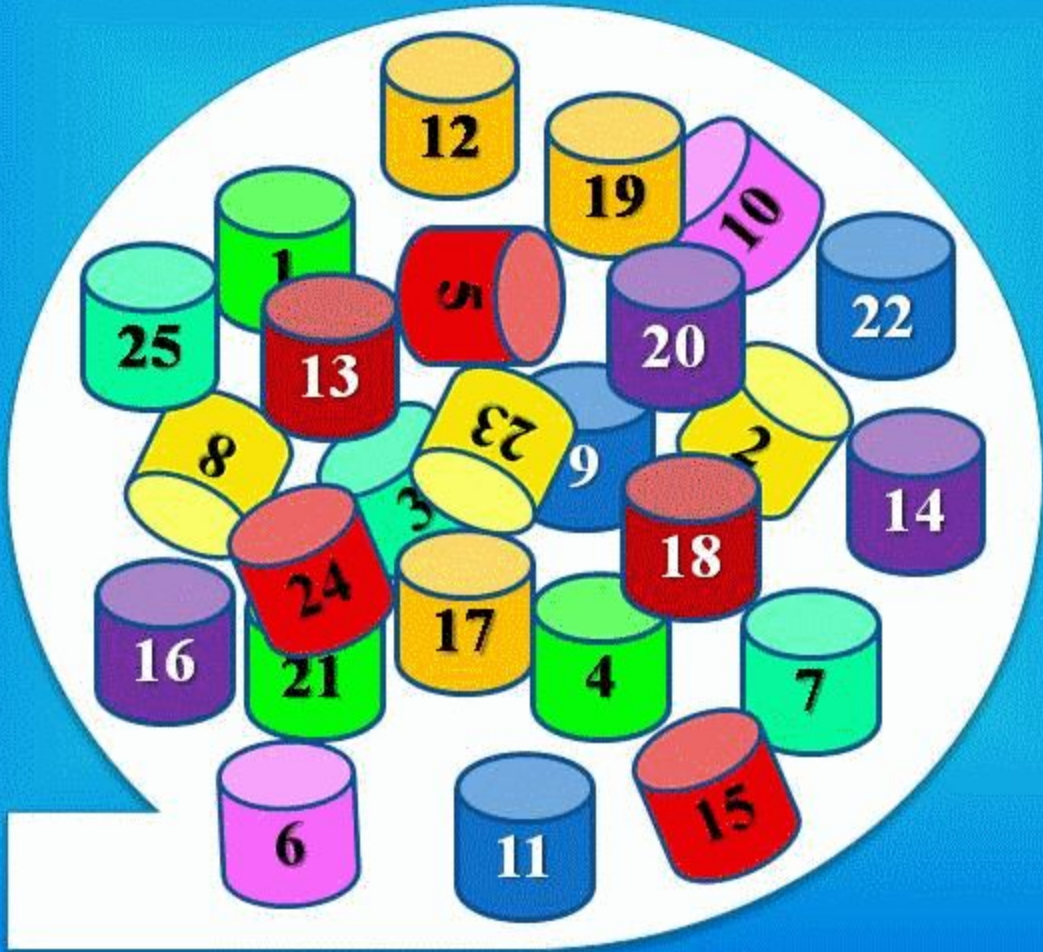
БИНТО

миллионер



БИНТО

миллионер





Ауыр комбинирленген иммунтапшылық
Х-тіркескен типі. Клиникалық ерекшелігі



Жауабы

КЛИНИКАЛЫҚ ЕРЕКШЕЛІГІ: ЛИМФА
ҰЛПАЛАРЫНЫҢ ГИПОПЛАЗИЯСЫ,
ТҰРАҚТЫ ДИАРРЕЯ, МАЛЪАБСОРБЦИЯ, ТЕРІ
ЖӘНЕ ШЫРЫШТЫ (ТЫНЫС АЛУ ЖОЛДАРЫ)
ҚАБАТТЫҢ ИНФЕКЦИЯСЫ. АУРУ ЖИИ
ИНТЕРСТИЦИАЛДІ ПНЕВМОНИЯМЕН,
ГЕПАТИТПЕН, МЕНИНГОЭНЦЕФАЛИТПЕН
АСҚЫНАДЫ.

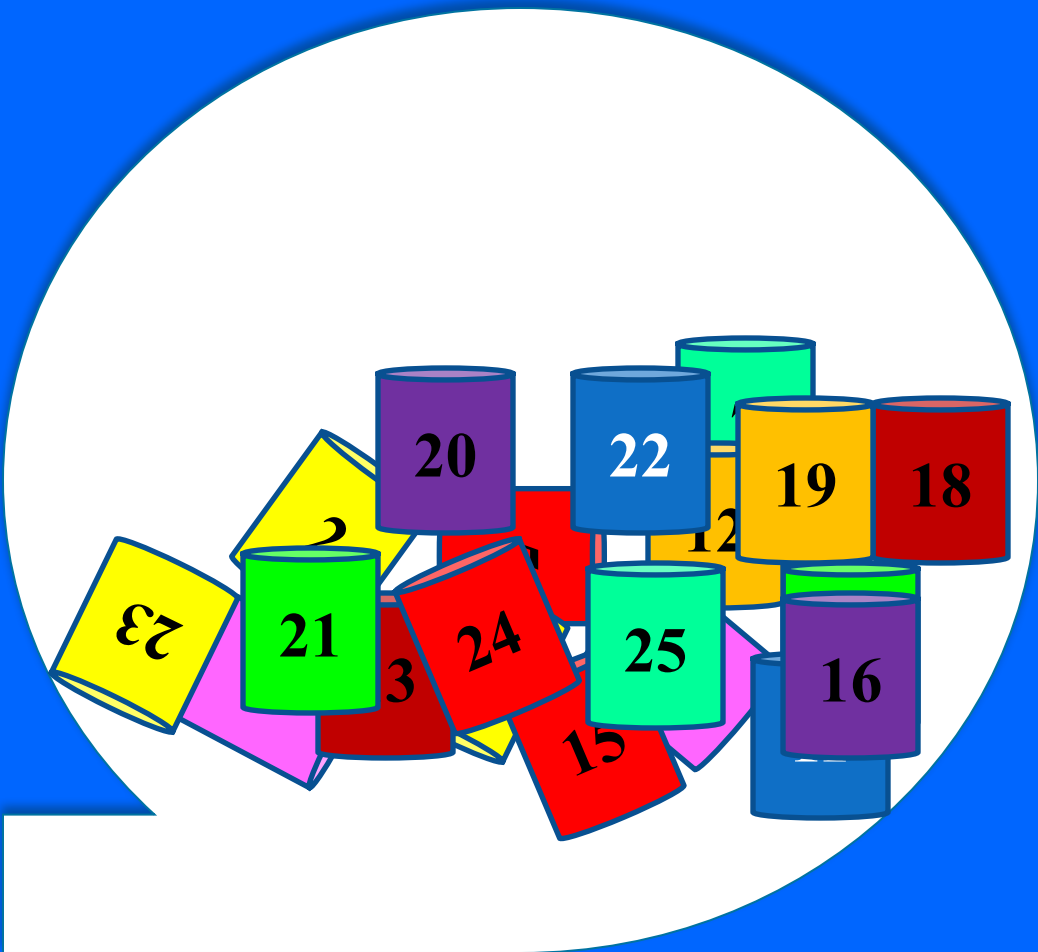
БИНТО

миллионер



БИНТО

МІЛЛІОНЕР



7





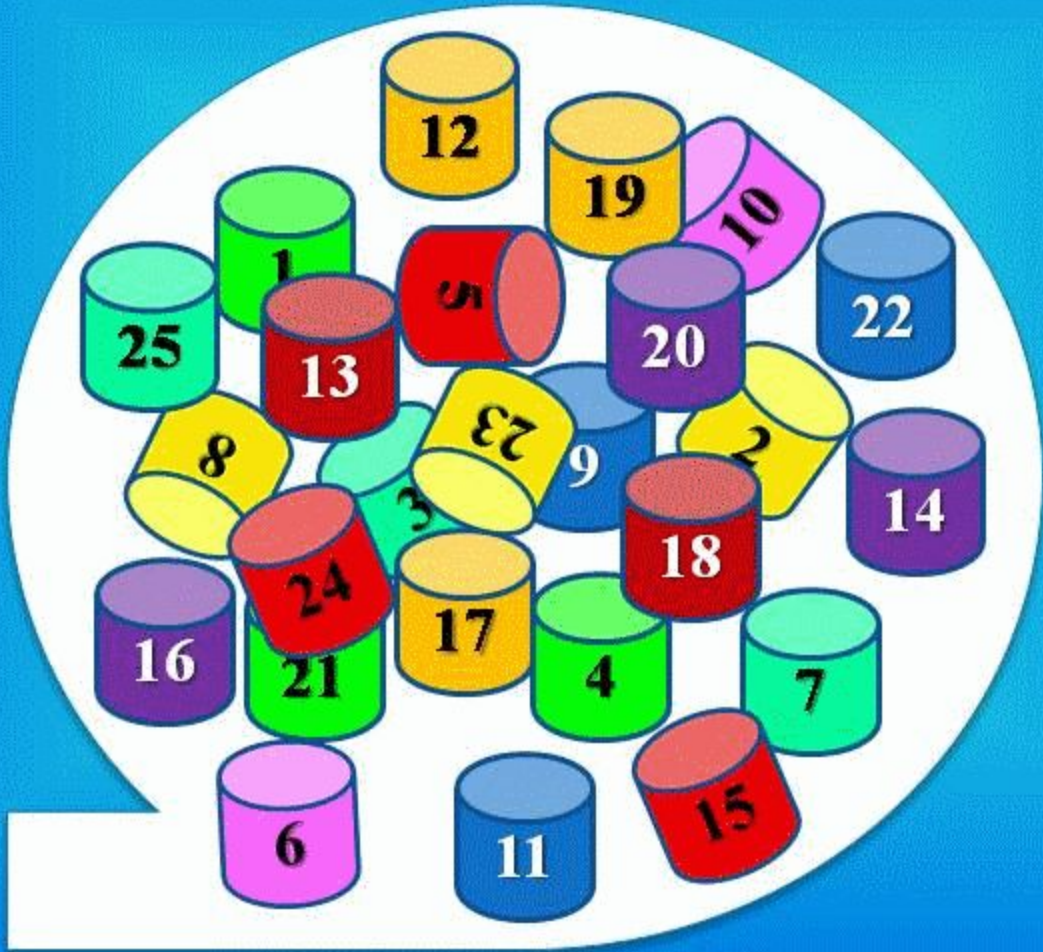
Атаксия-телеангиэктазия (Луи-Барр
синдромы). Ақауы:

Жауабы

В- ЖӘНЕ Т-ЛИМФОЦИТТЕР ҚЫЗМЕТТЕРІНІҢ
БҰЗЫЛЫСТАРЫ. IGA, IGE, IGG ДЕҢГЕЙІ
ТӨМЕНДЕУІ. ТИМУСТЫҢ, КӨК БАУЫРДЫҢ,
ЛИМФА ТҮЙІНДЕРІНІҢ, БАДАМШАНЫҢ
ГИПОПЛАЗИЯСЫ.

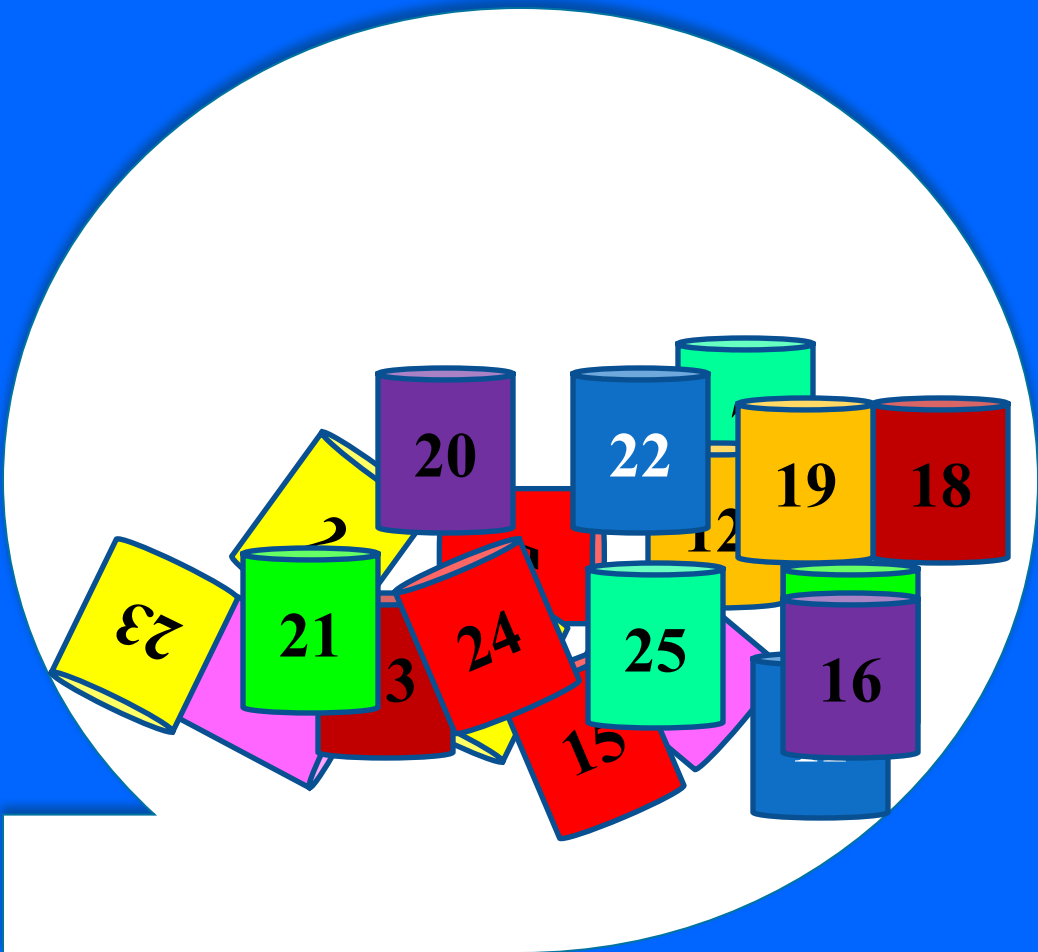
БИНТО

миллионер



БИНТО

МІЛЛІОНЕР



23





Вискотт-Олдрич синдромы. Ақауы?

Жауабы

АҚАУЫ: CD4 ЖӘНЕ CD8
ЖАСУШАЛАРЫ БЕЛСЕНУІНІҢ
БҰЗЫЛУЫ. IGM ӨНІМІ ТӨМЕН. IGG
ҚАЛЫПТЫ. IGA ЖӘНЕ IGE
ЖОҒАРЫ. В-ЛИМФОЦИТТЕР САНЫ
ҚАЛЫПТЫ.

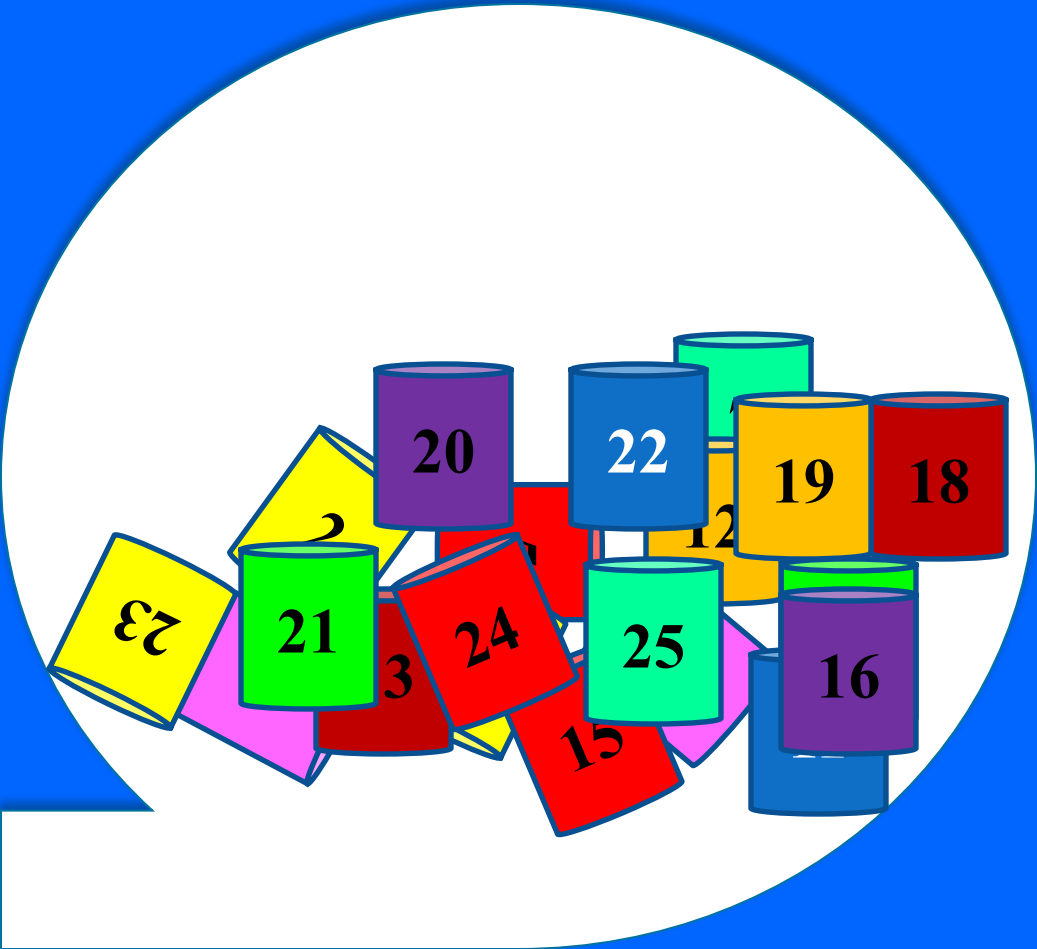
БИНТО

миллионер



БИНТО

миллионер





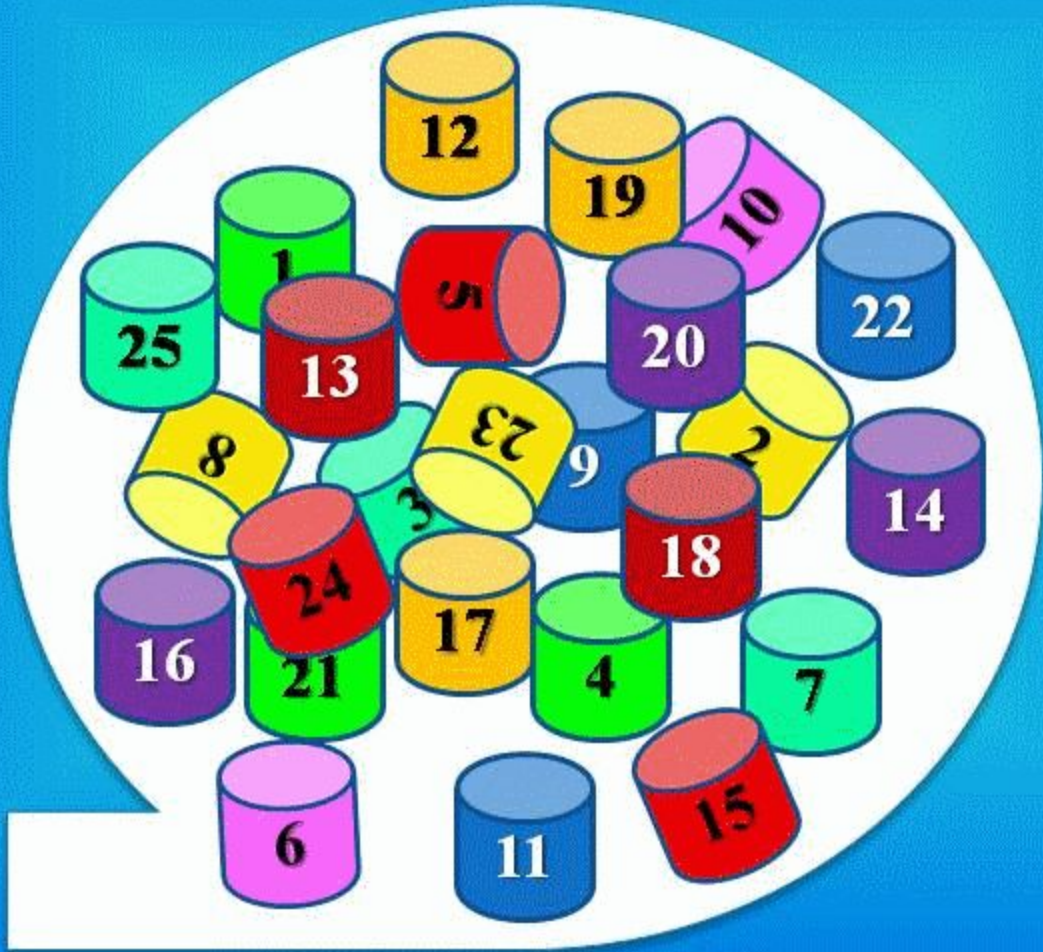
Атаксия-телеангиэктазия (Луи-Барр
синдромы). Клиникалық ерекшелігі

Жауабы

ТЕРІ ЖӘНЕ КӨЗДІҢ ТЕЛЕАНГИЭКТАЗИЯСЫ,
МИШЫҚ АТАКСИЯСЫ, ТЫНЫС АЛУ
ЖОЛДАРЫНЫҢ ИНФЕКЦИЯСЫ, КЕЙІН –
ЖҮЙКЕ, ЭНДОКРИНДІ, ҚАН ТАМЫР
ЖҮЙЕЛЕРІНІҢ ЗАҚЫМДАНУЫ, ҚАТЕРЛІ
ІСІКТЕР.

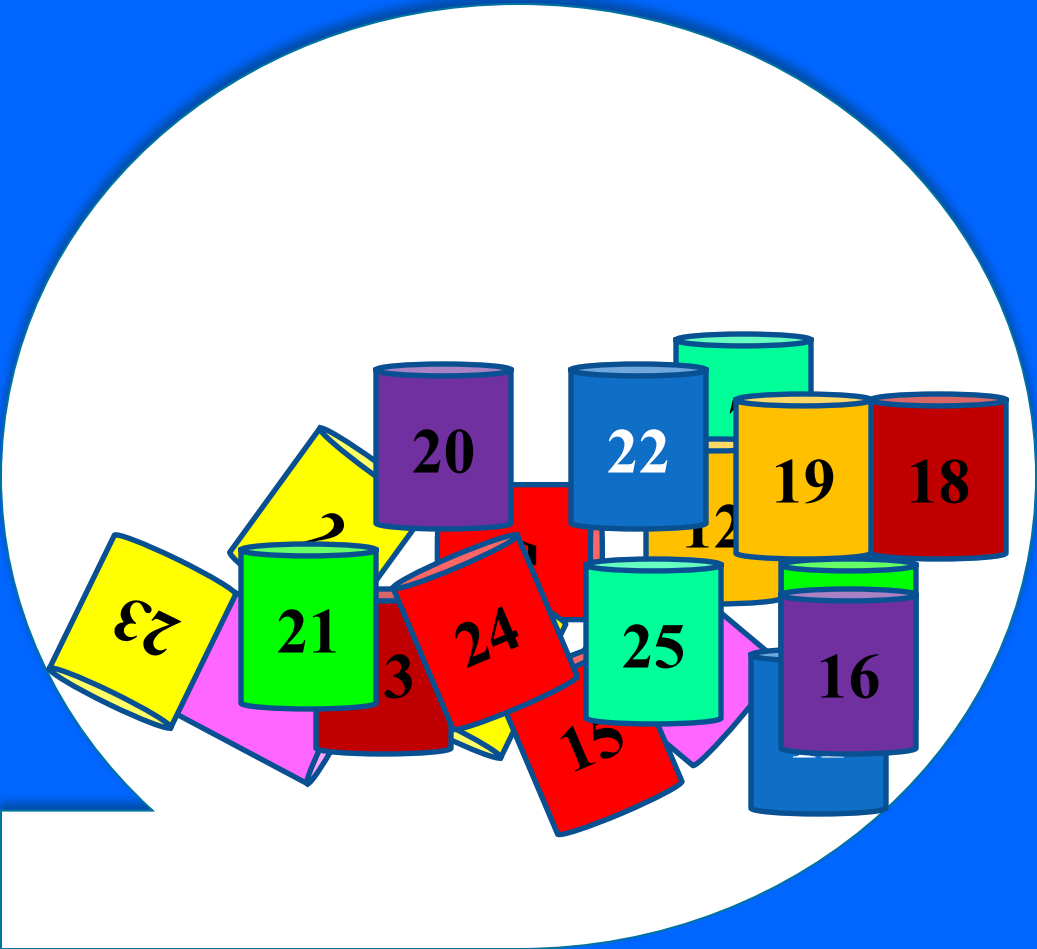
БИНТО

миллионер



БИНТО

миллионер





Вискотт-Олдрич синдромы. Клиникалық
ерекшелігі

Жауабы

ТРИАДА – ЭКЗЕМА,
ТРОМБОЦИТОПЕНИЯ, ЖИІ ІРІНДІ
ЖҰҚПАЛЫ АУРУЛАР, КЕЙІН –
АУТОИММУНДЫҚ АУРУЛАР, ҚАТЕРЛІ
ІСІКТЕР, ГЕМОМРАГИЯЛЫҚ СИНДРОМ.

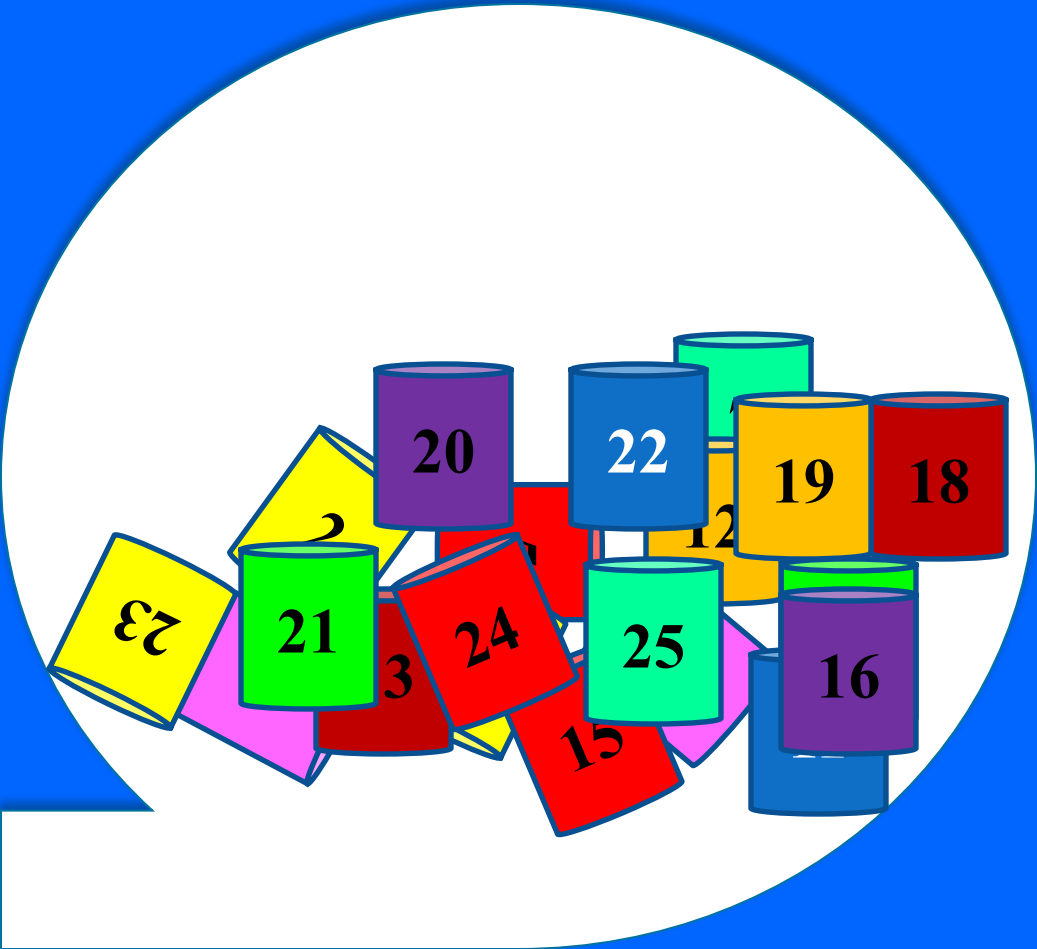
БИНТО

миллионер



БИНТО

миллионер





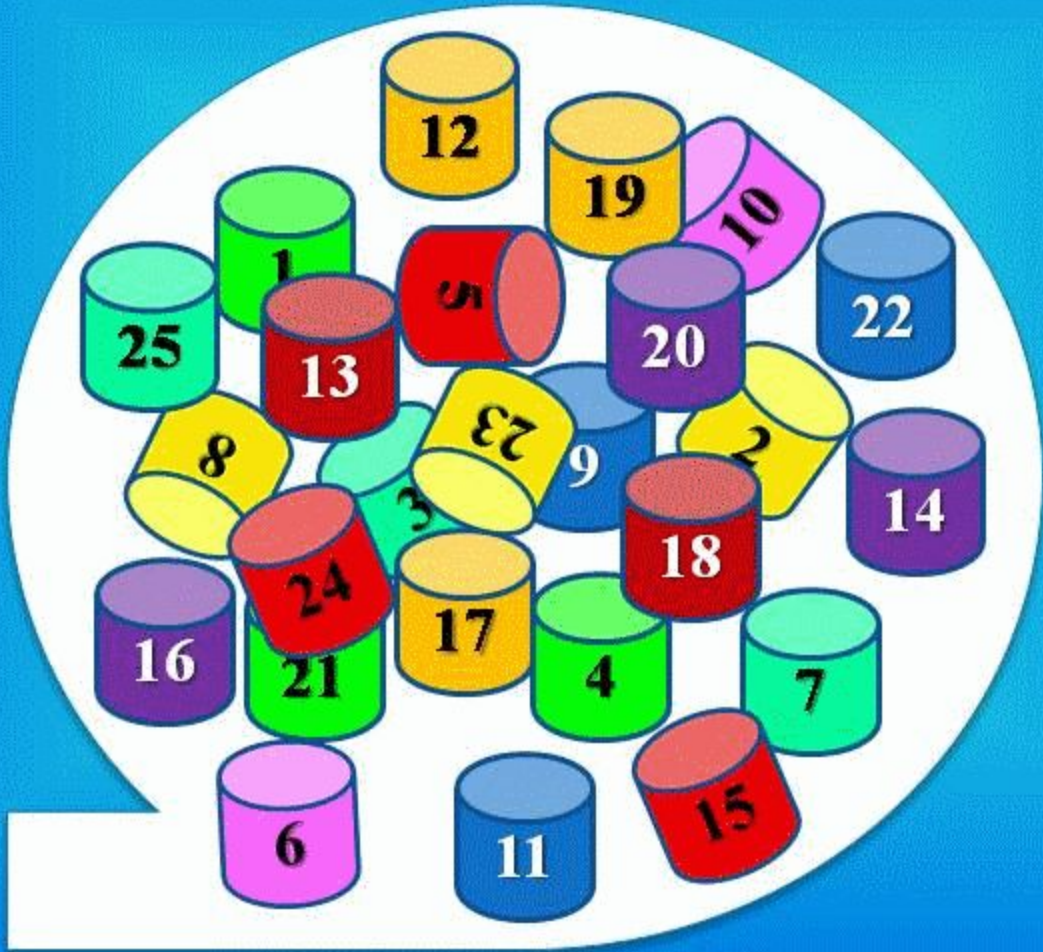
IgM деңгейінің жоғарылауымен жүретін
иммунтапшылық дегеніміз?

Жауабы

Т-ХЕЛПЕРДЕ CD40 ЛИГАНДЫНЫҢ
БОЛМАУЫ. IGM СИНТЕЗІНІҢ
БҰЗЫЛУЫ

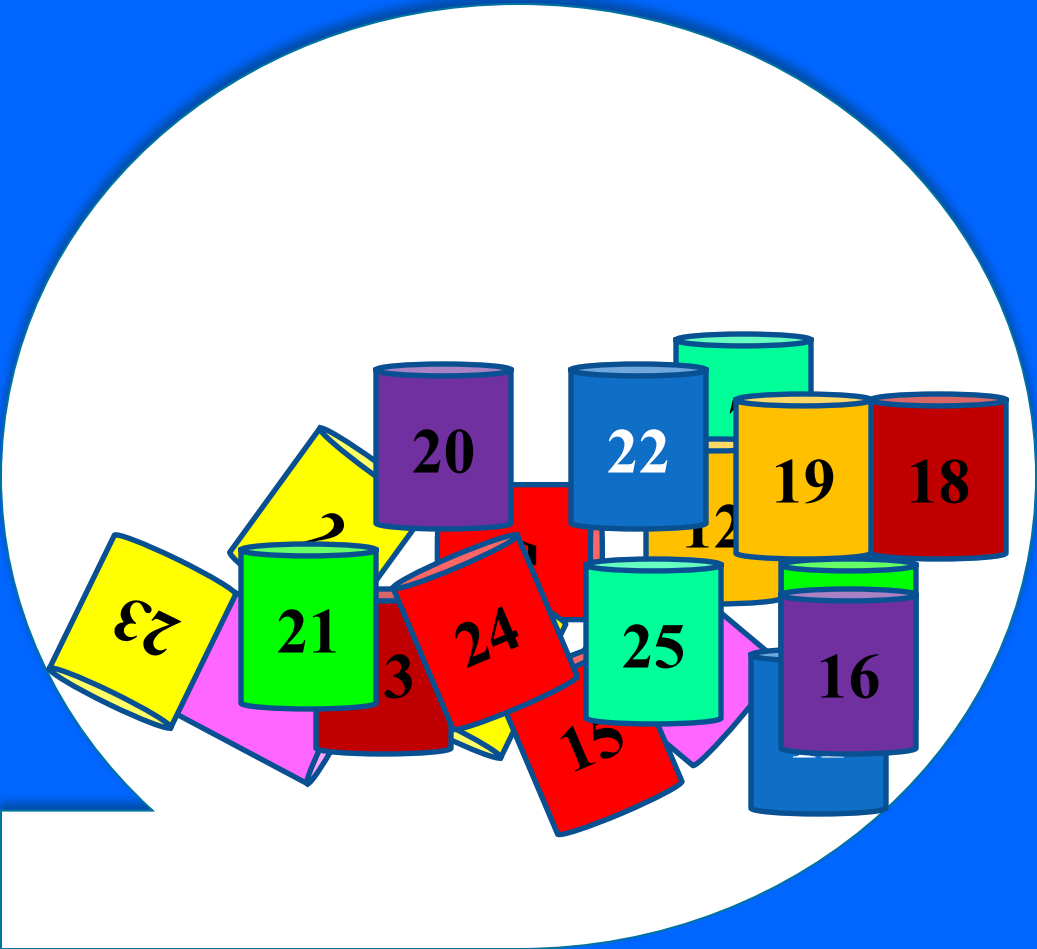
БИНТО

миллионер



БИНТО

миллионер





Созылмалы гранулематоз кезіндегі
зертханалық
тексерудегі өзгерістер?

Жауабы

лейкоцитоз, анемия, ЭТЖ – ның жоғарлауы.
Сарысулық IgA, IgM, IgG деңгейі жоғарлаған

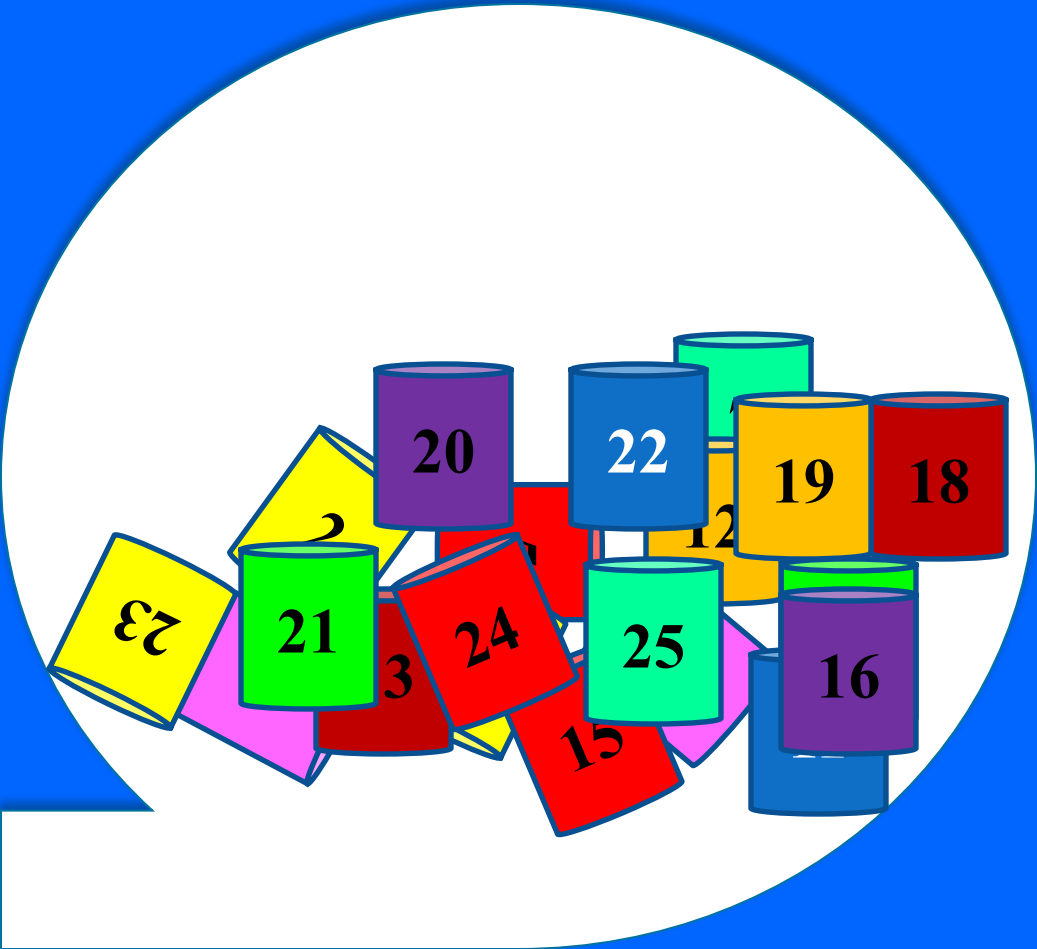
БИНТО

миллионер



БИНТО

миллионер



10





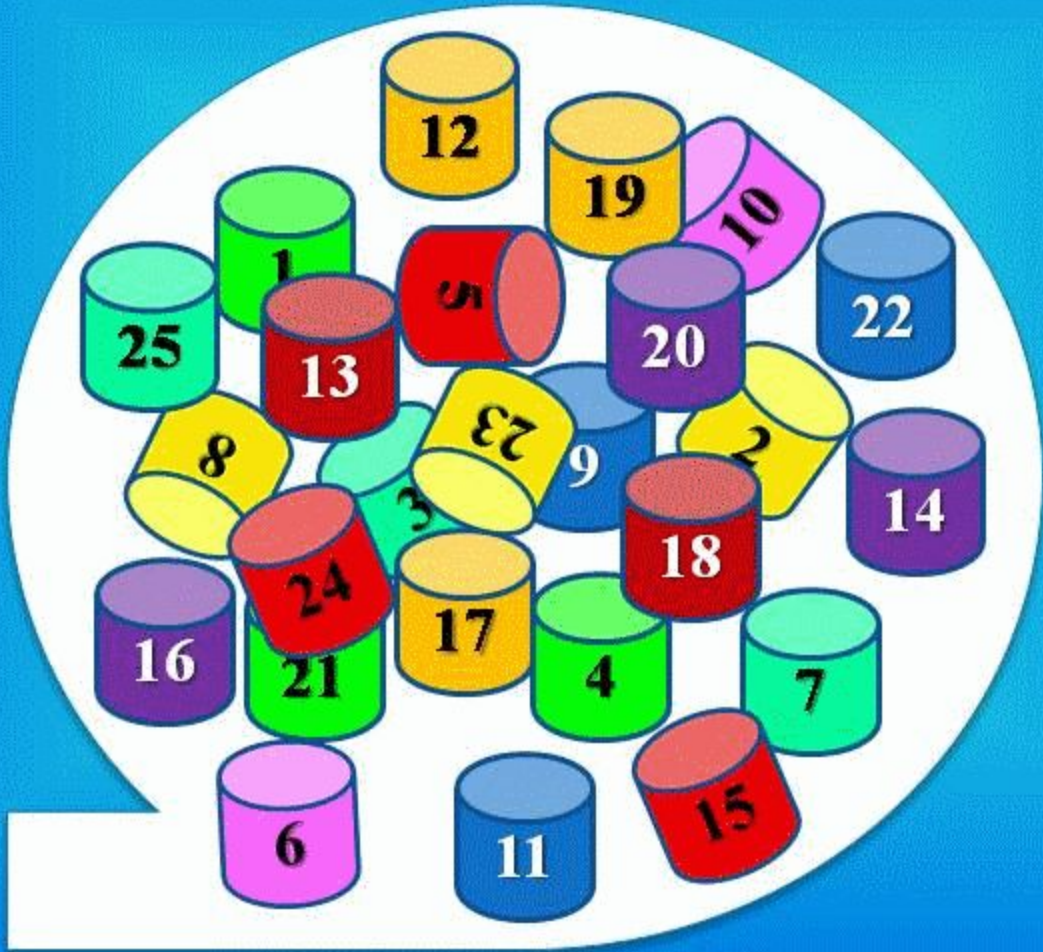
IgM деңгейінің жоғарылауымен жүретін
иммунтапшылық. Клиникалық
ерекшелігі

Жауабы

ЕР БАЛАЛАР АУЫРАДЫ,
PNEUMOCOCCUS CARINI-МЕН
ШАҚЫРЫЛАТЫН ҚАЙТАЛАМАЛЫ
БАКТЕРИЯЛЫҚ ИНФЕКЦИЯЛАР

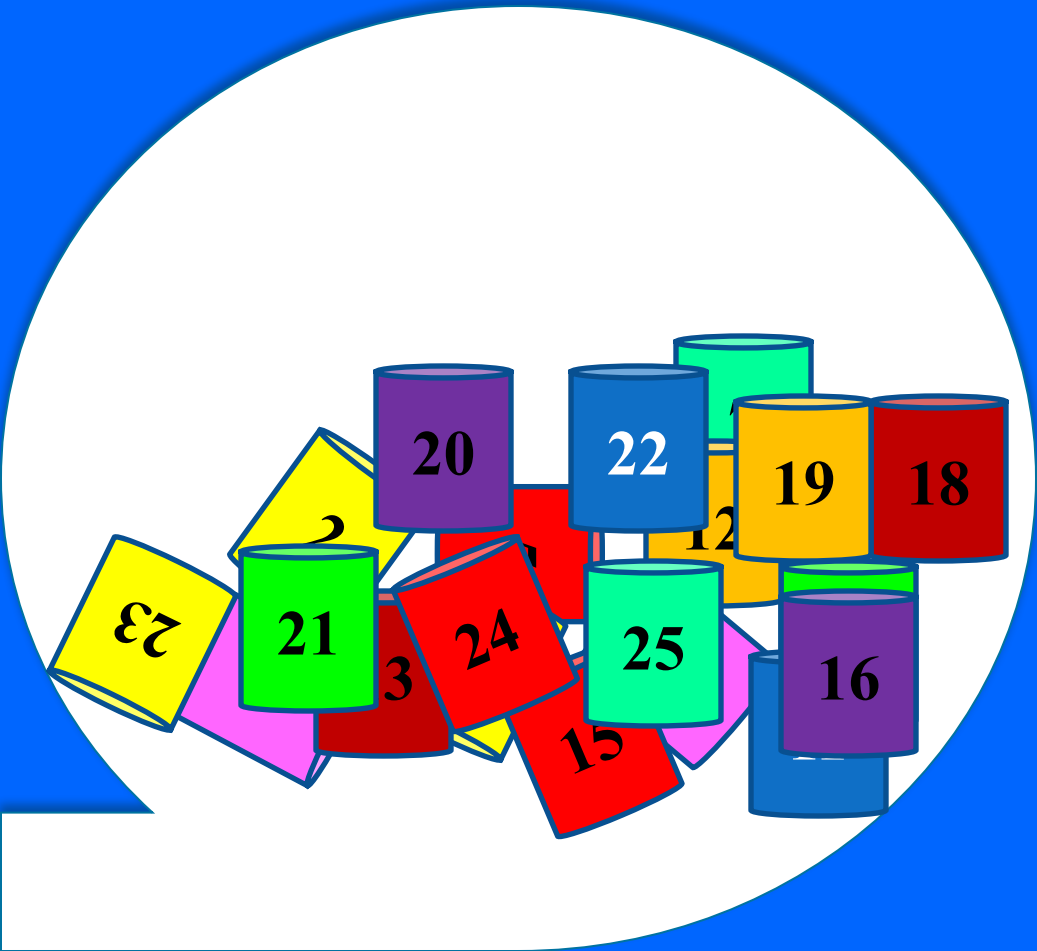
БИНТО

миллионер



БИНТО

миллионер



30





Созылмалы грануломатоз.
Ақауы?

Жауабы

ОТТЕГІ ТӘУЕЛДІ МЕТАБОЛИЗМНІҢ
БҰЗЫЛУЫ НӘТИЖЕСІНДЕ
НЕЙТРОФИЛДЕРДІҢ ҚОРЫТУ
БЕЛСЕНДІЛІГІН БҰЗЫЛУЫ

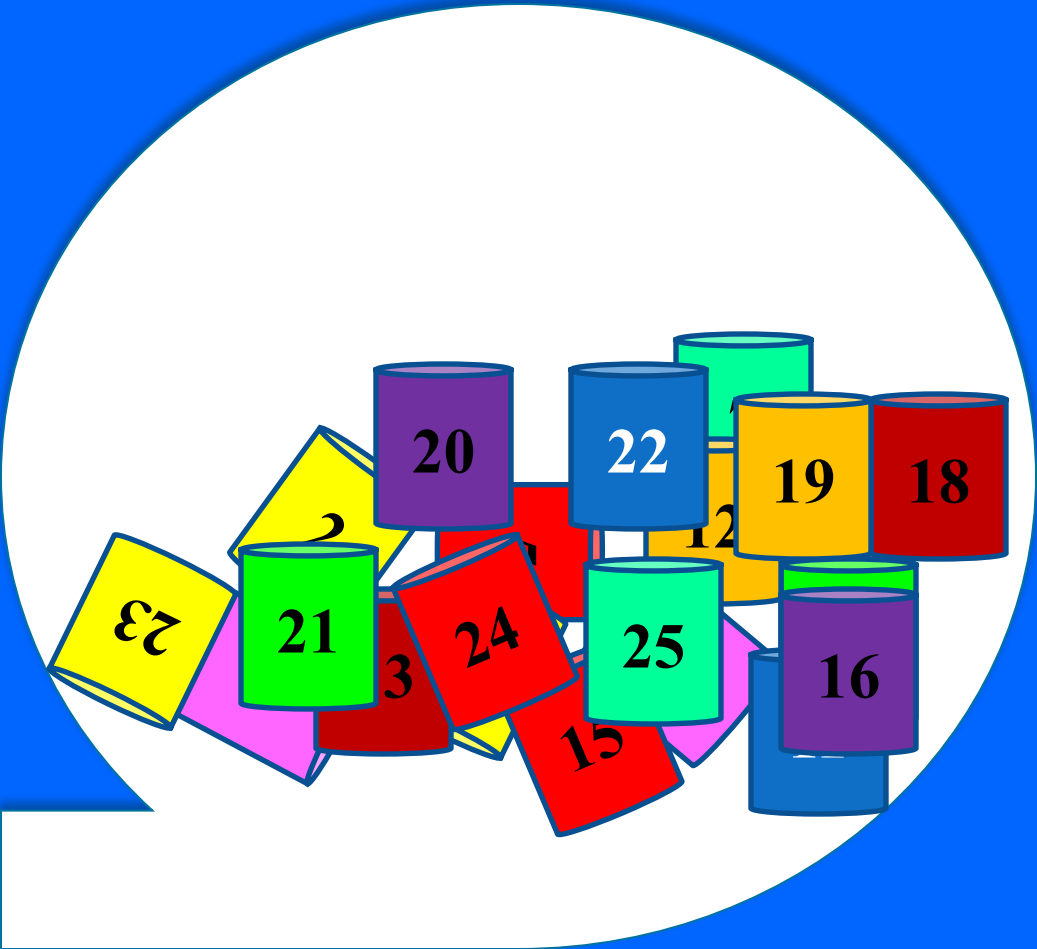
БИНТО

миллионер



БИНТО

миллионер



18





Чедиак-Хигасси синдромы.
Зертханалық тексерудегі
өзгерістер?

Жауабы

Зертханалық тексеруде
гранулоцитопения,
нейтрофилдердің
бактериоцидтік қасиеттерінің
төмендеуі

Назарларыңызға
рахмет!

