

**Тақырыбы: Қояншық мінезді
тыныс тұншықпасында
тұншығу синдромы**

Орындаған: Әбентаева Ж

Тексерген: Курмангалиева Г.Н

ЭПИЛЕПСИЯ

- Бұл созылмалы, полиэтиологиялық, ОЖЖ ауруларымен шектеледі, ол қайталамалы тырыспамен және есінің әртүрлі бұзылыстары мен одан кейінгі амнезиямен болатын тырыспасыз параксизмдармен, сонымен қатар ЭЭГ арнайы суретінмен сипатталады. Эпилептикалық ұстама қыртысты нейрондардың тым гиперсинхронды разрядтармен байланысады.

ЭТИОЛОГИЯСЫ

- Популяция жиілігі - 0,8-1,2%
- Тұрғындардың 5% өмірінде кем деген де 1 ұстама болады,
- Науқастардың 20-30% ауру өмірлік болып қалады,
- Барлық жағдайлардың 1/3 науқастың өлім себебі ұстамамен байланысты,
- Ұстамалар айналасындағыларға потенциалды қауіпті,
- Психоэмоционалды және интеллектуальді дамудың өзгерісі болуы мүмкін,
- Жиі антиконвульсанттар жанама әсері,
- Барлық жағдайлардың 25% ем тиімсіз
- Тырыспалы ұстамалар ересек адамдарға қарағанда балалық шақта 5-10 есе жиі кездеседі
- Балалар арасында ұстама жиілігі 1000-ға 15-20, ал нервті-психикалық ауру арасында 10-15%
- Шамамен 60% өмірінің алғашқы 3 жылына келеді

ЭТИОЛОГИЯЛЫҚ ФАКТОРЛАРЫ

- **Эндогенді:** генетикалық негізі - көптеген нейронды разрядтардың пайда болуы үшін тырыспалық дайындық немесе параксизмальді реактивтілік, эпилептикалық ұстамалардың қайталануына әкеледі,
- **Экзогенді:** бас миының органикалық зақымдануымен байланысты эпилептикалық белсенділіктің тұрақты ошағы: перинатальді факторлар,
 - бас-ми жарақаттары,
 - нейроинфекция,
 - интоксикация,
 - тамырлар аурулары,
 - жүйке жүйесінің аурулары

ЭПИЛЕПСИЯ ТҮРЛЕРІНІҢ КЛАССИФИКАЦИЯСЫ

Симтоматикалық - этиологиясы мен патологиялық ошақтың локализациясы анықталған

Криптогенді - этиология анықталмаған, бірақ мидың органикалық зақымдануы анық

Идиопатикалық - этиология және мидың органикалық зақымдалуы туралы мәліметтер анықталмаған

ЭПИЛЕПСИЯНЫҢ БАСҚА ДА ТҮРЛЕРІ

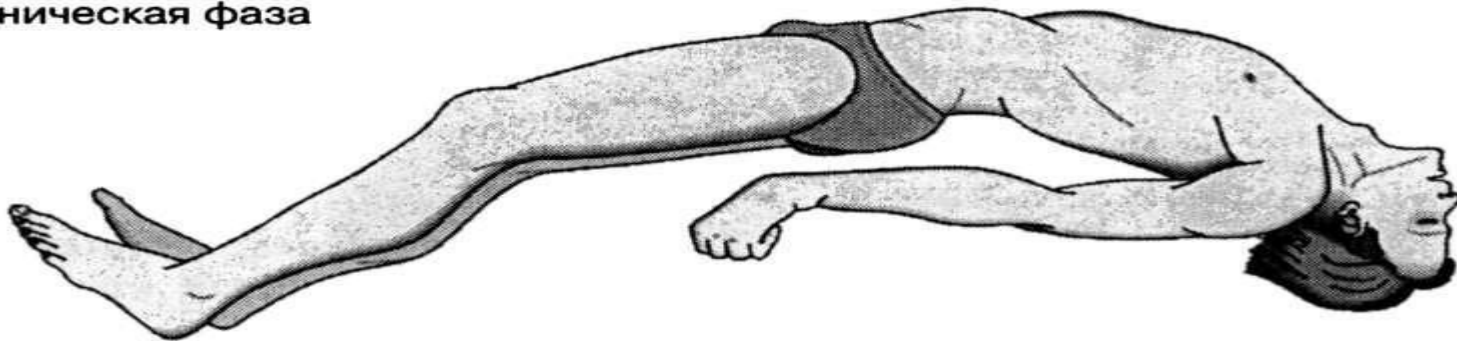
- Генерализденген
- Парциальды
- классификацияланбайтын
 - I. Генерализденген ұстама
 1. Тырыспалы
 - тонико-клоникалық
 - тоникалық
 - Клоникалық
 - миоклоникалық атониялық

2. Абсанстар типті атипті

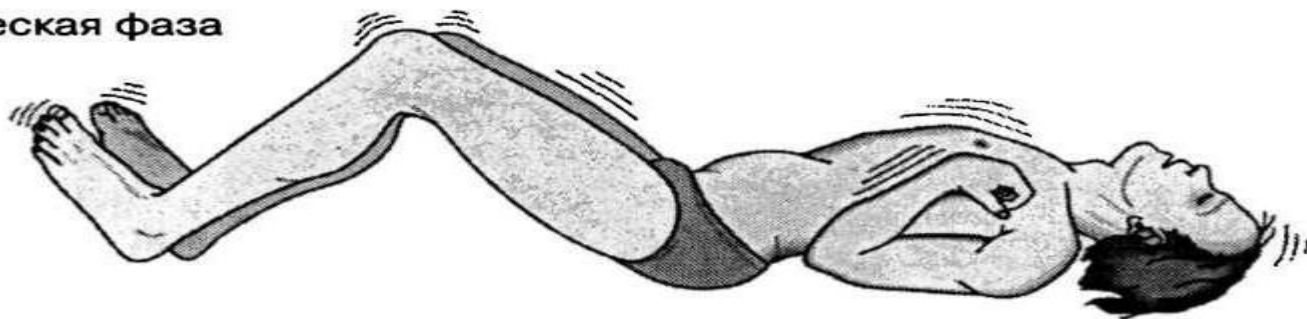
II. Парциальді (фокальді) ұстамалар

- A. Қарапайым парциальді ұстама. Моторлы, Сенсорлы, Вегетативті, Психикалық
- B. Күрделі парциальді ұстама. Қарапайым парциальді ұстама болып басталады да есінің бұзылуына әкеледі Есінің бұзылуымен басталады
- B. Екіншілік генерализденген парциальді ұстама.

Тоническая фаза



Клоническая фаза



ЭПИЛЕПТИКАЛЫҚ ҰСТАМА КРИТЕРИИ

Пароксизмалдылығы

Қысқа уақытта

стереотиптілігі

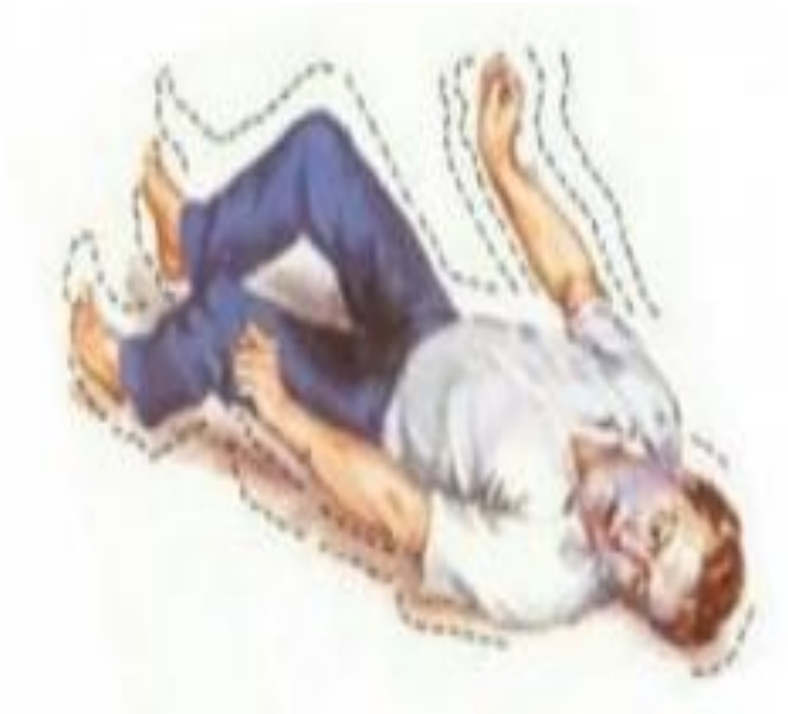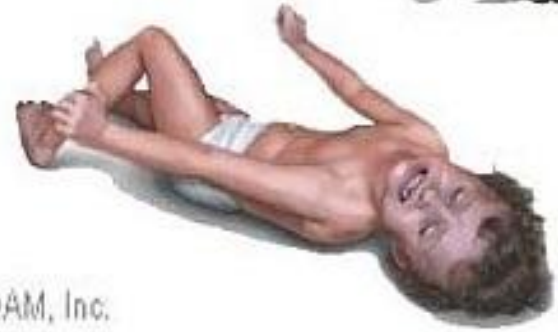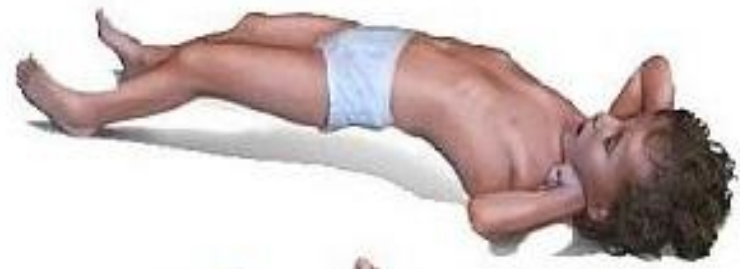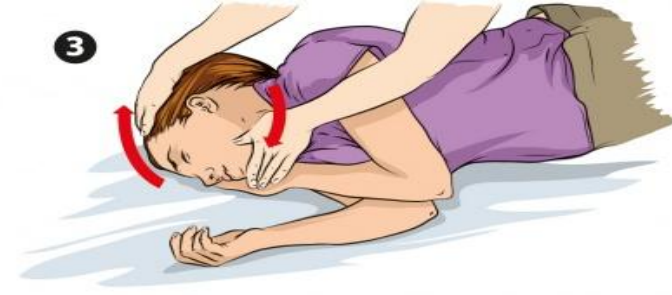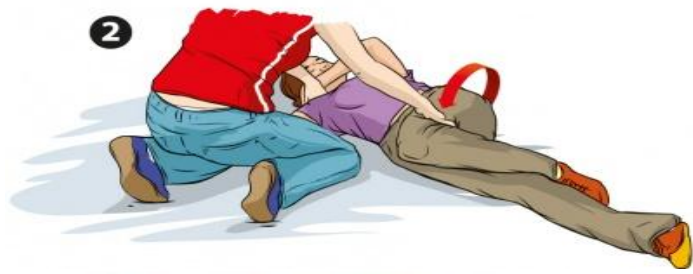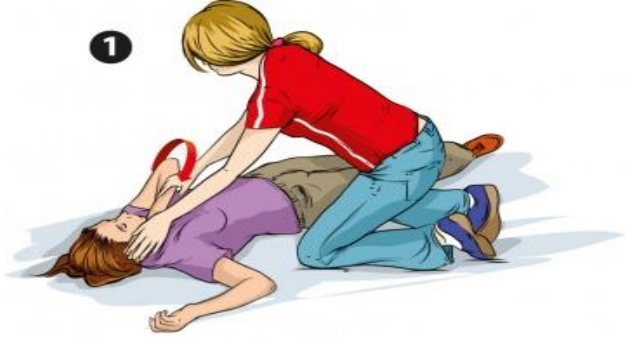Амнезиямен
байқалатын естің
бұзылысы

АБСАНСТАР (КІШІ ҰСТАМАЛАР — PETIT MAL)

- Қысқа уақытта кенеттен естің өшуімен, ұзақтығы бірнеше секунд және жеңіл клоникалық, тоникалық немесе атониялық компонентты қатып қалумен, автоматизмдармен вегетативті көріністермен сипатталады.
- Типті абсанс - ұзақтығы 5-20 сек және ол жеңіл клоникалық тартылулармен, әсіресе мимикалық бұлшықеттерде, бұлшықет тонусының өзгеруімен, кейде қысқа автоматизмдармен, вегетативті көріністермен, сонымен қатар пик разрядтармен, яғни ЭЭГ-да жиілігі 3 сек баяу толқындармен қатар жүруі сипатталады.
- Ұстама кенет басталғандай кенет аяқталады.
- Ұстамадан кейін, ұстамадан кейінгі шатасулар болмайды.
- Абсанстар қоршаған орта тұрмақ науқастың өзінеде білінбеуі мүмкін.

ПАРЦИАЛЬДІ (ФОКАЛЬДІ) ҰСТАМАЛАР

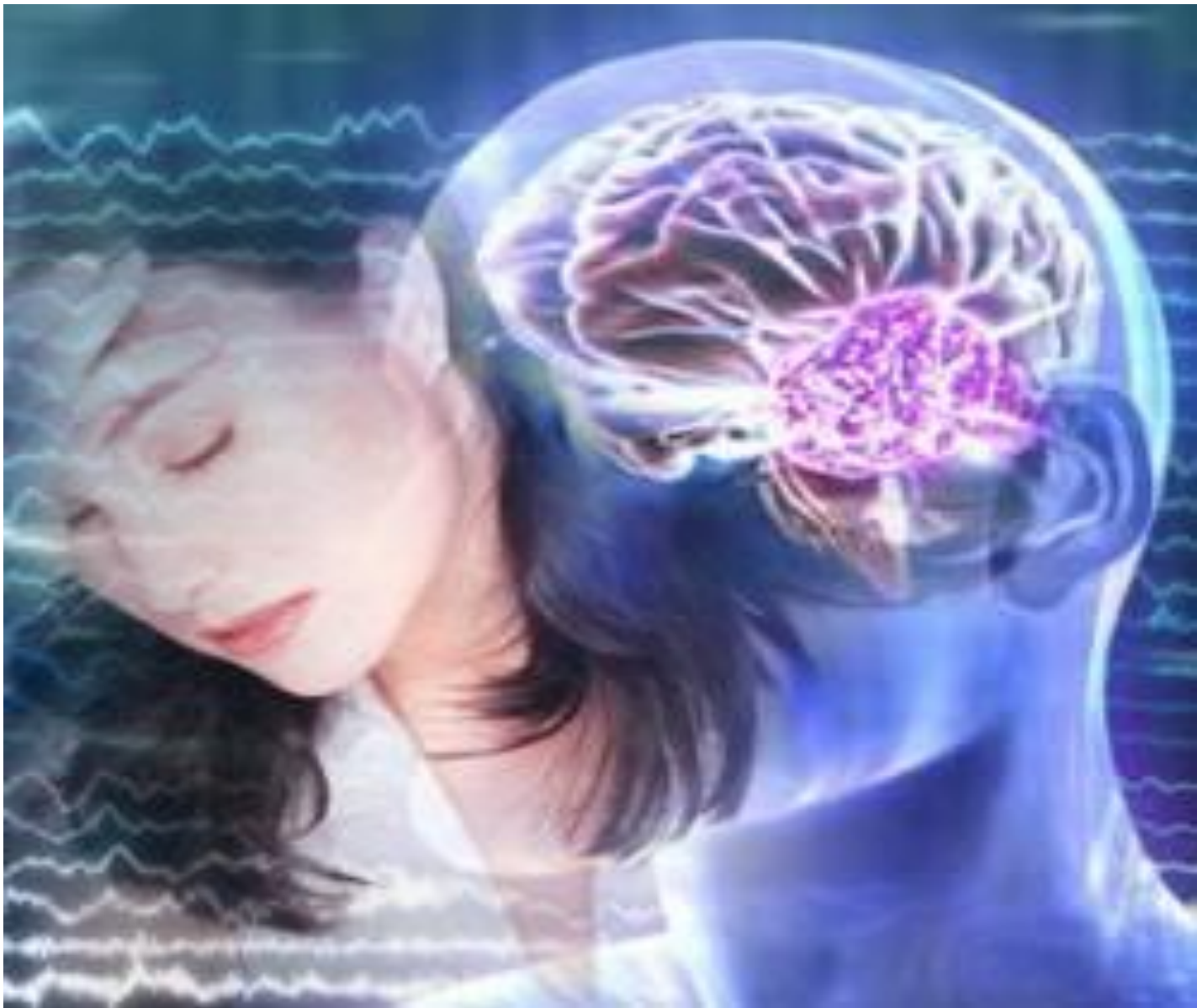- Ми қыртысындағы эпилетикалық қозумен шектелетін бөлік нәтижелері,
- Бас миындағы ошақты үрдісті көрсетеді
- Ұстаманың парциалдылығы туралы оның клиникалық көріністері мен ЭЭГ мәліметтері арқылы анықтайды,
- Парциальді ұстамалар 3 топқа бөлінеді



© ADAM, Inc.

ҮЛКЕН ГЕНЕРАЛИЗДЕНГЕН ТОНИКО-КЛОНИКАЛЫҚ ҰСТАМАЛАР — GRAND MAL

- басы басының бұрылуы және науқастың құлауы
- тоникалық фаза — 10-20 сек. Бірінен кейін бірі, келесілер: көздің ашуы, бұғу, қолдың ротациясы мен әкетуі, бастың жазуы, тоникалық айқай, қолдарын жазу, аяқтың жазу ротациясы және әкелуі. Апноэ терінің цианозын шақырады
- клоникалық фаза — шамамен 30 сек. Қысқа уақытты барлық дененің бүккіш тарылуларымен көрінеді. Бұл жағдайда жиі тілін тістеп алады, кейде еріксіз зәрдің шығаруыда болады
- Ұстама жалпы вегетативті реакциямен: тахикардия және ↑АҚ, қарашықтың ұлғаюы, гипергидроз, гиперсаливациямен қатар жүреді. Ұстаманың жалпы ұзақтығы 20 сек-тан 2 минутқа дейін болады. Ұстамадан кейінгі кезең (кейде ұстамадан кейінгі команы қосқан кезінде) бірнеше минуттан бірнеше сағатқа дейін болуы мүмкін.



МИОКЛОНИЯЛЫҚ ҰСТАМА

- **Миоклониялар** — қыртысты, қыртыс асты немесе жұлынды деңгейде үзікті, қысқа уақытты, ырғақты немесе ырғақсыз бұлшықеттердің тартылуларын айтады.
- Миоклониялық ұстамалар жалпы бір реттік немесе олардың қысқа сериялармен шектелуін сипаттайды.
- Эпилептикалық миоклонии көбінесе екі жақты, мультифокальді және асимметриялы болуы сирек емес, бір реттік ұстама шамамен 1 секундқа созылады, ол тоқ соққандай болып келеді.
- Миоклониялық тартылулар абсанстар және парциальді ұстамалар құрлымында байқалуы мүмкін.

АТОНИЯЛЫҚ (АКИНЕТИКАЛЫҚ НЕМЕСЕ АСТАТИКАЛЫҚ) ҰСТАМАЛАР

- Бұл науқасты жиі бас жарақаттарына әкелетін, тонустың бірден жоғалып, науқастың еденге құлауымен сипатталады.
- Ұстама ұзақтығы – бірнеше секунд (1 минутқа дейін).
- Жеңіл түрінде ұстама бастың салбырауымен (егер науқас стол басында отырса) немесе төменгі жақтың салбырауымен көрінеді.
- Тонусының төмендеуі тек атониялық ұстама кезінде ғана емес абсанстар, қарапайым немесе күрделі парциальді ұстамалар кезінде де байқалады, бірақ ол кенеттен еденге құламайды, біртеңдеп отырғандай болады.
- Атониялық абсанстарға қарағанда атониялық ұстамалар ұзағырақ және ұстамадан кейінгі құбылыстар байқалады.

АВТОМАТИЗМ (ПСИХОМОТОРЛЫ ҰСТАМА)

- координацияланған қозғалыс акты, ол эпилептикалық ұстама кезінде немесе одан кейін есінің көмескіленуін айтады, одан кейін амнезиялатын: шайнау , жұту , ерінін жалау, жымию дыбыстарды немесе сөздерді қайталау әндету, қолдарды бір-біріне үйкелеу, шеңбер бойынша жүру және т.б.
- Науқас ұстама дейін бастаған қозғалыстарын ұстама кезінде де қозғалысын жалғастыра беруі мүмкін, егер олар салыстырмалы қарапайым болса (мысалы, жүру немесе шайнау), кейде олар алдына тосқан кеседен шайды ішуі мүмкін.

ЕКІНШІЛІК ГЕНЕРАЛИЗДЕНГЕН ПАРЦИАЛДЫ ҰСТАМА

- Қарапайым немесе күрделі парциалды ұстама сияқты басталлады, кейін генерализденген тонико-клоникалық ұстамаға трансформаланады
- Екіншілік генерализденген ұстама кезінде парциалды компонент аура ретінде көрінеді, ұстамадан кейінгі Тодд параличі немесе ЭЭГ-да фокальді өзгеріспен көрінеді,
- Ұстамалар ұзақтығы 30 секундтан 3 минутқа дейін,
- Ұстамадан кейінгі кезең – бірнеше минуттан бірнеше сағатқа дейін.

ЭПИЛЕПСИЯ ДИАГНОСТИКАСЫ

- Шектелген патологияларды бөліп алу: инсульт, мидың ісігі, жарақаттан кейінгі бас ми ішілік гематома, менингоэнцефалит және т.б.
- КТ және МРТ жүргізу барысында эпилепсия және ошақ локализациясының құрлымдық негізін анықта аламыз (тыртықты үрдіс, атрофия, киста, гидроцефалия, қарыншалар деформациясы)
- Анамнез жинау барысында перинатальді патология, а көңіл бөлу .Туыстарында эпилептикалық ұстамалардың бар жоғын анықтау Ерте жастағы анамнезінде - жаңа туылған кезеңіндегі тырыспа, спазмофилия, фебрильді тырыспалар
- ЭЭГ-да - эпилептикалық белгілер тән: пиктар, сүйір толықндар, пик-толқын комплекстары, гиперсинхронды альфа-ырғақ, баяу тербелістердің болуы (дельта - бета - толқын)
- Патологиялық жағдай, мылжындау, деталлизация, пунктуальді, тез ренжиді, мазасыз, жадысының нашарлауы, қызығушылық ортасы тар, эгоцентризм Дифференциальді диагностиканы истерия және талмамен жүргізеді

ЭПИЛЕПСИЯ ЕМІ

- Эпилепсияны шақырған біріншілік сырқатқа әсер ету, (мысалы, ісікті алу, абсцестер немесе жарақатты гематомалар
- Қауіп факторларын жою
- АЭС-ті ұзақ қабылдау
- **ЭҚЗ (АЭС) қолдану принципі**
Препараттардың индивидуальді таңдалуы
- Үздіксіз
- Ұзақтығы (ең соңғы ұстамадан кейін кем дегенде 5 жыл)
- Бір науқас - бір дәрігер

ТЫРЫСПАЛЫ ҰСТАМА КЕЗІНДЕГІ ТАКТИКА

- Ұстама кезіндегі науқасқа көмек ол жарақаттардан және аспирациядан сақтау.
- Науқасты төсекке немесе еденге жатқызады, шама келгенше қырымен, науқасқа қауіпті заттарды жаныннан алып тастаймыз.
- Жағасы мен белдігін босатамыз.
- Тілді шайнауының алдын алуға тырыспаңыз, себебі тістердің арасына қандай да бір зат салу нәтижесі тістердің сынуына негіз болады. Диазепамды көк тамырға енгіземіз (реланиум, 10 мг натрия хлоридінің изотониялық ерітіндісінде) көбінесе ұстама уақыты 5-10 минтан асқан кезде.
- Ұстамадан кейін реланиумді бұлшықетке енгізген тәжірибеде - бұл шара қажетсіз, себебі ол ұстамалардың қайталануы алдын алмайды.
- Науқас әбден есін жиғанша оны қараусыз қалдыруға болмайды.

НАЗАРЛАРЫҢЫЗҒА
РАХМЕТ!!!