

Батыс - Қазақстан мемлекеттік медицина университеті
Хирургиялық және балалар стоматология кафедрасы

Уақытша және тұрақты тістердегі
пульпиттердің этиологиясы және патогенез,
клиникасы, диагностика және емдеу
принципі.

Мамандығы: 5В130200 Стоматология
Пәні: Балалар стоматология негіздері
Курс: 4

Лектор: Султанова Г.Д.

Дәрістің мақсаты

Дәріс аяқталған соң, Сіздер білулеріңіз қажет:

- балалардың пульпиттерінің жіктелуін білуді;
- балалардың пульпиттерінің клиникалық ағымының ерекшеліктеріне түсініктеме беруді;
- балалардың пульпиттерін нақтамалай білуді;
- балалардың пульпиттерін емдеу принциптерін білуді;

Дәріс жоспары

- Проблемалық жағдай
- Уақытша және тұрақты тістердің ұлпаларының дамуының жалпы заңдылықтары
- Балалардың пульпиттерінің эпидемиологиясы, этиологиясы, патогенезі
- Балалардың пульпиттерінің топтастырылуы
- Әр жастағы балалардың пульпиттерінің клиникасы және нақтамасы мен емі

Проблемалық жағдай

Бала 5 жас 6 айлық. Кариозды қуыстың болуына шағымданады. Объективті: оң жақ төмеңгі екінші молярдың шайнау беткейінде өлі еттенген тіндерге толы кариозды қуыс бар. Оларды алған кезде тіс қуысымен жалғасқаны анықталды. Тіс қуысы түбі зондпен тексергенде ауырады. Екінші моляр аймағындағы өтпелі қатпардың сілемейлі қабаты боз-қызғылт түсті, перкуссия теріс. Рентгенологиялық тексеру жүргізілді.

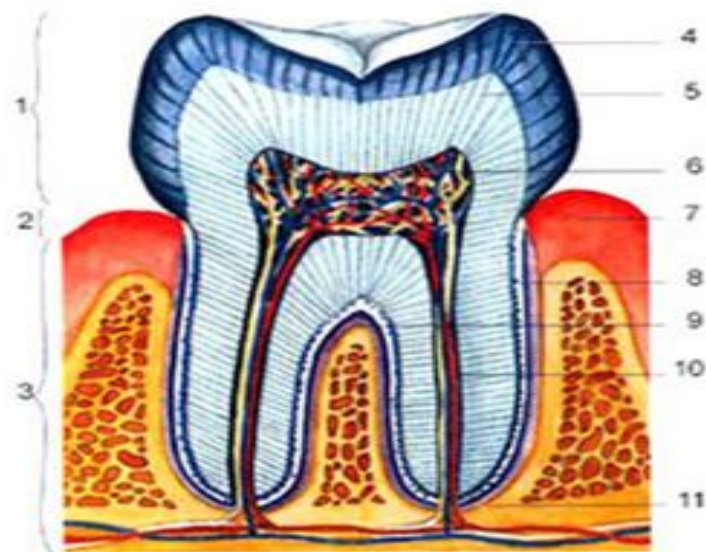
- ⦿ Аталған мәселеге қандай себептер әкелді?
- ⦿ Алдын ала диагноз қойыңыз?

Уақытша және тұрақты тістердің ұлпаларының дамуының жалпы заңдылықтары.

- Ұлпа - борпылдақ дәнекер тін, одонтобласт қабатының болуы, дентиннің сақталуы мен дамуына шешуші ролын атқарады. Ұлпаның басқа айырмалық шегі болып торшалық элементтердің қабатты диспозициясы саналады.
- Ұлпаның васкуоляризациясы бірегей: тұйық қуыс жағдайында қанмен қамтамасыз ету жүргізіледі, қанның келуі мен қайтуы өзек санымен қатты шектелген.

Ұлпаның қызметі

- пластикалық;
- қорғаныш (одонтобласттар, фагоцитоз);
- трофикалық (қанмен қамтамасыз етілу).



- | | |
|--------------------------|---------------------|
| 1. Коронка зуба | 7. Десна |
| 2. Шейка зуба | 8. Зубной цемент |
| 3. Корень зуба | 9. Надкостница зуба |
| 4. Зубная эмаль | 10. Нервы и сосуды |
| 5. Зубная кость (дентин) | 11. Зубная альвеола |
| 6. Зубная пульпа | |

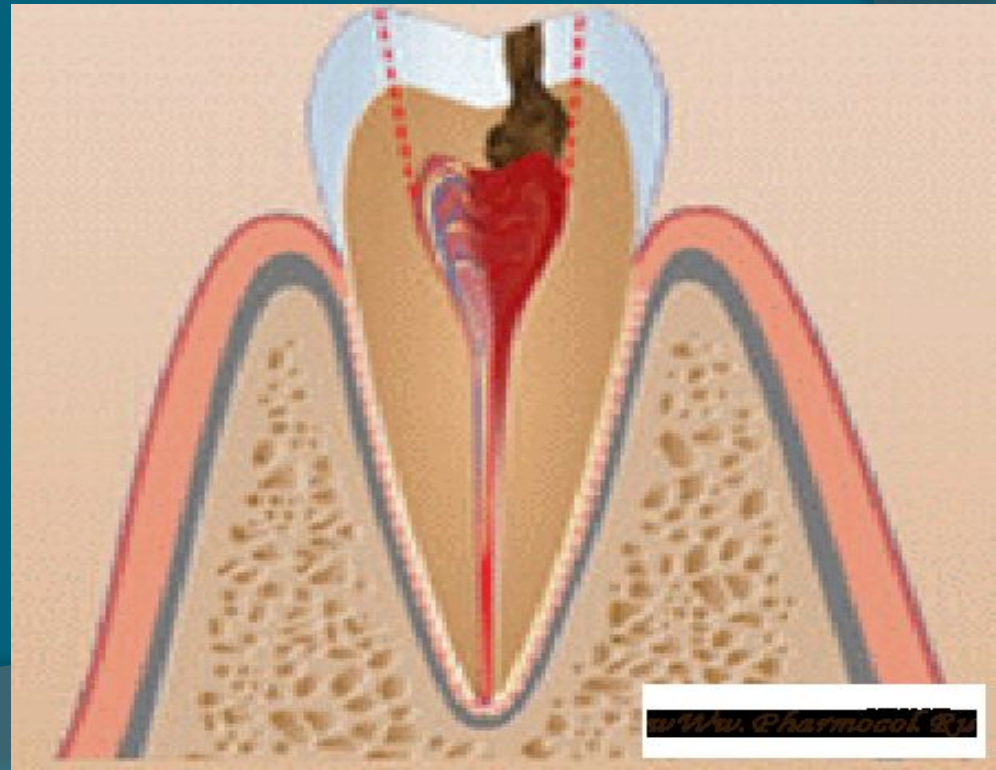
Ұлпаның даму кезеңдері:

- Уақытша тістерге:
- 1 кезең - ұлпаныың функциональды белсенділігінің дамуы (тіс түбірінің қалыптасуы)
- 2 кезең - ұлпаның функциональды пісіп жетілуі (түбірдің қалыптасуының тұрақтануы)
- 3 кезең - ұлпаның функциональді қасиетінің бәсеңдеуі (тіс түбірінің сорылуы).

- Тұрақты тістерге:
- 1 кезең - ұлпаның функциональды пісіп жетілуінің тұрақтануы (тіс түбірінің қалыптасуы)
- 2 кезең - функциональды пісіп жетілудің болуы (тіс түбірлерінің толық қалыптасуы)
- 3 кезең - ұлпаның функциональды белсенділігінің төмендеуі (кәрілік белгілері).

Балалардың пульпиттерінің эпидемиологиясы, этиологиясы, патогенезі

- Пульпиттің таралуы келесі факторларға байланысты:
- 1. Жоспарлы сауықтыру деңгейіне
- 2. Тіс кариесінің алдын алу деңгейіне
- 3. Балаларға диспансерлі қызмет көрсету деңгейіне



Этиологиясы:

- биологиялық агенттер;
- жарақаттық факторлар;
- химиялық факторлар;
- термиялық факторлар.

Патогенезі.

- функциональды-химиялық өзгеру сатысы;
- айқын морфологиялық өзгерістерінің біліну сатысы ;
- меншікті қабыну сатысы.

○ Т.Ф.Виноградова бойынша пульпиттердің топтастырылуы

- Уақытша тістердің жедел пульпиттері
 - 1. Жедел сары сулы (сірлі) пульпит
 - 2. Жедел іріңді пульпит
 - 3. Жедел пульпиттер, процеске периодонт немесе аймақтық лимфа түйіндерінің қосылуымен
- Тұрақты тістердің жедел пульпиттері
 - 1. Жедел сары сулы жартылай пульпит
 - 2. Жедел сары сулы жалпы (толық) пульпит
 - 3. Жедел іріңді жартылай пульпит
 - 4. Жедел іріңді жалпы пульпит

- Уақытша және тұрақты тістердің созылмалы пульпиттері
- 1. Қарапайым пролиферативті пульпит
- 2. Проплиферативті гипертрофиялық пульпит
- 3. Созылмалы гангреналы пульпит
- 4. Созылмалы пульпиттің асқынуы (барлық түрлерінің).

Пульпиттердің МКБ-Х бойынша жіктелуі

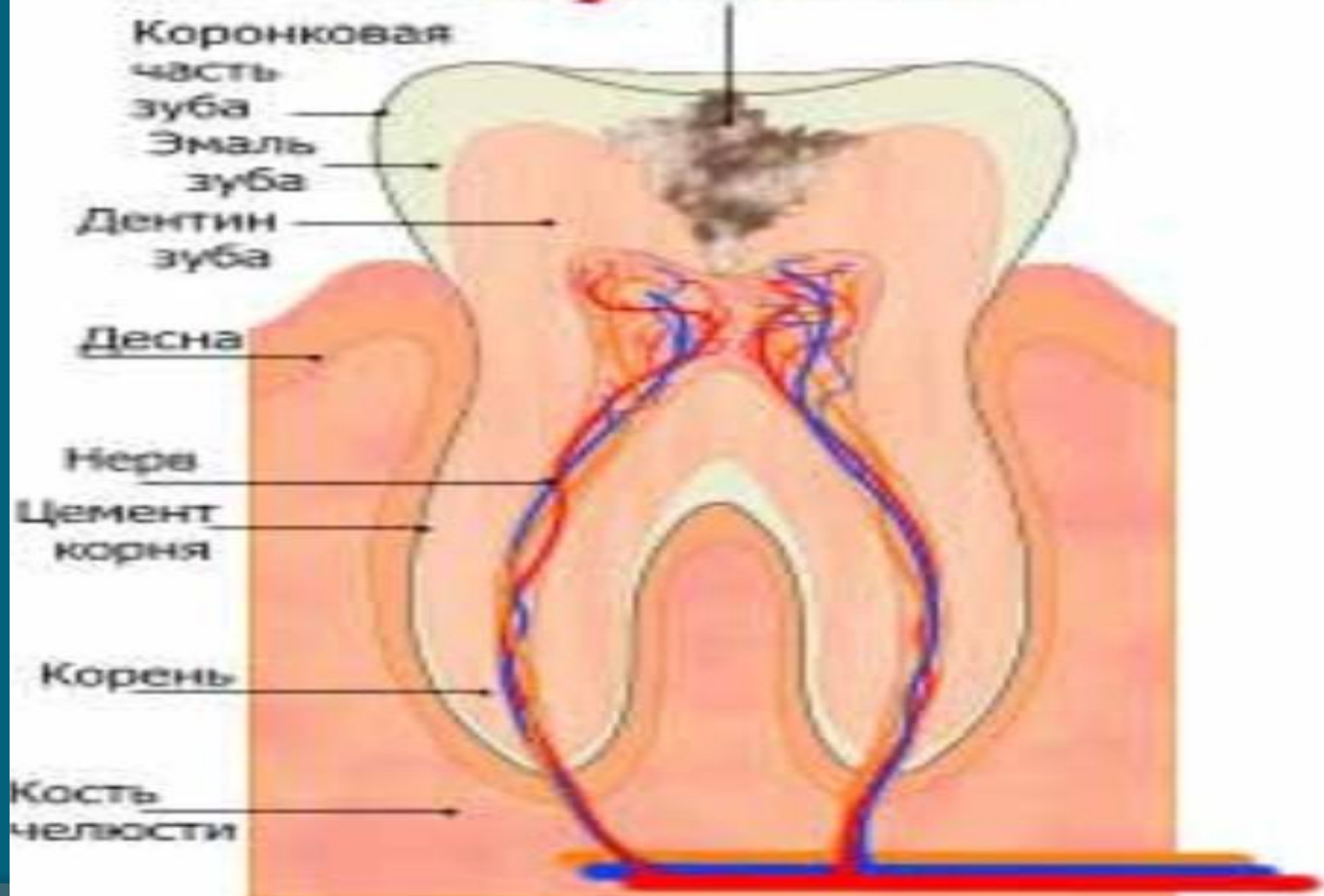
- ◎ K04.0 Пульпит:
 - K04.00 бастапқы (гиперемия);
 - K04.01 жедел;
 - K04.02 іріңді (пульпарлы абсцесс);
 - K04.03 созылмалы;
 - K04.04 созылмалы ойық жаралы;
 - K04.05 созылмалы гиперпластикалық (пульпарлы полип);
 - K04.08 басқа анықталған пульпит;
 - K04.09 анықталмаған пульпит

- K04.1 ұлпаның өлі еттенуі:
 - ұлпа гангренаcы;
- K04.2 ұлпаның дегенерациясы:
 - дентикльдер;
 - пульпарлы кальцификациялар;
 - пульпарлы тастар.
- K04.3 ұлпада тіндердің дұрыс емес қалыптасуы

Әр жастағы балалардың пульпиттерінің клиникасы және нақтамасы.

- Пульпит терең емес кариозды қуысымен, түбірі қалыптаспаған уақытша және тұрақты тістерде пайда болуы мүмкін, бұл дентин өзекшелерінің кең және дентиннің жұқа қабатының болуына байланысты. Тіс кариесінің декомпенсирленген түрінде дентиннің жоғары минералданған аймағы болмайды, сондықтан ұлпа қарсыласуға мобилизацияланбаған.
- Қабыну процессінің тез жайылуына ұлпаның өз құрылысы мүмкіндік туғызады: клеткалық элементтері көп те, аморфты дәнекер тін талшықтары аз, тамырлы және лимфа жүйелері жақсы дамыған. Түбірі қалыптаспаған тістердің өзек сағалары кең, тіс сауыты мен түбір ұлпасының құрылысында аздаған айырмашылықтар болады.

Пульпит



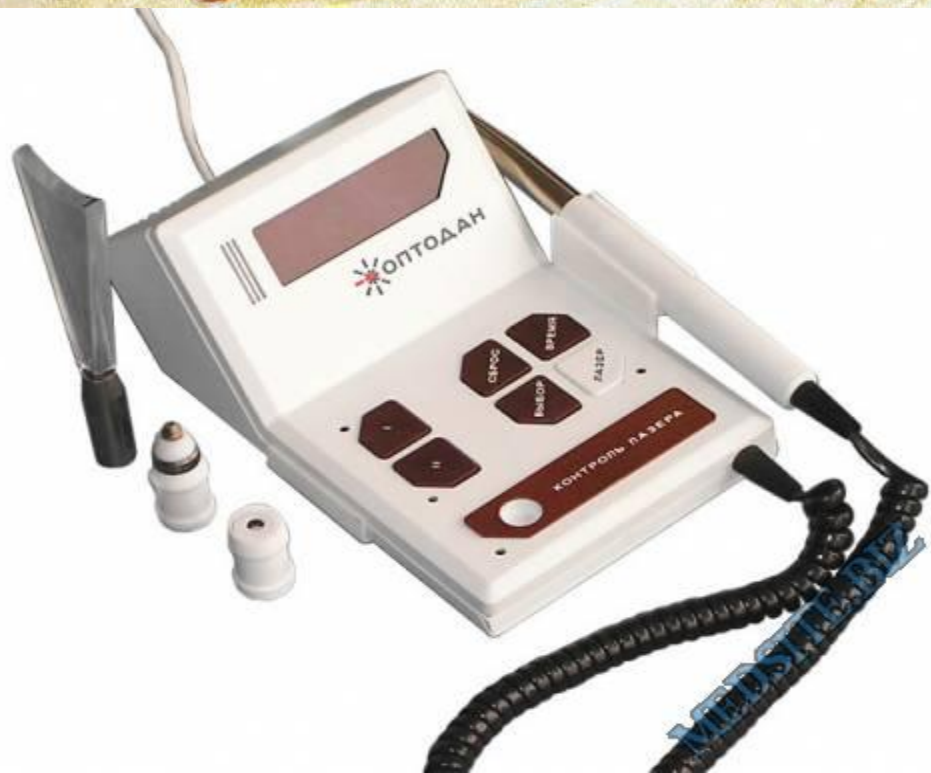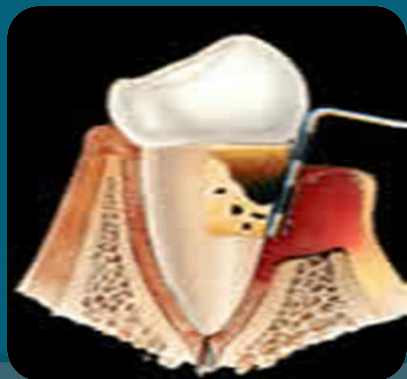- Пульпиттердің созылмалы түрлерінің көп кездесетіні, арех арқылы, кең дентин өзекшелері арқылы жақсы өтуінің болуымен түсіндіріледі.
- Әр жастағы балаларда пульпиттің бір ғана түрінің клиникасы әр түрлі болуы, ұлпаның құрылысына байланысты.
- Іріңді-қабыну - стафилококкты инфекция қосылады
- Периодонтитпен, аймақты лимфаденитпен асқынған пульпит - бұл түрлері тек балаларда ғана кездеседі
- Ұлпаның қабынуына, организмнің жалпы реакциясы - жоғары температура, бас ауыруы да, тек балаларда кездеседі

- Түбір қалыптасу кезеңінде пульпит - сирек кездесетін ауру. Бұнда жедел пульпиттер жиі кездеседі, оның ішінде жалпы түрлері. Орналасуы бойынша азу тістер жиі бұзылады, бұл жағдайда кариозды қуыстар көбінесе жанасу беттерінде орналасады.
- Ауырсыну шоғырланған, иррадиациясы жоқ, ауру ұстамасы аз уақыттық. Іріңді инфекция тез жалғасады да, 2 күннің аяғында **жедел іріңді пульпит** дамиды. Ауру ұстамасы – үзіліссіз, тамыр соғуындай, үшкіл нерв бойымен иррадиация беріп ауырады. Өйткені түбірі қалыптаспаған, апикальды тесігі кең, ұлпа периодонтпен тығыз байланыста, сондықтан периодонтитпен, аймақты лимфаденитпен асқынған пульпит пайда болады.

- Уақытша тістердің созылмалы пульпиттері, кариестің декомпенсирленген түрінде, алғашқы-созылмалы процесс сияқты немесе жедел пульпиттердің қорытындысы болуы мүмкін. Қарапайым созылмалы қабыну кезінде, қарапайым немесе фиброзды созылмалы пульпит дамиды, бұл жағдайда тіс қуысы жабық болуы мүмкін, альтерация құбылысы басым болса - созылмалы гангреналы пульпит, дәнекер тіннің пролиферациясы басым болса - созылмалы пролиферативті және гипертрофикалық пульпит дамиды. Көбінесе қарау кезінде нақтамаланады, бастапқы белгісі болып - тамақ жеген уақытта тісін қолдана

- Түбірі толық қалыптасқан кезеңдегі (3-7 жас) уақытша тістердің пульпиттері 86-87% кездеседі. Көбінесе пульпиттің созылмалы түрлері кездеседі, уақытша азу тістері жиі бұзылады.
- Түбірлері сорылу кезеңіндегі пуульпиттер. Жасы өскен сайын жиілігі азаяды. Негізінен созылмалы түрлері басым. Клиникасы кедей.
- Уақытша тістердің жедел түрлерін диагностикалау өте қиын, өйткені балалар өз шағымдарын анық жеткізе алмайды, объективті зерттеу әдістеріне олардың реакциясы кейде дұрыс болмайды.
- Тұрақты тістер пульпиттері балалар шағымдарын дұрыс анықтап және айта алатын, тітіркендіргіштерге, перкуссияға, пальпацияға, зондтауға тіс реакциясын дәл бағалай алғандағы жасында пайда болады. Ұлпаның электр қозудырғышын тексеруге болады.

- Уақытша тістердің пульпиттерінде кариозды қуыстың орналасатын орны: негізінен, тістің мойын аймағында апроксимальды немесе апроксимальды-шайнау беткейінде.
- Түбірі қалыптаспаған тістерде кариозды қуыстар көбінесе шайнау беткейінде шоғырланады.



- Балаларда пульпиттерді нақтамалауда рентгенологиялық әдістер: түбірдің жағдайы, оның ұзындығы, қалыптасу дәрежесі және периодонт жағдайының объективті мәліметтерін ескеру, дәрігерге нақты емдеу әдісін таңдауға көмектеседі.



- ⦿ Аталған мәселеге қандай себептер әкелді?
- ⦿ Алдын ала диагноз қойыңыз?

- ⊙ Этиологиясы: кариозды қуыстағы
инфекционды агенттер.
- ⊙ Алдын ала диагноз:
8.5 К04.1 Созылмалы гангренозды
пульпит

Проблемалық жағдай

Бала 5 жас 6 айлық. Кариозды қуыстың болуына шағымданады. Объективті: оң жақ төмеңгі екінші молярдың шайнау беткейінде өлі еттенген тіндерге толы кариозды қуыс бар. Оларды алған кезде тіс қуысымен жалғасқаны анықталды. Тіс қуысы түбі зондпен тексергенде ауырады. Екінші моляр аймағындағы өтпелі қатпардың сілемейлі қабаты боз-қызғылт түсті, перкуссия теріс. Рентгенологиялық тексеру жүргізілді.

Диагнозы: 8.5 K04.1
Созылмалы гангренозды
пульпит



● Қалай емдеу керек?



Укрепляйте здоровье ваших зубов!

БАЛАЛАРДА ПУЛЬПИТТЕРДІ ЕМДЕУДІҢ ЖАЛПЫ ПРИНЦИПТЕРІ

Емдеу мақсаты: одонтогенді қабынуды жою, асқынуды болдырмау, тістің функциясын қалпына келтіру, түбірлері қалыптаспаған уақытша және тұрақты тістерде түбір мен периодонттың қалыптасуының аяқталуы және әрі қарай дамуына көңіл бөлу.

Пульпитті емдеу әдісін таңдауға байланысты себептер :

- тіс түбірінің қалыптасу дәрежесі;
- ұлпа жағдайының жасына қарай морфологиялық және функциональды ерекшеліктері;
- пульпиттің түрлері;
- баланың жалпы жағдайы;
- ұлпаның иммунологиялық жағдайын анықтайтын,

Пульпиттердің емдеу әдістері

Консервативті

Биологиялық әдіс

Хирургиялық:

Витальды
пульпотомия
(ампутация)

Девиталды
пульпотомия
(ампутация)

Витальды
пульпэктомия
(экстирпация)

Девиталды
пульпэктомия
(экстирпация)

Уақытша тістердің пульпиттерін емдеу

- Ұлпаның функциональды белсенділігінің даму кезеңінде:
 - пульпотомия әдістері (ампутационды).
- Ұлпаның функциональды пісіп жетілу кезеңінде:
 - хирургиялық:
 - 1. витальды: пульпотомия, пульпэктомия;
 - 2. девитальды: пульпотомия, пульпэктомия.
-

Емдеуге көрсетулері:

- Ұлпаның тіршілігін сақтауды қарастыратын әдіс (биологиялық әдіс):
 - Жедел сары сулы жартылай пульпит.
 - Жедел сары сулы жалпы пульпит.
 - Қарапайым созылмалы пульпит (периодонтта деструктивті өзгерістерсіз).

- Түбір ұлпасын сақтауды қарастыратын әдіс (өмір тіршілігі кезіндегі пульпотомия әдісі):
 - Жедел сары сулы жартылай пульпит.
 - Жедел сары сулы жалпы пульпит.
 - Қарапайым созылмалы пульпит, тіс сауыты қатты бұзылған және тіс түбірі қалыптаспаған кездегі.

- **Түбір ұшындағы ұлпаны сақтауды қарастыратын әдіс** (витаальды пульпэктомия, немесе терең пульпотомия әдісі):
 - Жедел сары сулы жартылай пульпит.
 - Жедел сары сулы жалпы пульпит.
 - Қарапайым созылмалы пульпит, тістің түбір ұшы толық қалыптаспаған тістердегі.

- **Ұлпаны толық алу әдісі** (анестезиямен, анестезия арқылы диатермокоагуляция жүргізу, девитализациядан кейін):
 - Түбірлері қалыптасқан бір түбірлі тістердің пульпиттерінің барлық түрлері;
 - Жедел іріңді жалпы пульпит.

- ◎ **Девитальды пульпотомия әдісі** (ұлпаны мумификациялаумен, диатермокоагуляция арқылы):
 - Периодонтта деструктивті өзгерістер бар, түбірлері қалыптаспаған тістердегі ұлпаның созылмалы қабынуының барлық түрлері.

- ◎ Балалардың тұрақты тістерінің пульпиттерін **емдеудің аралас әдістері** :
 - Ұлпаның қабынуы, түбірлердің қалыптасу дәрежесі, периодонт жағдайы, баланың мінез-құлқы, денсаулығының жалпы жағдайы және т.б. ескерілетін, көп түбірлі тістердің пульпиттерінің барлық түрлері.

- Пульпитті емдеудің **биологиялық әдісі** ұлпаны толығымен емдеуге бағытталған.
- Мақсаты: ұлпаны толығымен немесе оның негізгі функцияларын жартылай сақтау арқылы емдеу.
- Пульпиттерде консерватиті емдеу әдістерін қолдану, әсіресе түбірлері қалыптасқан және сорылып келе жатқан тістерде, ұлпаны алу және өзектерді пломбалау кезінде болатын қиындықтарды болдырмауға көмектеседі.
- Емдеудің заманауи әдістері қабынуға қарсы және антибактериальды әсері бар, сондай-ақ дентиногенезді белсендіретін және тіс қуысымен кариозды қуыс арасындағы минералданған дентиннің барьерлі функциясын күшейтетін препараттарды қолдануды қарастырады

Уақытша тістердің пульпиттерін емдеудің **хирургиялық әдісі** кең таралған.

- Түбір ұлпасын мумификациялау арқылы, ұлпаны девитальды ампутациялау әдісі

- Көрсетулері:

- Периодонтальды тіндерге қабынудың таралу көріністері жоқ жедел пульпиттерден басқа, уақытша тістердің пульпиттерінің барлық түрлері. Жедел пульпиттің бұл түрін емдеу кезінде құрамында күшәлә препараттары бар, девитализациялаушы сықпаларды қолдану, қабыну симптомдарының үдеуіне және жақ сүйек асты аймағының ісінуіне, лимфаденит және периоститтің қалыптасуына әкеледі.

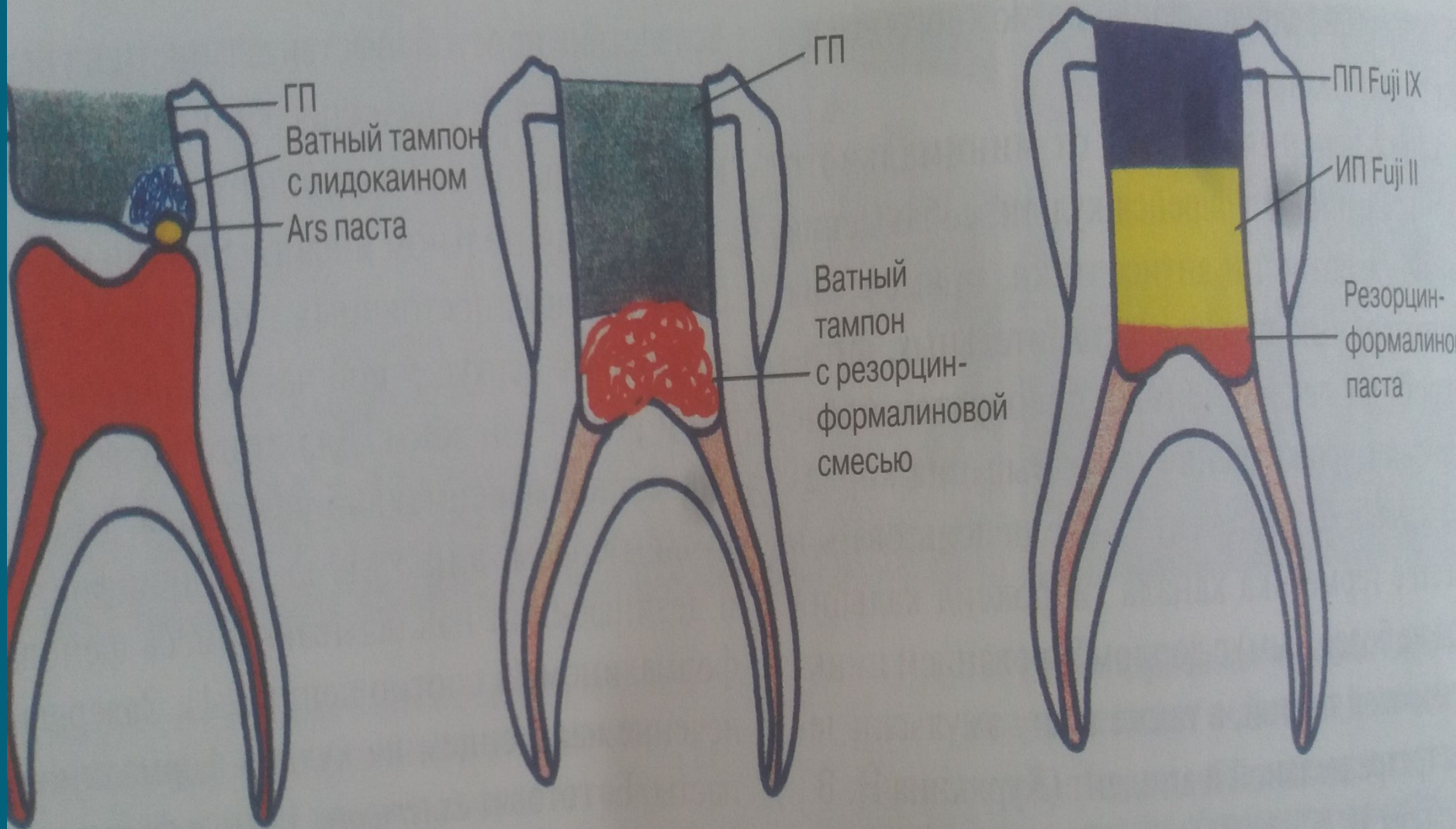


Рис. 9.23. Девитальная ампутация:

ГП — герметическая повязка; ПП — постоянная пломба; ИП — изолирующая прокладка

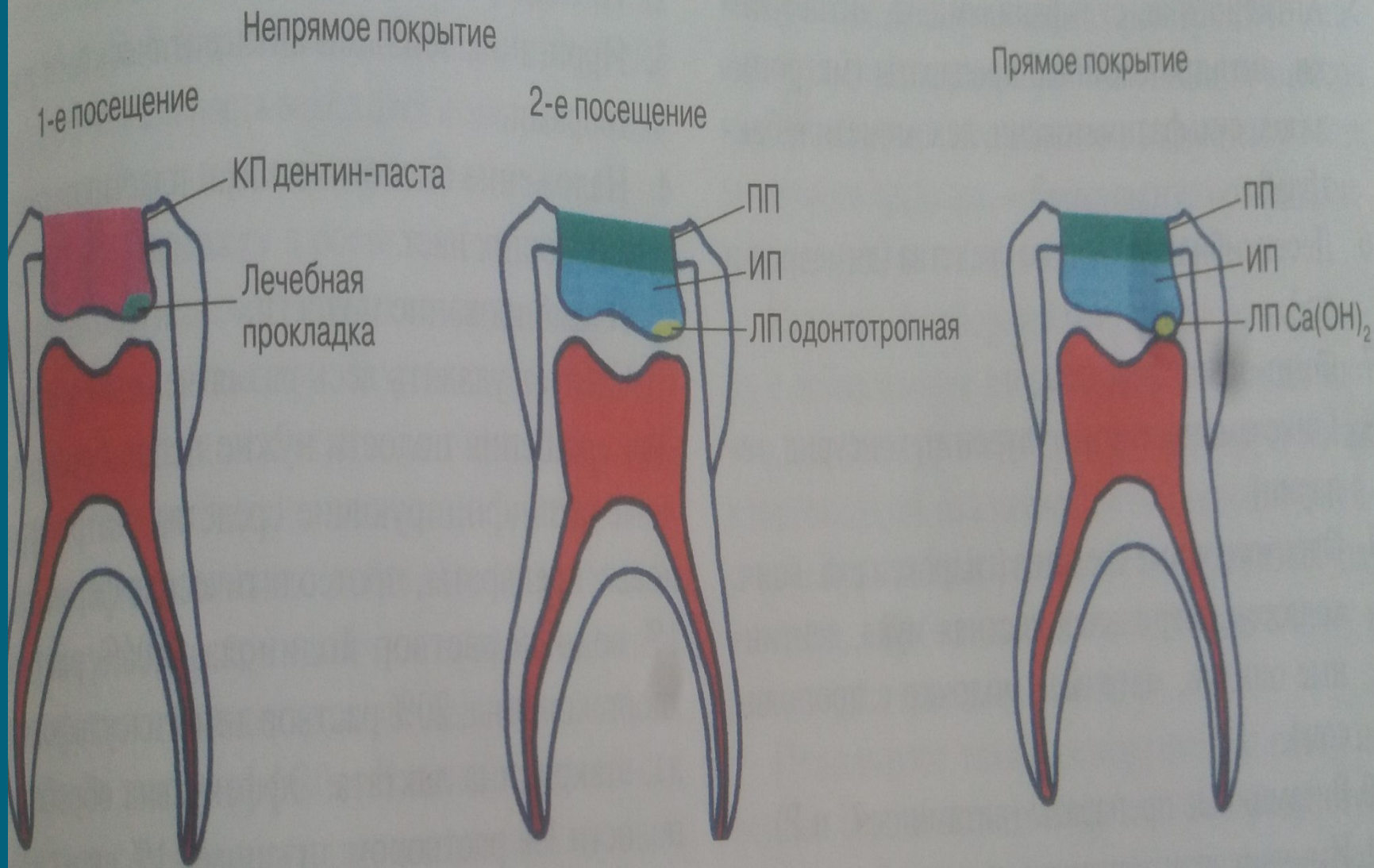


Рис. 9.12. Биологический метод лечения пульпита (схема):

КП — контрольная пломба; ПП — постоянная пломба; ИП — изолирующая прокладка; ЛП — лечебная подкладка

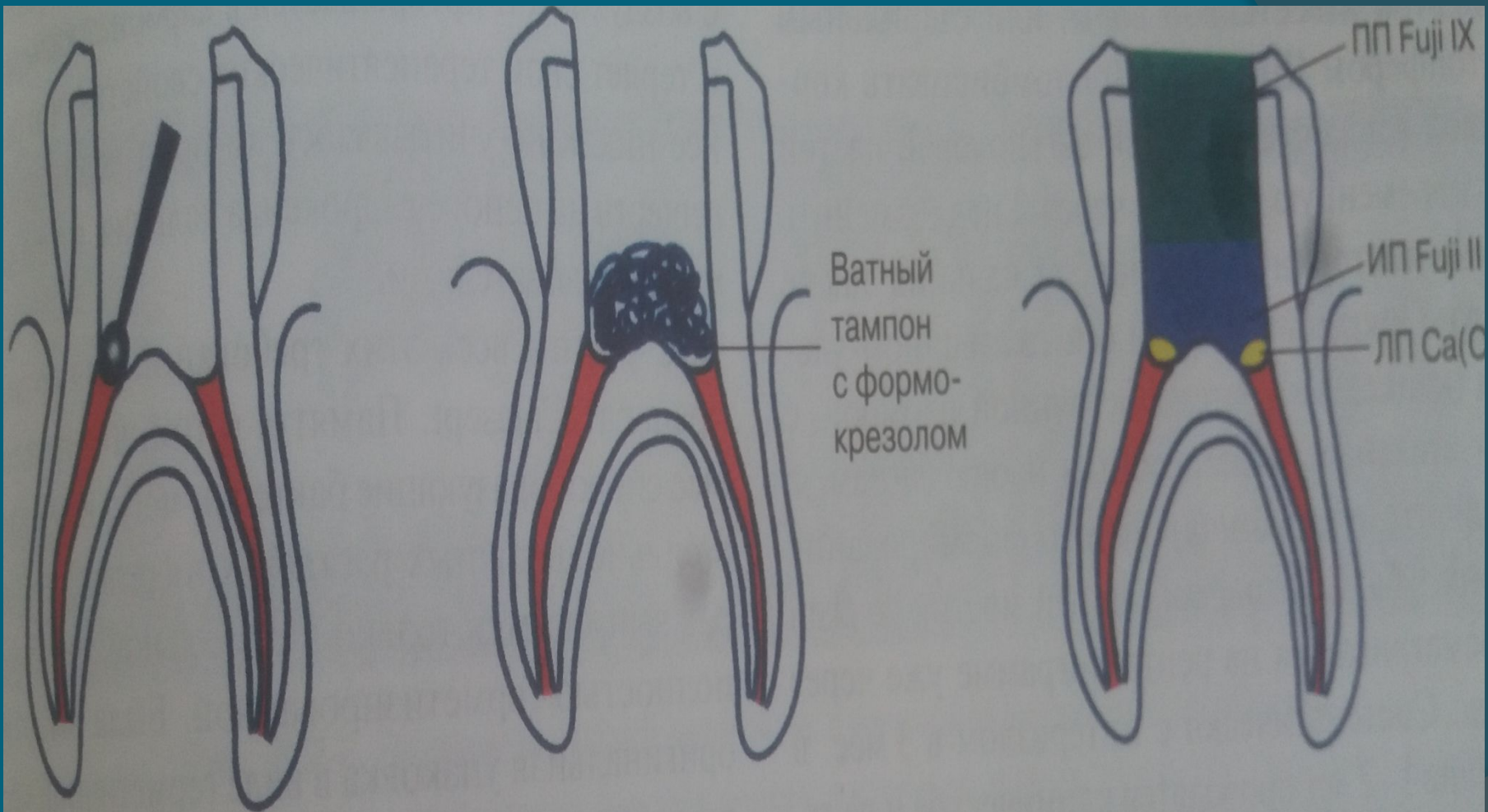


Рис. 9.20. Витальная ампутация в постоянных зубах:

ПП — постоянная пломба; ИП — изолирующая прокладка; ЛП — лечебная подкладка

Түбір ұлпасының өміршеңдігін сақтаумен жүретін сауыттық ұлпаны алып алып тастау әдісі

ВИТАЛДЫ АМПУТАЦИЯ деп аталады.

eLibrary_17751505_75468575.pdf - Google Chrome

Защищено | https://elibrary.ru/download/elibrary_17751505_75468575.pdf

Исследование

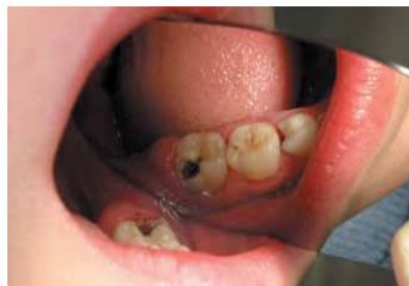

Рис. 1. Хронический пульпит зуба 3.6 (до лечения)

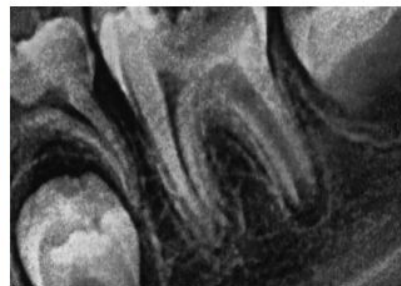


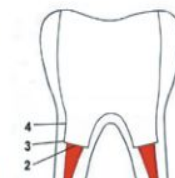
Рис. 2. Рентгенологическая картина зуба 3.6 до лечения

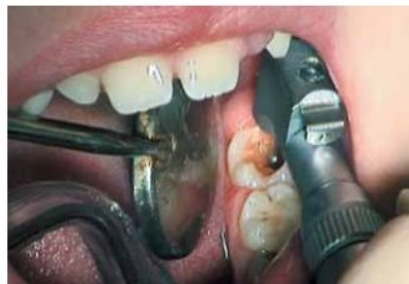

Рис. 3. Препарирование кариозной полости зуба 3.6

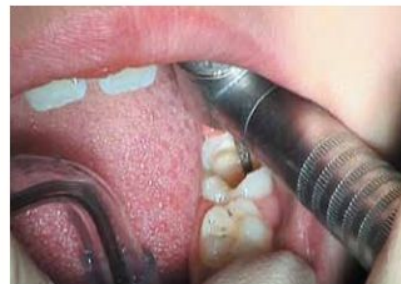

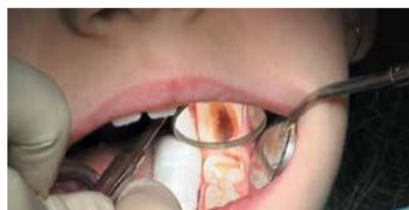Рис. 4. Раскрытие полости зуба 3.6

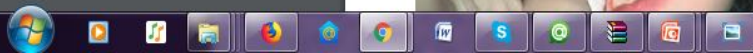

Условные обозначения:

- 1 - корневая пульпа
- 2 - гладколинейный срез корневой пульпы
- 3 - уступ во внутриканальном дентине
- 4 - устье канала

Open with Kami

29



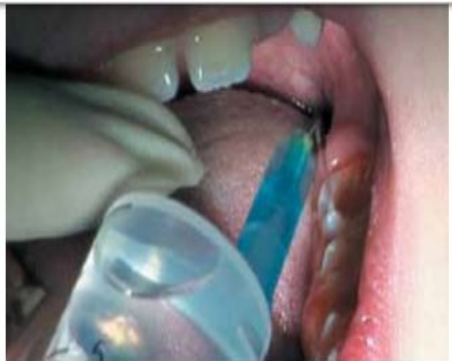

Рис. 7. Антисептическая обработка полости зуба 3.6

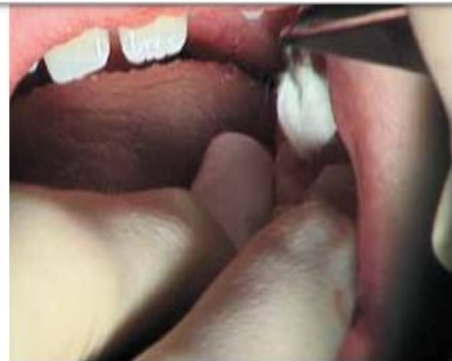

Рис. 8. Просушивание полости зуба 3.6

K Open with Kami

2012, 2 Стоматология детского возраста и профилактика

Исследование

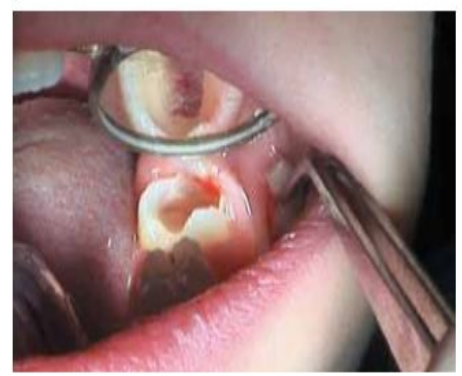

Рис. 9. Состояние гемостаза зуба 3.6

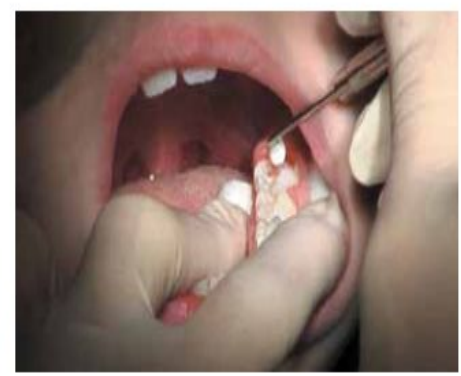
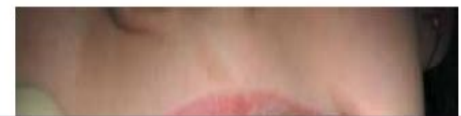
Рис. 10. Внесение гидроокисьсодержащей пасты Superlux (DMG, Германия)



K Open with Kami

(DMG, Германия)

препарата в устьях корневого канала зуба 3.6

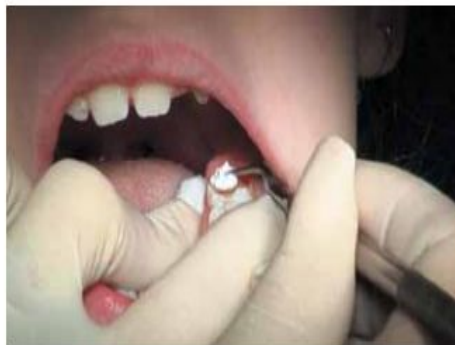

Рис. 13. Внесение порции водного дентина в зуб 3.6

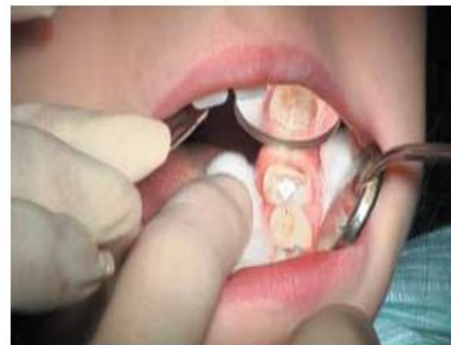

Рис. 14. Распределение водного дентина в зубе 3.6

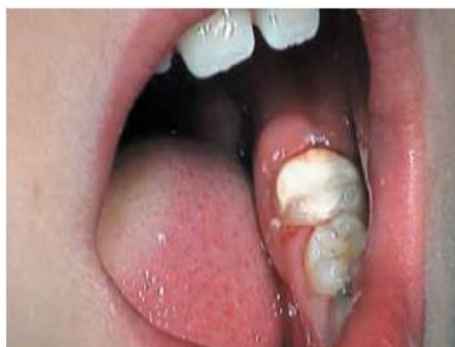

Рис. 15. Постоянная пломба «СИЦ» зуба 3.6
(окклюзионные контакты выверены)

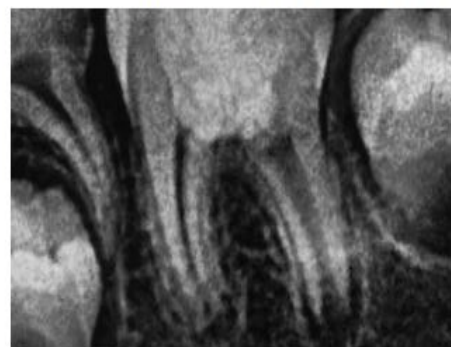
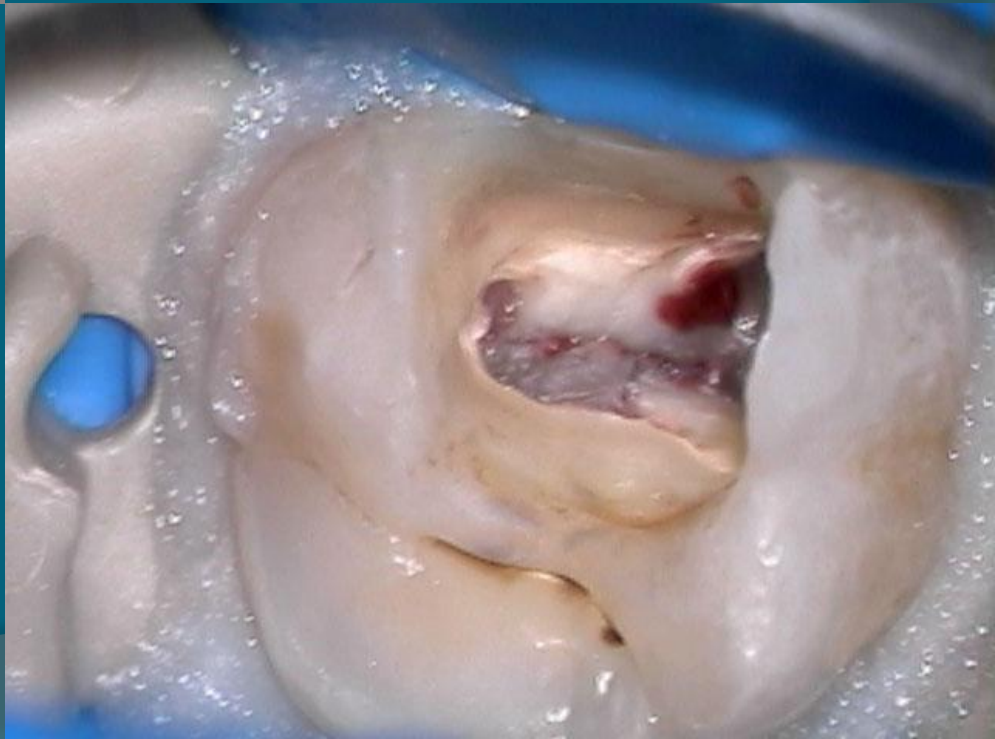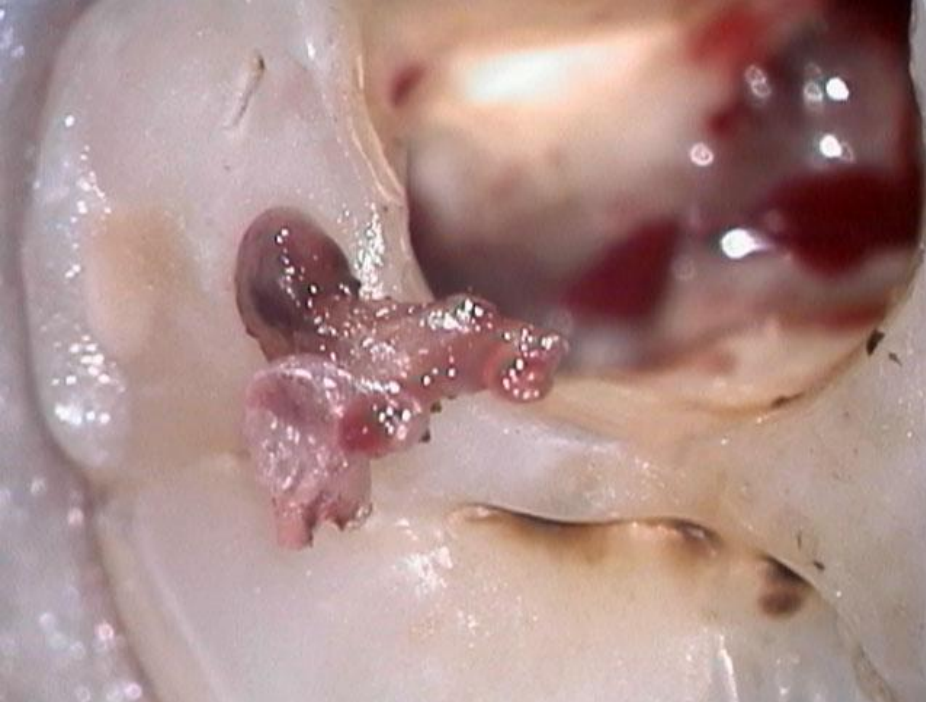


Рис. 16. Рентгенография после
лечения зуба 3.6



- Пульпитті емдеудің аралас әдістері (витальды пульпотомия және пульпэктомия, девитальды пульпотомия және пульпэктомия).
- Қазіргі кезде пульпитті емдеудің аралас әдістері әлі жетілмеген, импрегнационды әдістердің тиімділігі аз деп есептеледі. Бірақ жалпы қабылдау жағдайында және тұрғындардың эндодонтиялық емдеудің қымбат әдістерін төлеуге шамаларының жетпеуіне байланысты бұл әдіске басқадай альтернатива әлі жоқ. Дәрігер-стоматологтың бұл әдістерді білуі, мұқият және жауапты жүргізуі, тістің ұзақ уақыт бойы, тіпті бірнеше жылдар бойы сақталуын және қызмет етуін қамтамасыз етеді.



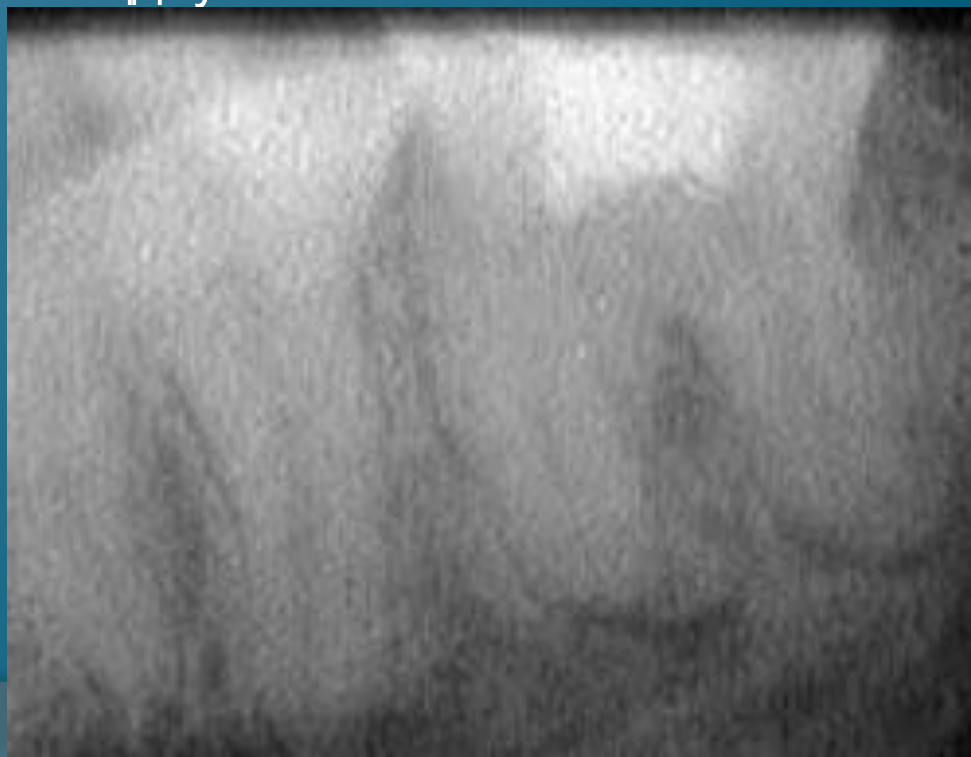ЖАУАП

- Хирургиялық әдіс:
- Витальды экстирпация әдісі
- Девиальды экстирпация әдісі
- Девиальды ампутация әдісі

Балалардың уақытша және тұрақты тістерінің пульпиттерін емдеу кезіндегі қателіктер мен асқынулар, алдын алу шаралары

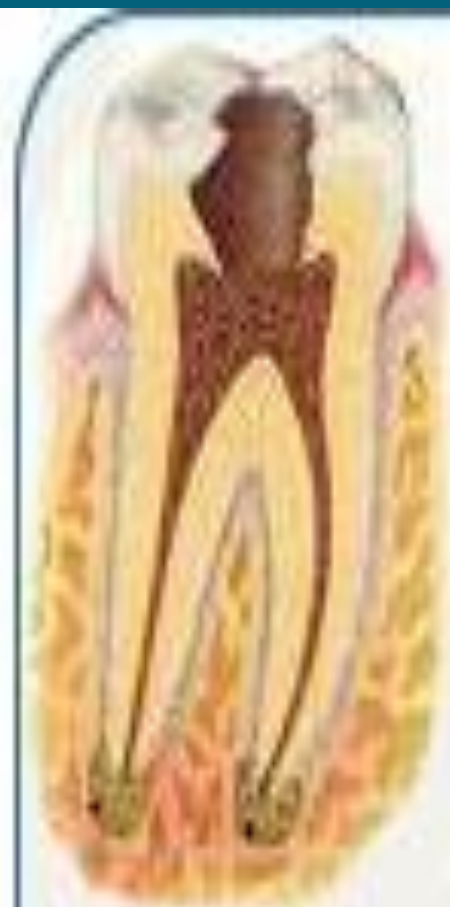Қателіктердің себептері:

- жеткіліксіз нақтама.
- әр тіс топтары қуысы құрылысының клинико-анатомиялық ерекшеліктерін білмеу,
- эндодонтиялық шараларды жүргізу кезінде құралдармен дұрыс жұмыс істемеу;
- емдеу әдісін қате таңдау



Асқынулар:

- токсикалық периодонтит;
- қызыл иек бүртігінің өлі еттенуі;
- «түбір» пульпиті;
- жедел периодонтит;
- жедел периостит;
- қан кету;



Пульпит лечить

будет дороже!

Лечите кариес

вовремя !

Studmedlib.ru

Ainur2019

● НАЗАР
АУДАРҒАНДАРЫҢЫЗҒА
РАХМЕТ!