

**Гнойная рана. Огнестрельная  
рана. Лечение  
инфицированных ран**

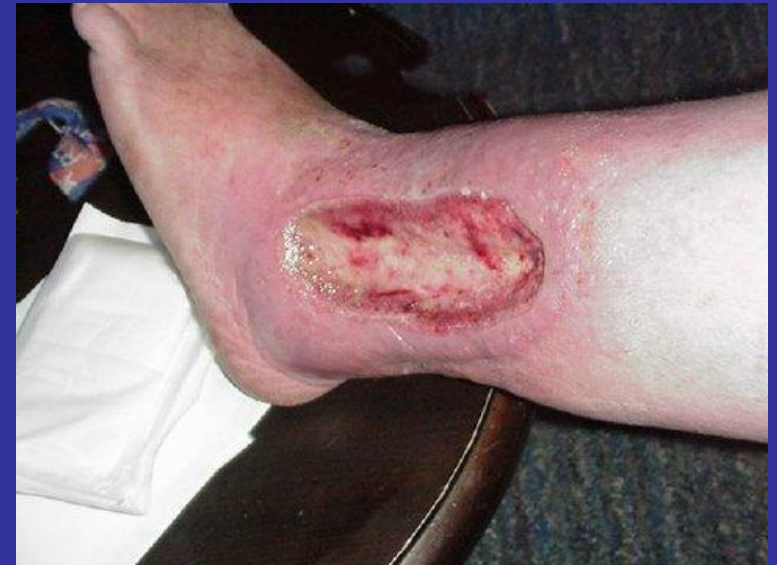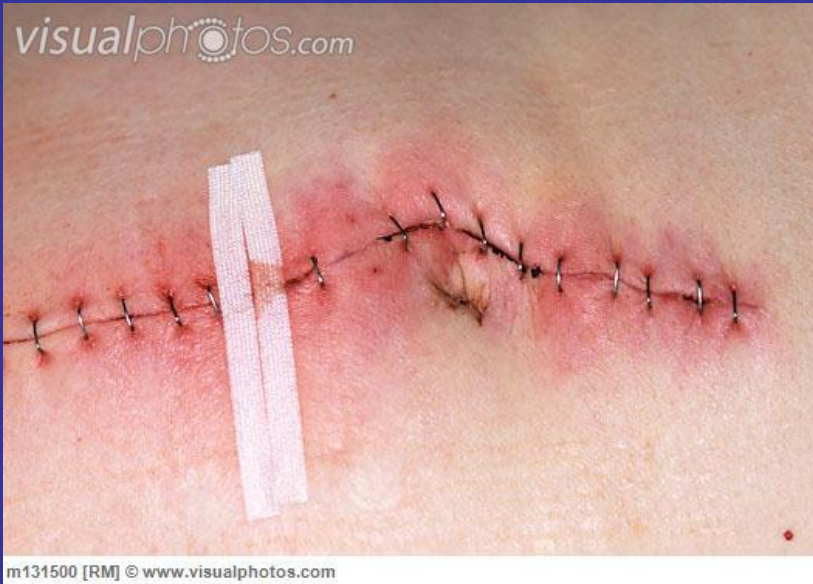# Гнойные раны



вторичноинфицированные



первичноинфицированные



# Общая реакция организма

- Боль
- Лихорадка
- Увеличение лейкоцитоза, СОЭ, сдвиг лейкоформулы влево, повышение ЛИИ
- Гипопротеинемия

# Местные признаки

- Отек
- Гиперемия
- Боль при пальпации
- Лимфангит и лимфаденит
- Наличие отделяемого из раны

# Возбудители гнойного процесса

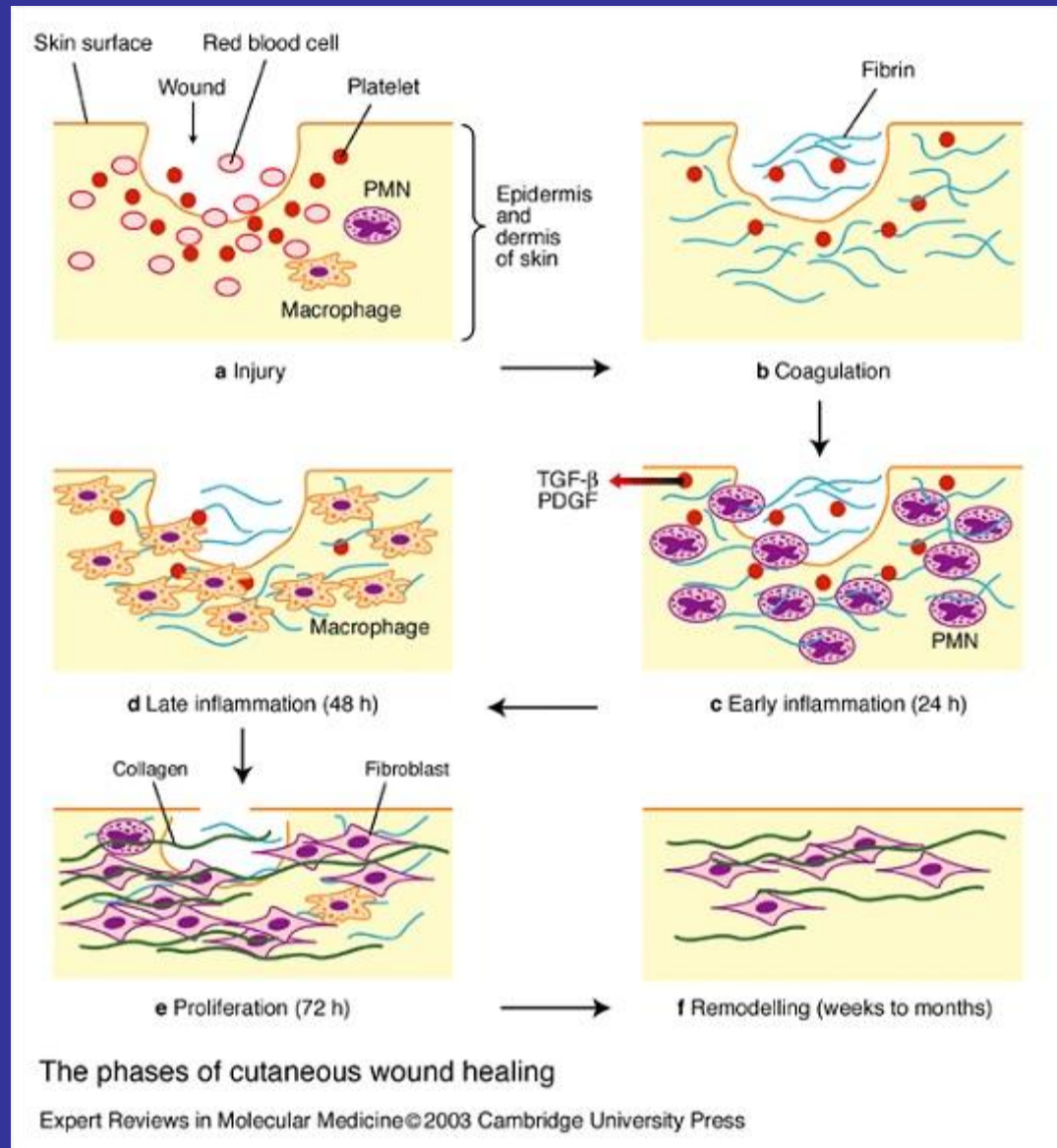
- Стафилококки
- Стрептококки
- Палочка сине-зеленого гноя
- Колибациллярный гной

# Фазы течения гнойного процесса

Воспаление

Регенерация

Реорганизация  
и эпителизация



# Скорость заживления зависит от:

- Характера и степени поражения
- Локализации и степени инфицирования
- Общего состояния организма
- Объема лечебных мероприятий

# Хроническое течение раневого процесса

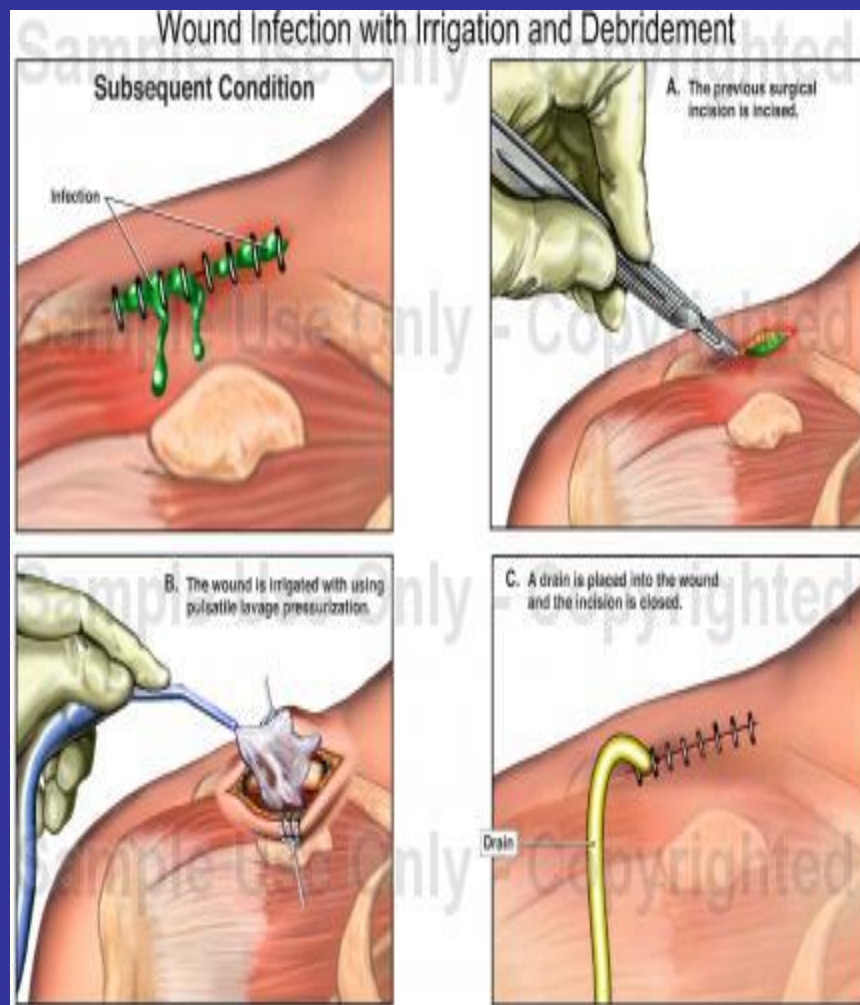
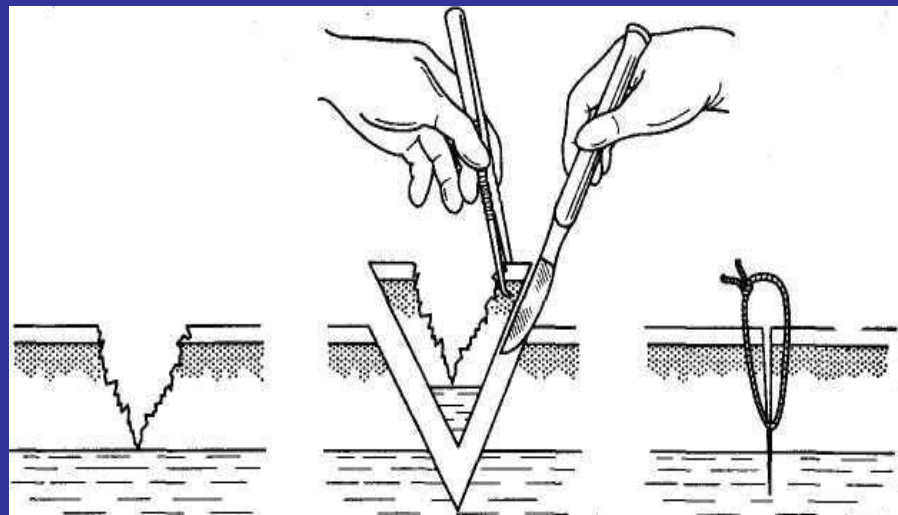
- Неполноценная хирургическая обработка раны
- Нарушение крово- и лимфообращения в области раны
- Иммунодефицитные состояния
- Гипопротеинемия



# Хирургическая обработка раны

первичная

вторичная



# Критерии оценки раневого процесса


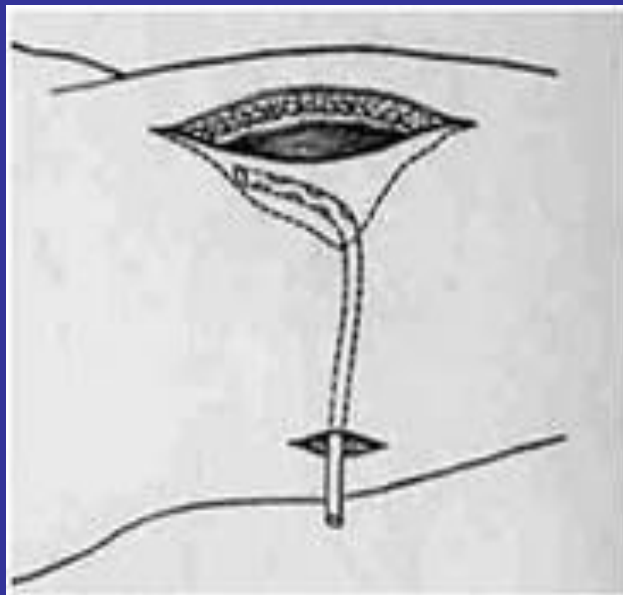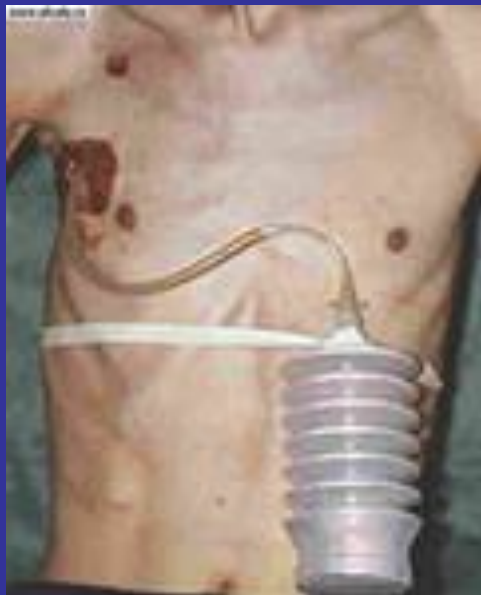
- Бактериологическое исследование
- Цитологическое исследование раневого экссудата
- Поверхностная биопсия раны
- Определение напряжения кислорода в области раны
- Динамика ферментных изменений в ране
- Измерение площади раневой поверхности по Л.Н. Поповой (1942)

# Дренажирование гнойной раны

↙  
**активное**

↓  
**пассивное**

↘  
**Проточно-  
промывное**



# Показания к наложению швов на гнойную рану

- Полное очищение раны от гнойно-некротических масс
- Отсутствие воспалительных изменений кожи и мягких тканей в окружности раны
- Возможность адекватного сопоставления краев раны без чрезмерного натяжения

# Местное медикаментозное лечение гнойных ран

## 1. Фаза воспаления

- Гипертонические растворы
- Протеолитические ферменты
- Антисептические, антибактериальные средства

## 2. Фаза регенерации

- Антисептические средства
- Стимуляторы образования грануляционной ткани и коллагена

## 3. Фаза организации и эпителизации

- Индифферентные мази
- Депротенизированные экстракты крови

# Огнестрельная рана

- Пневматическое оружие
- Травматическое оружие
- Охотничье оружие
  - Ненарезное
  - Нарезное
  - Дробовое
- Боевое оружие

# Виды огнестрельных ранений

- Слепое
- Сквозное
- Касательное

Что особенно отличает в моих глазах действие огнестрельного снаряда на ткани, это есть молекулярное сотрясение, которое он им сообщает, его границы и степень мы никогда не в состоянии определить точно.

Н.И. Пирогов



# Эффект разрушительного действия пули обусловлен:

- Массой снаряда
- Скоростью полета
- Скоростью амортизации тканями
- Временем потери запаса кинетической энергии

# Действие огнестрельного снаряда

- Прямое – разможнение, разрывы и расщепление тканей
- Непрямое (сила бокового воздействия) – воздействие на ткани, расположенные на различном расстоянии от места прохождения ранящего снаряда

# Зоны огнестрельной раны

- Первичный раневой канал
- Контузия (первичный травматический некроз)
- Зона молекулярного сотрясения

# Хирургическая обработка огнестрельной раны

- Рассечение раны
- Максимальное удаление костных обломков и инородных тел
- Иссечение явно нежизнеспособных тканей
- Остановка кровотечения
- Дренирование раны
- Реконструкция тканей

# Наложение швов на огнестрельную рану

## Первичный

- Лицо, волосистая часть головы, открытый пневмоторакс, мошонка и половой член, капсула суставов

## Отсроченный первичный

- Через 48-72 часа после хирургической обработки раны при отсутствии признаков нагноения

## Вторичный

- На гранулирующую рану после очищения от гнойно-некротических масс

## Поздний вторичный

- После иссечения мягкоэластичных рубцовых тканей