



КАФЕДРА: БАЛАЛАР СТОМАТОЛОГИЯСЫ, СТОМАТОЛОГИЯЛЫҚ
АУРУЛАРДЫҢ АЛДЫН АЛУ, ОРТОДОНТИЯ КУРСЫ

***Тақырыбы: Балалардың жақ-бет аймағындағы
деформациялар мен ақауларды емдеудің негізгі әдістері.
Ортодонтиялық емге жастық көрсеткіштер.***



Орындаған: Шаймов Ж.О.
Факультет: Тіс емдеу
Тобы: 007-002-3
Жетекші: Құлманбет Р.И.

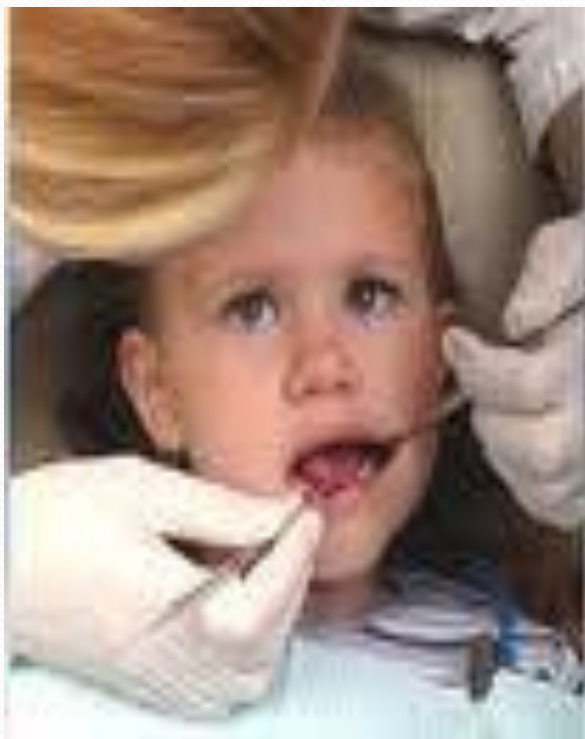Жоспар:

Кіріспе:

Балалардың жақ-бет аймағындағы деформациялар мен ақауларды емдеудің негізгі әдістері.

Негізгі бөлім:

- ❖ Классификация*
- ❖ Жоғарғы және төменгі ерін жүгеншелерінің ақауларын емдеу*
- ❖ Тістердің даму ақаулары*
- ❖ Тіс жақ жүйесінің деформациясы*
- ❖ Ортодонтиялық емге жастық көрсеткіштер.*



Балалардың жақ-бет аймағында кездесетін ақауларды емдеудің бірнеше әдістері бар: ортодонтиялық, хирургиялық, протездеу.

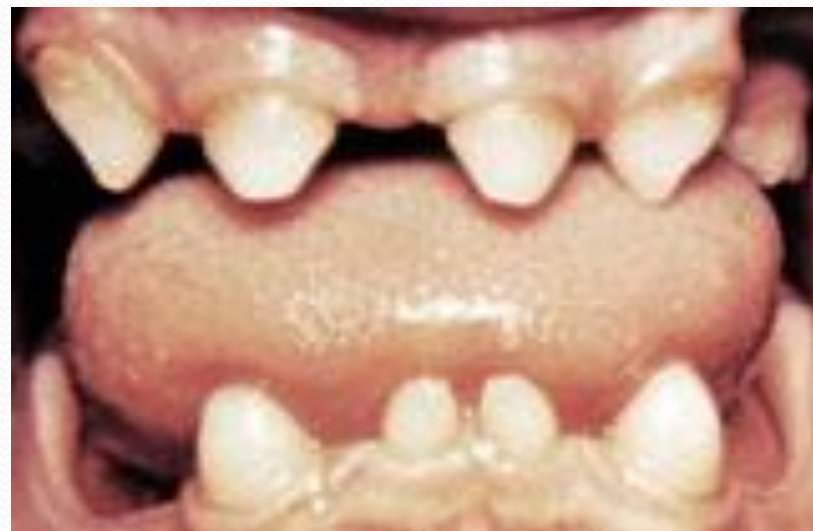Балаға ем жүргізу алдында психологиялық дайындау жүргізу керек (ұжымдық және жеке).

Ұжымдық - ол баланың өзімен, ата-анасымен, туысқандарымен жүргізіледі.

Жеке - баланың өзін ұжымда қалай ұстайтынын қадағалау, организмінің дамуының ерекшеліктерін және психикасын байқау. Ортодонтиялық емнің нәтижесін жылдамдататын миотерапия және физио-рефлексотерапия жүргізіледі.

Хирургиялық емнің мақсаты:

- ортодонтиялық көрсеткіш бойынша тісті жұлу
- Жақтың альвеола бөлігінің сүйекті тінін және ауыз қуысының жұмсақ тінін аппаратпен емдеуге дайындау
- Жақ сүйегінің өлшемін, формасын хирургиялық жолмен жөндеу
- Самай төменгі жақ буынның ауруында төменгі жақ қозғалысын қалыпқа келтіру.



Клиникада қолданылатын классификация (Х.А. Каламқаров, В.М. Безруков):

- I. Тіс дамуының аномалиясы**
- 1. Тіс санының аномалиясы:**
 - а) адентия**
 - б) Комплектен тыс тіс**
- 2. Тістердің орналасу аномалиясы**
- 3. Тістердің формасы мен көлемінің аномалиясы**
- 4. Тіс жарып шығу аномалиясы**
- 5. Тіс құрылысының аномалиясы**
- II. Жақ деформациясы**
- 1. Макрогнатия**
- 2. Микрогнатия**
- 3. Прогнатия**
- 4. Ретрогнатия**
- III. Жақ деформациясының қатынасы:**
- 1. Жоғарғы микро және ретрогнатия, төменгі макро және прогнатия**
- 2. Жоғарғы макро және прогнатия, төменгі микро және ретрогнатия**
- 3. Жоғарғы және төменгі микрогнатия**
- 4. Жоғарғы және төменгі макрогнатия**

IV Жақ деформациясы мен тіс ақауының байланысы

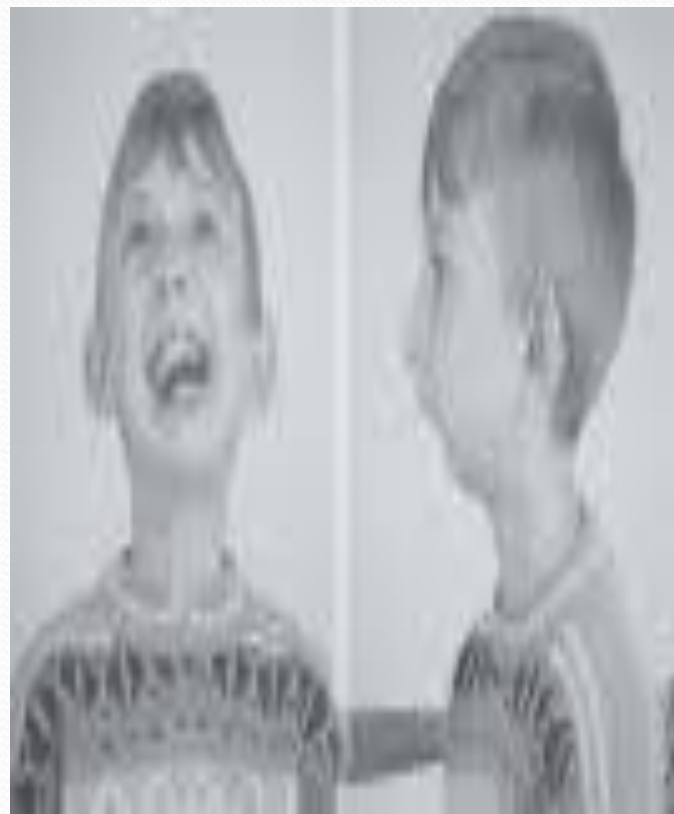V Тіс жақ жүйесінде бас және бет сүйектерінің деформациясы мен ақауы

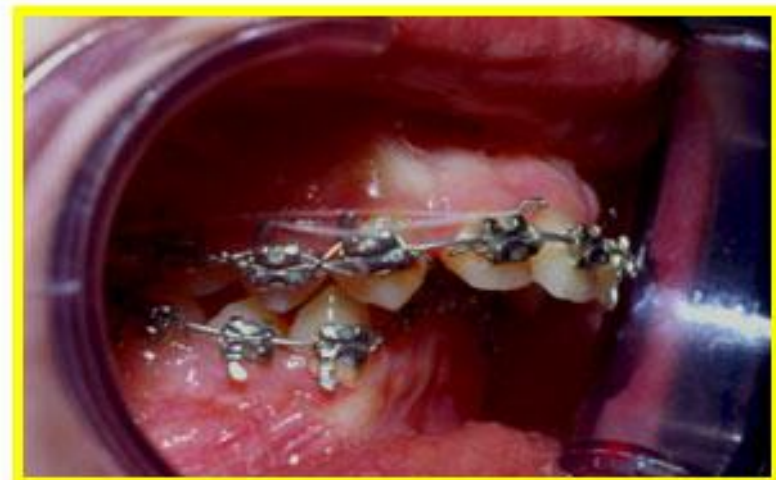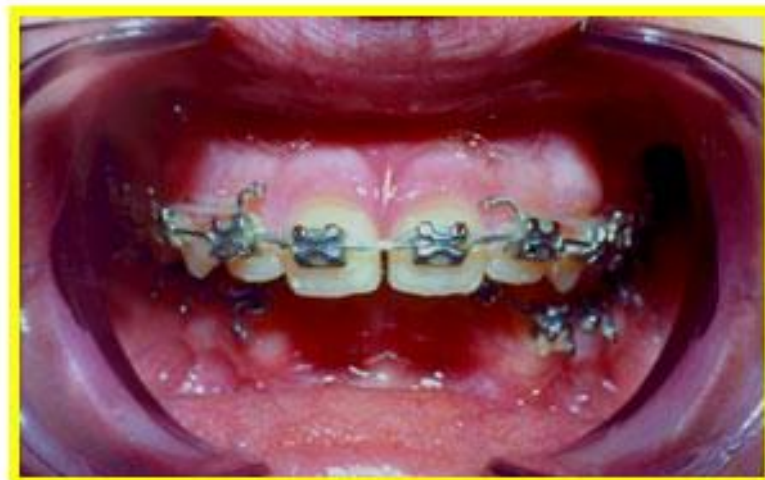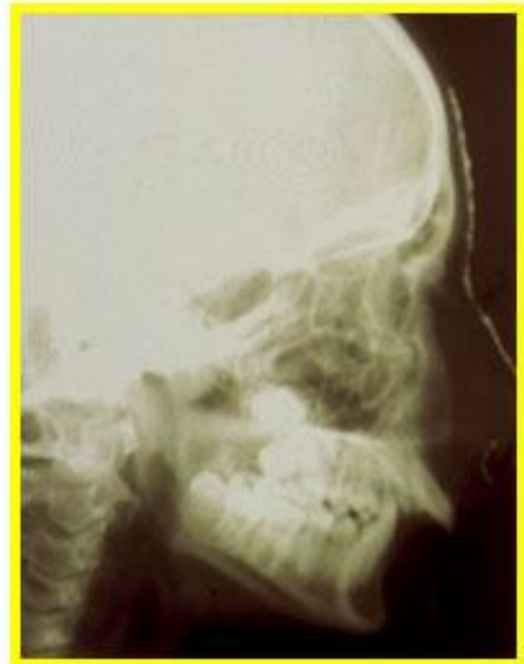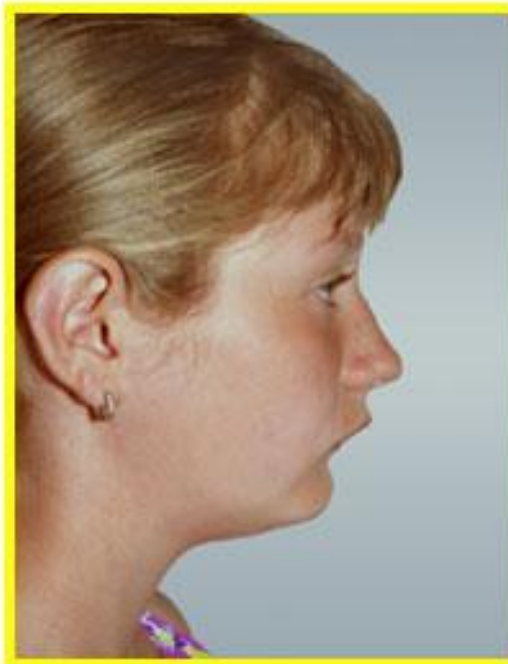
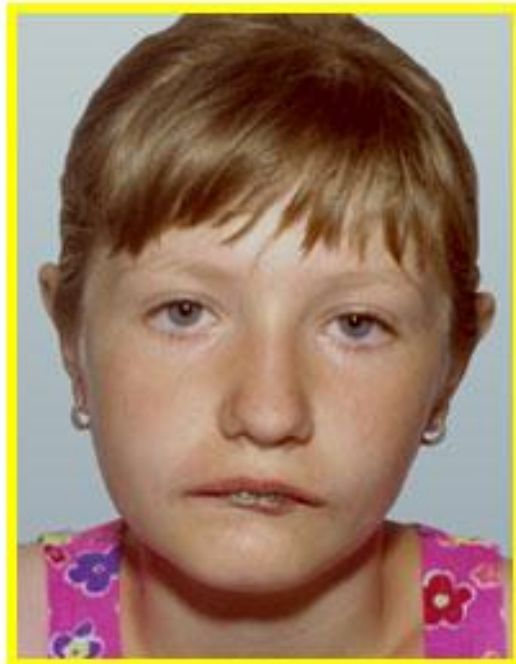1. Симметриялы:

- Жақ - бет дизостозы
- Краниостеноз
- Гипертелоризм

2. Симметриялы емес:

- Гемифасциальды микростомия 1 - 3 дәрежесі
- Гипертелоризм 1 - 3 дәрежесі

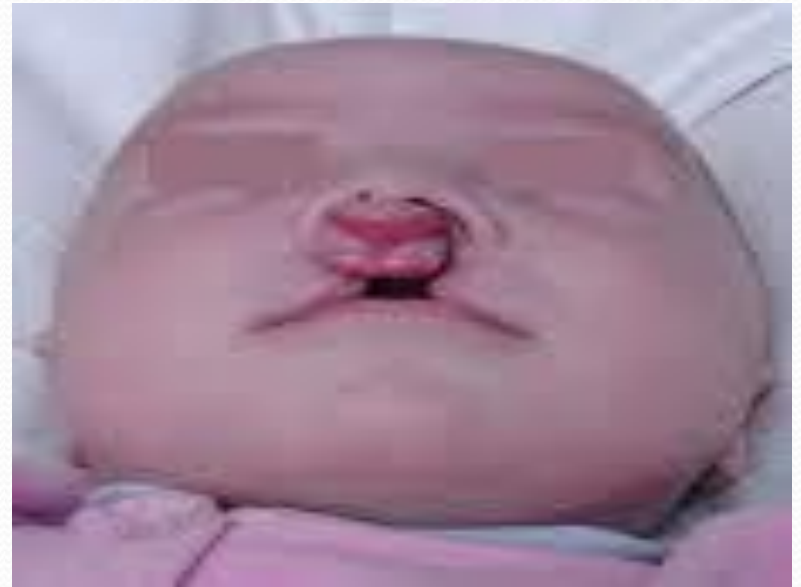
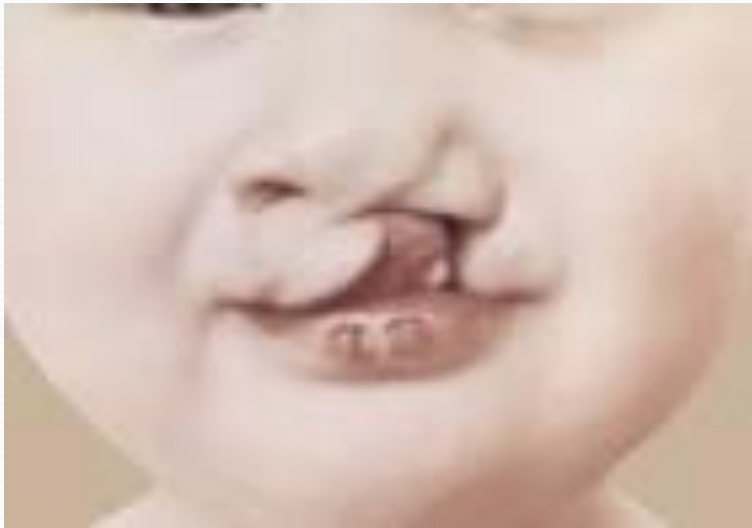


Жоғарғы және төменгі ерін жүгеншелерінің ақауы, қысқа тіл жүгеншесін емдеу:

Хирургиялық әдіспен жүргізіледі. Операцияға дейін бала педиатрда, логопедте, стоматолог ортодонтқа қаралу қажет. Анпликациялы анестезия жүргізіледі. Операциядан кейін баланы емізу керек. Операциядан кейін логопедтке 5-7 күннен кейін барады.

Жоғарғы ерін жүгеншесінің ақауында пластика қолданылады А. А.Лимберг әдісі бойынша. Операциядан кейін жоғарғы ерінге қысым түсу үшін байламдар таңады. Қысқа ауыз кіреберісін емдеу хирургиялық жолмен жүргізіледі (вестибулопластика).



Тістердің даму ақаулары:

Тіс жарып шығу аномалиясы.

Уақытынан бұрын сүт тістердің жарып шығуы сәбилерде кездеседі (күрек тістер). Ол емізуде кедергі жасайды, ал жасанды тамақтандырғанда тісті сақтауға болады пластмассалы каппа кигізіп. Көбінесе бұл жағдайда тістерді жұлады.

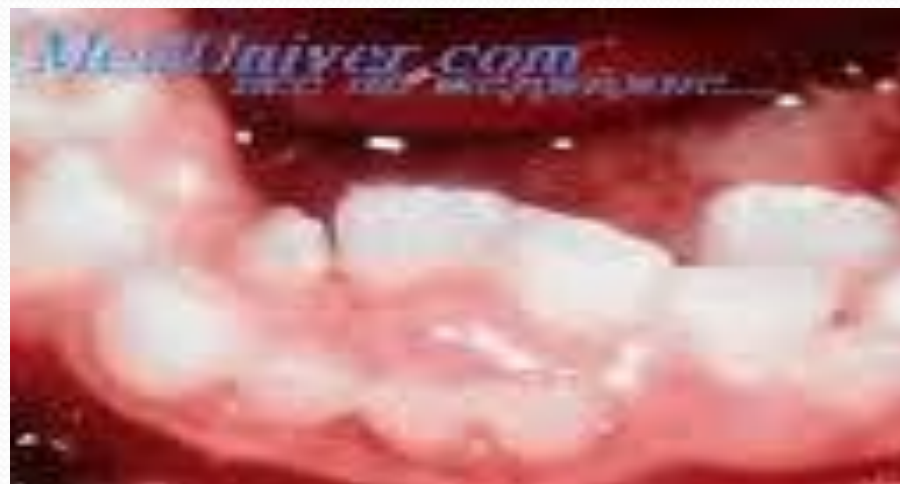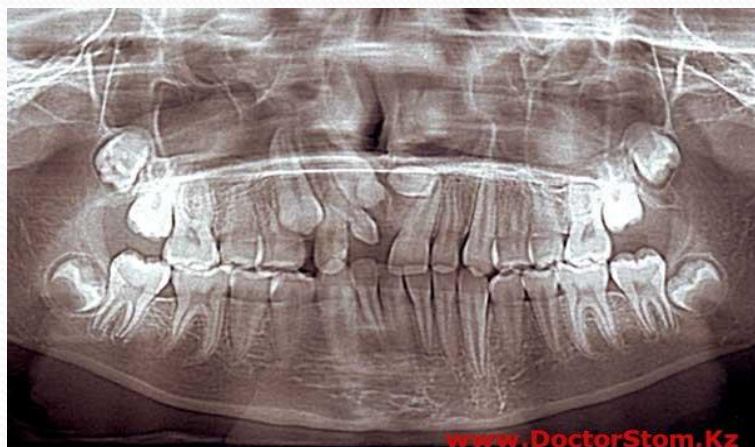
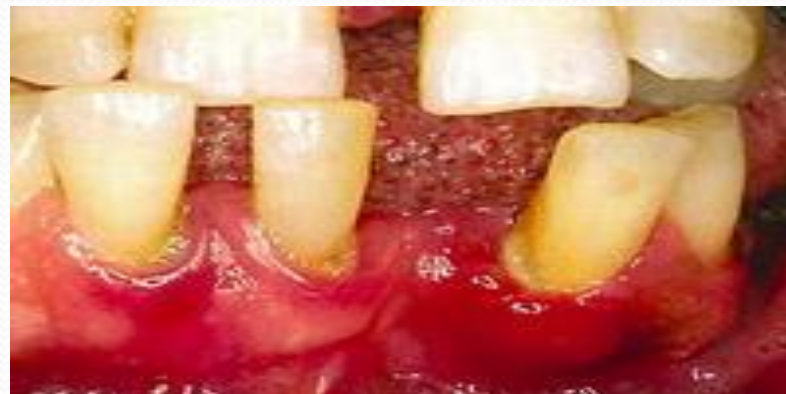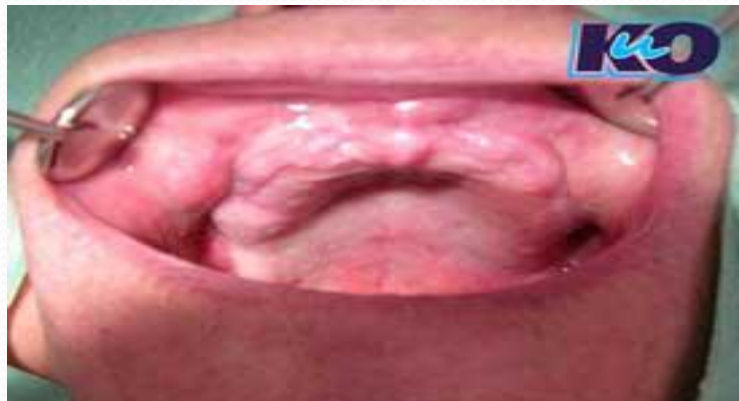Тіс санының аномалиясы.

Гиперодонтия, гиподонтия, адентия. Тіс қатарында тіс санының көбеюі комплектен тыс деп аталады. Хирургиялық әдіспен жұлынады, ортодонтиялық емдеу мақсатында. Комплектен тыс тісті алған соң комплект тіс жарып шығады. Егер ол болмаса комбинирленген ем жүргізіледі (хирургиялық, ортодонтиялық).

Тіс ретенциясы.

Емі ортодонтиялық, хирургиялық. Ретенирленген және жартылай ретенирленген тісті ортодонтиялық ілмек немесе брекет Эджуаз жүйесі арқылы тісіті тартамыз резина тартпасы арқылы екінші басы тіс доғасындағы оортодонтиялық аппаратқа ілінеді.

Тіс – жақ жүйесінің аномалиялары



Тісжақ жүйесінің деформациясы

Тіс доғасын, тістер тобын, жеке тістерді төменгі жақтың дистальді ығысуын ортодонтиялық әдіспен емдейді.

Балаларда және жасөспірімдерде кездесетін таңдай жырығы мен жоғарға ерін жырығын хирургиялық, ортодонтиялық әдіспен емдейді.

Жақ деформациясының ауыр клиникасында және емдік аппаратқа келмейтін жағдайда хирургиялық әдіс қолданылады.

Мынадай жағдайда жүргізіледі:

- ❖ *Туа пайда болған жоғарғы жақтың дамымауы*
- ❖ *Төменгі жақтың шамадан тыс көлемінің өсуі.*
- ❖ *Төменгі жақтың дамымауы*
- ❖ *Самай төменгі жақ буынының сүйекті аурулары*
- ❖ *Операциядан кейінгі жақтағы ақаулар*

Хирургиялық әдістер

Остеотомия-жақты ұлғайтуға және кішірейтуге қолданылады. Көрсеткіштері: макро, микрогнатияда 12-15жаста жүргізіледі.

Остеозктомия –жақты ұзыннан және биіктігінен кішірейтуге қолданылады.

Компактостомия-8-10 жаста жүргізіледі. Жақтағы тіс алвеола деформациясын жөндейді.

Қолданылған әдебиеттер:

1. Арсенина О.И. Ранние ортодонтические и ортопедические мероприятия в комплексном лечении пациентов с дефектами и деформациями нижней челюсти: Автореф. дис. ...докт.мед.наук.- М., 1998.- 34 с.
2. Виноградова Т.Ф. Стоматология детского возраста. – М. Медицина, 1987.- 516 с.
3. Григорьева Л.П. Прикус у детей.- Полтава, 1995. – 232 с.
4. Образцов Ю.Л. Выявление и устранение факторов риска возникновения зубочелюстных аномалий у детей.- Архангельск, 1990.- 25 с.
10. Хорошилкина Ф.Я., Френкель Р., Демнер Л.М. и др. Диагностика и функциональное лечение зубочелюстно-лицевых аномалий.- М., 1987.- 303 с.
- 5.Интернет www.google.kz