

Неотложные состояния в кардиологии

Неотложные ситуации при АГ

Рекомендации ВНОК 2013г

- К неотложным ситуациям при АГ относится выраженное повышение САД или ДАД (>180 мм рт.ст. и >120 мм рт.ст., соответственно), **сопровождающееся угрозой или прогрессированием поражения органов-мишеней**, например, выраженными неврологическими знаками, гипертонической энцефалопатией, инфарктом головного мозга, внутрочерепным кровоизлиянием, острой левожелудочковой недостаточностью, острым отеком легких, расслоением аорты, почечной недостаточностью или эклампсией.
- **Изолированное резкое повышение АД без признаков острого поражения органов-мишеней (гипертонические кризы)**, часто развивающееся на фоне перерыва в терапии, снижения дозы препаратов, а также тревоги, не относятся к неотложным ситуациям и подлежат коррекции путем возобновления или интенсификации медикаментозной терапии и купирования тревоги.

Гипертонический криз

Гипертонический (гипертензивный) криз – внезапное повышение АД, сопровождающееся клиническими симптомами и требующее немедленного его снижения.

Определение ГК (ВОЗ)

Клиническая картина

- Внезапное начало.
- Высокий (относительно привычных цифр) подъем АД
- Церебральные, кардиальные и вегетативные симптомы.

Цель терапии ГК - плавное снижение АД на 25%
в течении 2-6 часов

Осложненные гипертонические кризы

- Гипертоническая энцефалопатия
- Инфаркт головного мозга
- Внутричерепное кровоизлияние
- Расслоение аорты
- Острая левожелудочковая недостаточность
- Отек лёгких
- Расслоение аорты
- Почечная недостаточность
- Эклампсия

Перед лечением криза врачу необходимо решить вопрос о наличии осложнений

Неосложненный ГК

- нифедипин 5-20 мг
- каптоприл 25-50 мг
- пропранолол 20-40 мг (при тахикардии)
- Эналаприлат в дозе **0,625–1,25 мг** в\в струйно



Осложненный ГК

Лечение осложнений

Стенокардия


Стенокардия

Стенокардия (грудная жаба, angina pectoris) - клинический синдром, связанный с острой преходящей кратковременной ишемией миокарда, возникающей на фоне недостаточности коронарного кровообращения и проявляющийся характерными болями

Приступ стенокардии

- Сильная за грудиной боль, иррадиирующая в левое плечо, лопатку, руку, нижнюю челюсть
- Боль имеет сжимающий, давящий характер
- Одновременно с этим появляются: страх, потливость, тошнота, одышка, слабость

«Те, которые больны ею, бывают застигнуты (особенно при быстром подъеме в гору после принятия пищи) сильными болезненными и очень неприятными ощущениями в грудной клетке. Они, кажется, задушат жизнь, если они дальше будут продолжаться и усиливаться. Но в момент, когда больной останавливается, это неприятное ощущение исчезает»

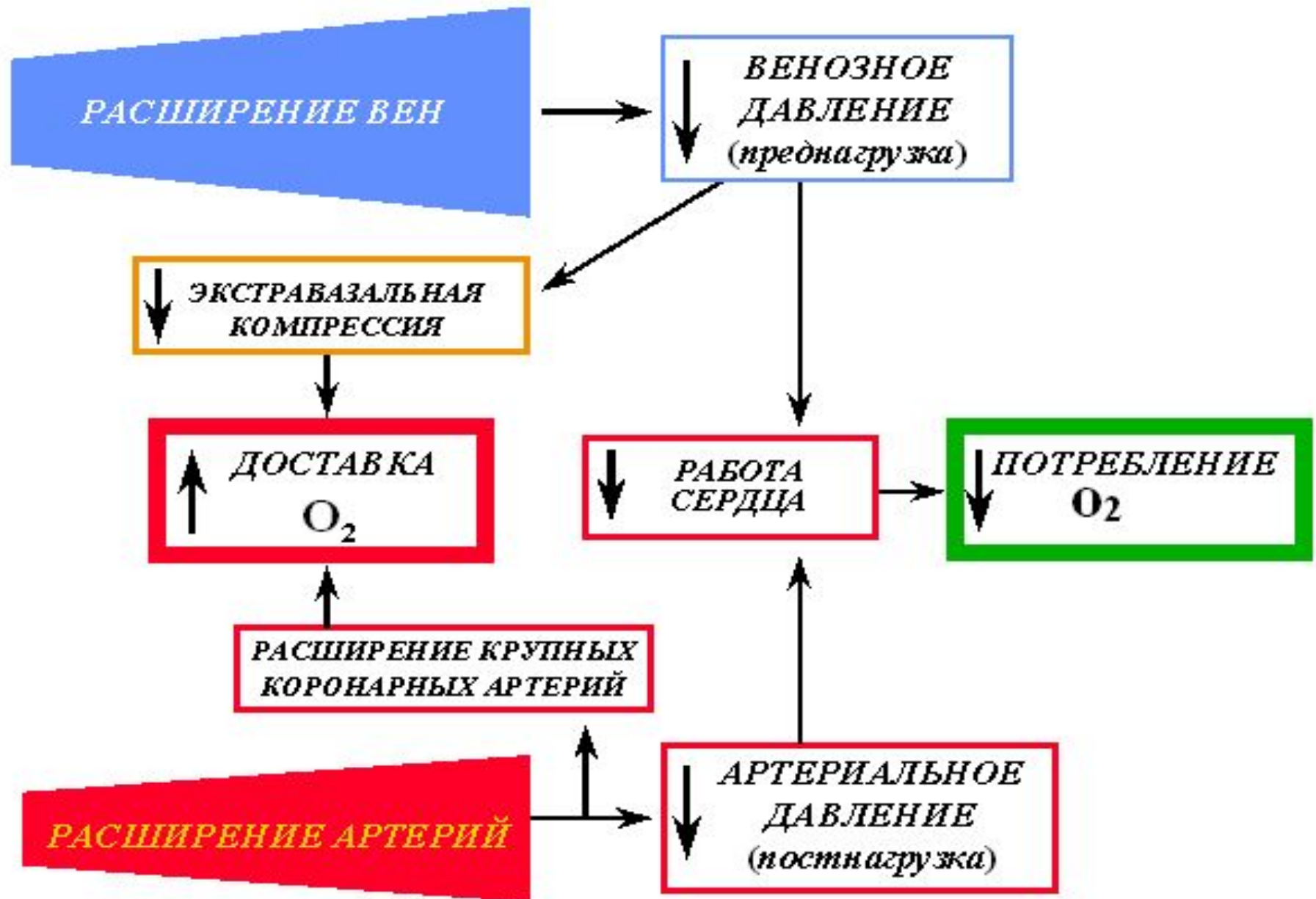


(В. Геберден, 1772)

Пять форм препаратов нитроглицерина

- **Аэрозольная**
- **Таблетки для сублингвального приема**
- **Таблетки для перорального приема**
- **Внутривенная форма**
- **Трансдермальная (буккальная)**

Механизм антиангинального действия нитроглицерина



Схемы назначения и дозы нитратов

Действующее вещество	Длительность действия	Препарат	Дозы при стенокардии
Нитроглицерин	Коротко действующее	Нитроминт Нитрокор Нитроспрей	0,3-1,5 мг под язык при приступах стенокардии
Изосорбида динитрат	Коротко действующие	Изокет спрей	1,25-3,75 мг под язык
	Средней продолжительности	Кардикет 20 Изо-мак 20 Нитросорбид	20-80 мг/сутки в 2-3 приема
	Длительно действующие	Кардикет 40, 60, 120 Изо-мак ретард	40-120 мг/сутки в 1 прием
Изосорбида мононитрат	Средней продолжительности	Моносан Моночинкве	40-120 мг/сутки в 2 приема
	Длительно действующие	Оликард ретард Моночинкве ретард Пектрол	40-240 мг/сутки в 1 прием

Побочные действия нитратов

- Церебральные: головная боль, ощущение «распирания» и пульсации головы, шум в ушах
- Общие: артериальная гипотония (до коллапса), тахикардия
- Парадоксальные: приступ стенокардии (крайне редко)
- Синдром отмены при внезапном прекращении приема

Факторы риска развития побочных эффектов нитратов

- Использование слишком большой разовой дозы
- Слишком частый прием последовательных доз
- Артериальная гипотония
- Повышенное внутричерепное давление
- Прием других венозных вазодилататоров или диуретиков
- Одновременный прием алкоголя
- Высокая температура окружающей среды

OKC

Острый коронарный синдром

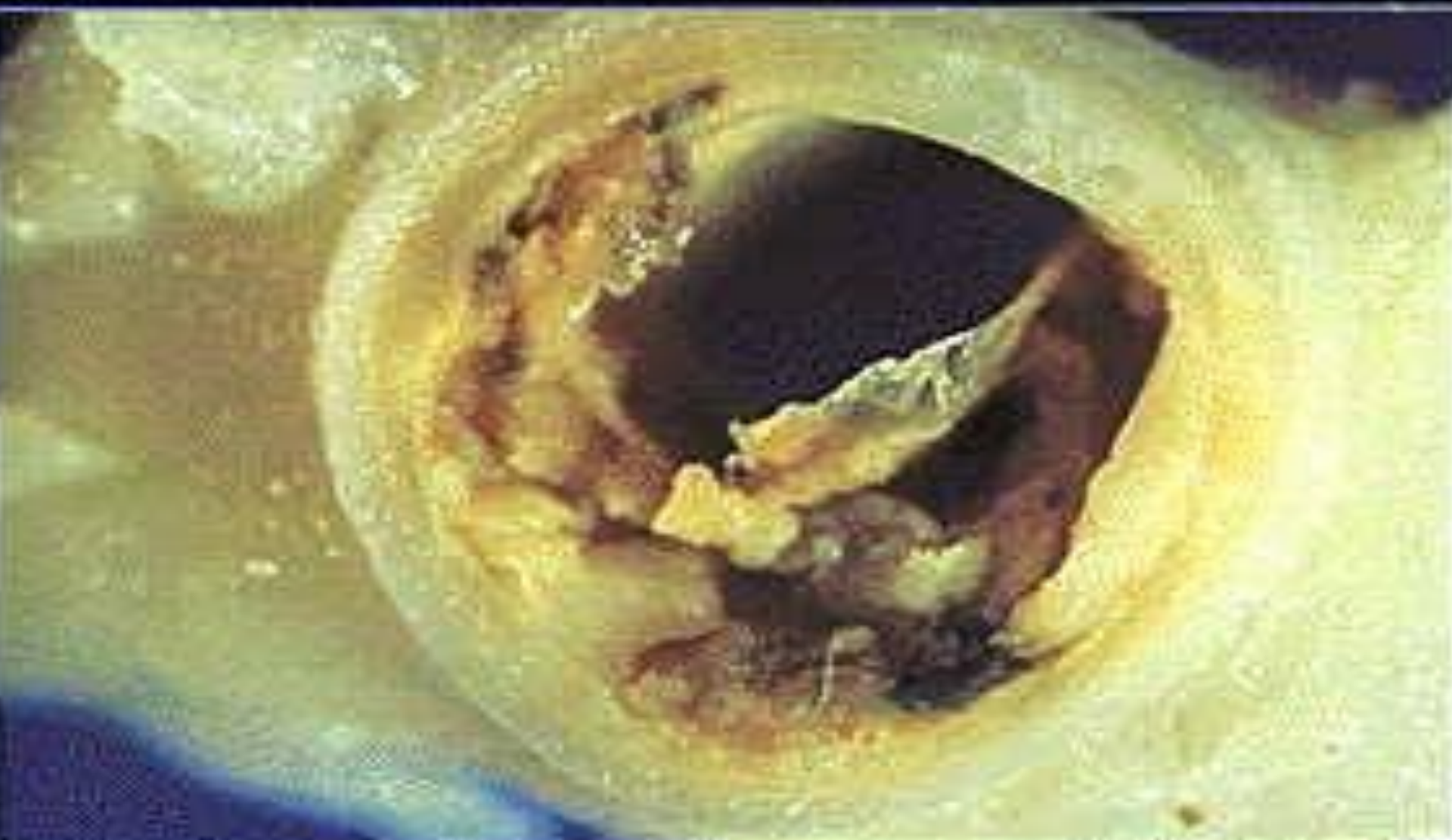"**Острый коронарный синдром (ОКС)** – любая группа клинических признаков или симптомов, позволяющих *подозревать* острый инфаркт миокарда (ОИМ) или нестабильную стенокардию (НС)"

Включает в себя ОИМ



и нестабильную стенокардию (НС).

«Нестабильная стенокардия и инфаркт миокарда являются различными клиническими проявлениями единого, лежащего в их основе, патологического процесса, а именно разрыва или эрозии атеросклеротической бляшки с той или иной степенью последующего тромбообразования и дистальной эмболизации». *ЕНЖ (2002) 23, р.1810.*



ВСЕ

пациенты с подозрением на ОКС должны
быть немедленно госпитализированы

!!!

Диагноз уточняют. В большинстве случаев острого коронарного синдрома с подъемом сегмента ST формируется инфаркт миокарда с зубцом Q; при остром коронарном синдроме без подъема сегмента ST при повышении уровня маркеров некроза диагностируется инфаркт миокарда без зубца Q, а при нормальном их уровне – нестабильная стенокардия

ОКС с подъемами сегмента ST

Определение- наличие боли или других неприятных ощущений в грудной клетке, сопровождающееся стойкими подъемами сегмента ST или впервые возникшей блокадой ЛНПГ на ЭКГ.

Цель лечения- наиболее быстрое и стойкое восстановление просвета коронарного сосуда, профилактика внезапной смерти, коррекция дисфункции ЛЖ.

- Тромболизис.
- Прямая ангиопластика.

ОКС без подъемов сегмента ST

Наличие боли в грудной клетке и изменения на ЭКГ, свидетельствующие об острой ишемии миокарда, но без подъемов сегмента ST.

- Стойкие или преходящие депрессии ST.
- Инверсия, сглаженность зубца T.
- ЭКГ не изменена.

Цель лечения:

- устранение симптомов ишемии;
- наблюдение за пациентами (повторные ЭКГ, маркеры некроза миокарда).

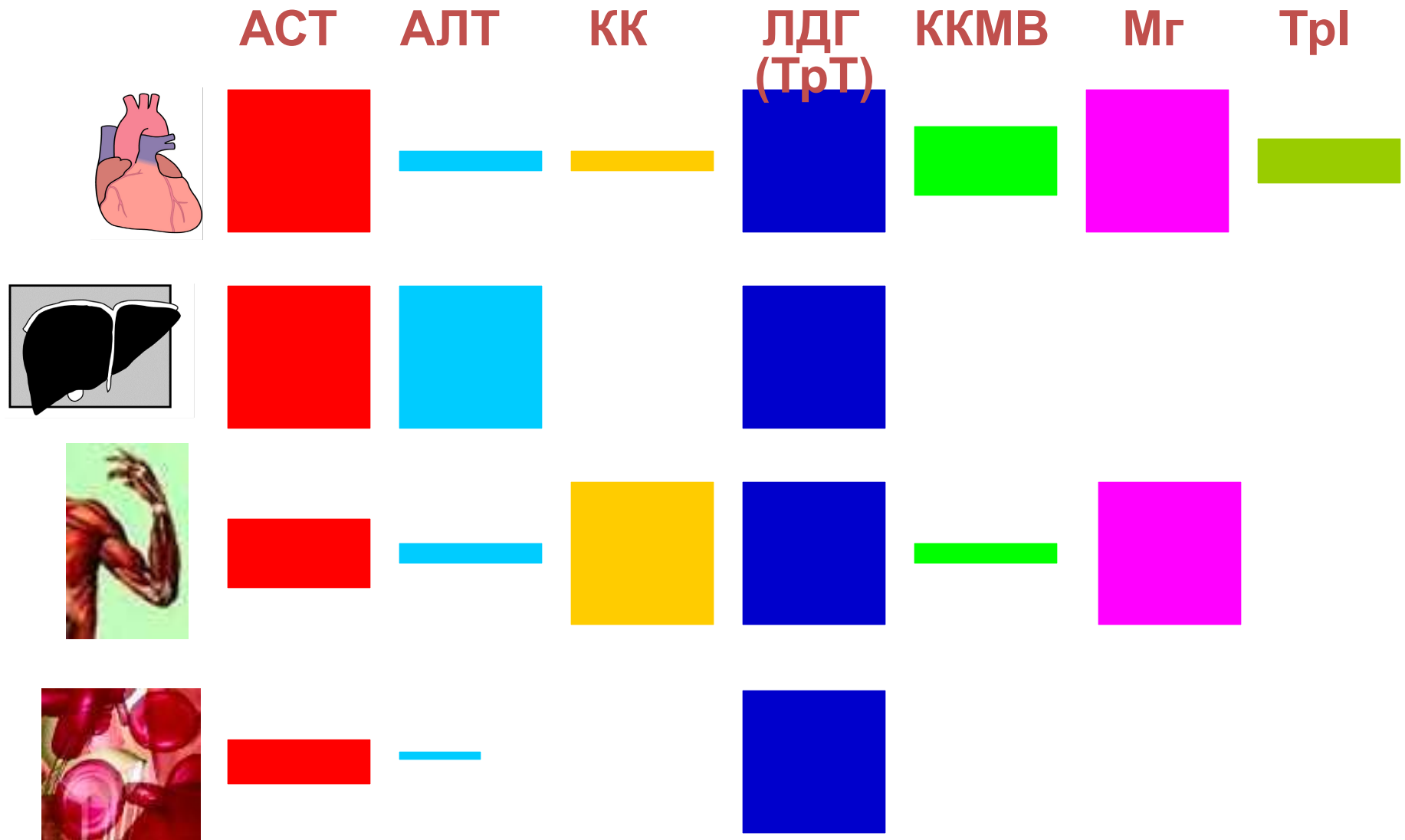
У пациента с подозрением на ОКС

- Многоканальная ЭКГ, многоканальный мониторинг ST (либо повторные ЭКГ, если проведение мониторинга невозможно)
- Тропонин T или I в момент поступления; при нормальном уровне через 6 и 12 часов
- Миоглобин или МВ-КФК (масс-метод) в первые 6 часов или в случае недавно (менее 2 недель) перенесенного ИМ.

Изменения на ЭКГ, не являющиеся достоверными признаками инфаркта миокарда

- Q_{III} продолжительностью до 0,03"
- Отрицательный T_{III}
- Отрицательный T в грудных отведениях глубиной до 0,3 mV
- Элевация ST V_{1-3} до 0,2 mV
- Косонисходящая депрессия ST в I, aVL, V_{5-6} при наличии вольтажных критериев ГЛЖ
- «Слабое» нарастание R от V_1 к V_3 (в особенности при наличии вольтажных критериев ГЛЖ)
- Блокада ПНПГ
- Синдром преждевременной реполяризации желудочков

Распределение миокардиальных маркеров в различных органах



Креатинфосфокиназа

- ММ-фракция – содержится в клетках скелетной мускулатуры
- ВВ-фракция – содержится в клетках мозга
- МВ-фракция – содержится в клетках сердца

- Патогномоничным для инфаркта миокарда является повышение КФК в два раза при условии содержания МВ-фракции более 10% от уровня общей КФК.

КФК. Недостатки методики.

- Недостаточные чувствительность (62-85%) и специфичность (56-72%).
- Влияние на результат анализа внутримышечных инъекций, травм, физической нагрузки.
- Повышение уровня КФК (в том числе МВ-фракции) возможно при перикардите и миокардите, пароксизмальной тахикардии с ЧСС более 140, длящейся более 30 минут.
- Относительная отсроченность реагирования (4-12 ч)

Возможные причины повышенной активности КФК.

- Миокардит и перикардит
- Кардиохирургическое вмешательство
- Кардиоверсия
- Длительные пароксизмы тахикардий
- Катетеризация сердца и коронарография
- Поражениях скелетных мышц
- Внутримышечные инъекции
- Септицемия
- Шок
- Ожоги
- Инсульты и субарахноидальные кровоизлияния
- Острые заболевания печени
- Инфаркты тонкой кишки
- Гипотиреозидизм
- Алкоголизм
- Рак предстательной железы и легких
- Отравления угарным газом
- Беременность и лактация



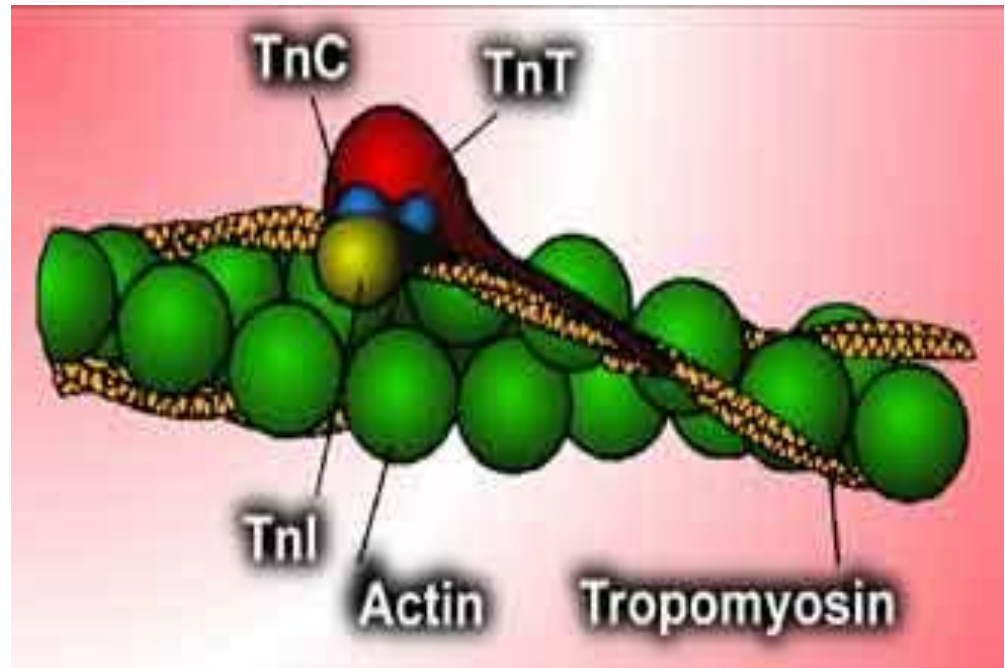
Белки – маркеры некроза миокарда.

- Миоглобин – самый ранний маркер инфаркта – определяется уже через 1-2 часа от начала болевого синдрома. К 12-16 часам его концентрация в крови снижается до исходной.
- Тропонины I и T – концентрация нарастает к 4-6 часам инфаркта, достигает пика к 12-16 часам, снижется к 5-14 суткам от начала заболевания.

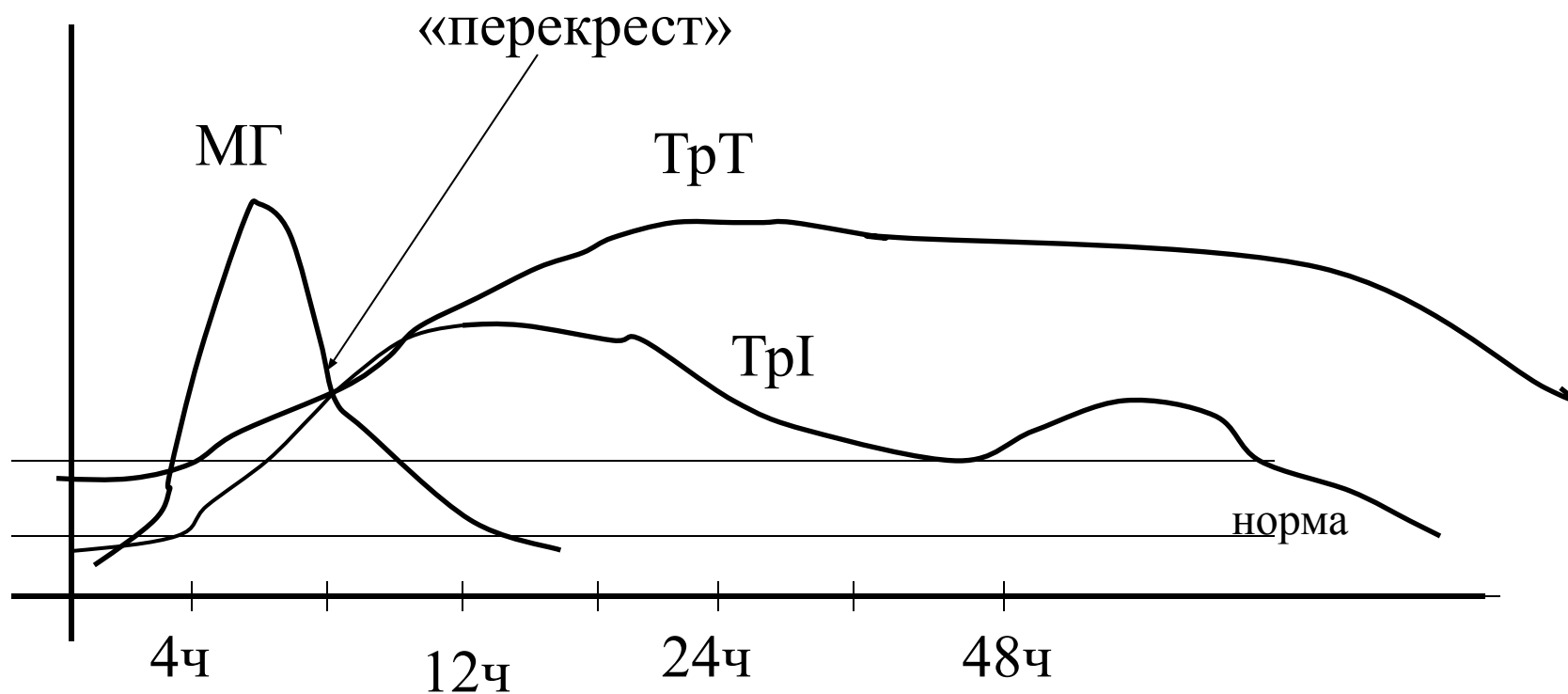
Характерным для инфаркта является «перекрест» концентраций миоглобина и тропонинов в районе 8-10 часов от начала болевого синдрома.

Тропонин

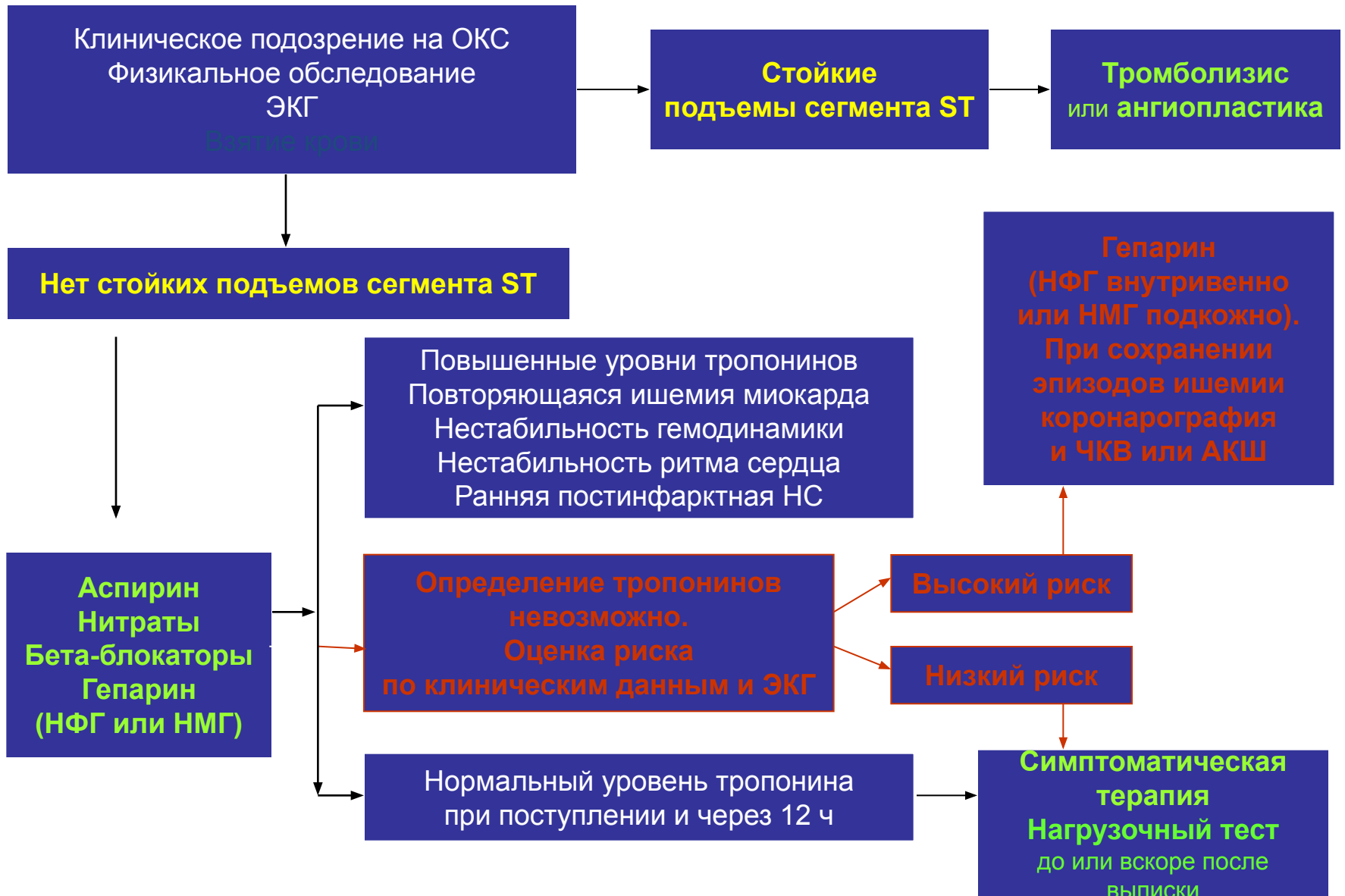
- Тропонины – структурные белки мышечных клеток.
- Специфичными для кардиомиоцитов являются ТрI и ТрТ.
- ТрС характерен как для кардиомиоцитов, так и для скелетной мускулатуры.



Кривая концентрации миоглобина и тропонинов при инфаркте миокарда.



Стратегия лечения острых коронарных синдромов Рекомендации группы экспертов ВНОК (2008 г.)



ОКС с подъемами и без подъемов ST: разные цели и средства лечения

- С подъёмам
- Без подъем

Не допустить перехода
пристеночного тромба в
окклюзирующий - предотвратить
тромботическую окклюзию
коронарной артерии,
т.е. ОКС с подъемом ST
(крупноочаговый ИМ и его осложнения)

- антиагреганты

(аспирин, клопидогрель)

-антикоагулянты (гепарины)

- ЧКВ и АКШ

OCH

Острая сердечная недостаточность

Острая сердечная недостаточность, являющаяся следствием нарушения сократительной способности миокарда, уменьшения систолического и минутного объема сердца, проявляется несколькими крайне тяжелыми клиническими синдромами: кардиогенным шоком, отеком легких и острым легочным сердцем.

Классификация Т. Killip и J. Kimball (1969)

- I – нет проявлений СН
- II – хрипы менее чем над 50% поверхности грудной клетки и/или III тон
- III – хрипы более чем над 50% поверхности грудной клетки
- IV – альвеолярный отек легких с признаками периферической гипоперфузии или шок

Варианты ОЛЖН

- **Сердечная астма** – результат интерстициального отека легких, нет значительного выхода транссудата в просвет альвеол.
- **Альвеолярный отек легких** – выход плазмы и эритроцитов в просвет альвеол, а затем – дыхательных путей.
- **Кардиогенный шок** – крайняя степень ОЛЖН: внезапное резкое снижение сердечного выброса сопровождается часто необратимым нарушением периферического кровообращения и прогрессирующим снижением АД.

Диагностика острой левожелудочковой недостаточности

- Одышка разной выраженности вплоть до удушья
- Приступообразный кашель, сухой или с пенистой мокротой, выделение пены изо рта и носа
- Положение ортопноэ
- Наличие влажных хрипов, выслушивающихся над площадью от задне-нижних отделов до всей поверхности грудной клетки; локальные мелкопузырчатые хрипы характерны для сердечной астмы, при развернутом отеке легких выслушиваются крупнопузырчатые хрипы над всей поверхностью легких и на расстоянии (клокочущее дыхание).

Диагностика кардиогенного шока

- снижение систолического артериального давления менее 90-80 мм рт. ст. (или на 30 мм рт. ст. ниже "рабочего" уровня у лиц с артериальной гипертензией)
- уменьшение пульсового давления - менее 25-20 мм рт.ст.
- признаки нарушения микроциркуляции и перфузии тканей
- падение диуреза менее 20 мл в час, холодная кожа, покрытая липким потом, бледность, мраморный рисунок кожи, в ряде случаев - спавшиеся периферические вены.

Терапия острой левожелудочковой недостаточности

Отек легких на фоне повышенного АД.

- Морфин
- Нитраты
- Фуросемид
- Ингаляция паров спирта

Отек легких при сниженном АД.

- Морфин
- Добутамин
- Допамин
- Ингаляция паров спирта

Отек легких нормальном АД.

- Морфин
- Нитраты
- Фуросемид
- Добутамин
- Ингаляция паров спирта

Рефрактерный к терапии отек легких.

- Терапия сообразно уровню артериального давления
- Перевод пациента на ИВЛ с ПДКВ

Применение дигоксина показано только при сочетании СН с тахисистолическим мерцанием предсердий.

Расслаивающаяся аневризма аорты

Расслаивающаяся аневризма аорты

- образование дефекта (разрыва) внутренней оболочки стенки аорты с последующим поступлением крови в дегенеративно измененный средний слой, образованием внутрестеночной гематомы и продольным расслоением стенки аорты на внутренний и наружный слои с формированием дополнительного внутрисосудистого канала (ложного просвета).

Классификация РА

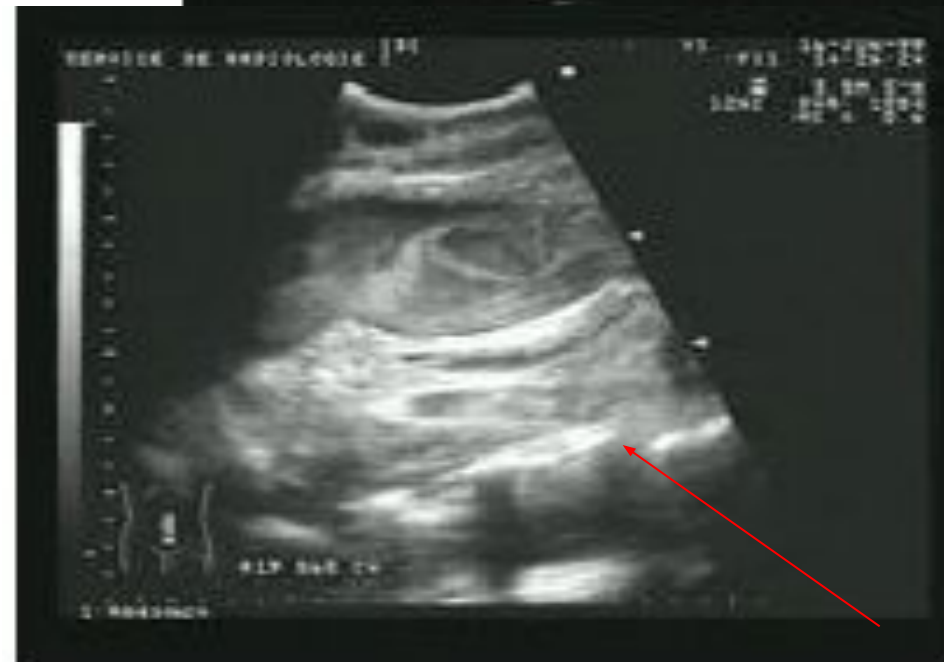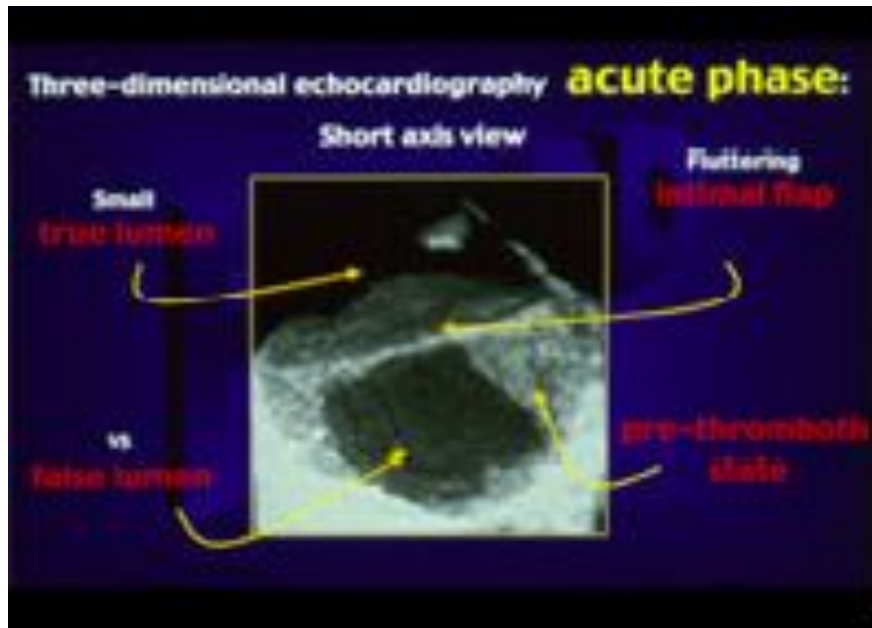
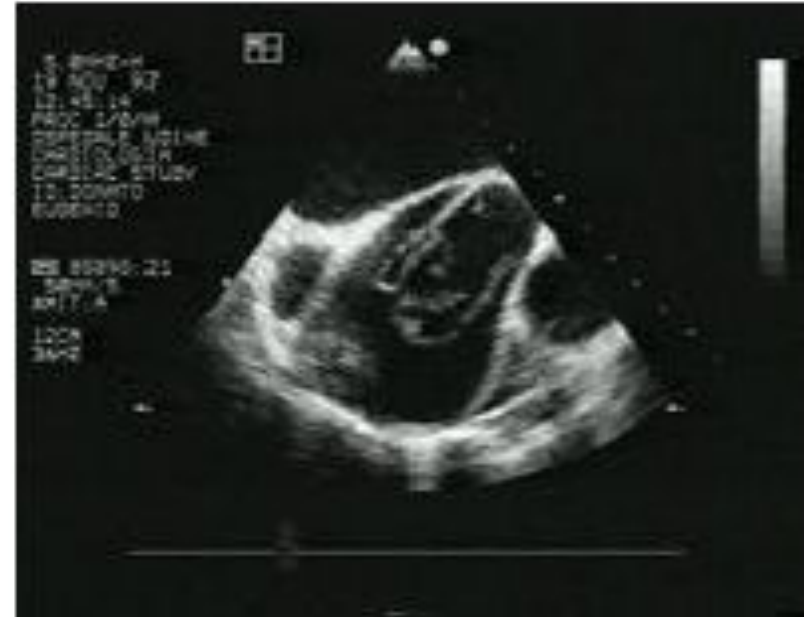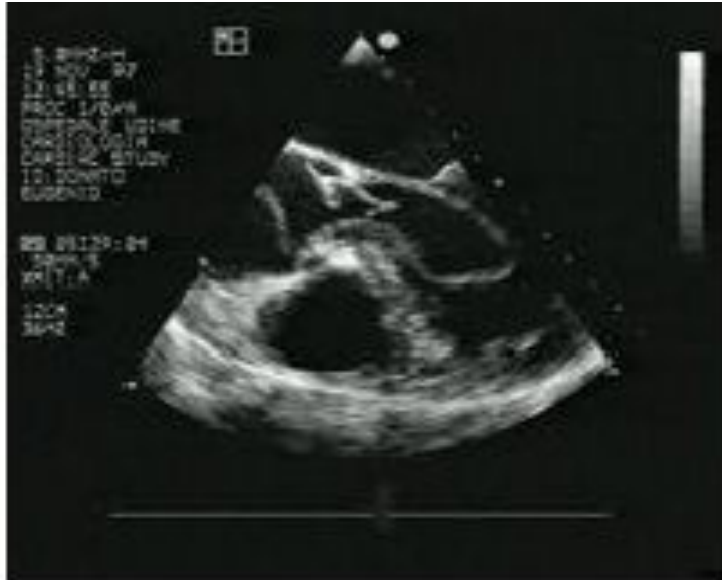Классификация по М. Дебейки

- **тип I** - местом возникновения разрыва является восходящая аорта, а расслоение распространяется на дугу и часто дистальнее - на грудной и брюшной отделы аорты;
- **тип II** - разрыв локализуется в восходящей части, расслоение ограничено только восходящей аортой;
- **тип III** - разрыв интимы локализуется в нисходящей грудной аорте, распространяется чаще антеградно дистально, по нисходящей аорте на различном протяжении с вовлечением или только всего грудного отдела и/или и грудного, и брюшного отделов и, редко, ретроградно на дугу и восходящую аорту

Клинические проявления РА аорты

- характерно внезапное начало с появления сильной “разрывающей” боли не купирующейся наркотическими анальгетиками;
- боль чаще всего локализуется за грудиной, в межлопаточной области, в пояснице (характерно изменение ее локализации по мере прогрессирования расслоения)
- возможна потеря сознания
- выявляются как гипертония, так и гипотония
- при надклапанной локализации поражения возможно появление регургитации в аортальном клапане (в тяжелых случаях приводящей к сердечной недостаточности), тампонады сердца
- дефицит пульса, снижение амплитуды пульсации на сосудах, вовлеченных в разрыв;

Эхокардиография



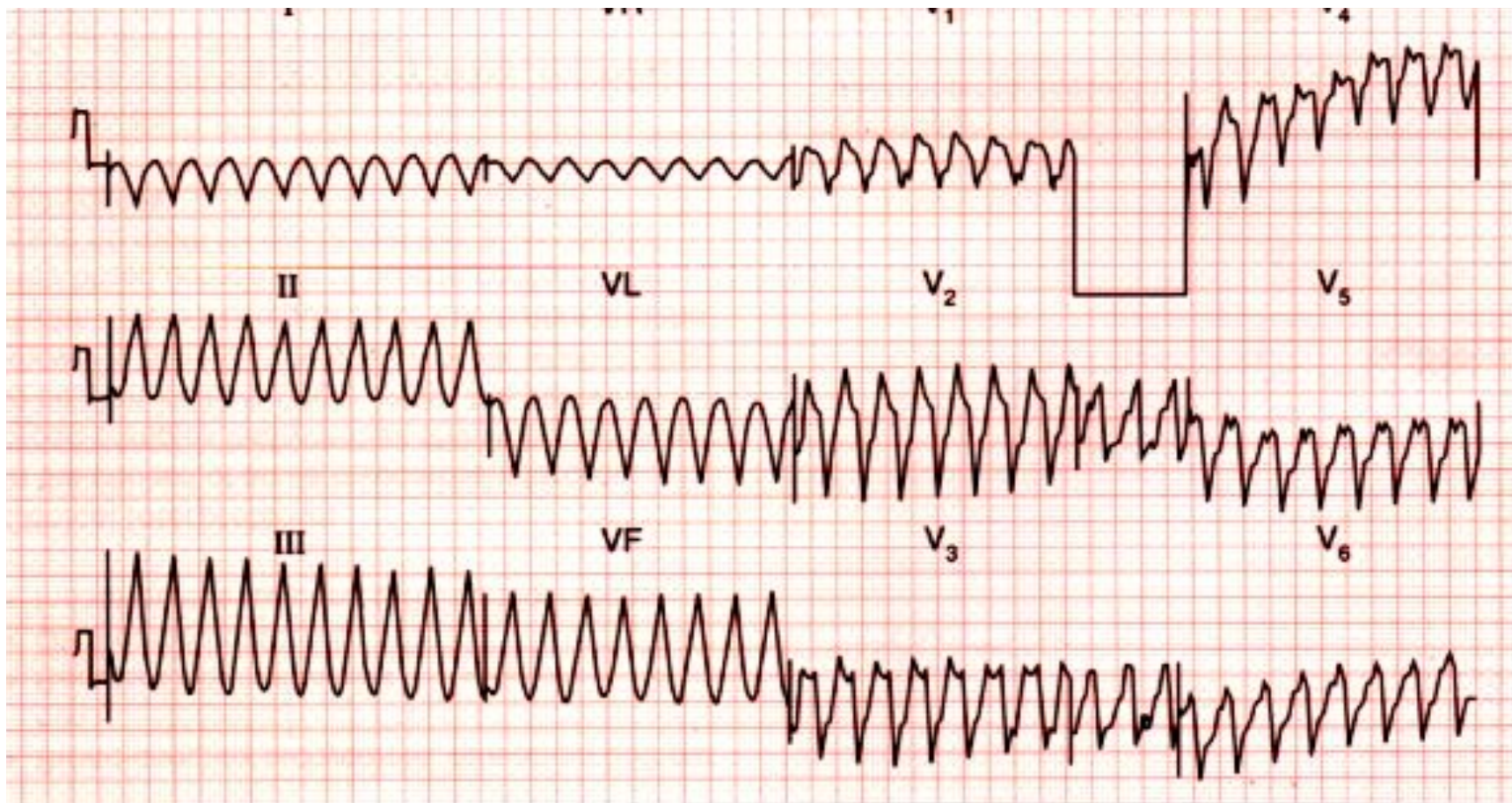
К основным целям лечения относят снижение АД и сократимости миокарда

- для быстрого снижения высокого АД прибегают к внутривенной инфузии нитроглицерина
- для быстрого снижения сократимости миокарда производят внутривенное введение β -блокаторов в возрастающей дозе до достижения ЧСС 50 – 60 в 1 мин (пропранолол – по 1 мг через 3 – 5 мин до достижения эффекта или до общей дозы 0,15 мг/кг с повторением через 4 – 6 ч по 2-6 мг; эсмолол – болюс 30 мг, далее инфузия 3-12 мг/мин);
 - при противопоказаниях к β -блокаторам можно использовать антагонисты кальция, замедляющие ритм сердца (верапамил, дилтиазем);
 - при вовлечении в расслоение артерий почек для снижения АД наиболее эффективным может быть внутривенное введение ингибитора ангиотензин-конвертирующего фермента (эналаприл 0,625 – 5 мг каждые 4 – 6 ч);
 - при клинически значимой гипотонии необходимо быстрое внутривенное введение жидкости; в рефрактерных случаях проводится инфузия прессорных агентов.

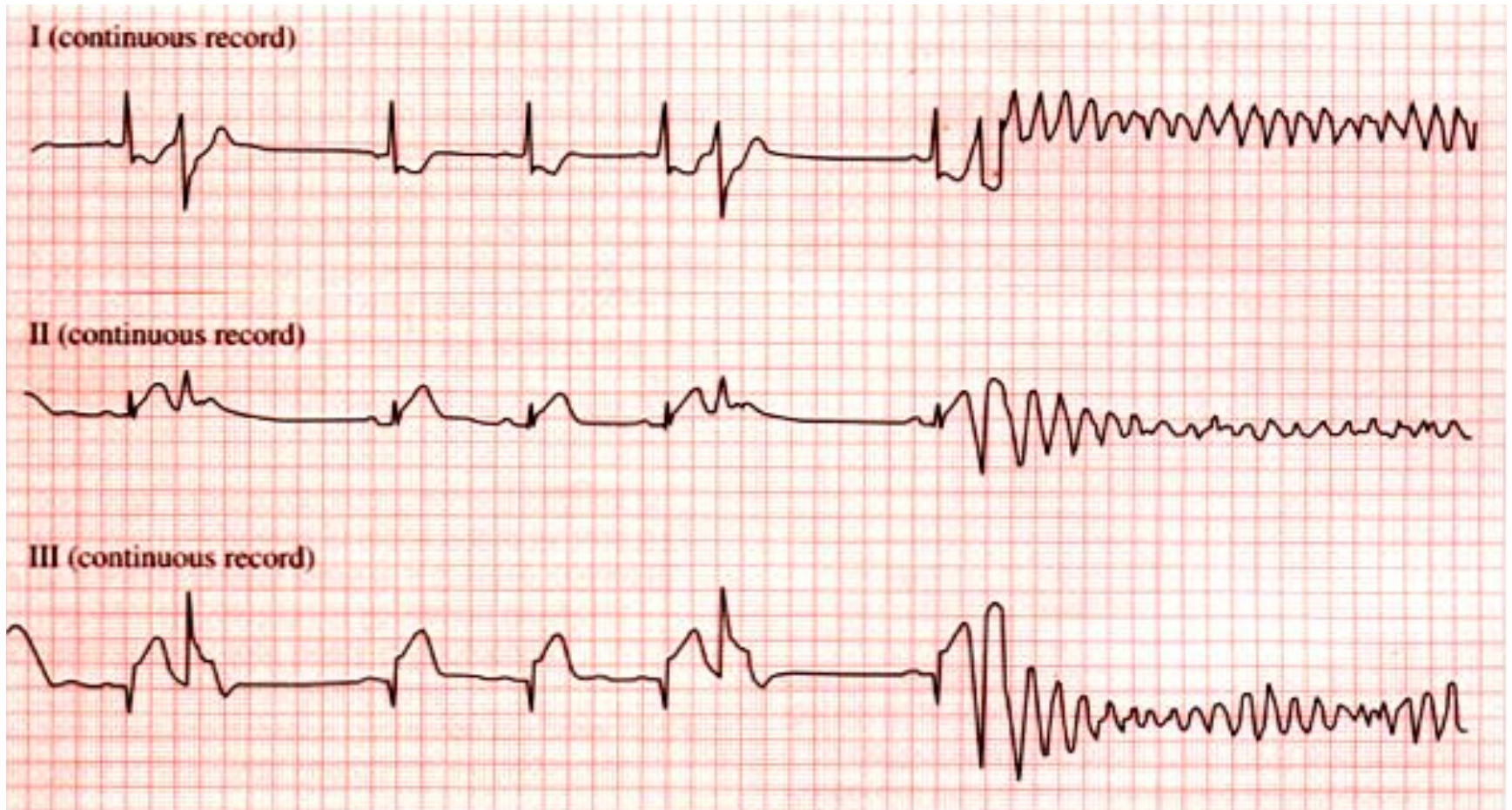
Сосудистая хирургия,

Нарушения ритма

Желудочковая тахикардия

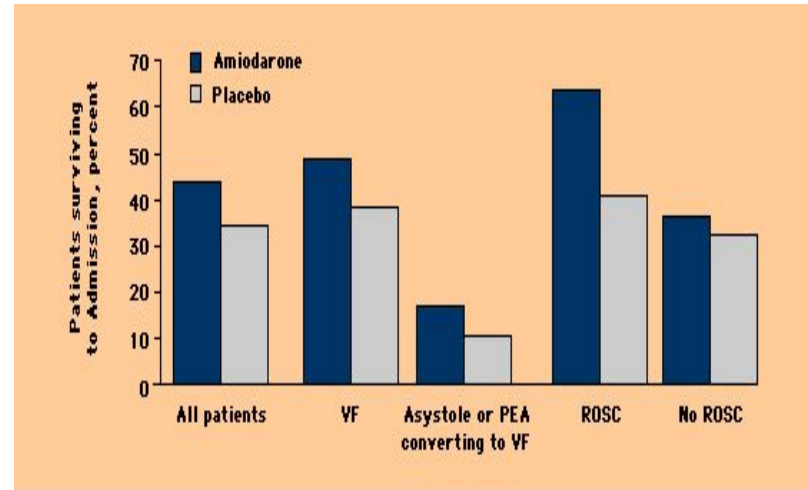


Фибрилляция желудочков



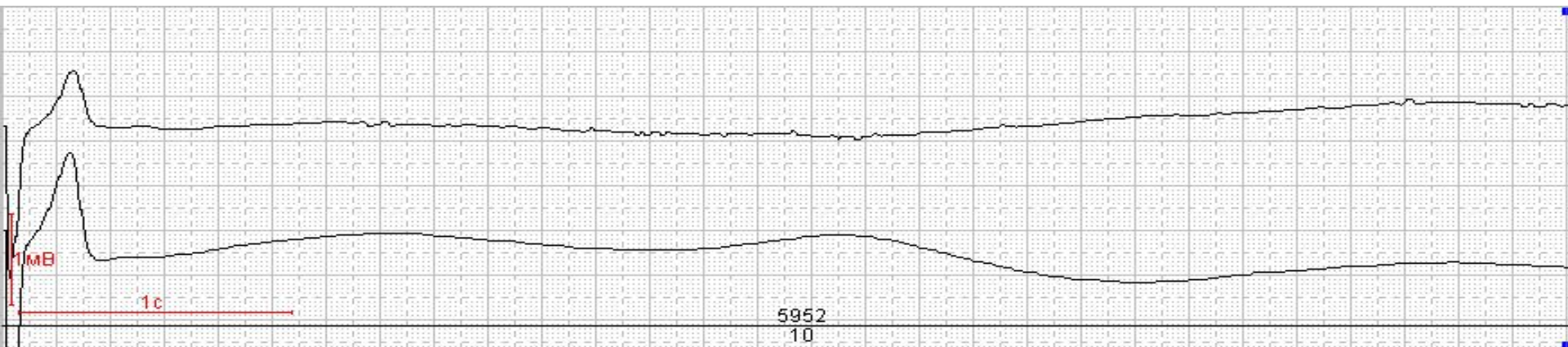
ARREST - амиодарон против placebo

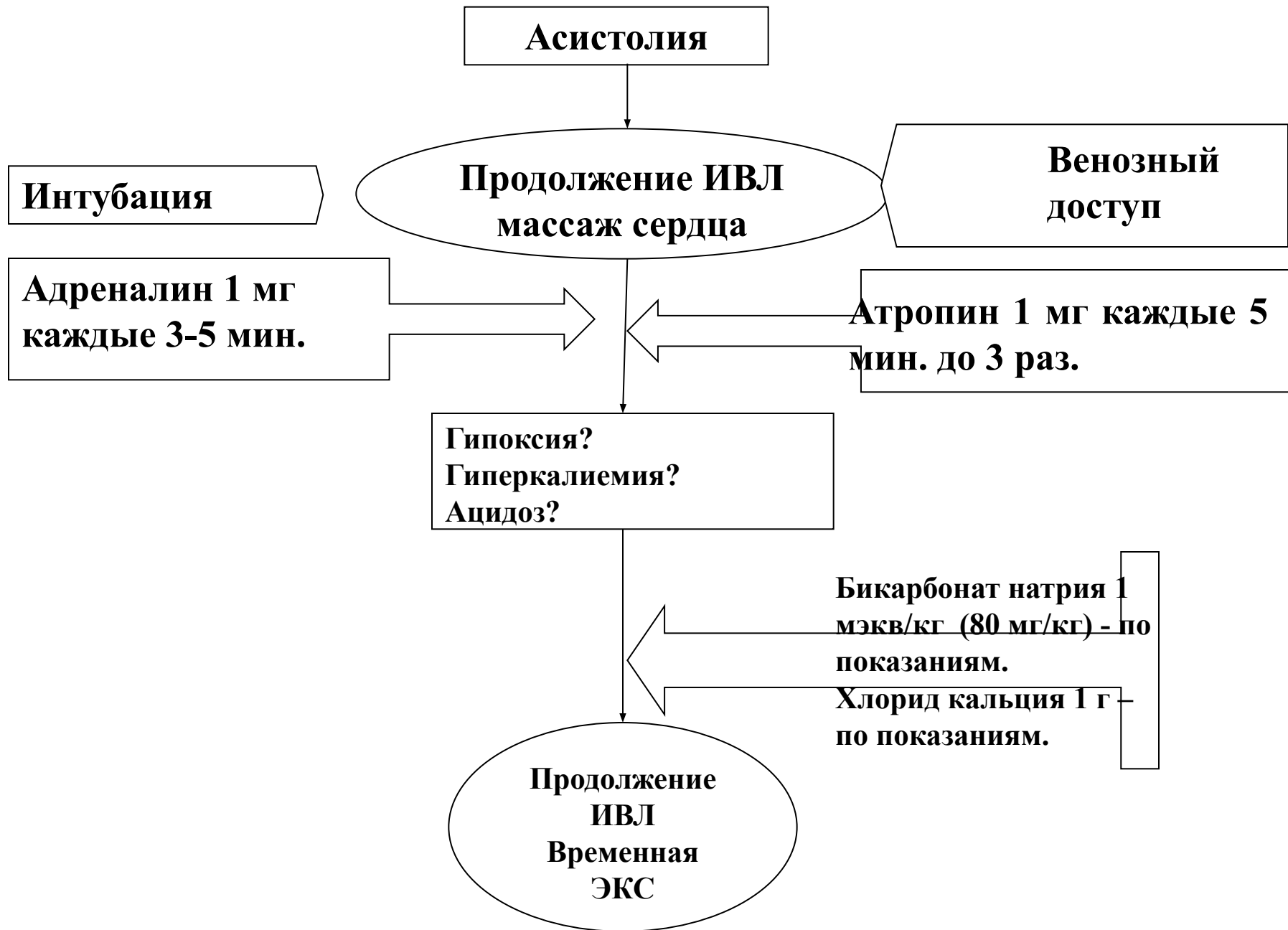
- **504** пациента с внегоспитальной остановкой сердца (ФЖ или ЖТ), которые не реагировали на 3 последовательных разряда
- **В/в амиодарон (300 мг) против placebo**
- **Выживаемость к моменту госпитализации больше в группе амиодарона (44% против 34 %, $p = 0.03$)**



Amiodarone improves the rate of survival to hospital admission Among 504 patients with an out-of-hospital cardiac arrest who did not respond to at least three defibrillation shock and were randomized to amiodarone or placebo, survival to hospitalization was greater in those receiving amiodarone (44 versus 34 percent for placebo, $p = 0.03$). Survival was greater with amiodarone in those with ventricular fibrillation (VF) (49 versus 39 percent) or pulseless electrical activity (PEA) (17 versus 12 percent), especially in those with return of spontaneous circulation (ROSC) before administration of the study drug (65 versus 41 percent; there was no significant benefit in those with no ROSC (38 versus 33 percent). (Data from Kudenchuk, PJ, Cobb, LA, Copass, MK, et al, *N Engl J Med* 1999; 341:871.)

Асистолия





Тромбэмболия легочной артерии (ТЭЛА)

Тромбэмболия легочной артерии (ТЭЛА) -

- острая или хроническая эмболия основного ствола или разветвлений легочной артерии тромбом с обтурацией части сосудистого русла и развитием легочной гипертензии. ТЭЛА сопровождается выраженными кардиореспираторными нарушениями, а при окклюзии мелких ветвей - геморрагическим уплотнением легочной паренхимы (часто с последующим некрозом), называемым инфарктом легкого.

Жалобы*

- Внезапная одышка (ортопноэ не характерно).
- Страх.
- Острая боль в груди.
- Резкая слабость, головокружение.

При развитии инфаркта легкого

- Кашель.
- Боль в груди (чаще связанная с актом дыхания)
- Кровохарканье.

*Патогномоничных для ТЭЛА клинических признаков не существует, но ее можно заподозрить на основании совокупности анамнестических данных, результатов объективного обследования и электрокардиографических симптомов.

