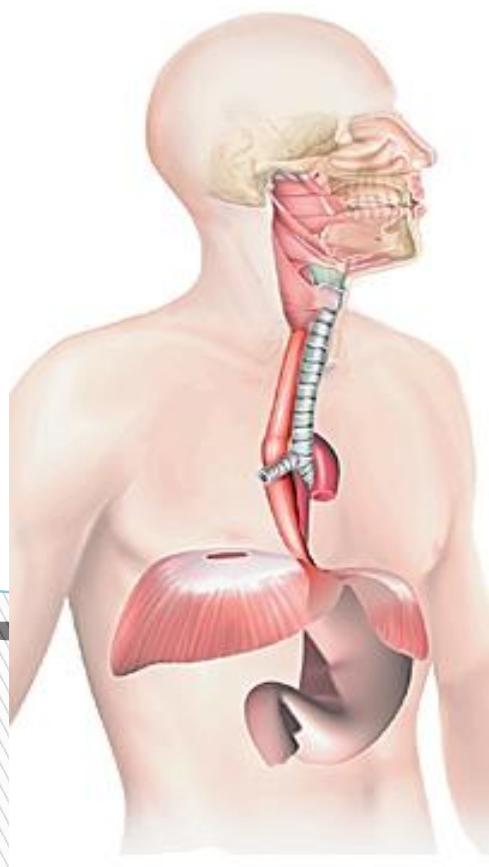


# **Рентген-анатомия, методы рентгенологической визуализации пищевода и желудка. Протокол описания.**

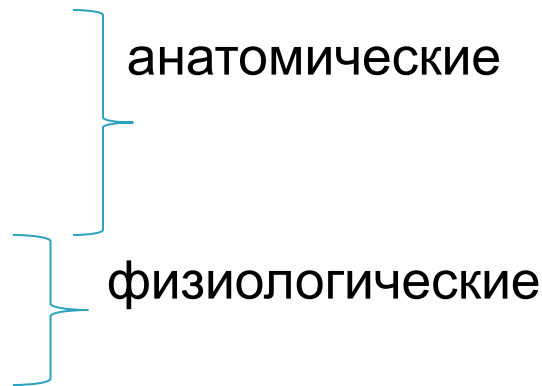


**Выполнила  
интерн - рентгенолог  
Моторина Л.С**

Тюмень 2013г

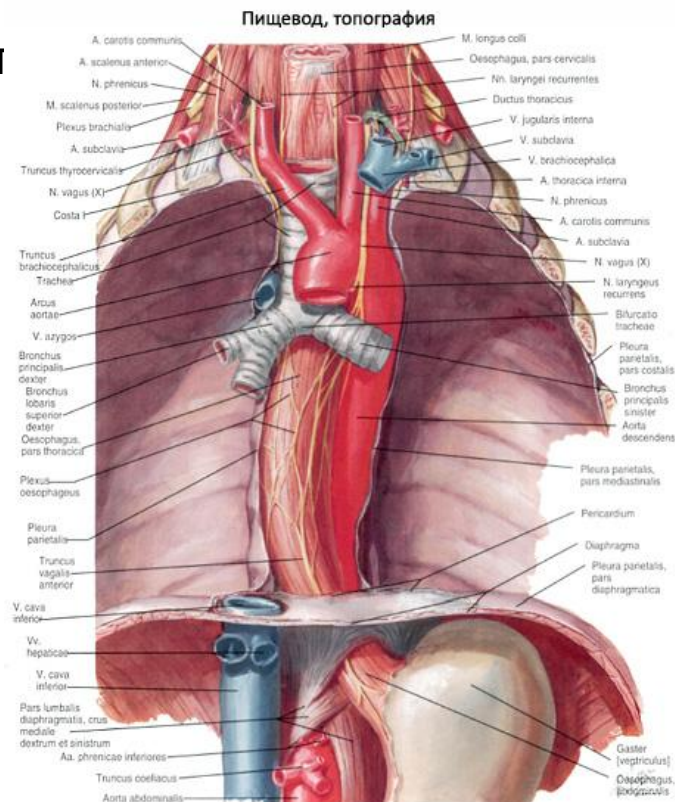
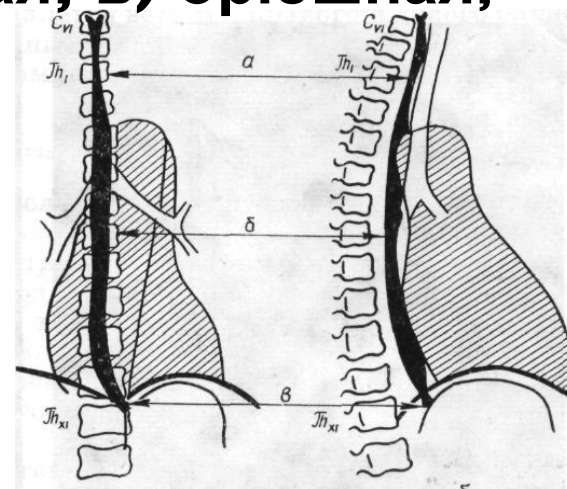
# Нормальная анатомия пищевода

- Пищевод размещается кпереди от позвоночного столба. Начинается от глотки на уровне CVI-VII и впадает в желудок на уровне ThX-XI. Длина пищевода у муж. 24-28 см; у жен. 21-2 см; ширина 14-28мм.
- Пищевод имеет 3 анатомических и 2 физиологических сужения:
  - 1) глоточное
  - 2) Бронхиальное
  - 3) диафрагмальное
  - 4) аортальное
  - 5) кардиальное



# Различают 3 части: а) шейная; б) грудная; в) брюшная;

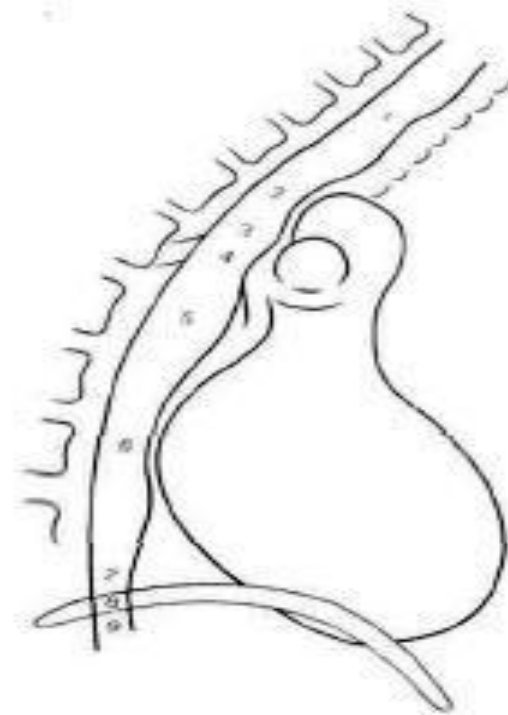
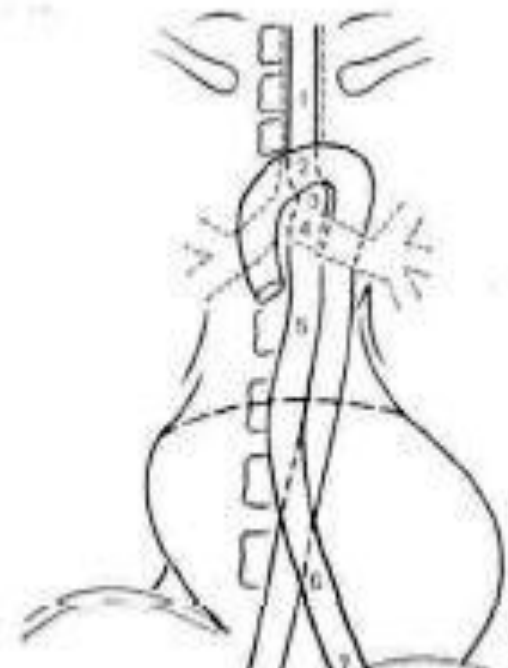
- **Шейная** C<sub>VI</sub>-VII – Th<sub>I</sub>, 5-8 см;  
Сзади прилежит к позвоночнику, спереди к ЩЖ и трахее, боковые поверхности к сонным артериям.
- **Грудная** Th<sub>I</sub>-Th<sub>X</sub>, 16-19 см;  
Сзади прилежит к позвоночнику,  
Спереди к бифуркации трахеи, справа на уровне Th<sub>V</sub>-VI к левому главному бронху, слева к средостенной плевре. На уровне Th<sub>IV</sub> прилежит дуга аорты, на уровне Th<sub>VIII</sub>-IX пищевод отходит от позвоночного столба и прилежит сзади к нисходящему отделу аорты, непарной и полунепарной венам. Спереди на этом уровне пищевод прилежит к трахеальным ЛУ и левому предсердию, С боков соприкасается со средостенной плеврой.
- **Брюшная** Th<sub>X</sub>-XI, 2,5-5 см;  
Сзади прилежит к левой ножке диафрагмы, спереди к печени.



Для того чтобы точно определить локализацию патологических изменений в пищеводе, выделяют несколько сегментов.

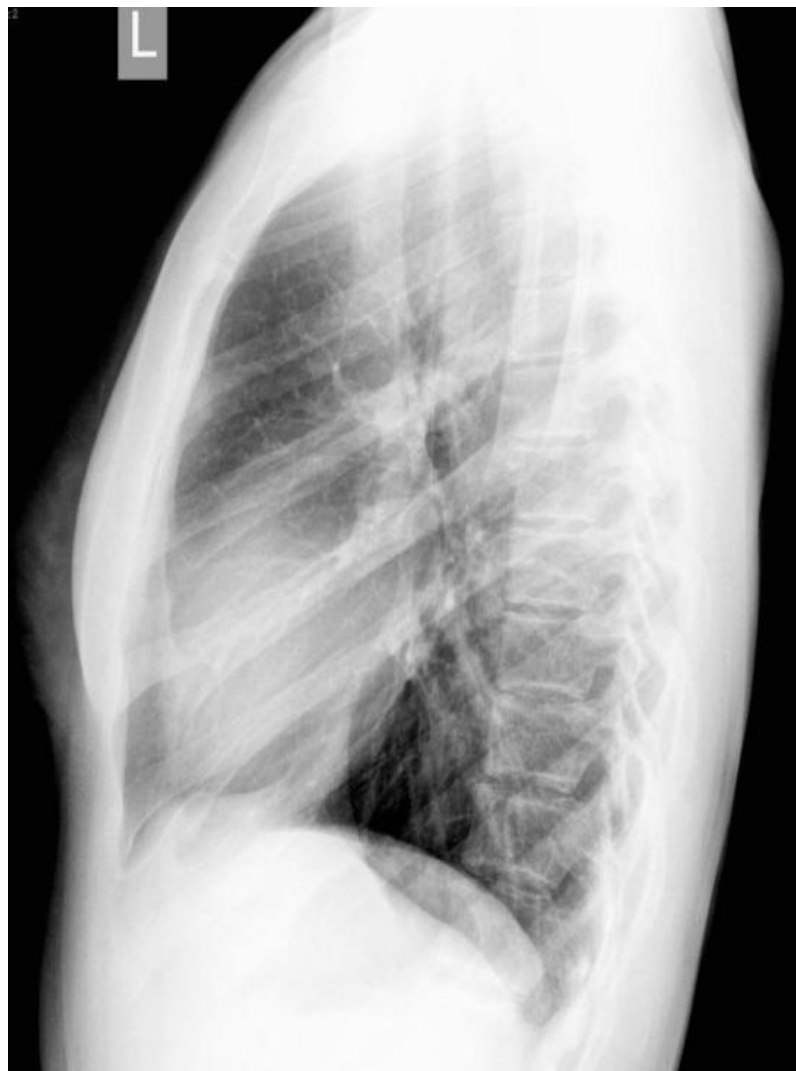Наибольшее приемлемым является предложенное Бромбаром (1956) деление пищевода на девять сегментов:

- 1) трахеальный (надаортальный);
- 2) аортальный;
- 3) межаортобронхиальный;
- 4) бронхиальный;
- 5) подбронхиальный;
- 6) ретрокардиальный;
- 7) наддиафрагмальный;
- 8) внутридиафрагмальный;
- 9) поддиафрагмальный, или абдоминальный.




**При обзорном рентгенологическом исследовании в боковой проекции пищеводу соответствует мягкотканная тень, расположенная между передней поверхностью позвоночника и воздушным столбом трахеи.**

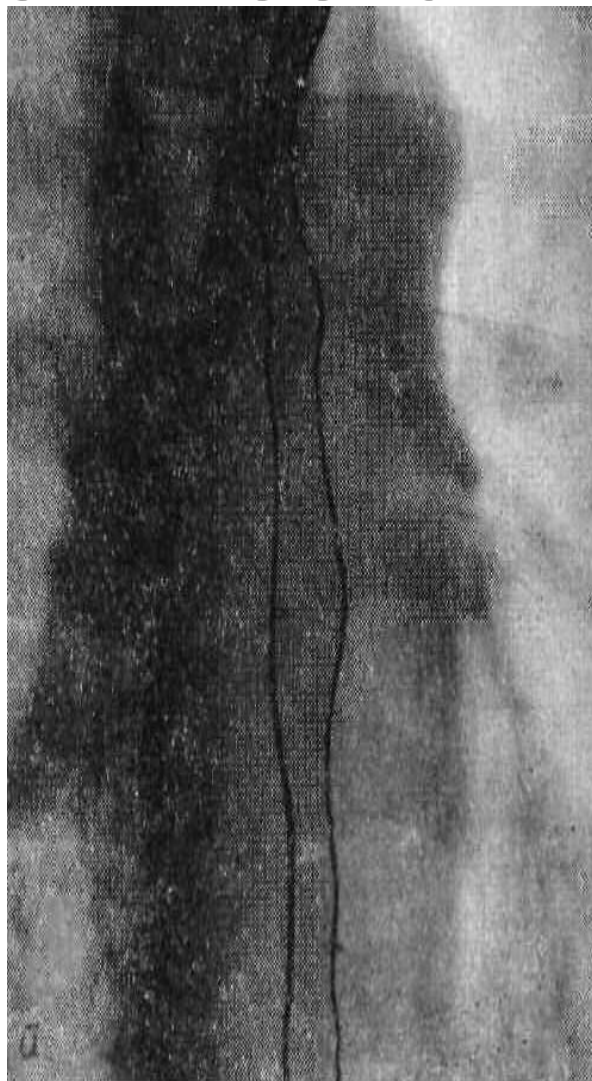
**Для рентгенологического исследования пищевода необходимо контрастирование взвесью бария различной консистенции по показаниям.**



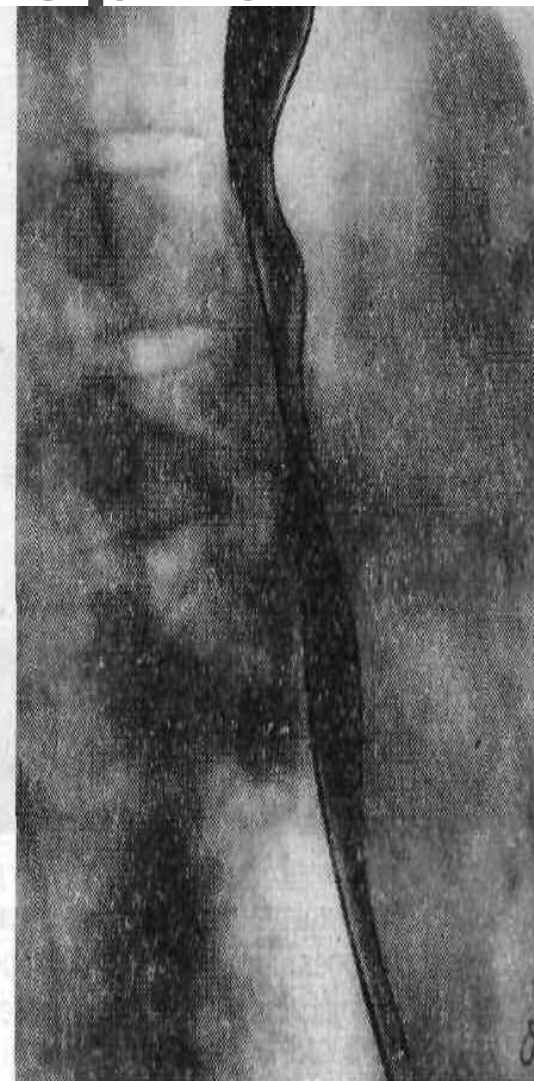# Рентгенологическая норма



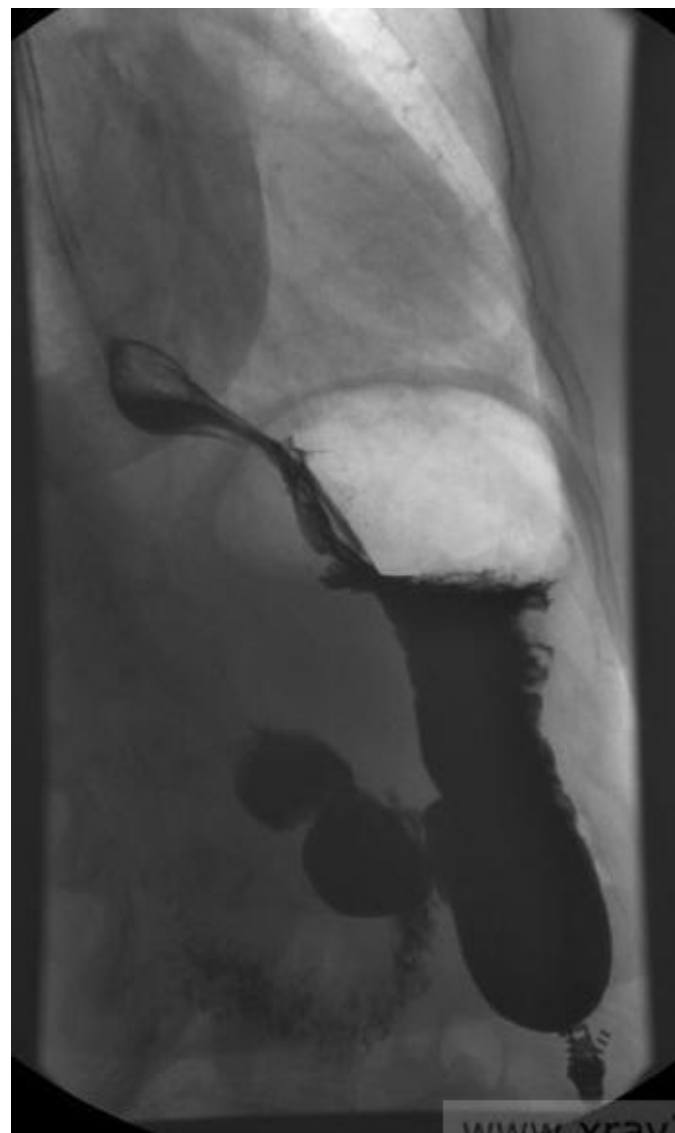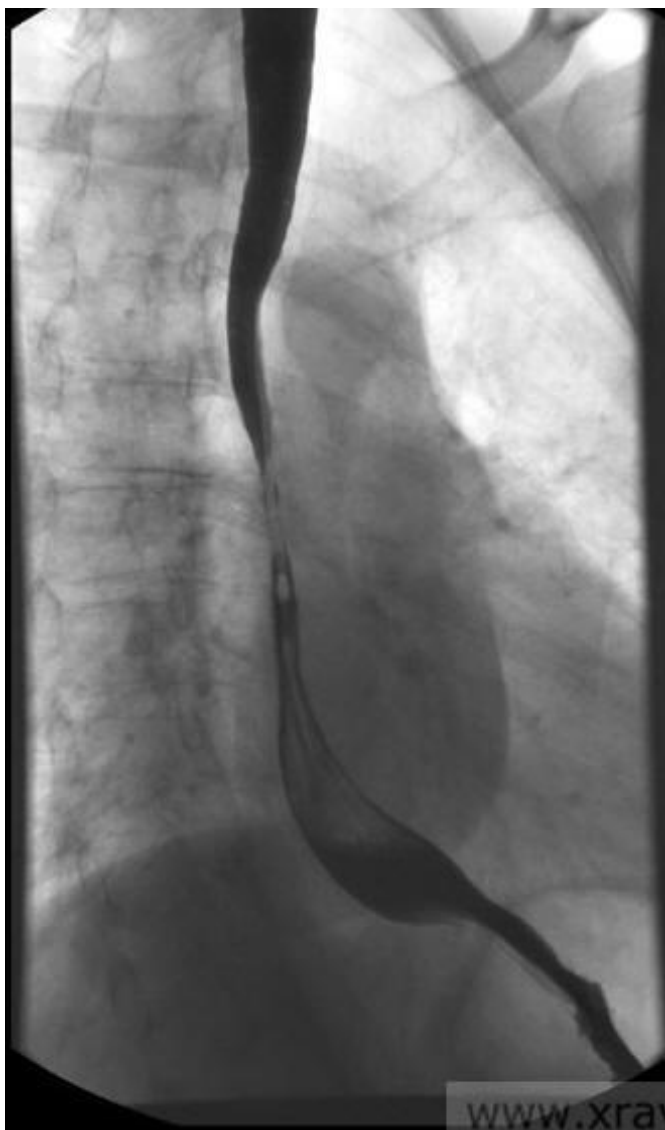
Гортанное сужение ППП



Аортальное и бронхиальное сужения  
ППП



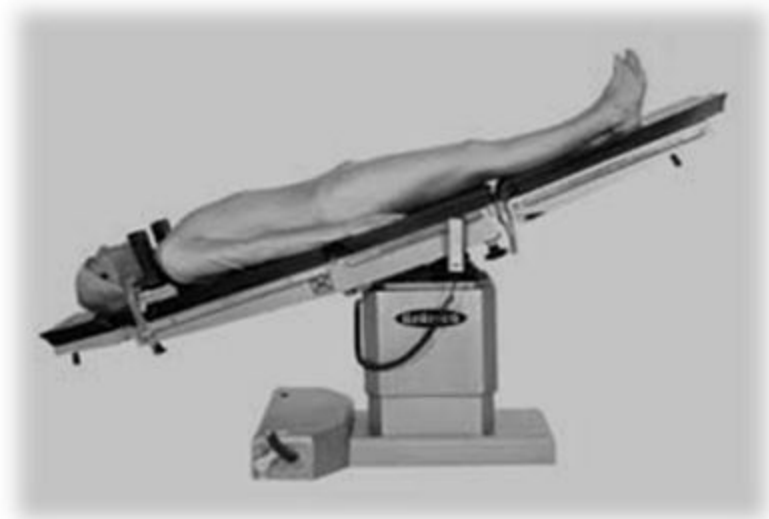ПКП



**Диафрагмальное и кардиальное сужения пищевода**

# Рентгенологическая визуализация пищевода

- Рентгенологический метод наиболее ценный метод исследования пищевода. Этот простой, безопасный, физиологический и достаточно информативный метод позволяет с большой достоверностью изучить топографию, анатомическое строение и функциональные свойства пищевода.
- Дает возможность диагностировать грыжу пищеводного отверстия диафрагмы, дивертикулы и варикозное расширение вен пищевода. Выявить стриктуры, язвы, опухоли, полипы и расстройства моторики ЖКТ.
- Рентгенологическое исследование проводится строго натощак. Для детального изучения рельефа слизистой пищевода исследование проводят в прямой, косой и боковой проекциях, в разные моменты дыхания с пробами Вальсальвы, Мюллера и т.д, фармакологическими пробами по показаниям при необходимости в горизонтальном положении и/или Тренделенбурга (таз и ноги расположены выше головы).





Для получения исчерпывающих данных, касающихся пищевода, **рентгенологическое исследование** целесообразно проводить в следующем порядке:

- 1) обзорная рентгеноскопия области шеи, органов грудной клетки и брюшной полости;
- 2) исследование с 1 – 2 глотками жидкой бариевой взвеси области кардии и рельефа слизистой оболочки желудка;
- 3) исследование глотки и пищевода с жидкой бариевой взвесью;
- 4) исследование «пневморельефа» – двойное контрастирование пищевода;
- 5) исследование контуров перистальтики стенок пищевода с густой бариевой взвесью;
- 6) исследование рельефа слизистой оболочки пищевода.

После приема контрастной массы сначала контурируются стенки и карманы глотки, а потом появляется лентовидная тень пищевода длиной около 25 см и шириной в разных отделах 1 — 3 см (рис. 2). Эта тень интенсивна и однородна, если не считать отдельных скоплений воздуха, заглатываемого вместе с сульфатом бария, отображающихся в форме округлых или продолговатых просветлений.

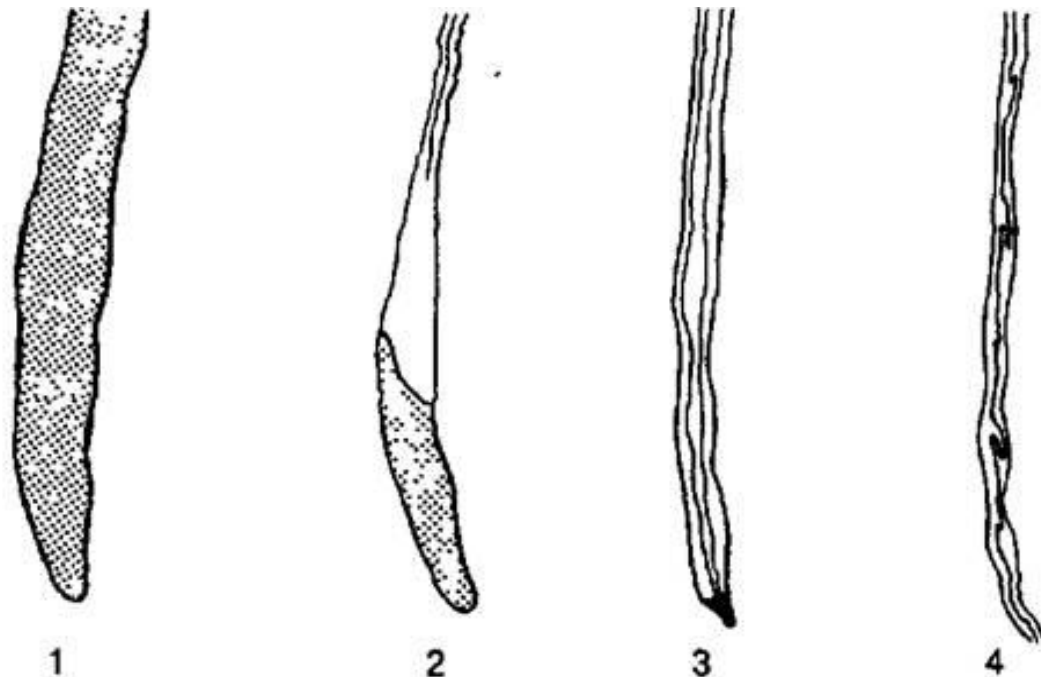


Рис. 1. Фазы заполнения и опорожнения пищевода в рентгеновском изображении (схема).

1 — раскрытие (тугое наполнение); 2 — начинающееся сокращение (пневморельеф); 3 — сокращение (рельеф слизистой оболочки); 4 — полное спадение стенок пищевода.

Контуры тени пищевода везде ровные и при тугом наполнении слегка выпуклые. Волнистость контуров объясняется перистальтическими сокращениями. После прохождения порции контрастной массы на поверхности слизистой оболочки в межскладочных промежутках остается налет сульфата бария.

Благодаря этому на снимках появляется изображение складок слизистой оболочки. В **норме** они узкие, слегка извилистые, ориентированы по длиннику пищевода. Число складок не превышает 3—4, очертания их волнистые и изменчивые в разные фазы моторной активности органа.

При вертикальном положении в момент глотательных движений верхний пищеводный сфинктер расслабляется, и контрастная масса под действием силы тяжести и вследствие сокращения глотки поступает в пищевод и заполняет его сплошным или почти сплошным столбом.

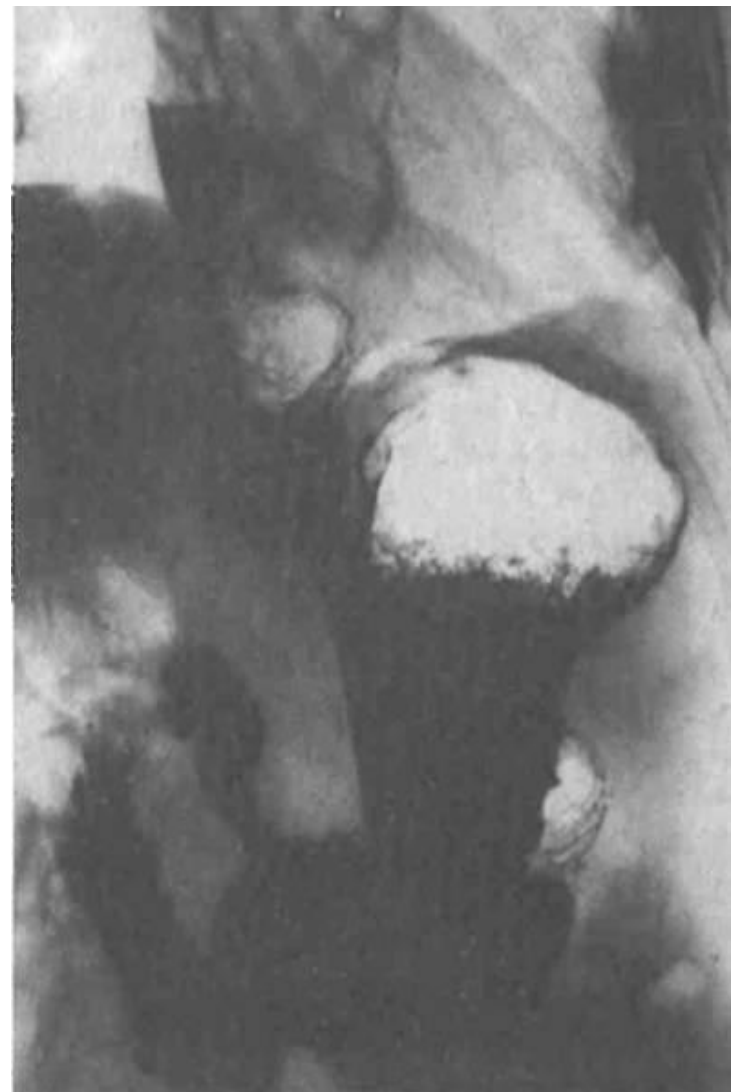Затем верхний сфинктер замыкается и регистрируются глубокие волны перистальтики, которые движутся по пищеводу ритмично в дистальном направлении со скоростью 2—4 см в секунду.

В горизонтальном положении сила тяжести уже не играет прежней роли. Пассаж сульфата бария обеспечивается более глубокими перистальтическими и тоническими сокращениями мышечной оболочки.

Перед нижним пищеводным сфинктером контрастная масса на короткое время задерживается.

Жидкая водная взвесь сульфата бария проходит шейную и грудную часть пищевода за 1 — 3 с, а густая — за 5—10 с.

При глубоком вдохе внутри- и поддиафрагмальный сегменты спадаются, а наддиафрагмальный образует ампулу. На границе тубулярной части пищевода и ампулы иногда бывает кольцо сокращения — оно, как и нижний сфинктер, предотвращает попадание в пищевод желудочного содержимого. При выдохе нижний сфинктер расслабляется и контрастная масса отдельными порциями или сплошной струей поступает в желудок. Когда волна перистальтики доходит до кардии, нижний сфинктер вновь замыкается.



# Анализ рентгенограммы пищевода

При рассмотрении рентгенограмм прежде всего определяют **вид снимка** (обзорный или прицельный), **проекцию** исследования и **степень заполнения** пищевода контрастной массой. На обзорном снимке отображен весь пищевод или вся его грудная часть с примыкающими к ней структурами. На прицельных рентгенограммах виден лишь интересующий врача отдел пищевода. Наиболее широко используют съемку в прямой, боковой и косых проекциях. По каждому снимку в отдельности и по совокупности всех выполненных рентгенограмм определяют **положение, форму, величину полости** пищевода, **эластичность, толщину стенки, контуры его внутренней поверхности, состояние рельефа слизистой оболочки, функцию (тонус, перистальтика, секреция)**. Полученные данные сопоставляют с данными анамнеза и клинической картиной болезни.

# Пример протокола рентгенограммы пищевода в норме

Рентгенологическое исследование пищевода проведено по стандартной методике методами цифровой рентгеноскопии и прицельной рентгенографии в типичных проекциях. Рентгенограммы удовлетворительного качества.

Общая скелетологическая картина органов грудной полости свидетельствует об обычной рентгеноанатомической ориентировке и стандартных рентгеноанатомических соотношениях

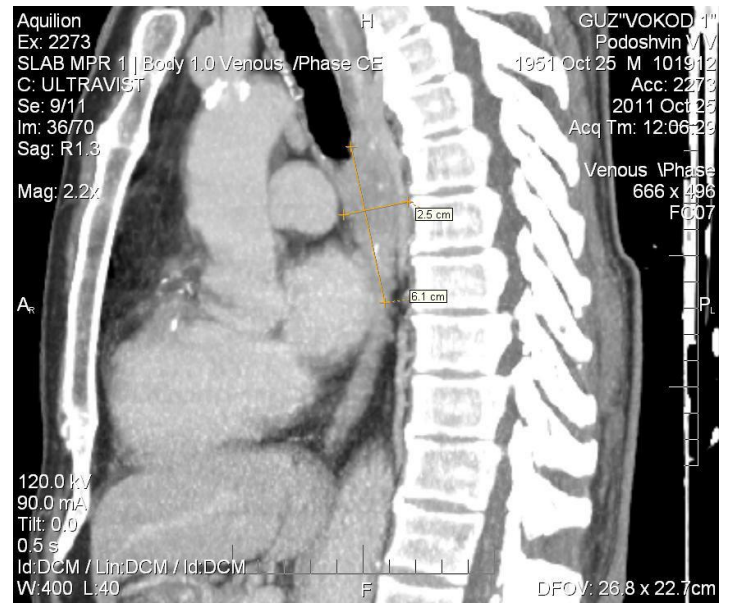
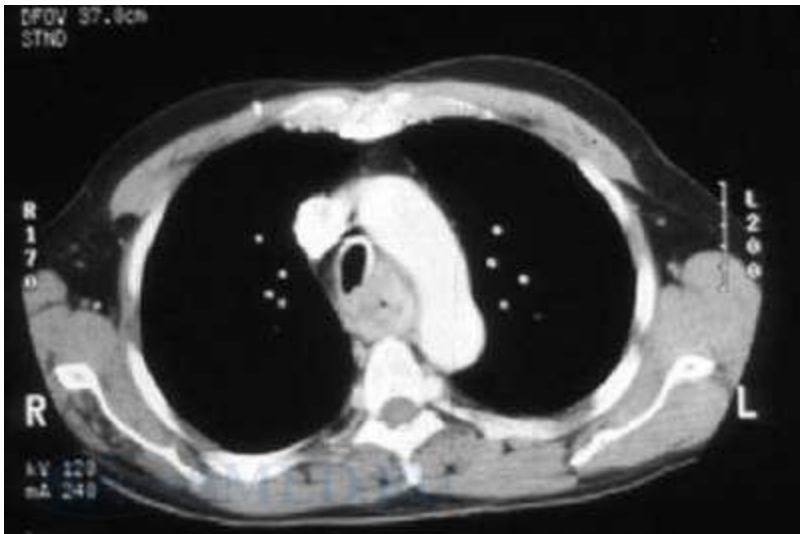
**Пищевод** обычного расположения, формы и размеров.

**Контуры пищевода** ровные, чёткие, стенка эластичная.

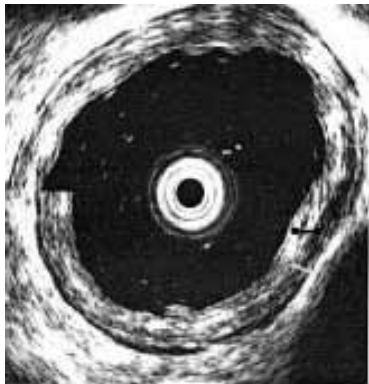
**Складки слизистой оболочки** в количестве 3 - 4 прослеживаются на всем протяжении.

**Контрастная взвесь** по пищеводу проходит за 4 сек, что свидетельствует об его нормотоническом состоянии.

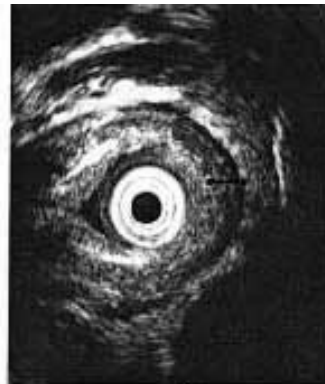**Области физиологических сужений** пищевода без особенностей.



## Рак пищевода

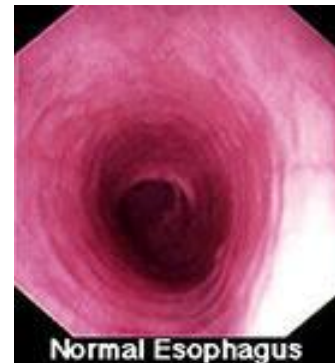

а

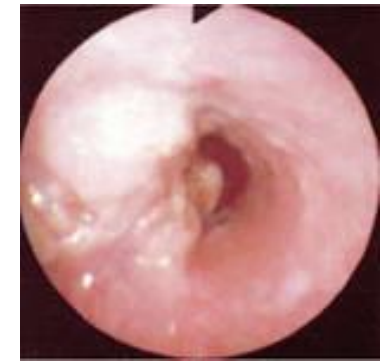


б

УЗИ пищевода .а - нормальная толщина мышечного слоя;  
б- мышечный слой утолщен до 3,5 мм



Норма



Рак пищевода

# Анатомия желудка

- Желудок проецируется на переднюю стенку в эпигастральной области и большей частью в левом подреберье.
- Граничит с диафрагмой, левой долей печени, селезенкой, левым надпочечником, частично с левой почкой, поджелудочной железой, поперечной ободочной кишкой.

**В строении желудка различают:**

передняя стенка желудка, лат. *paries anterior*

задняя стенка желудка, лат. *paries posterior*

малая кривизна желудка, лат. *curvatura ventriculi minor*

большая кривизна желудка, лат. *curvatura ventriculi*

кардиальный отдел, лат. *pars cardiaca*

дно желудка (свод), лат. *fundus (fornix) ventriculi*

тело желудка, лат. *corpus ventriculi*

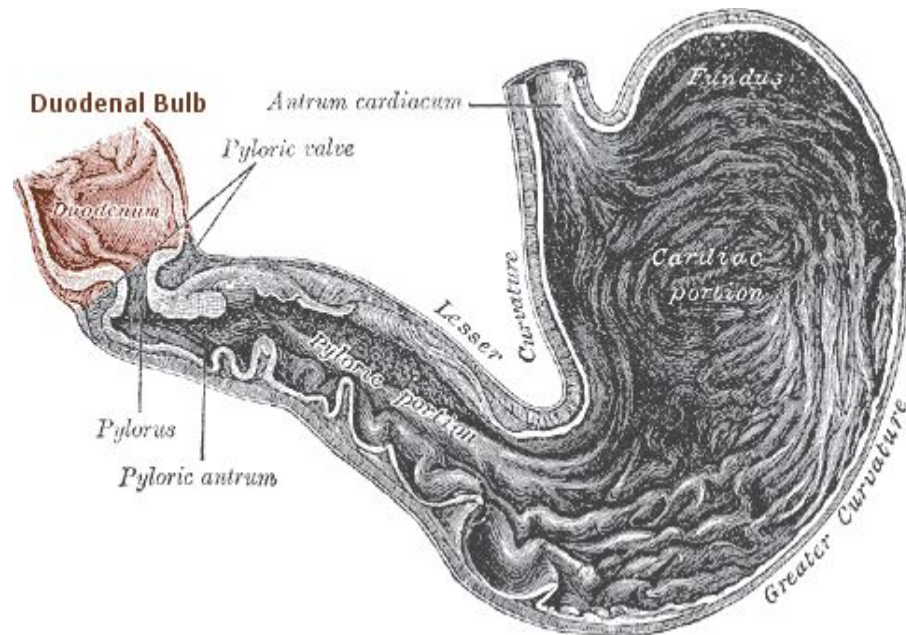
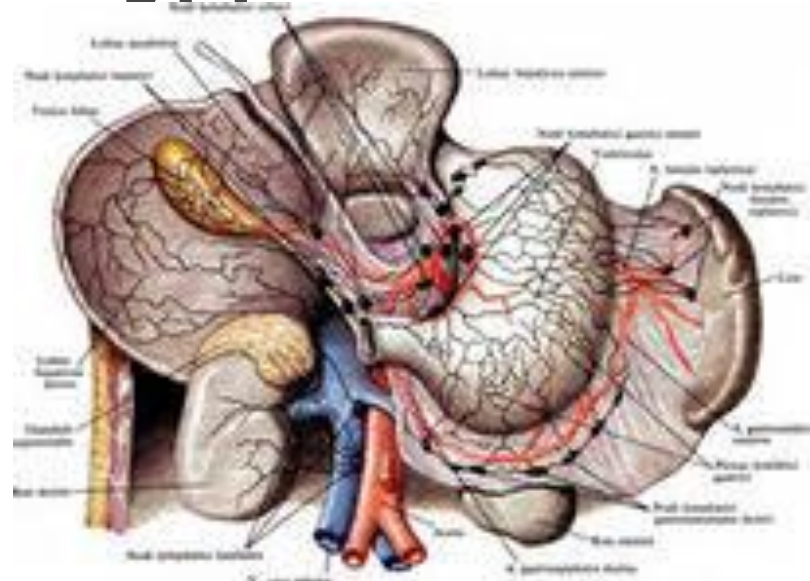
пилорический отдел лат. *pars pylorica*,

в котором выделяют:

антральный отдел, лат. *antrum pyloricum*

привратниковый канал, лат. *canalis pyloricus*

привратник, лат. *pylorus*





# Рентген-анатомия желудка

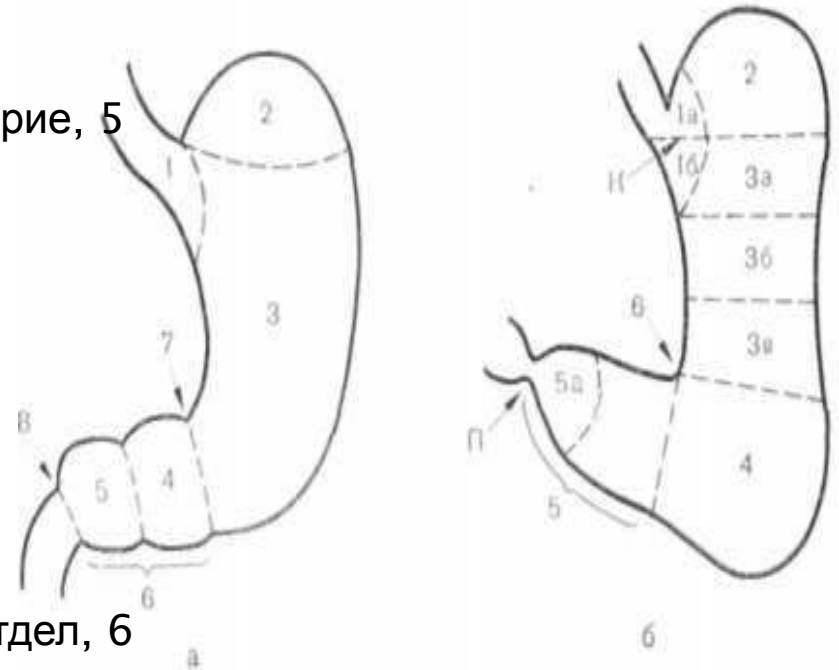
Рентгенологическая картина нормального желудка человека имеет свои особенности. В основе ее лежат функциональная анатомия и отчасти физиологические процессы, происходящие в желудке человека.

Схема желудка.

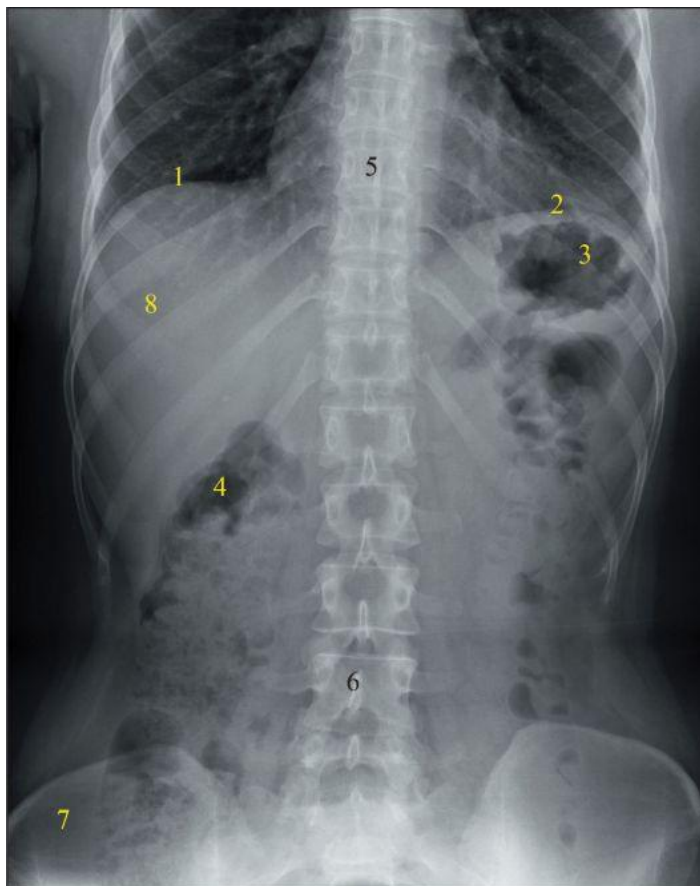
**а — деление желудка и названия его частей, принятые в анатомии;** 1 — кардиальная часть, 2 — дно, 3 — тело, 4 — привратниковое преддверие, 5 — привратниковый канал, 6 — привратниковая (пилорическая) часть, 7 — угловая вырезка, 8 — привратник;

**б — деление желудка и названия его частей, принятые в рентгенологии:**

к — кардия, 1 — кардиальный отдел; 1а — супракардиальный, 1б — субкардиальный, 2 — свод, 3 — тело. 3а, 3б, 3в — верхняя, средняя и нижняя трети тела, 4 — синус, 5 — антральный отдел, 5а — препилорический отдел, 6 — угол, П — привратник.



Появляется понятие— желудочный пузырь. Нередко при обзорном рентгенологическом исследовании брюшной полости желудок виден без искусственного контрастирования. Этому способствует постоянное присутствие в желудке воздуха, заглатываемого с пищей или при разговоре, количество которого изменяется в широких пределах нормы. В вертикальном положении обследуемого воздух образует желудочный пузырь, а в горизонтальном — перемещается, согласно физическим законам, в наиболее высоко расположенную часть желудка.



Рентгенологическое изображение формы желудка при приеме бариевой взвеси в количестве, достаточном для его полного расправления, зависит от конституции, пола, тонуса, положения тела обследуемого и др.

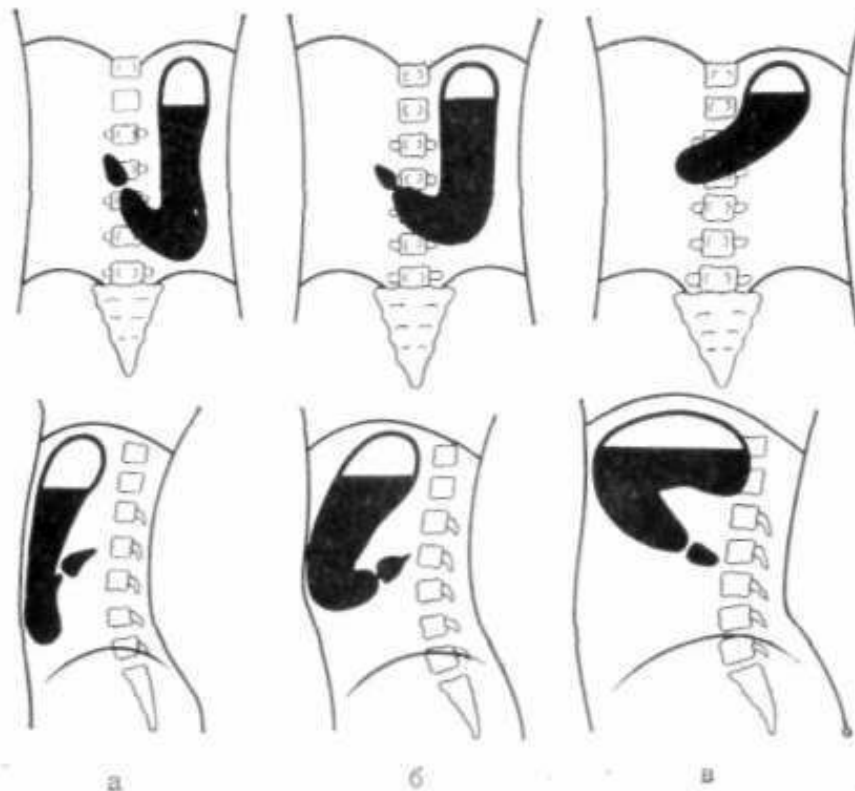
Форма и положение желудка в зависимости от конституции (схема).

I — прямая проекция.

II — левая боковая проекция:

а — астеник; б — нормостеник;

в — гиперстеник



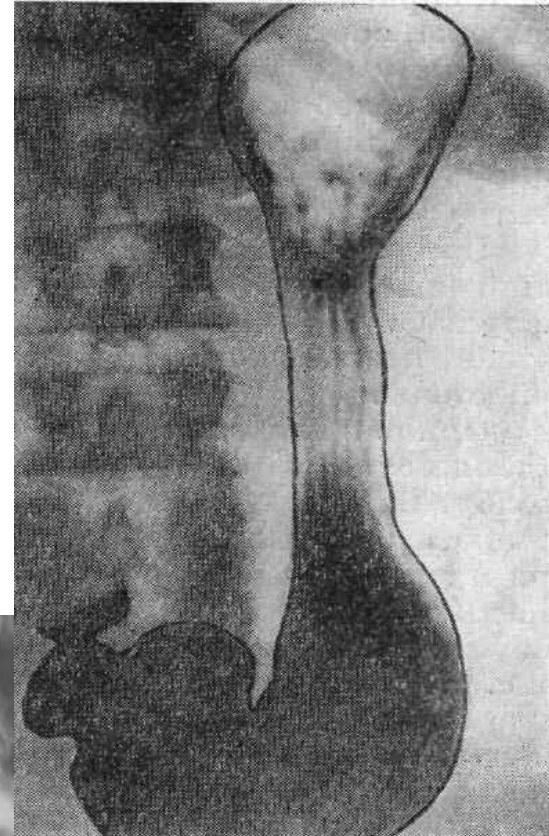
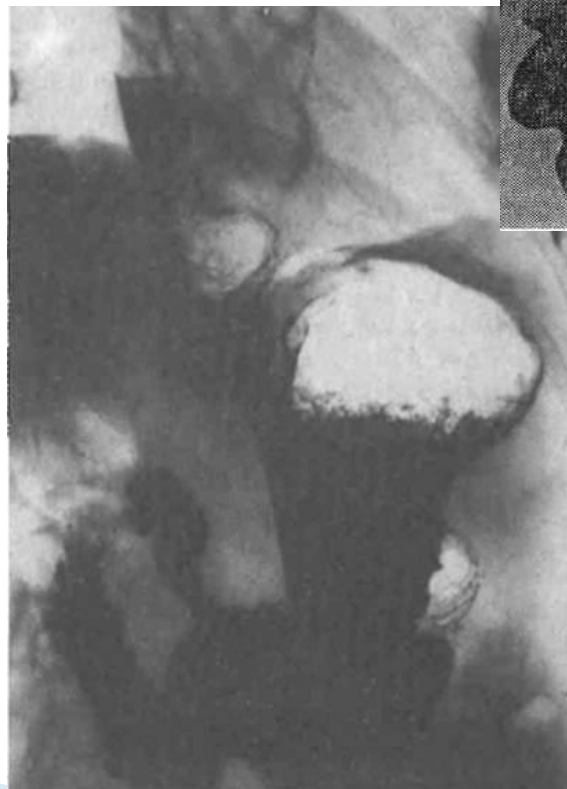
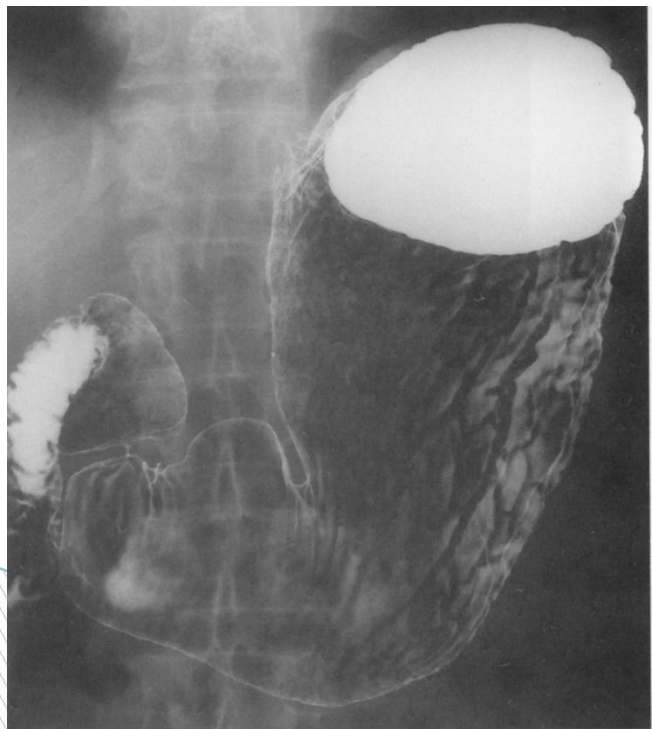
# Методики рентгенологического исследования желудка

Основные методики рентгеноскопия и рентгенография с искусственным контрастированием взвесью бария.

Производится натощак.

Исследование начинают с обзорной рентгеноскопии ОГК и ОБП. После приема 2х глотков взвеси бария следят за её продвижением в желудке. Путем рентгенологической пальпации распределяют контраст в бороздках между складками слизистой оболочки и производят прицельные снимки. Для более четкой визуализации складок пациента переводят в горизонтальное положение (появляется эффект двойного контрастирования) В процессе исследования повторно принимаются порции контраста, используются дополнительные приемы: натуживание, глубокие вдохи, втягивание живота.

Форма желудка может меняться в достаточно широких пределах в процессе исследования, поскольку рентгенологическое исследование предполагает изучение его в физиологических условиях. Кроме того, форма желудка зависит от его наполнения, тонуса, положения в брюшной полости, состояния прилежащих органов, конституции, положения, в котором выполняется исследование, внутрибрюшного давления, Количества подкожной и мезентериальной жировой клетчатки.



# Анализ рентгенограммы желудка

**Размеры:** длина измеряется от от вершины свода до нижнего полюса синуса в среднем 23 см. Поперечный размер разный на различных уровнях тела желудка, определяется от малой до большой кривизны и не превышает 8-9см. Толщина стенки 0,3-0,5см.


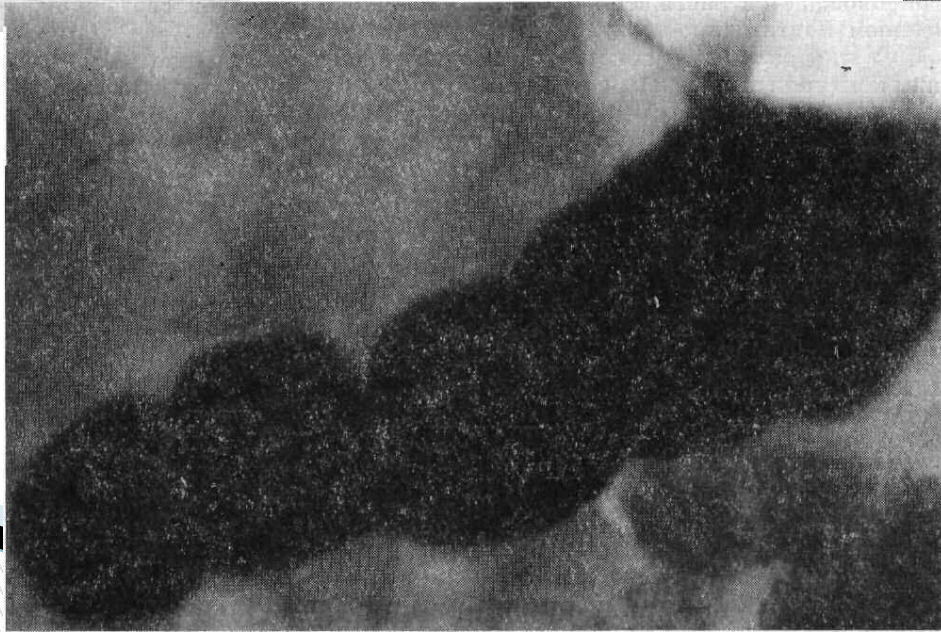
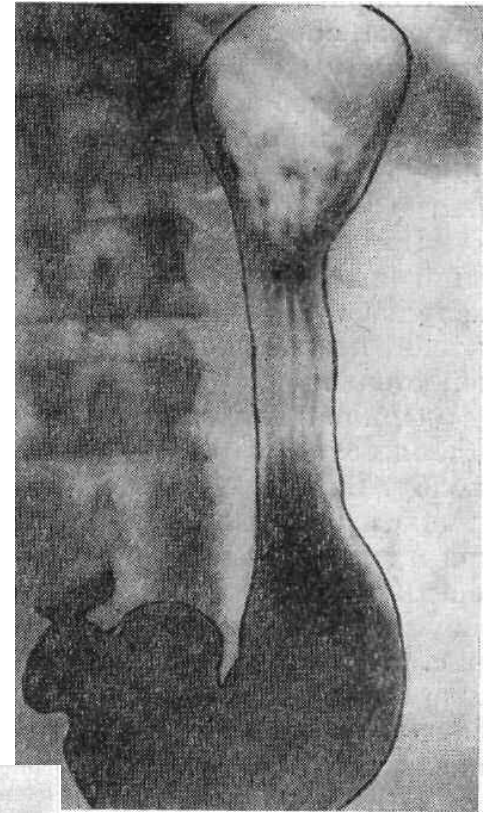
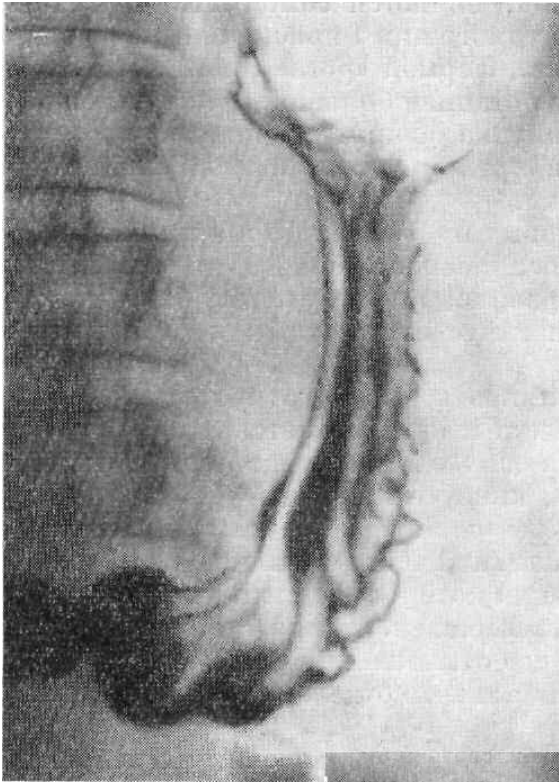
**Форма и положение:** изменяется на протяжении времени и в процессе исследования. Оценивается в прямой и боковых проекциях. У астеников и нормостеников в форме «крючка»

(тело параллельно позвоночнику, привратник по правому контуру позвоночного столба на уровне LI-III. У астеников SI-II. Четко виден угол желудка.

У гиперстеников угол не выявляется, желудок расположен косо или поперечно в подхрящевой области, привратник справа от позвоночного столба на уровне ThXII-LI, форма «рога».

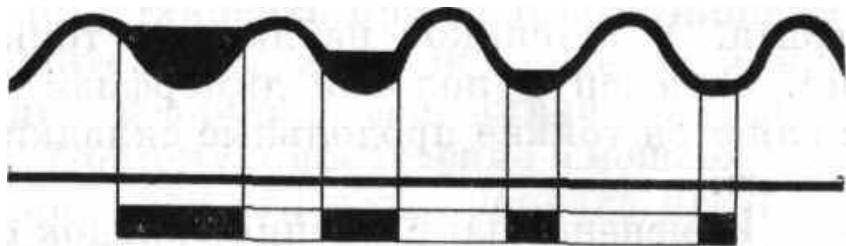
В вертикальном положении свод проецируется на ThIX, кардиальное отверстие ThXI.

«Единственное постоянство формы и положения желудка – это его изменчивость» -Alban Kohler.



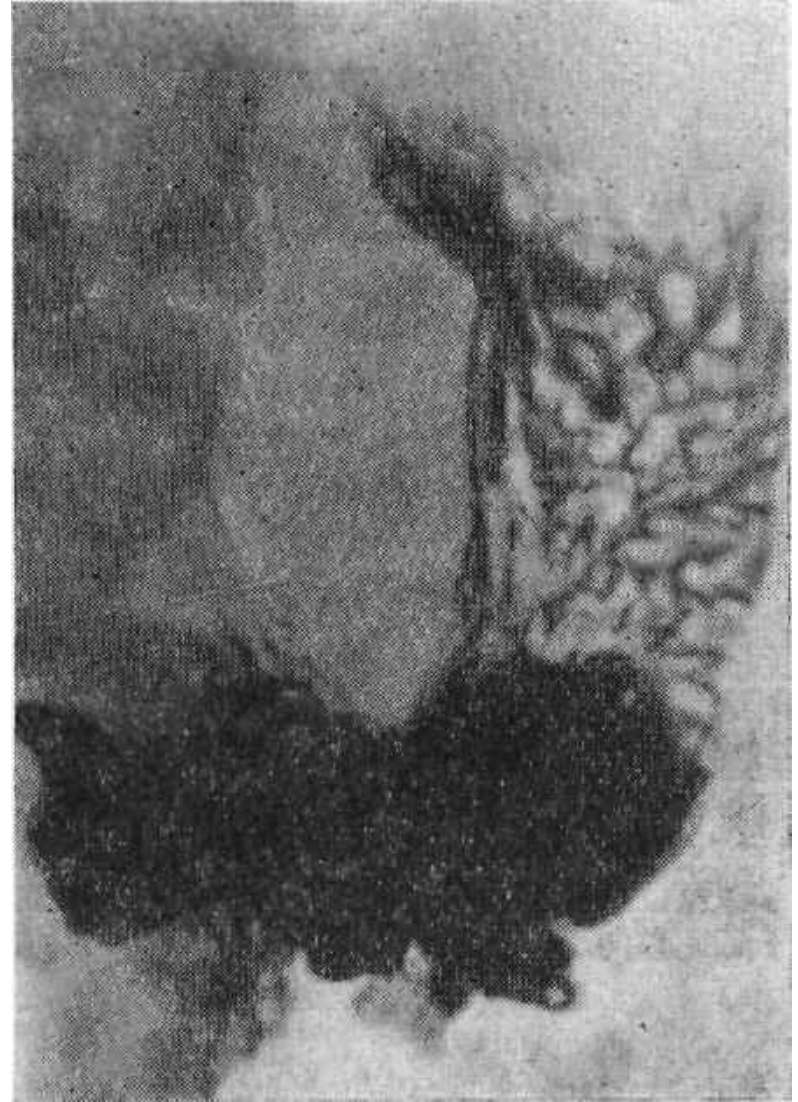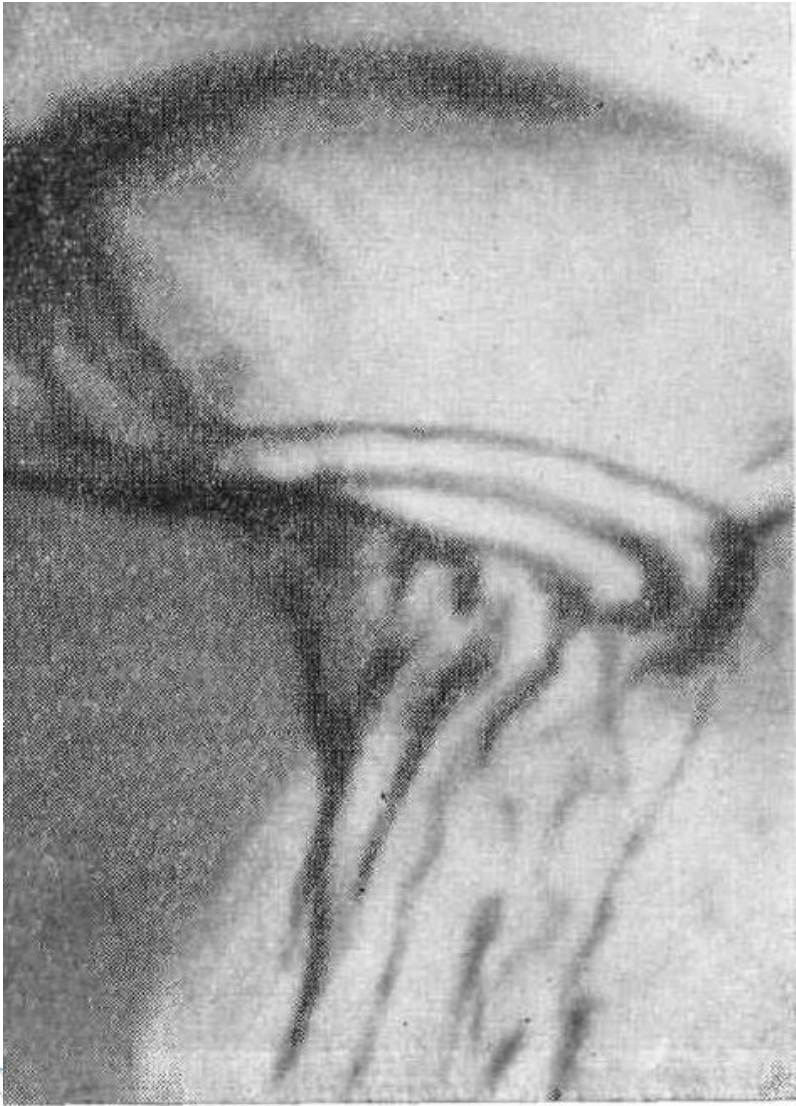
**Контуры:** четкие, по малой кривизне четкие и ровные, зубчатый по большой кривизне, в еде и синусе, может наблюдаться в своде и пилорической части. По мере заполнения контрастом зубчатость уменьшается и исчезает.

**Рельеф слизистой оболочки:** учитывается количество складок, их форма, ширина, высота, направление, поверхность, эластичность, изменчивость при перистальтике и пальпации. (в *своде и кардии* складки имеют различное направление (радиарное, параллельное, извилистое); в *теле* вдоль МК 2-4 складки, вдоль БК 4-5 продольных складок; в *синусе* различные варианты (дугообразные, веерообразные, ячеистые трабекулярные, смешанные); в *привратниковой части* – продольное, реже косое, поперечное; *привратник* – в виде узкой линейной тени около 1 см, расположенной между ДПК и привратниковой частью желудка, складки радиарно сходятся к привратнику).



Схематическое изображение ширины складок слизистой желудка в поперечном сечении в зависимости от степени заполнения контрастом





**Смещаемость:** наиболее фиксированная кардиальная привратниковая часть, БК тела желудка может смещаться на 5-12см.

**Функция:** Проявлением мышечной деятельности желудка служат его общие сокращения и расслабления, которые можно зарегистрировать на серии снимков, а также перистальтические волны — отдельные ритмические сокращения его круговой мускулатуры. Волны следуют от кардии к привратнику с интервалом примерно 20 с. Глубина каждой волны постепенно увеличивается, а общее время ее продвижения составляет около 20 с. Амплитуда перистальтических волн в первую очередь зависит от количества принятого контрастного вещества, т. е. от степени повышения давления внутри желудка. О моторно-эвакуаторной функции желудка судят по характеру и времени перехода контрастного вещества в двенадцатиперстную кишку. Координация перистолы и перистальтика обуславливают перемешивание содержимого желудка в его выходной части и ритмичный переход отдельных порций через привратник; 200 мл водной взвеси сульфата бария покидают желудок за 1,5—3 ч (примерно половина эвакуируется за 30 мин).

# Спасибо за внимание!



