

С.Д.АСФЕНДИЯРОВ АТЫНДАҒЫ  
ҚАЗАҚ ҰЛТТЫҚ МЕДИЦИНА УНИВЕРСИТЕТИ



КАЗАХСКИЙ НАЦИОНАЛЬНЫЙ МЕДИЦИНСКИЙ  
УНИВЕРСИТЕТ ИМЕНИ С.Д.АСФЕНДИЯРОВА

# СӨЖ

---

Жатыр мойнының қатерлі ісігі жүктілік кезінде

Орындаған: Жуманов С

Топ: 12-010-01

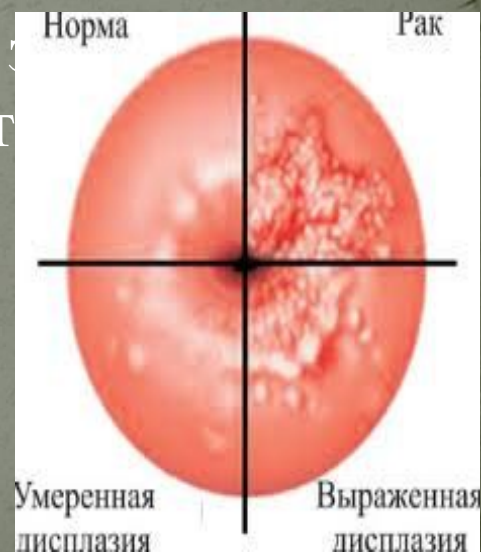# Кіріспе

## Жоспар

- Негізгі бөлім
  1. Анықтамасы
  2. Классификация
  3. Жүктілік кезінде қатерлі ісіктің анықталуы
  4. Жүктілік кезінде қатерлі ісіктің симптомдары
  5. Емдеу принциптері
- Пайдаланылған әдебитеттер

# Жатыр мойнының қатерлі ісігі

- Жатыр мойнының рагы – жатырдың мойнында пайда болатын қатерлі түзіліс.
- Этиологиясы – вирус папилломасы 16-18 серотипы, ерте жастағы жыныстық қатынас, созылмалы қабыну аурулары, әр түрлі адамдармен жыныстық қатынаста болу.
- Фондық аурулары: нағыз эрозия, жалған эрозия, полиптер, цервициттер, лейкоплакия, эритроплакия.
- Ісік алды аурулары: Дисплазия (орташа, жеңіл, ауыр түрлері).

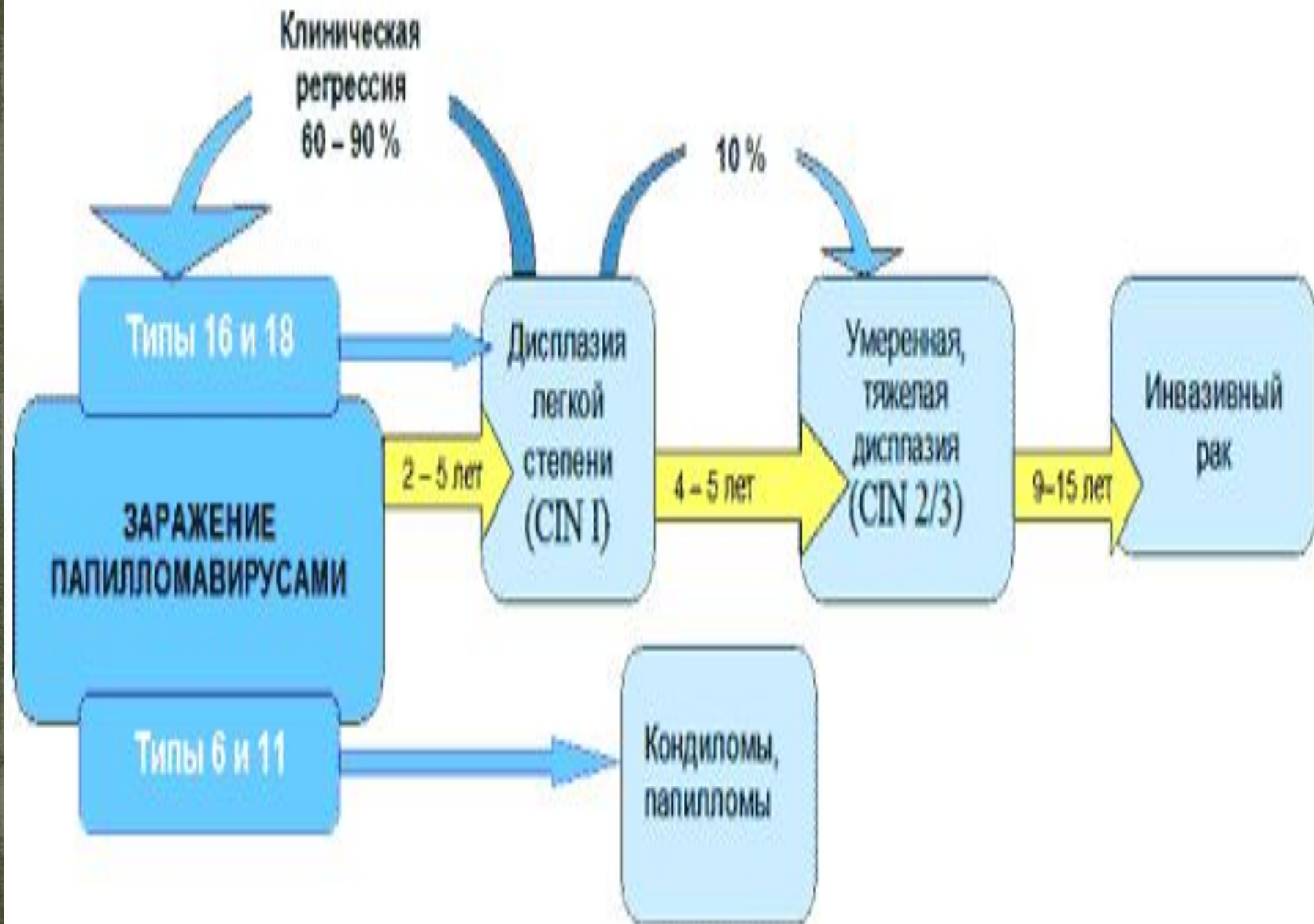


# Диагностика

- Анамнез
- Гинекологиялық тексеру
- Цервикальды канал мен жатыр қуысын диагностикалық қыру, гистологиялық зерттеу
- Гистероскопия
- УДЗ
- Цистоскопия

# Класификациясы

- 0 сатысы – CaInSitu жалпақ эпителидің ішінде, базальды мембранаға өтпейді.
- I A сатысы: базальды мембранаға өтіп, стромаға 3 мм енеді.
- I B сатысы: ісік стромадан өтіп кетеді.
- II A сатысы Жатыр денесіне қынапқа өтеді.
- II B сатысы параметриге енеді.
- III A сатысы қынаптың төменгі бөлігіне өтеді.
- III B сатысы ісік жамбас сүйекке дейін өтеді.
- IV сатысы қасында жатқан ағзаларға өтеді



- Патологиялық өзгерістер: Шырышты және кілегей қабыршықтардағы клеткаларда өніп-өсу процестерінің жылдамдағаны, осының салдарынан жатыр мойыншасында бүртпектердің (полипы), ақ (лейкоплактия), қызыл (эритроплактия) таңбалардың, эндоцервикоз (жалақтар), эндометриоз (шырыш бездерінің домбығып, ісіне басталуы) ауруларының пайда болғаны жатады. Бұлардың барлығы алғашқы кезде өз бетінше жоғалып кеткендей жағдайда болады біртіндеп ұзаққа созылып нақты өзгерістер дәрежесіне ауысады.

нормальный  
эпителий

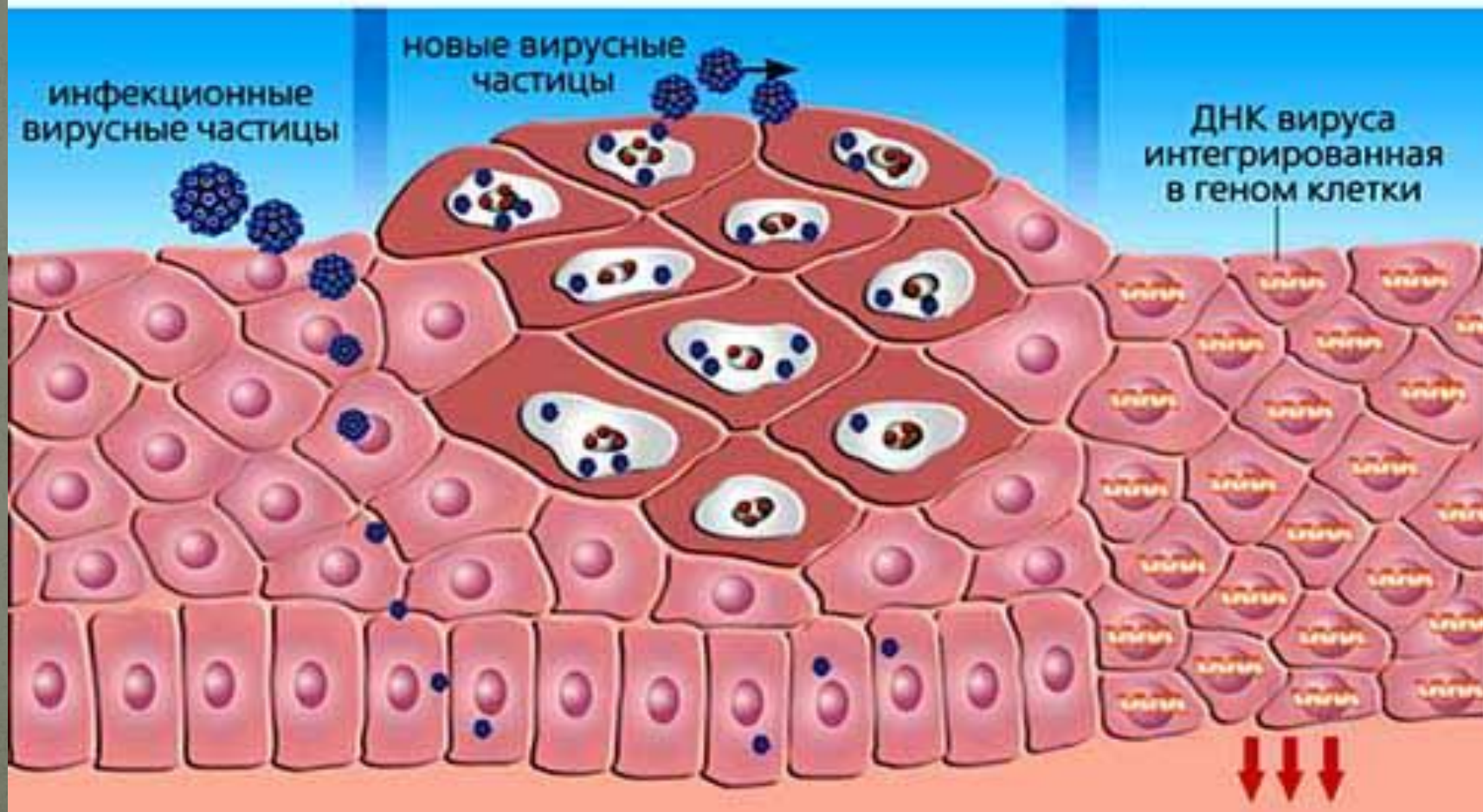
HPV-инфекция  
интраэпителиальная  
неоплазия стадия I

интраэпителиальная  
неоплазия стадии II и III  
рак шейки матки

инфекционные  
вирусные частицы

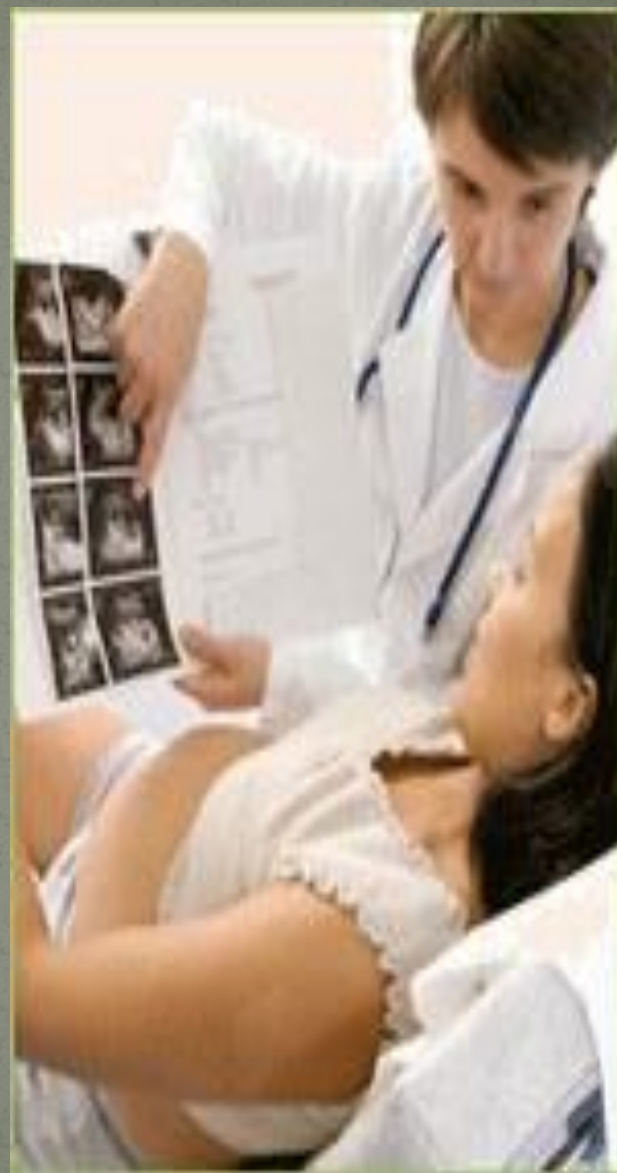новые вирусные  
частицы

ДНК вируса  
интегрированная  
в геном клетки





- *Егер жүктілік кезінде жатыр мойнында қатерлі ісік анықталса емделуі жүктіліктің мерзіміне байланысты, егер үшінші-төртінші триместр болса, онда жүктілікті емсіз жалғастыра береді. Кейін босанғаннан кейін емді шұғыл түрде бастау қрек. Егер ісік тез өсетін болса, баланы кесарева мен бірге жатырды алып тастайды.*
- *Егер жүктілік мерзімі үшінші триместрден аз болса, онда емді тез арада бастап, жүктілікті тоқтату керек.*



- Жатыр мойнының рагы, қатерлі ісік ауруларының ішінде бірінші орынды алады.
- Жүктіліктің бірінші триместрінде жатырдан қан кету негізгі симптомы болып табылады, ал екінші және үшінші триместінде акушерлік патология болып табылады, яғни плацентаның сылынуы.

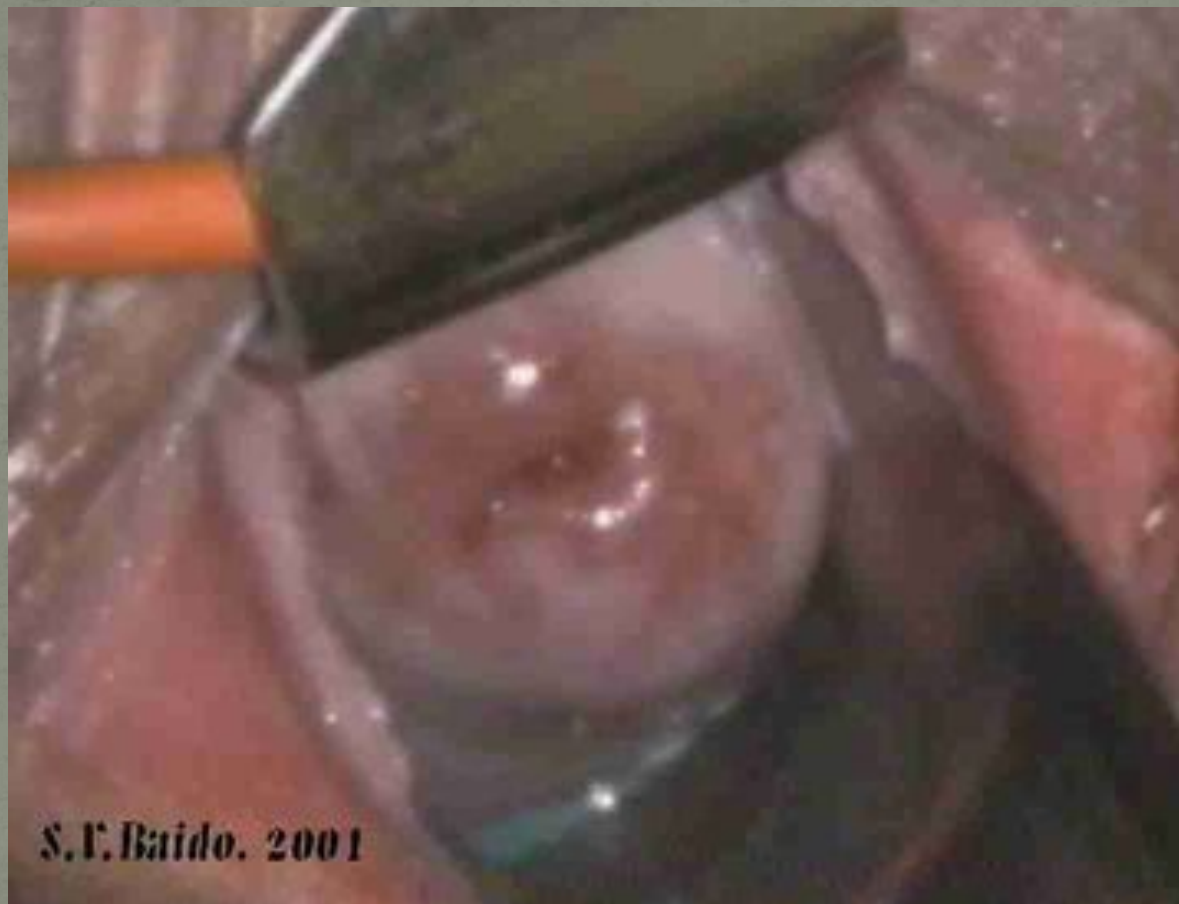# *Жүктілік кезіндегі қатерлі ісіктің емі:*

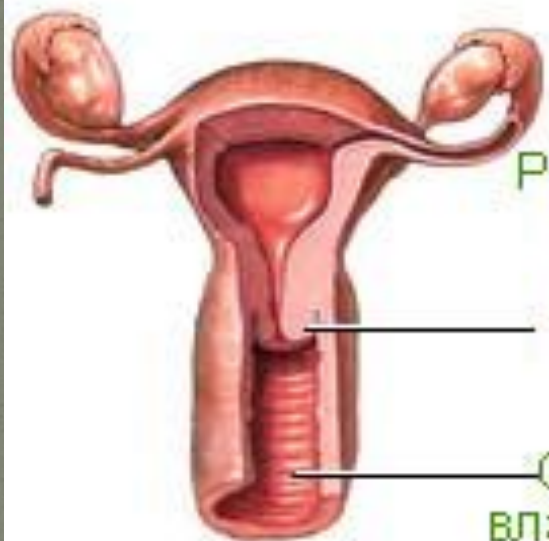
- I А сатысында ісік, жүктіліктің бірінші және екінші триместрі кезінде, босанғаннан кейін жатырдың және қынаптың жоғарғы бөлігінің 3/1 бөлігімен экстирпация жасайды.
- IV сатысында, жүктіліктің бірінші және екінші триместрінде, босанғаннан кейін көлемді экстирпация жасайды, операциядан кейін дистанционды сәулелі ем жасайды.
- II А сатысында жүктіліктің 1,2,3 триместрінде және жүктіліктен кейін де жатырдың көлемді экстирпациясы жасалады, ал операциядан кейін сәулелі ем қолданылады.

- II В сатысында жүктілік кезінде жүктілік кезінде және босанғаннан кейін сәулелі ем қолданылады.
- II, III стадиясы кезінде жүктілік болмайды, 10-14 күні, сәулелі емнен кейін түсікпен аяқталады. Ал ісік 2,3 триместр кезінде анықталса кесарово жасалады, одан кейін сәулелі ем қолданылады.
- Пре және микроинвазивті жатыр мойнының рагымен ауыратын әйелдер, бала көтергісі келген жағдайда, оларға электроконизация, криодеструкция, жатыр мойнының лазерлі ампутациясын жасайды..

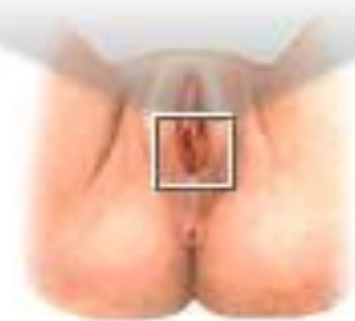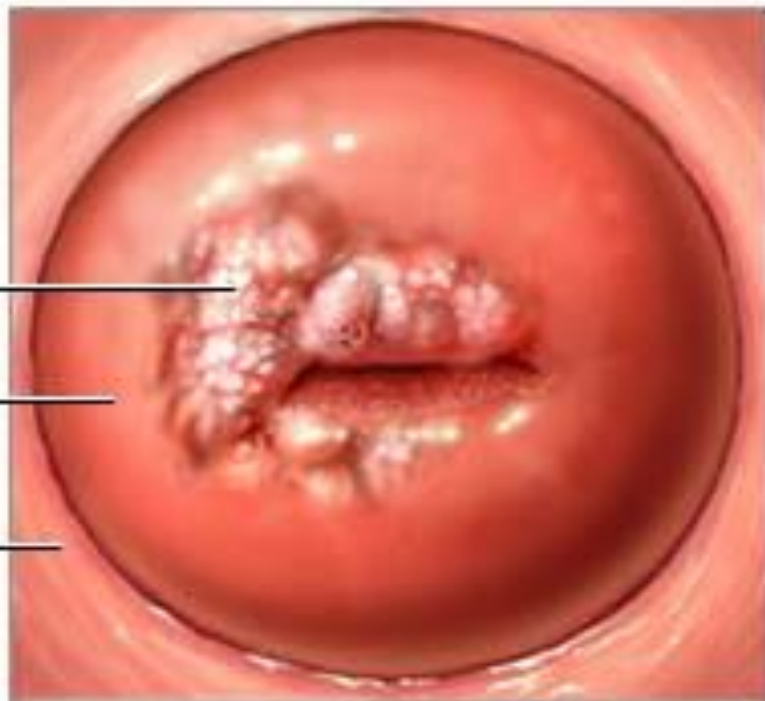


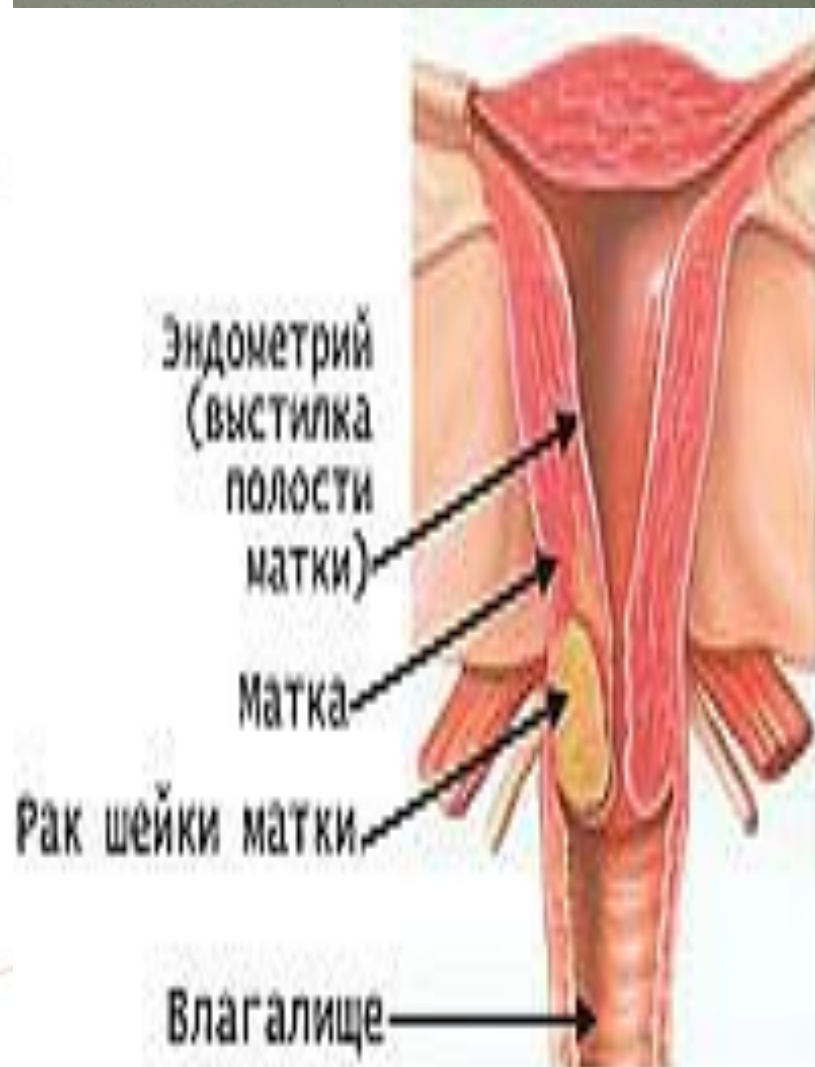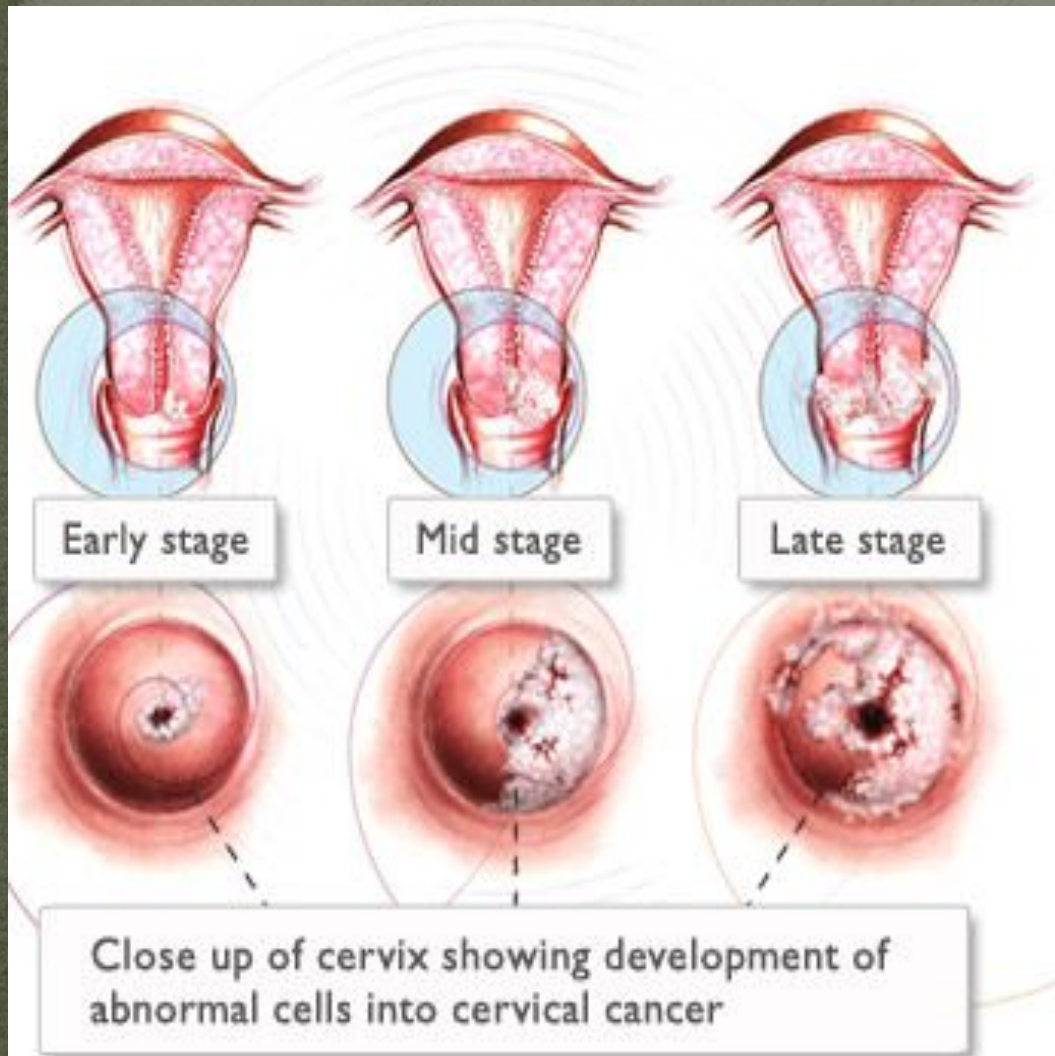
Рак шейки матки стадии IA2 (по классификации FIGO) с наличием сосудистой инвазии



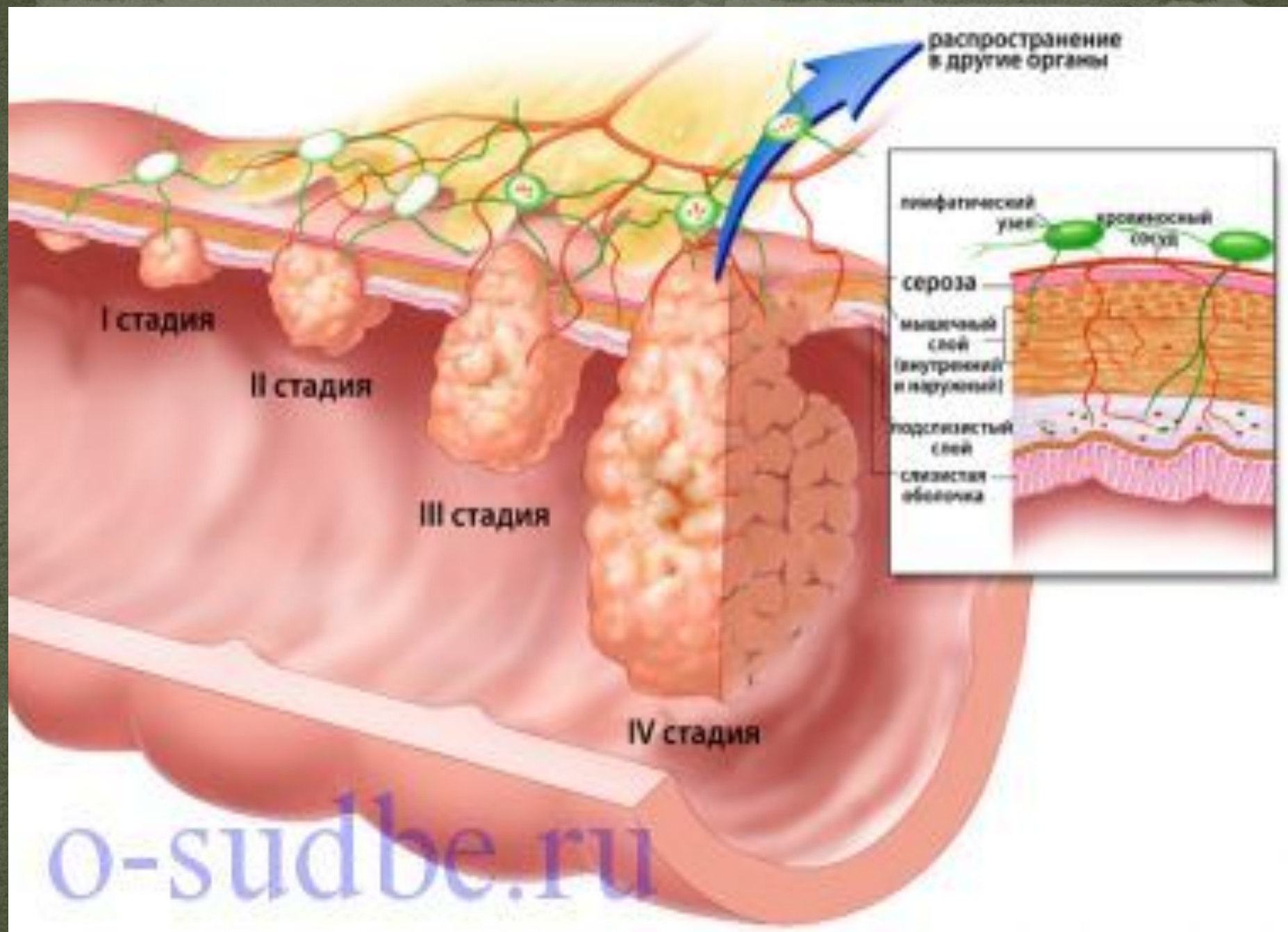


Рак  
ткань  
Шейка  
матки  
Стенки  
влагалища



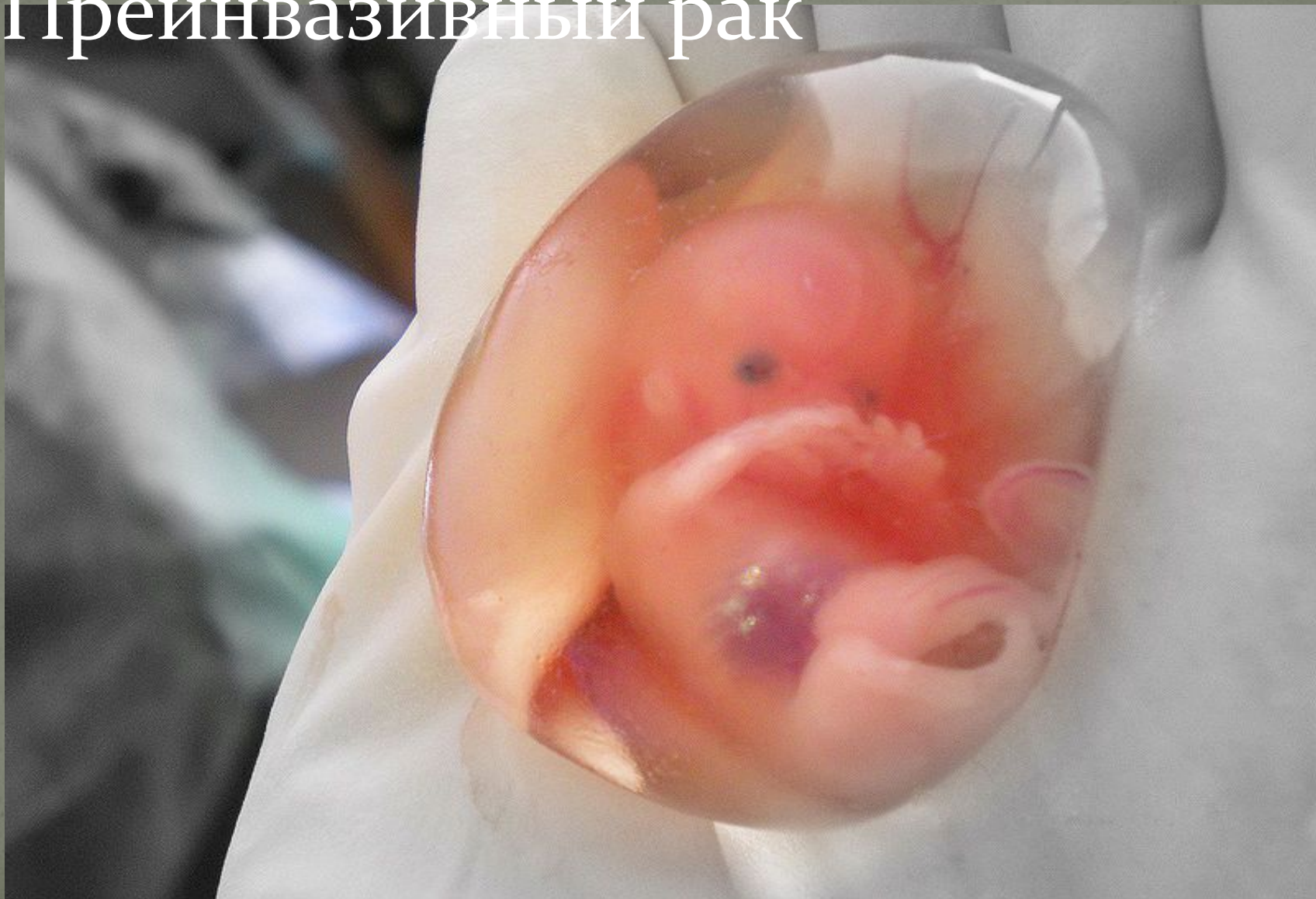





[o-sudbe.ru](http://o-sudbe.ru)

# Преинвазивный рак



# Пайдаланылған әдебиеттер

- Х. Ә.Әбисатов – Онкология
- Бохман – Онкогинекология
- *[www.sheba-hospital.org.il](http://www.sheba-hospital.org.il)*
- *[ru.wikipedia.org/.../Рак\\_шейки\\_матки](http://ru.wikipedia.org/.../Рак_шейки_матки)*
- *[www.lood.ru/.../cancer-colli-uteri.html](http://www.lood.ru/.../cancer-colli-uteri.html)* -