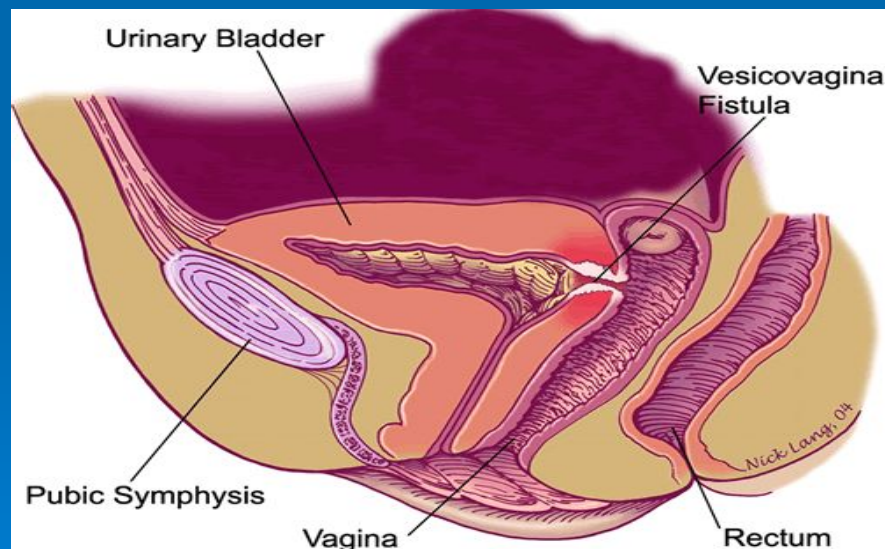


Башкирский государственный медицинский
университет

СВИЦИ



Свищи – патологические ходы, выстланные грануляционной тканью или эпителием, соединяющие патологический очаг в мягких тканях или костях, полый орган либо полость организма с окружающей средой или между собой.



Классификация свищей:

1. По этиологии

Врожденные

Приобретенные

2. По отношению к окружающей среде

Наружные

Внутренние

3. По характеру отделяемого

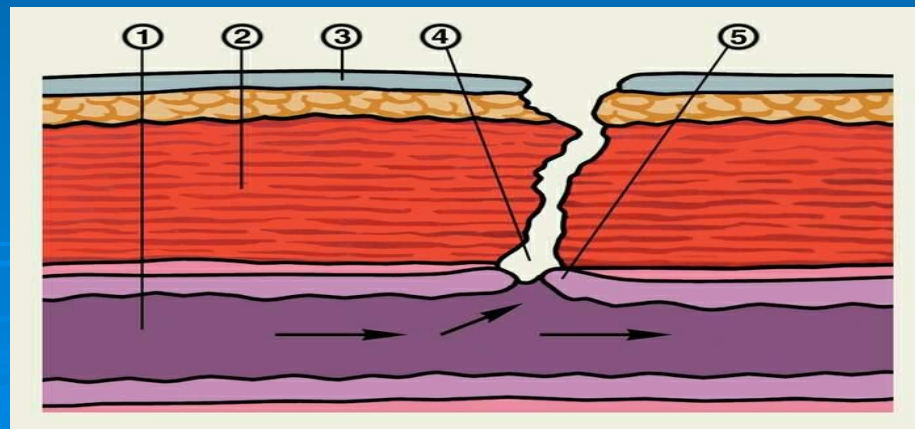
Слизистые

Гнойные

Желчные

Каловые

Мочевые



4. По органу

Желудочные

Пищеводные

Кишечные

Мочевые

Бронхиальные

5. По строению

Гранулирующие

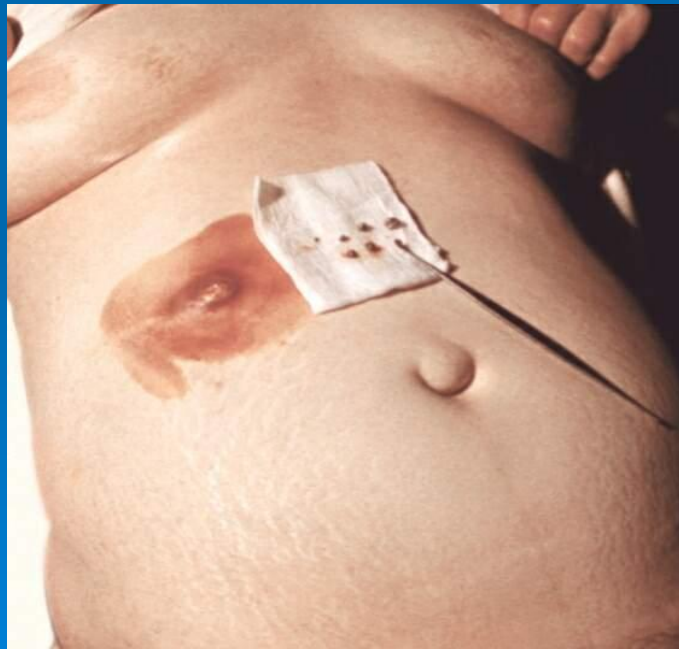
эпителизированные



*В настоящее время выделяют отдельную группу свищей – **искусственные**. Искусственные свищи образуют группу свищей, создаваемых преднамеренно оперативным путем с целью восстановления проходимости полого органа, отведения в наружном направлении его содержимого или секрета. Искусственный наружный свищ принято называть **стомой**. Искусственно созданный внутренний межорганый свищ – **соустьем, анастомозом**. В зависимости от показаний создают временные и постоянные (необходимые в течение длительного времени) стомы.*

Врожденные свищи являются следствием пороков развития. Они выстланы эпителием.

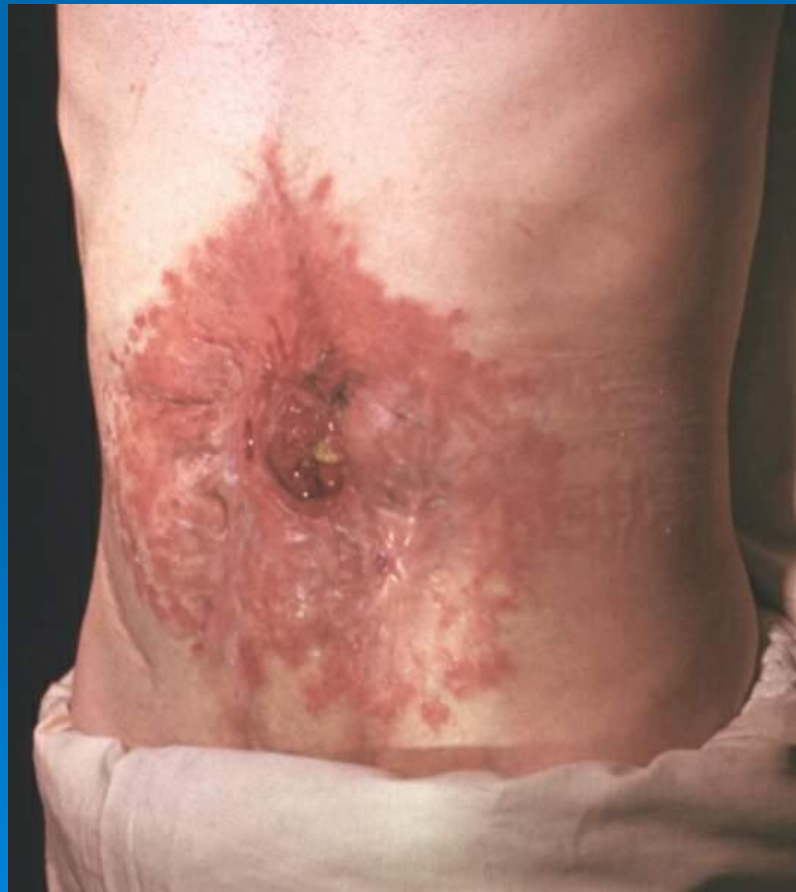Приобретенные свищи возникают при наличии воспалительного очага и новообразования, в результате травмы и оперативного вмешательства.



Типичный **гранулирующий** свищ представляет собой относительно длинный, узкий, извитой ход, имеющий одно внутреннее и несколько внешних отверстий. С морфологической точки зрения такой свищ является незавершенным, поскольку его стенки выстланы не эпителием, а грануляционной тканью.

Эпителизированные свищи не имеют выраженного свищевого канала. В морфологическом отношении они являются завершенными и самостоятельно не закрываются.

*Выраженные клинические проявления наблюдаются при **внутренних** свищах. Большую опасность представляют те свищи, при которых в орган через свищ проникает несвойственное ему содержимое.*



Диагностика:

*Диагноз **наружных** свищей основывается на жалобах больного, данных анамнеза, наличии наружного отверстия свища и характерного отделяемого. Для уточнения применяют зондирование, контрастную рентгенографию.*

*Диагноз **внутренних** свищей основан на данных клинического и лабораторного исследований функций соответствующих органов, а так же данных рентгенологического исследования.*

Лечение:

Определяется формой и стадией формирования свища. Оно может быть консервативным, оперативным, чаще комбинированным.

При лечении гранулирующих свищей ликвидацию очага воспаления в глубине тканей осуществляют консервативными методами.

Лечение эпителизированных свищей оперативное, оно состоит в ликвидации патологического очага, и в радикальном иссечении свищевого хода вместе с покрывающим его эпителием.

