

Одесский государственный медицинский университет

Кафедра хирургической
стоматологии

**Вторичная костная пластика
в комплексной терапии
расщелин верхней губы и
неба
(обзор)**

2007г.

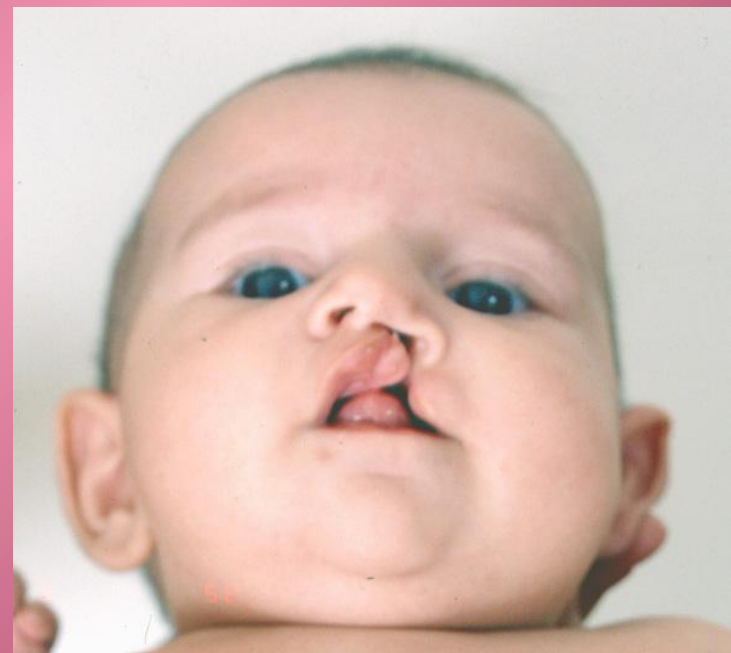Актуальность проблемы.

Одной из наиболее тяжелых патологий развития челюстно-лицевой области является расщелина губы и неба. Она относится к категории врожденных форм и встречается с примерной частотой *1 на 1000 новорожденных* (Р. Слотник)

Ее распространенность неодинакова среди различных групп населения. Специальные исследования свидетельствуют о том, что наибольшая частота рождения детей с расщелинами губы и неба зарегистрирована в Японии (0,36%), а наименьшая - в Африке, среди людей с темной кожей (0,04%).

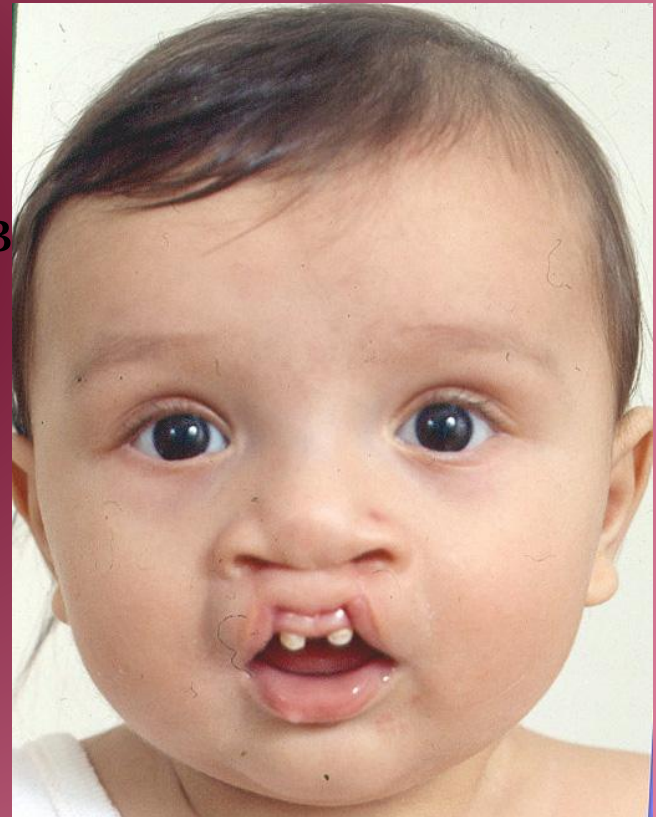
Кроме **генетических факторов**, обуславливающих развитие врожденных дефектов лица, важную роль играют воздействие **экзогенных факторов**, действующих на ранних этапах беременности, а также **соматические заболевания матери**.

Дети с данной патологией испытывают большие затруднения при жевании, глотании, разговоре, у них нередко поражены органы слуха. Как правило, наблюдается неправильное расположение зубов или их отсутствие. Учитывая это, дети испытывают постоянное отрицательное эмоциональное напряжение.



(Dr. Maria Nasika)

Целью данной работы было проведение обзора современной литературы, по вопросу комплексной реабилитации пациентов с врожденной патологией ЧЛО. Наибольшее внимание уделялось изучению современных методов вторичной костной пластики дефектов неба и альвеолярного отростка, как одного из наиболее важных этапов комплексной терапии больных с расщелинами губы и неба.



(Dr. Maria Nasika)

Вторичная костная пластика (ВКП)

Вторичная костная пластика должна проводиться с учетом вида дефекта костной ткани (односторонняя, двусторонняя расщелина неба), его ширины и протяженности, возраста больного и состояния ЗЧС.

Успешное лечение зависит от индивидуального подхода в лечении конкретного больного, выбора материала и метода пластики, а также, в большой степени, от проведенной ранее ортодонтической коррекции.

Вторичная костная пластика, как реконструктивный этап комплексного лечения больных с расщелинами альвеолярного отростка, **может быть исключена при проведении предоперационной ортопедии и первичной гингивопериостеопластики**, по данным некоторых исследований - в **60%** случаях односторонних и двусторонних расщелин альвеолярного отростка, в остальных случаях потребность в проведении костной пластики значительно уменьшается (Santinago P.E., Grayson C.B., Cutting C.B., 1998)

Результат ВКП находится в прямой зависимости от вида дефекта.

Для наглядного сравнения после ВКП все расщелины были разделены на три группы:

I. Расщелина губы и альвеолярного отростка (РГАО)

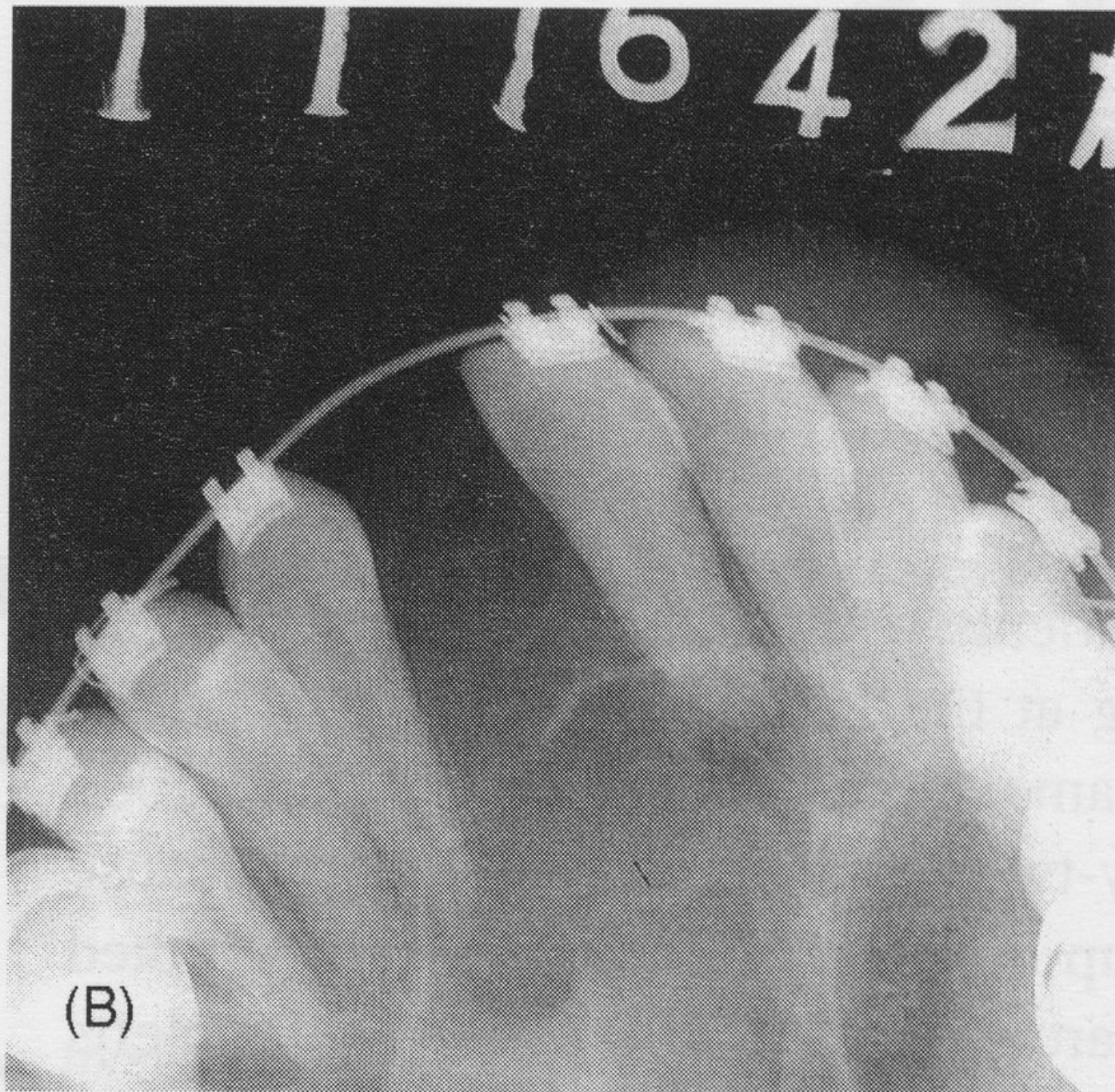
II. Односторонняя расщелина губы и неба (ОРГН)

III. Двусторонняя расщелина губы и неба (ДРГН)

左 119928

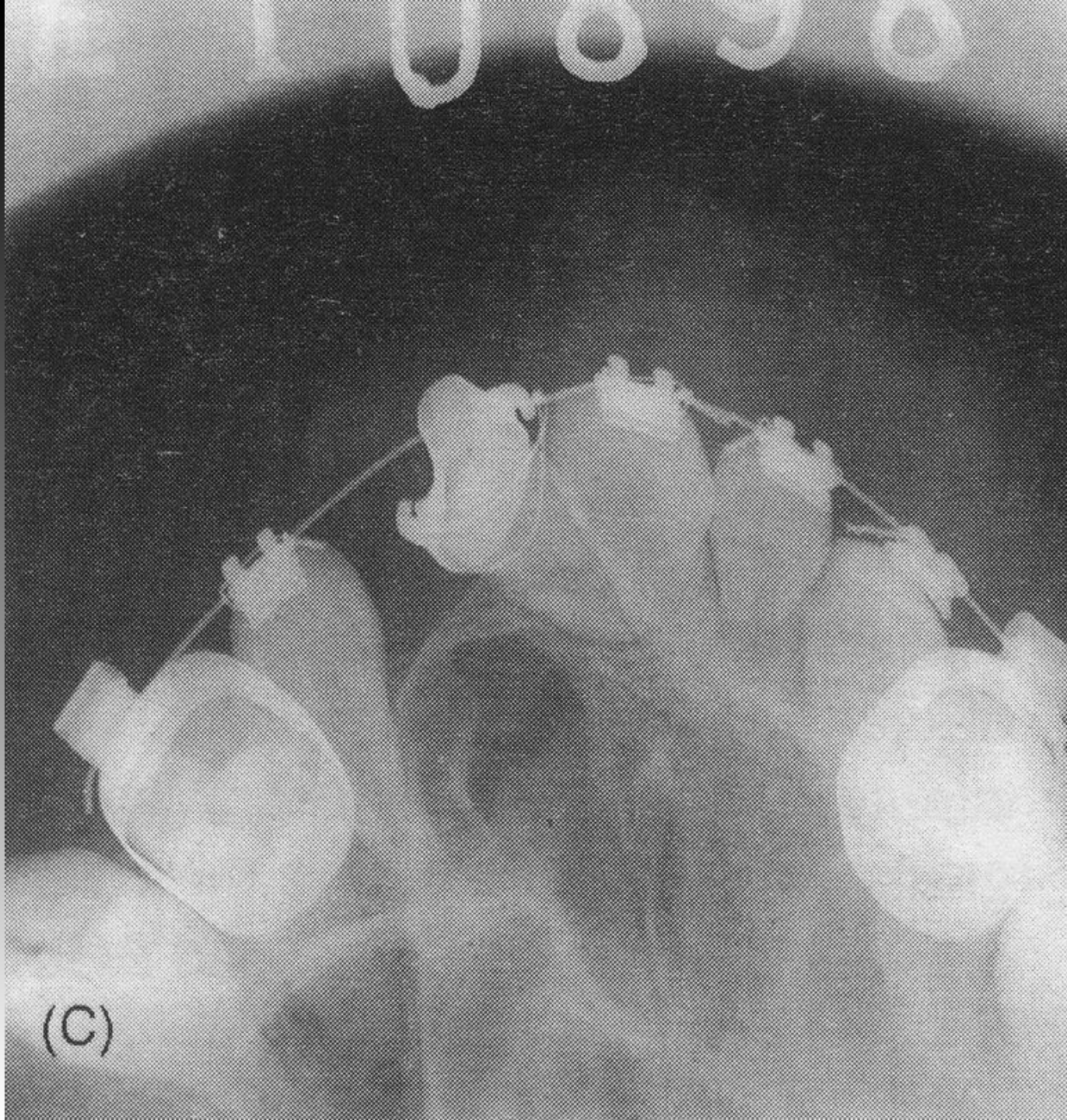
(A)

Тип
I



(B)

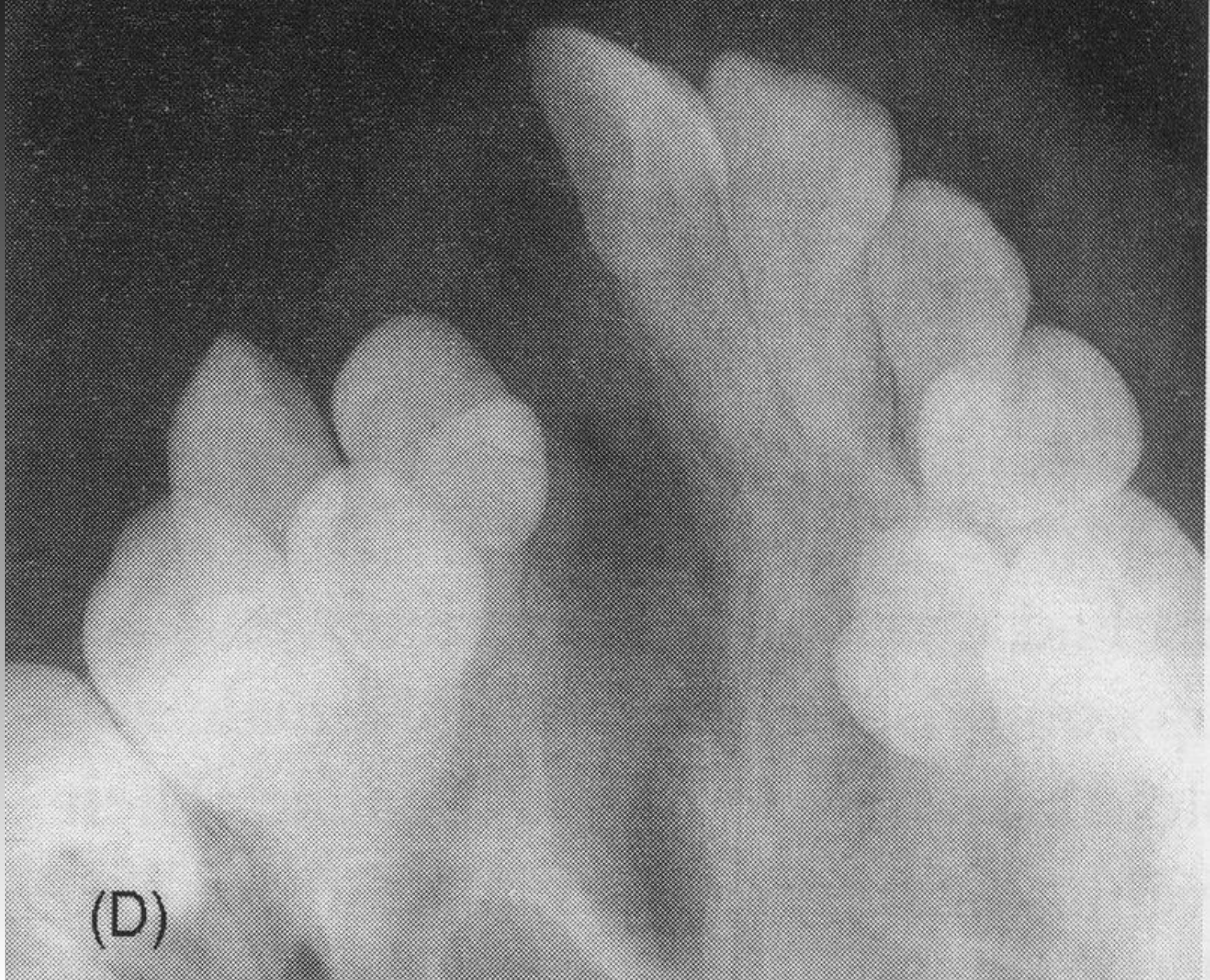Тип
II



(C)

Тип
III

左 | 21823



(D)

Тип
IV

Таблица 1. Результат ВКП в зависимости от прорезывания клыков и типа костного дефекта, %

Вид расщелины Тип Бергланда	РГАО	ОРГН	ДРГН
Благоприятный исход (Тип I и II)			
<i>Прорезавшийся клык</i>	96	83	68
<i>Непрорезавшийся клык</i>	94	95	91
Неблагоприятный исход (Тип III и IV)			
<i>Прорезавшийся клык</i>	4	17	32
<i>Непрорезавшийся клык</i>	6	5	9

(Y.L.Jia, M.K.Fu, L.Ma. Peking University, 2006)

Материалы, применяемые для ВКП

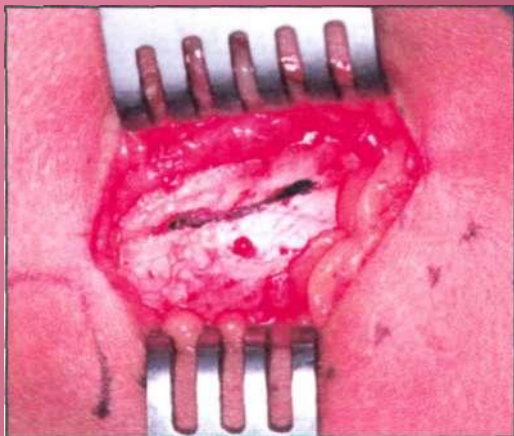1. Аутотрансплантат:

- гребень подвздошной кости;
- кость черепа;
- кость ребра;
- большеберцовая кость;
- мандибулярная кость.

(Bajaj A.K., Punlabi A., 2003)

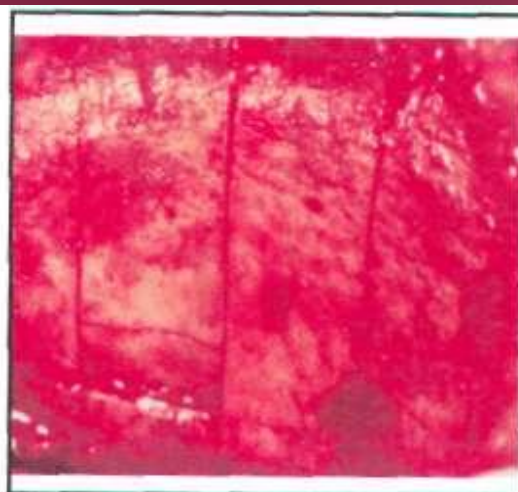
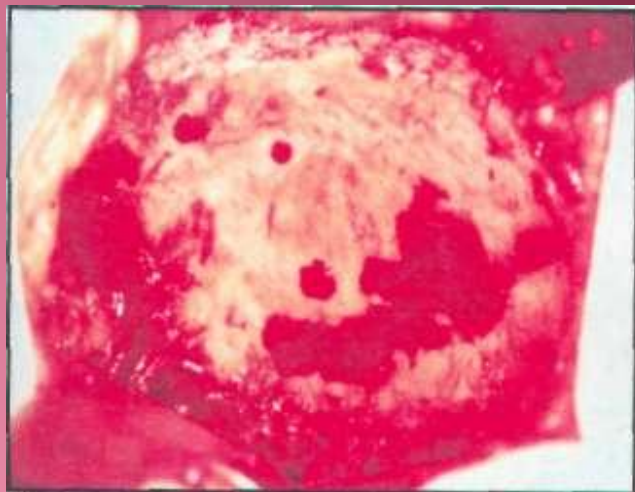
2. Различные виды мембран (рассасывающихся и нерезорбируемых) в сочетании с аутотрансплантантом

Рис1. Забор материала из передней части подвздошной кости



Для пластики чаще всего используется губчатая кость гребня подвздошной кости, т.к. метод забора материала сравнительно малотравматичен, не требует проведения сложных манипуляций и обеспечивает достаточный объем необходимой костной ткани. Оптимальным местом забора кости, по данным последних исследований, является задняя поверхность гребня подвздошной кости (с)

Рис 2. Задняя поверхность гребня подвздошной кости, забор губчатой кости с элементами костного мозга



(a)

(b)

(c)

(P. Kessler*, M. Thorwarth, A. Bloch-Birkholz, E. Nkenke, F.W. Neukam, 2005)

Забор материала для ВКП из мандибулярной кости

Рис. 3-7

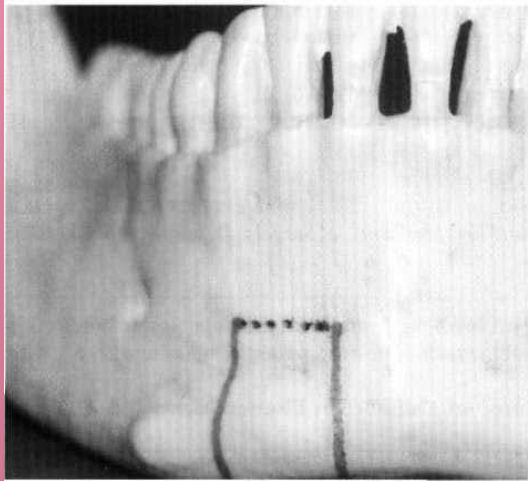
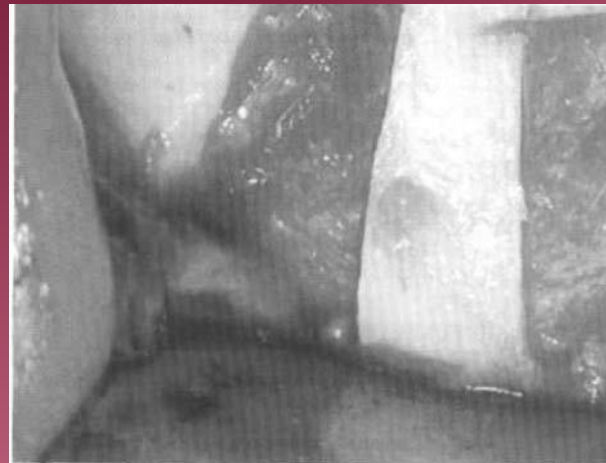
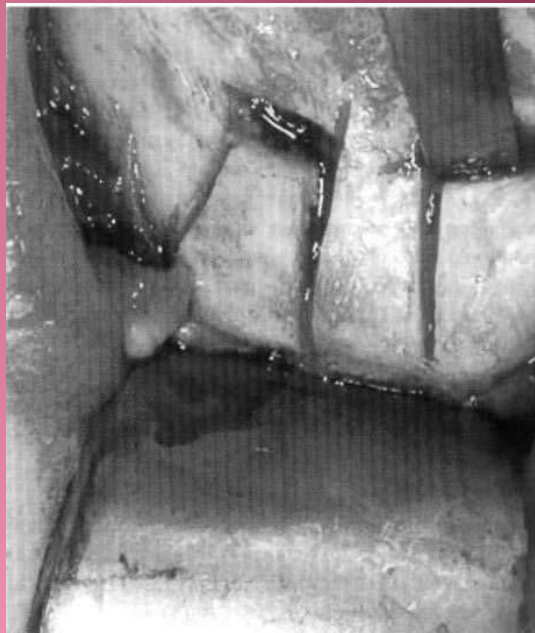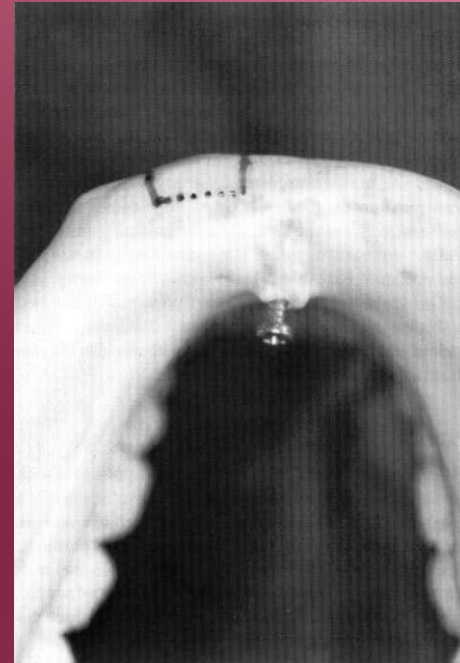
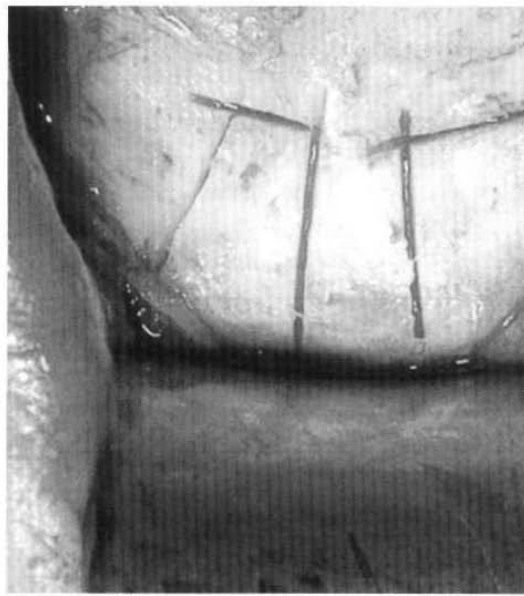


Fig. 1 The bone cuts are made with a reciprocating saw. The graft is separated by tapping on the upper portion with an osteotome (upper hatched line).



Сравнительный оценка материалов, используемых для ВКП

- I. Только аутотрансплантат из гребня подвздошной кости (АГПК)
- II. АГПК в сочетании с нерезорбируемой политетрафлюороэтиленовой мембраной «Gore-Tex TR»
- III. АГПК плюс резорбируемая барьерная мембрана «Resolut XT»

Методы проведения ВКП

Одномоментная ВКП.

В ходе операции после отслоения слизисто-надкостничного лоскута и подготовки зоны расщелины к костной пластике, предварительно взятый аутотрансплантант помещают в зону дефекта, после чего лоскутом перекрывается место пластики и проводится ушивание раны.

При использовании губчато-кортикальных аутотрансплантатов проводят их фиксацию с применением биоинертных металлических штифтов. Наряду с губчато-кортикальной пластиной, возможно использование уплотненной губчатой кости с частицами костного мозга донорской кости (Ishi M., Moriyama T., Gunji A., Morita K., 2002)

Двухэтапная ВКП для пациентов с двусторонней расщелиной губы и неба. На первом этапе лечения проводят пластику альвеолярного отростка с одной стороны расщелины. Второй этап костной пластики проводился в среднем через 4,5 месяца и включал пластику противоположной стороны. (Kamakura S., Yamaguchi Y., Kochi S., Sato A., Motegi K, 2003)

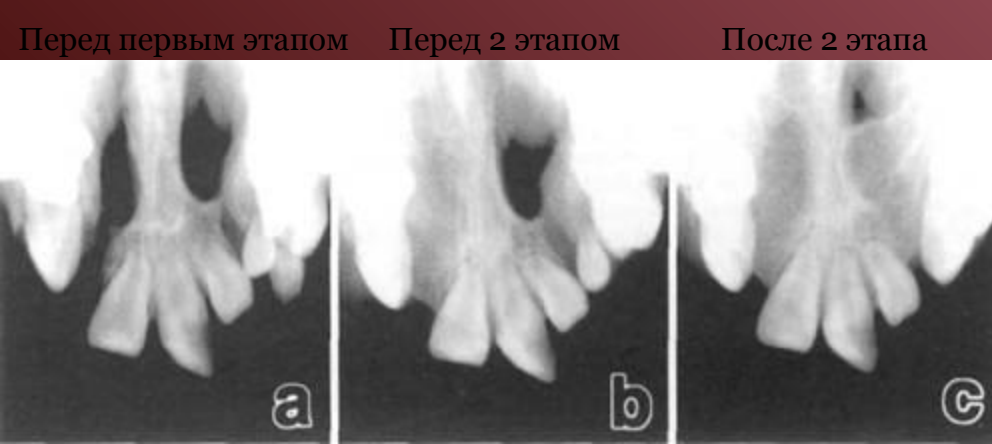
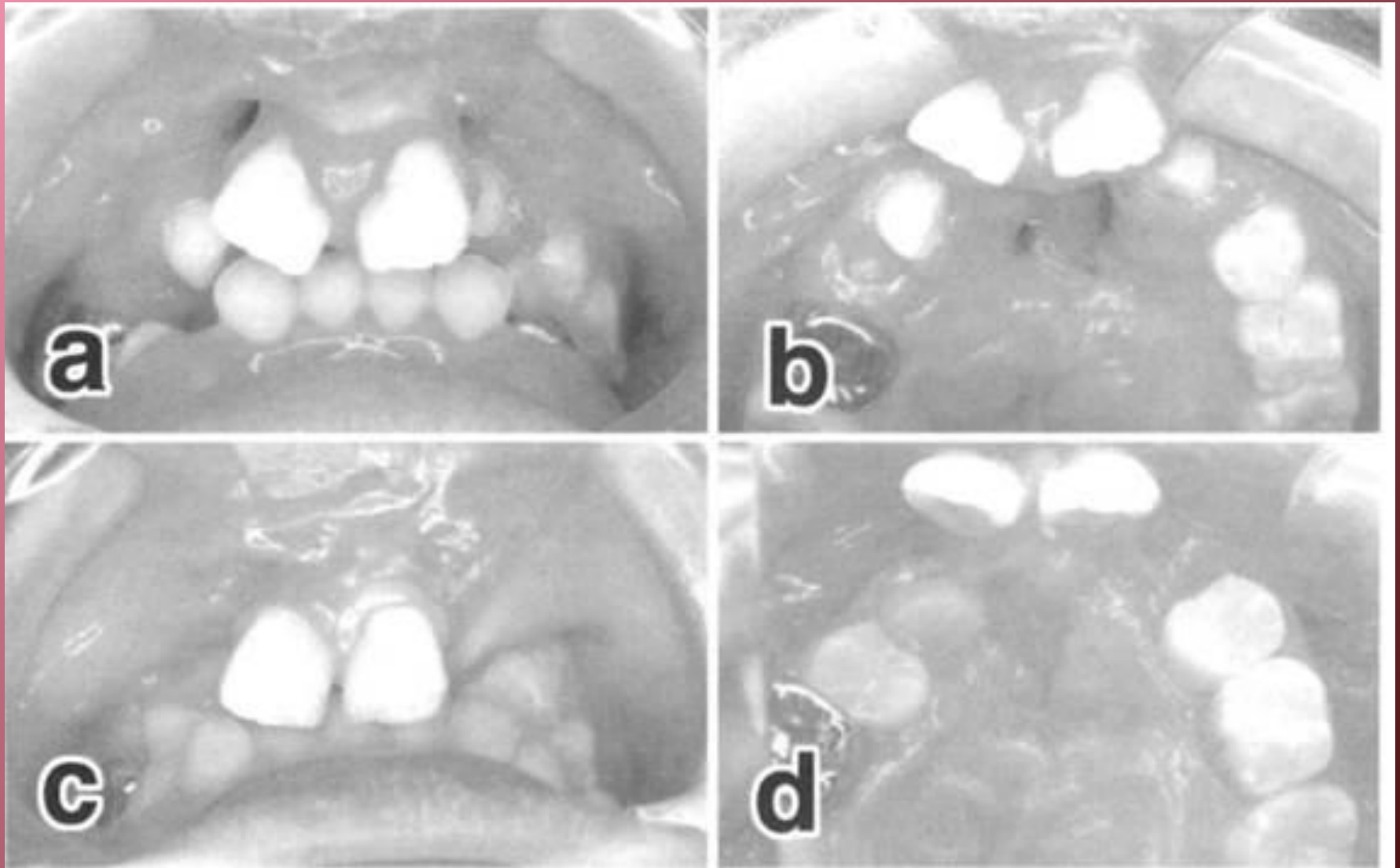


Рис. 8-10

Рис. 11-14. Внутриротовая фотография, сделанная до лечения (a,b)



После проведения двухэтапной ВКП
(Kamakura S., Yamaguchi Y., Kochi S., Sato A., Motegi K, 2003)

Выводы:

1. Лечение детей с врожденной расщелиной верхней губы и неба должно включать комплекс ортодонтических, ортопедических и хирургических мероприятий, что обеспечит наиболее полную реабилитацию больных с данной патологией.

2. Потребность в проведении вторичной костной пластики может быть уменьшена либо исключена при проведении операции первичной гингивопериостеопластики.

3. На результат проведения ВКП существенно влияет состояние прикуса во время проведения операции. Наиболее оптимальными сроком проведения ВКП при одно- и двусторонней расщелине неба и альвеолярного отростка является период позднего сменного прикуса ДО прорезывания клыков (и лат. резцов)

4. Успешность проводимой ВКП в большой степени определяет тип костного дефекта верхней челюсти. При увеличении тяжести патологии возможность постоперационных осложнений возрастает

5. В настоящее время, наряду с широким применением аутотрансплантатов, в практику внедряется использование различных видов мембран. Но, несмотря на множество существующих видов трансплантатов, материалом выбора остается кость гребня подвздошной кости.