

Марат Оспанов атындағы Батыс Қазақстан  
Мемлекеттік Медицина Университеті

# ***Студенттің өзіндік ЖҰМЫСЫ***

Дисциплина: Визуальды диагностика

Факультет: Жалпы медицина

курс: 3

*Тақырыбы: Жүрек қарыншалары мен жүрекшелері  
гипертрофиясының визуальді диагностика әдістері*

**Орындаған: Уәлхан Г.К**

***Тобы: 318 а***

**Тексерген: Мурзагулова М.С**

## **Жоспары:**

□ **Кіріспе**

□ **Негізгі бөлім**

1. Жүрек қарыншалары мен жүрекшелері гипертрофиясының визуальды диагностика әдістері
2. Жүрек патологиясының басты симптомдары
3. Гипертрофияны диагностикалау әдістері
4. Эхокардиоскопия. Рентгенография.

□ **Қорытынды**

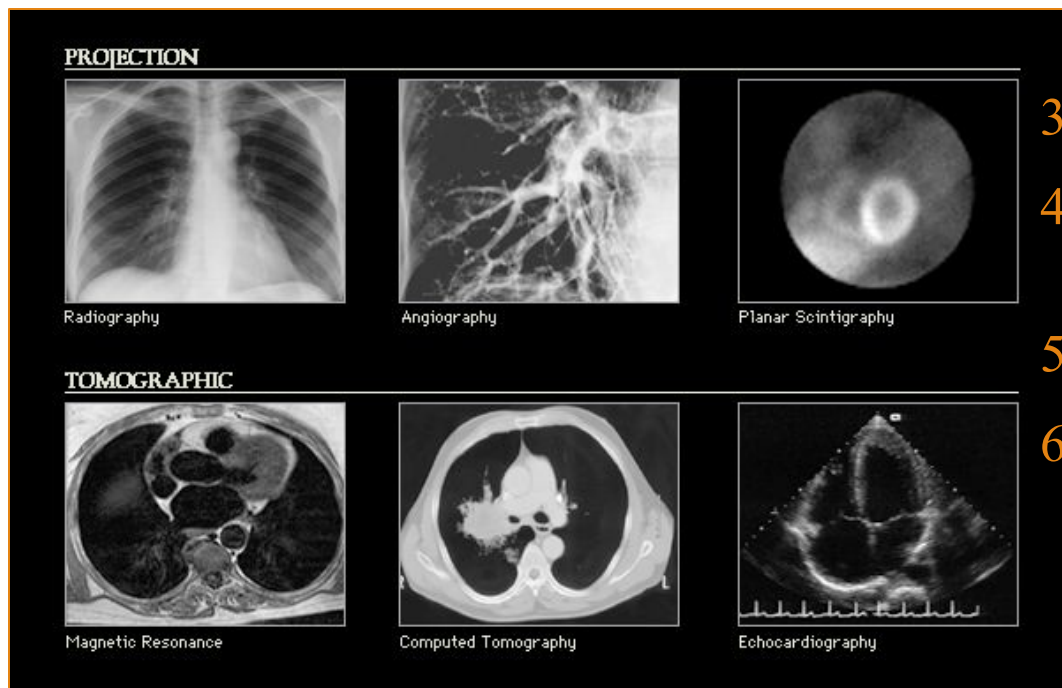
□ **Пайдаланған әдебиеттер**

# Кіріспе

**Гипертрофия** — тоногендік дилатацияның салдарынан дамиды, қарыншаның қабырғасы қалыңдайды және рентгенологиялық зерттегенде доғаның жұмырланғаны көрінеді, жүрек ұшы жоғары қарай көтеріледі, кардио — диафрагмалдық бұрыш үшкірленеді, жүрек соғуы кернелген немесе байсалды. Қалыптасқан гипертрофия және салыстырмалы тұрақты гиперфункция сатысы дамиды. Бұл сатыда миокардтың массасы 1-2 есе үлкейеді, оның метаболизмінде, құрылымында және гемодинамикасында пайда болған өзгерістер, оттегін пайдалану, энергия түзу қалыпты деңгейге жақындайды және жаңа жұмыс жағдайына бейімделіп, ұзақ мерзімде әдеттегі жағдайда ұсталып тұрады.

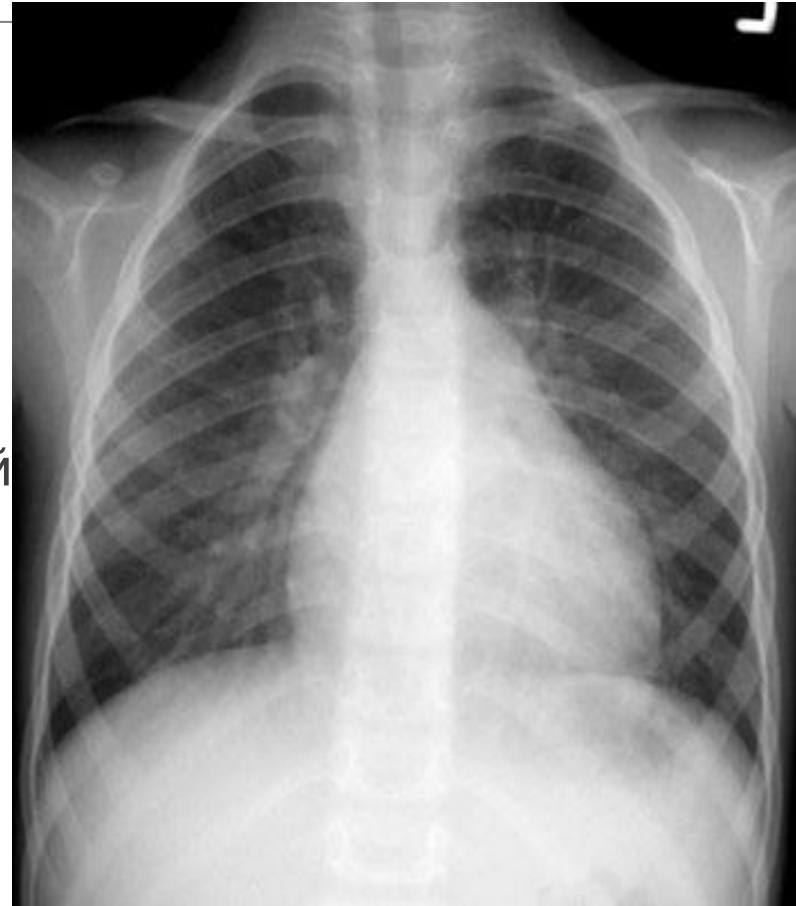# диагностикасының бірнеше әдістері бар:

1. Рентгенография
2. Ангикардиография және коронарография
3. Сцинтиграфия
4. Ядерно – магнитный резонанс
5. Компьютерлік томография
6. УДЗ



# рентгенография

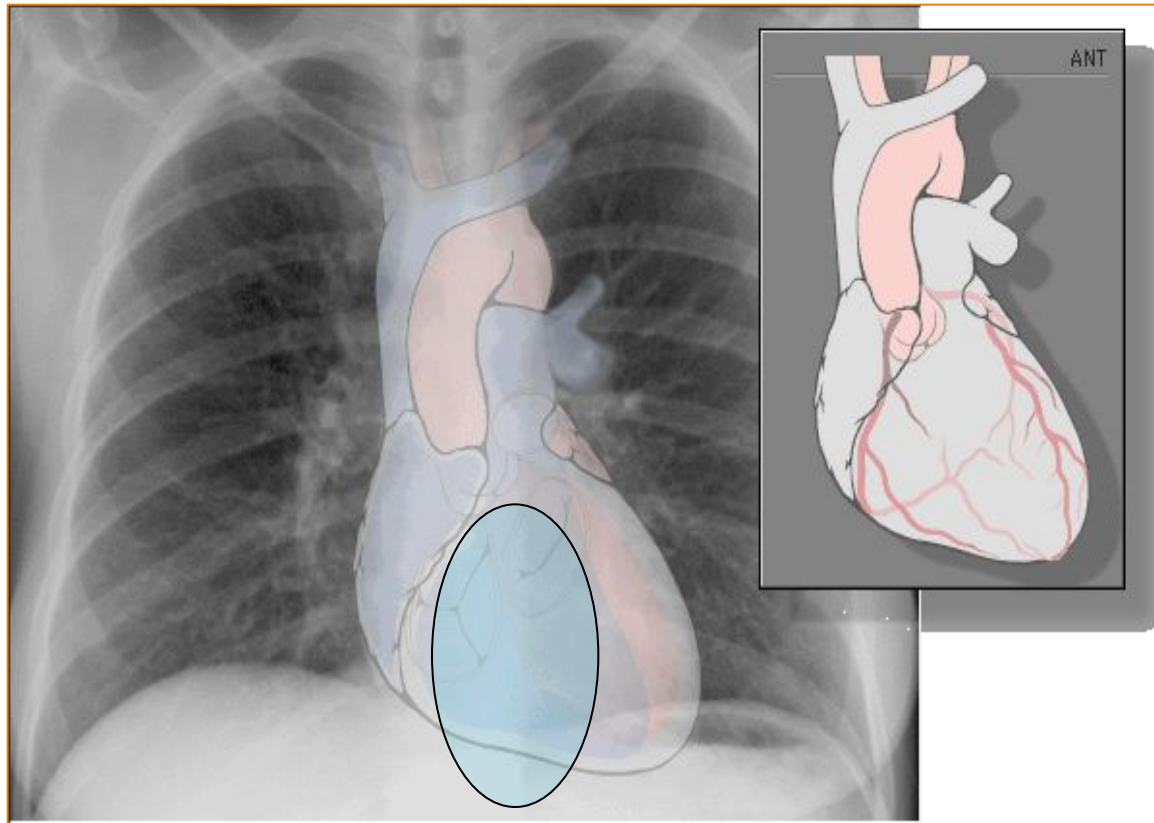
- **Тура проекциясы:**
  - – Жүрек көлеңкесінің сол жақ 2 және 3 доғаларының бұлтиюы, ,оң жақ кардиовазальды бұрыштағы қосымша доға (сол жақ жүрекшенің гипертрофиясы )
  - -Сол жақ қарыншаның сол жаққа қарай ығысуы , сол жақ құлақша доғасының бұлтиюы жүрек көлеңкесінің оң жақ шекарасының сол жақ жүрекше ұлғаюы әсерінен оң жаққа ығысуы.



# рентгенография

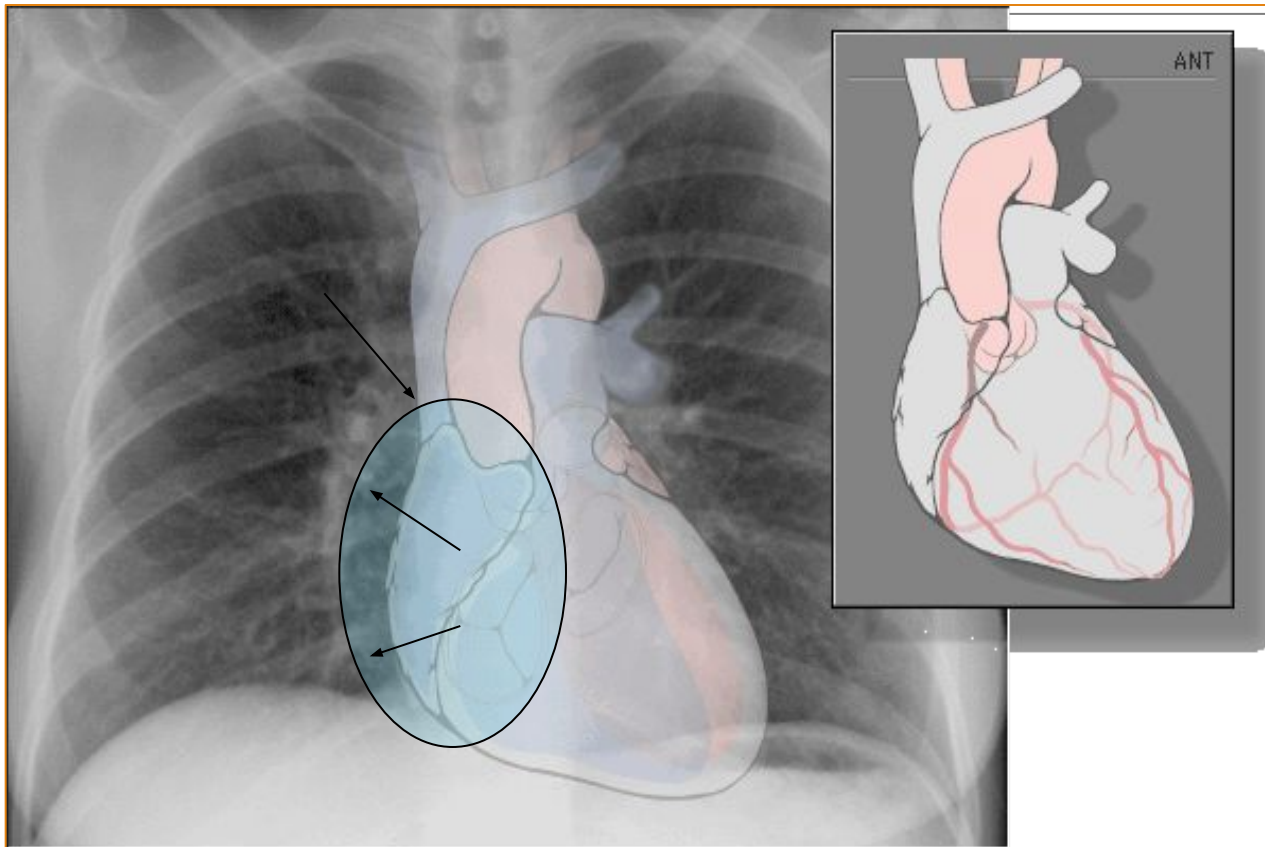
- Сол жақ қиғаш проекциясы:
- - Ұлғайған сол жақ жүрекше әсерінен өңештің артқа локальды ығысуы. Оң жақ қарыншаның төске жақындауы.
- - Жүрек көлеңкесінің омыртқаға қарай ұлғаюы және көкетке жайылып орналасуы, артқы кардиодиафрагмальды бұрыштың ұлғаюы.
- - Сол жақ қарыншаның омыртқаға қарай ығысуы.
- - Оң қарыншаның гипертрофиясында жүрек пен көкеттің арасындағы кеңістіктің кішіреюуі

# Оң жүрекше , тура проекция



Нормадағы оң жүрекше локализациясы мен оның оң жақтағы доғасының көрінісі.

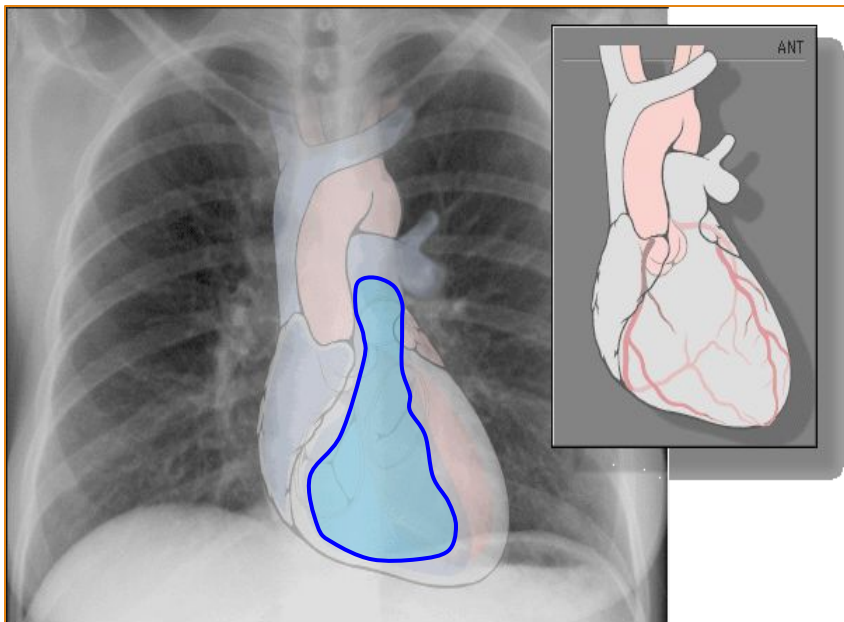
# Тура проекциядағы оң жүрекшенің ұлғаюы



Оң жақ жүрекше доғасы ұлғаяды , ал оң жақ атрио-вазальды бұрыш жоғары ығысады.



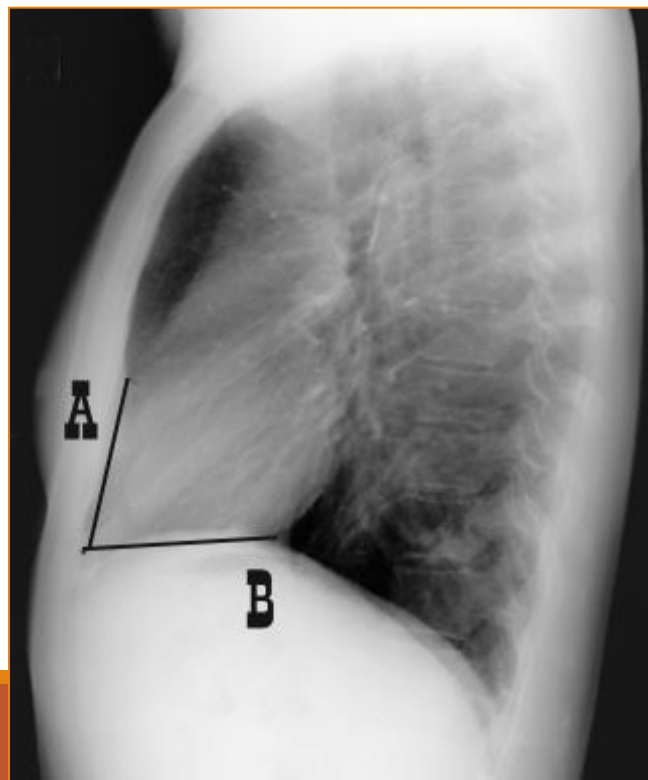
## Оң жақ қарынша, тура проекция



- Жүректің алдында, төстің тура артында орналақан.
- Тура проекцияда нормада тек өкпе артериясының бағаны көрінеді.

## Оң қарынша, қиғаш проекция

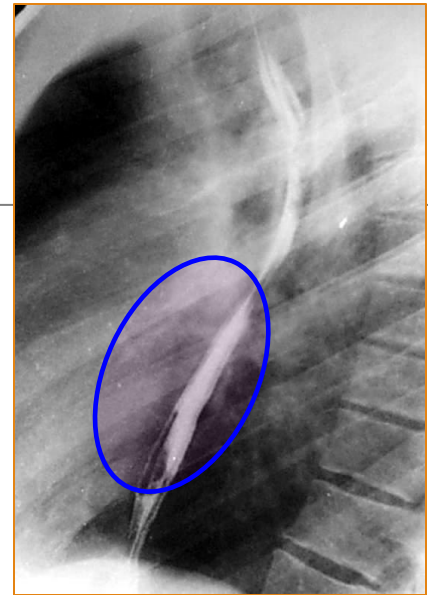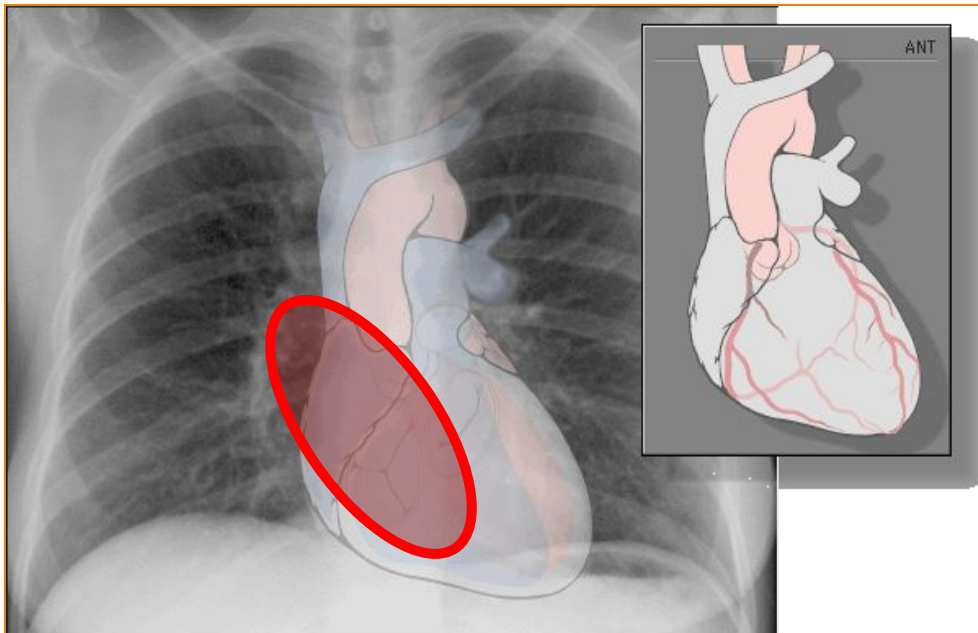
- Нормада қарыншаның төске жанасу дәрежесі (длина линии А) жүректің диафрагмаға «ену» дәрежесіне тең  $A=B=1:1$
- Оң қарынша ұлғаюы кезінде А түзуі басым болады және ара-қатынасы өзгереді.
- Бұл өзгеріс әдетте жүрек белінің бұлтиюымен қосарланады.



# проекция

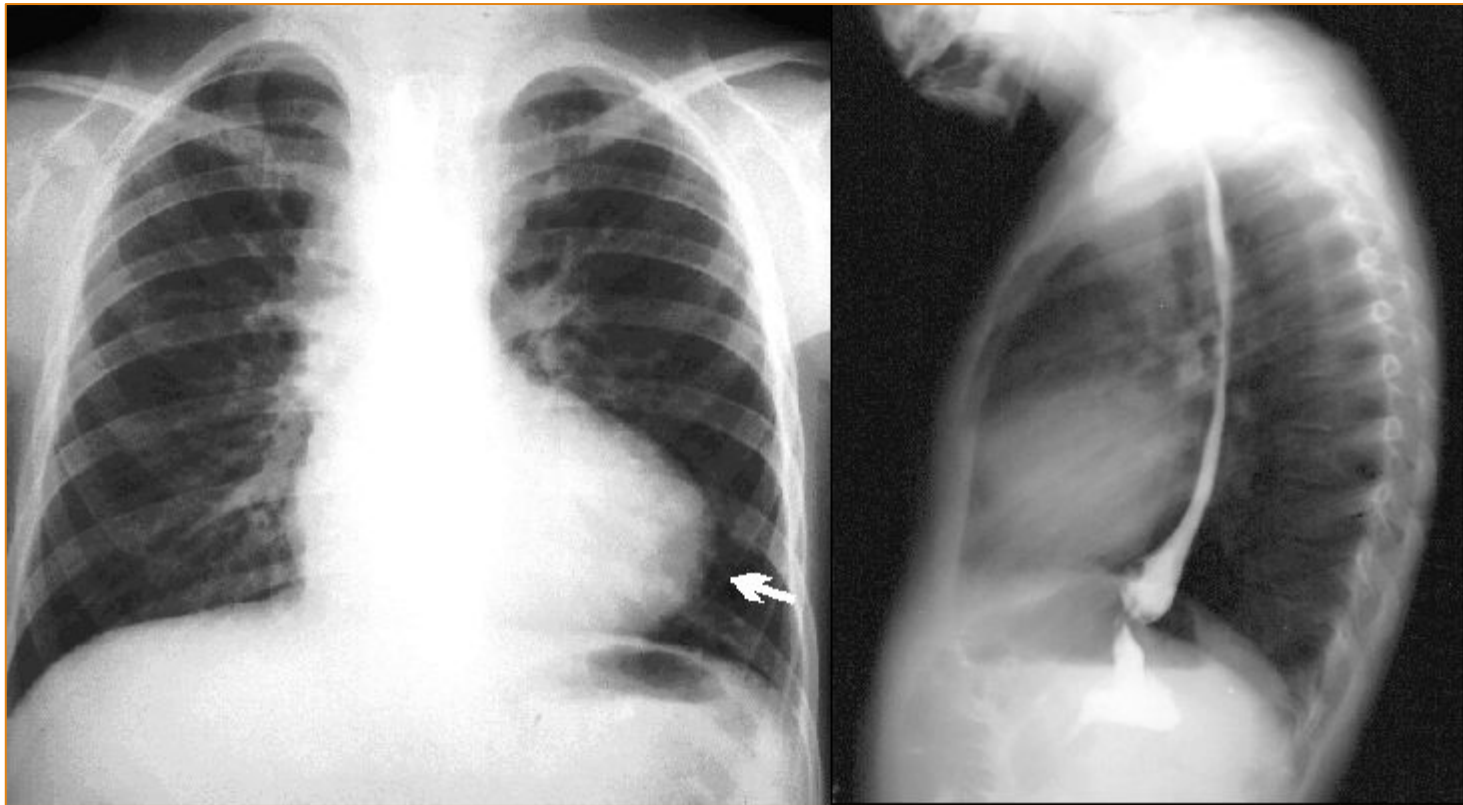
Нормада өңеш сол жақ жүрекше деңгейінде мүлдем ауытқымаған немесе мардымсыз ауытқыған. Патологияда өңеш ауытқуын байқаймыз

СОЛ ЖАҚ ЖҮРЕКШЕ , ТУРА ПРОЕКЦИЯ (НОРМА)



# Сол жүрекше гипертрофиясы

---



## Қорытынды

Жүректің рентгендегі көрінісі аурудың даму сатысына тікелей байланысты және дерттің озылған уақытыда жүректің өзгерістерін удетеді. Рентгенограммаларда сол жақ қарынша гипертрофияға ұшыраған, көлемі үлкейген, жүректің ұшы жұмырланған және диафрагмадан жоғары көтерілген , жүректің “белі” айқындалған болады.

# Пайдаланған әдебиеттер:

---

Pathophysiology of heart disease – Leonard S. Lilly, M.D

Быстрый анализ ЭКГ – М.Габриель Хан

**Крутман Б.Ф. / Вестник  
рентгенологии и радиологии 1992.**

Google.kz