



Модулі : Терапиялық стоматология

**Тақырыбы : Ауыз қуысы кілегей қабатының және еріннің кілегей қабатының обыралды аурулары .**

Орындаған: Әшірбеков Ф.З.  
Факультет : стоматология  
Тобы: 007-01-01  
Курс: 5  
Қабылдаған: Бакбаев Б.Б.

# Жоспары :

CARICATURA, IV



## I Кіріспе :

АҚКҚ обыр алды ауруларына қысқаша түсінік .

## II Негізі бөлім:

АҚКҚ обыр алды ауруларының жіктелуі .

АҚКҚ обыр алды ауруларына алып келетін факторлар .

## III Қорытынды

## IV Қолданылған әдебиеттер

# Кіріспе

- Ауыз қуысының обыр ауруларына барлық адам ағзасындағы обыр ауруларының 10 % да кездеседі және АҚКҚ аймағындағы обыр ауруы әрқашанда обыр алды өзгерістермен бірге жүреді . Обыр ауруының дамуы көп кезенді құбылыс . Әрбір рак ауруының алдында обыр алды кезеңі болады . Әртүрлі обыралды өзгерістер қатерлі кезеңге ауысуы мүмкін . Бұл белгі бойынша облигатты және факультативті обыралды өзгерістерді жіктейді .

# Жіктелуі :

- Машкиллейсон А.Л. АҚКҚ және ЕКҚ дағы обыралды өзгерістерді келесі топтарға жіктеді :
- **Облигатты :** Боуэн ауруы және Кейр эритроплазиясы , еріннің қызыл жиегінің түйін тәрізді обыр алды өзгерістері , еріннің қызыл жиегінің оқшауланған обыр алды гиперкератозы , абразивті преканцерозды Мангонотти хейлиті ;
- **Факультативті :** қатерлі сатыға ауысу мүмкіншілігі жоғары : эрозивті , веррукозды лейкоплакия ; таңдайдың папилломасы және папилломатозы ; кожный рог , кератоакантома .

# Жіктелуі :

- **Факультативті : қатерлі ауысу мүмкіншілігі төмен аурулар : қарапайым лейкоплакия , АҚ созылмалы жаралары , қызыл жегінің қызыл жалпақ теміреткінің эрозивті және гиперкератоликалық түрлері , еріннің созылмалы жырықтары , посрентгенді хейлит және стоматит , метеорологиялық және актиникалық хейлит .**



# Еріннің қызыл жиегінде

## обыралды өзгерістерге алып келетін факторлар :

- Тұқымқуалаушылық факторлар ;
- Химиялық канцерогенді факторлар ;
- Физикалық канцерогенді факторлар ;
- Рентген сәулелері және радиоактивті заттар ;
- Модифицирлеуші факторлар ; травмалар .
- Созылмалы қабыну үрдістері ;
- Биологиялық факторлар .

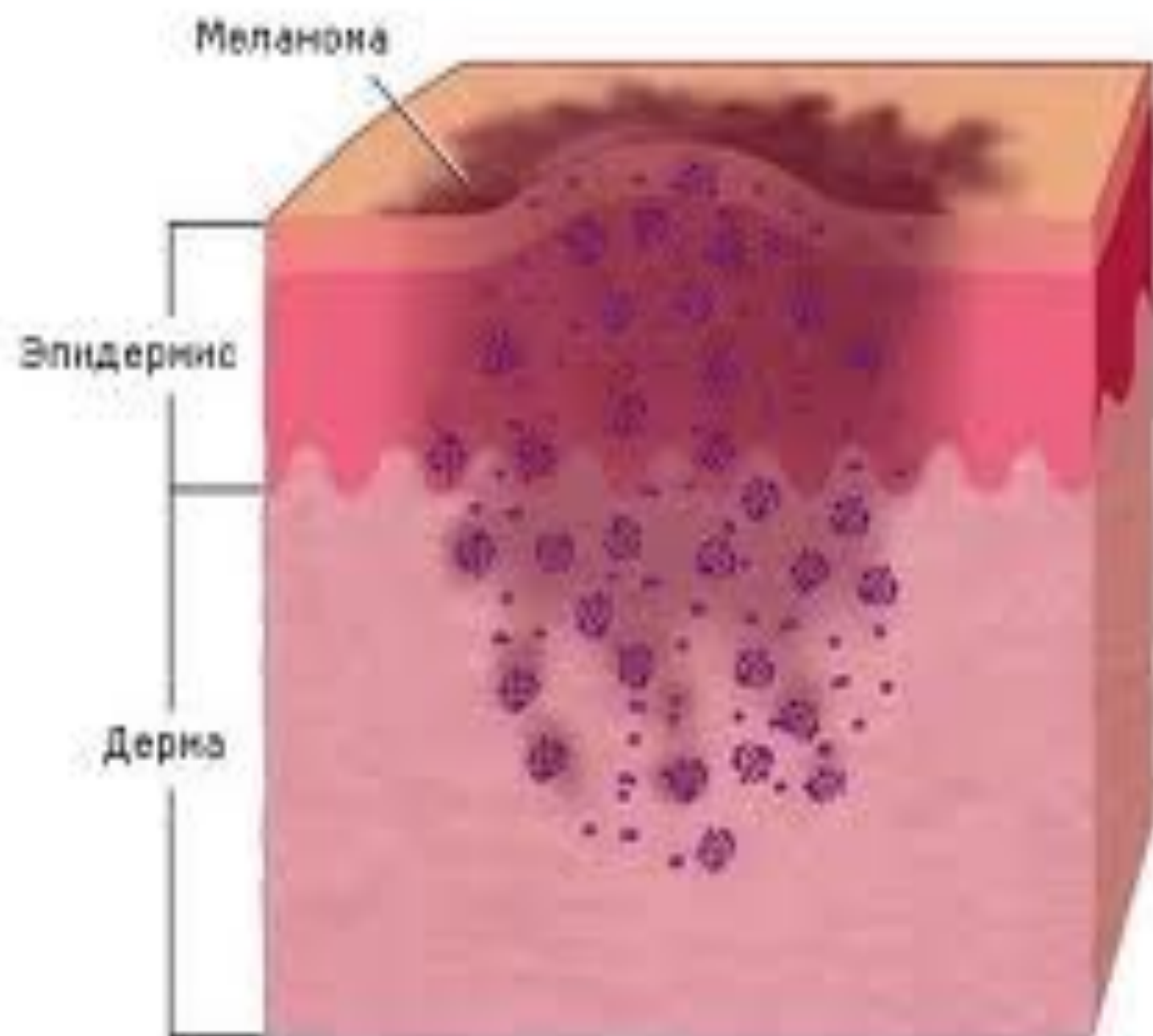

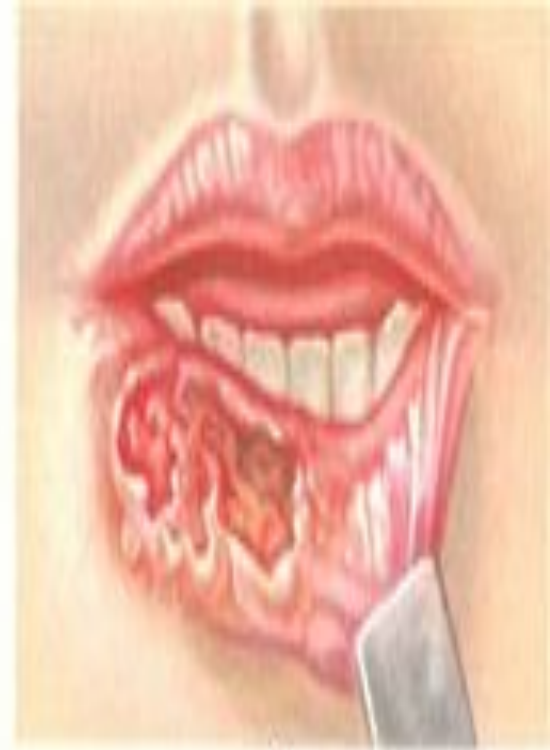
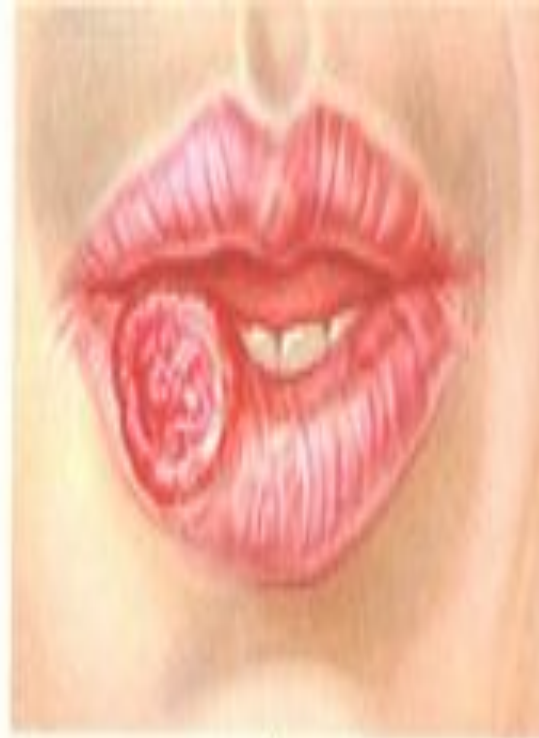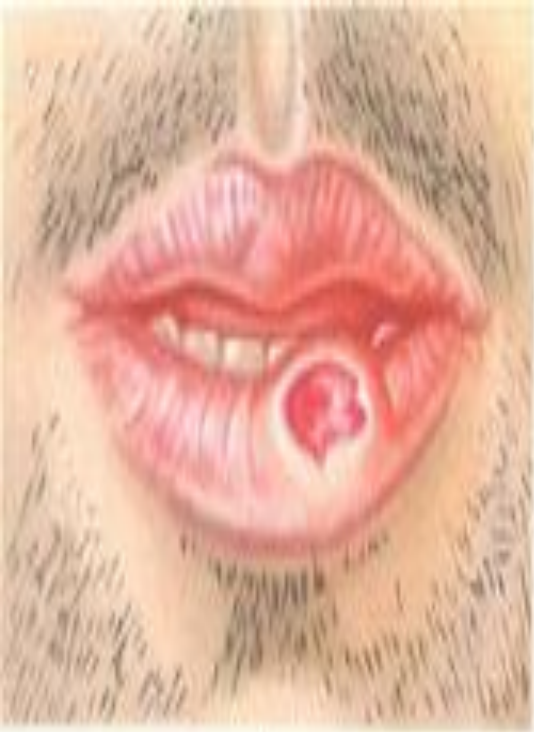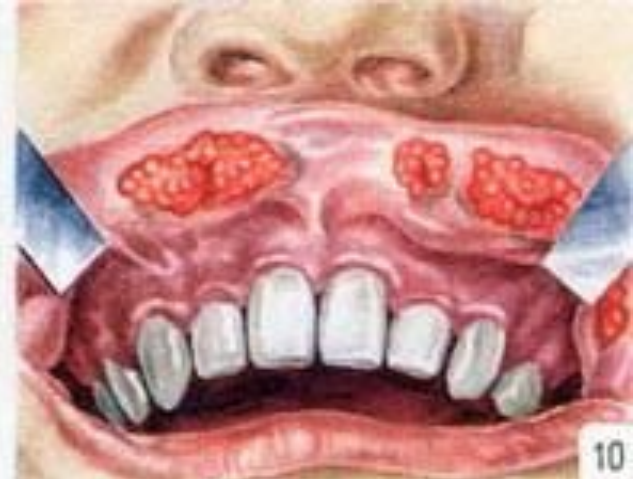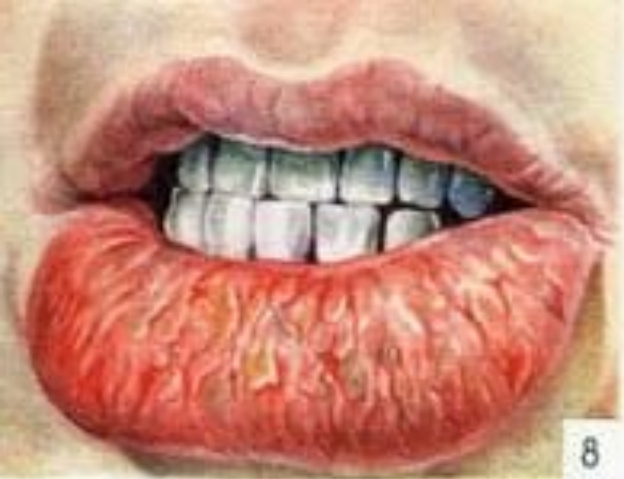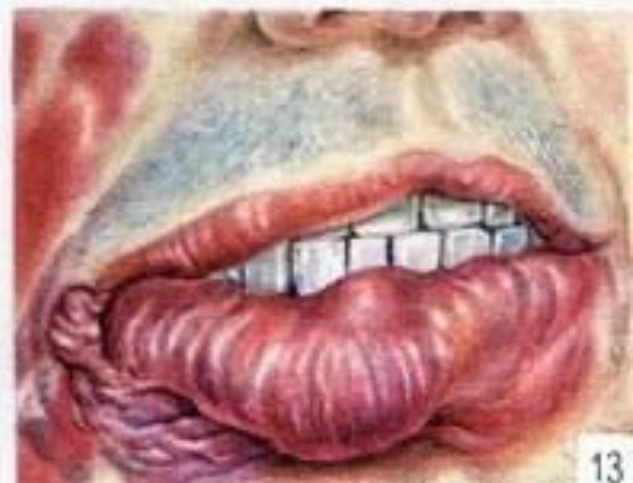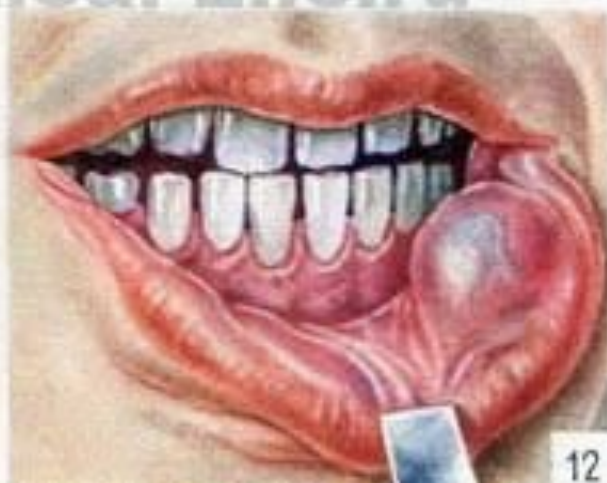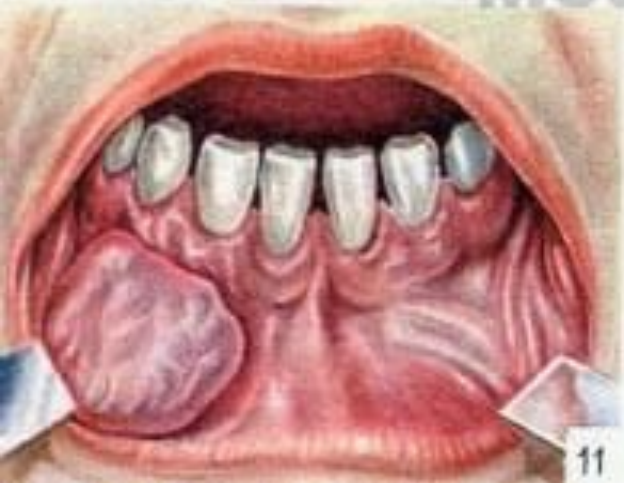


Рис. 1. <sup>1</sup> Рак нижней губы — <sup>2</sup> I стадия; папиллярная форма. Рис. 2. Рак нижней губы — II стадия; язвенная форма. Рис. 3. Рак нижней губы — III стадия; язвенная форма.



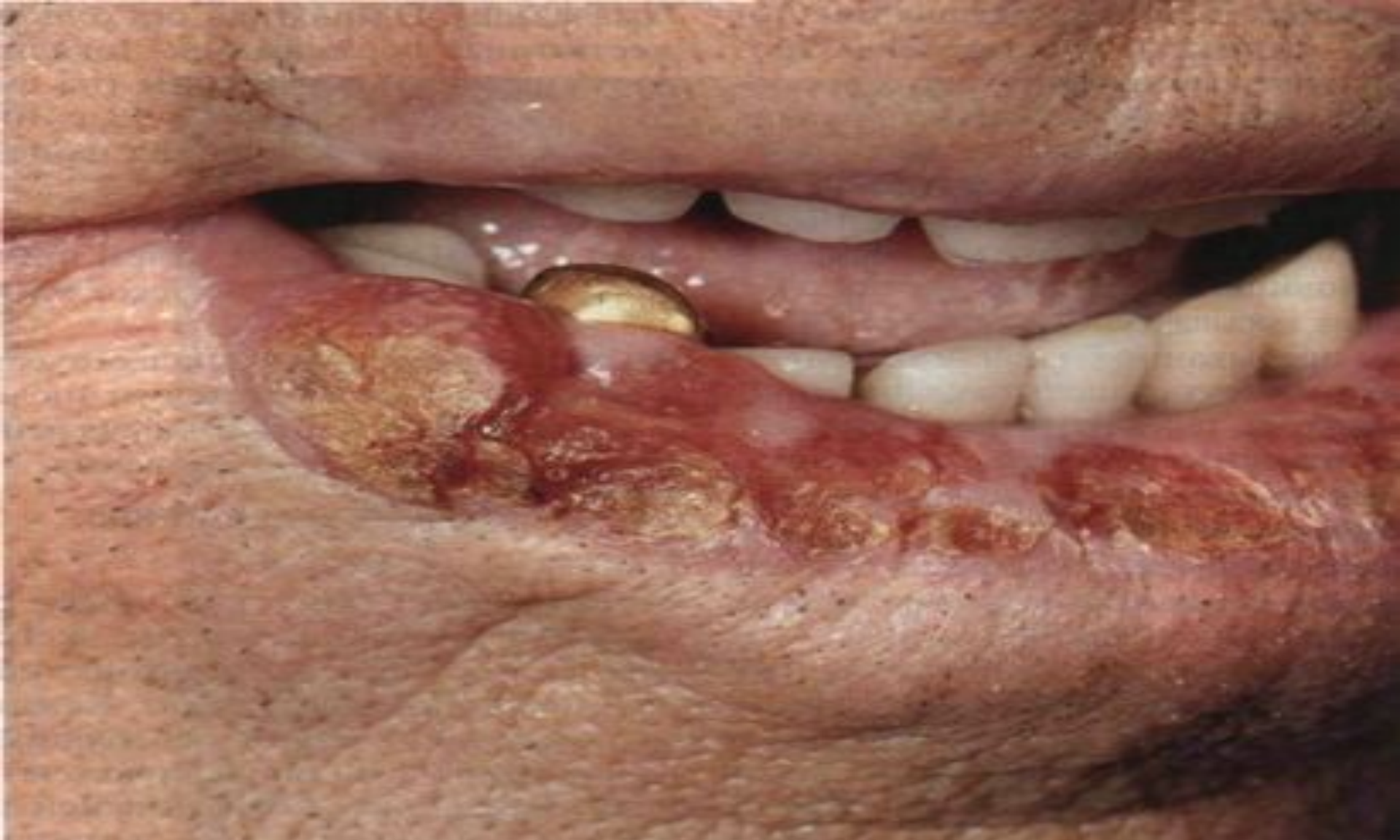

Medical-Enc.ru

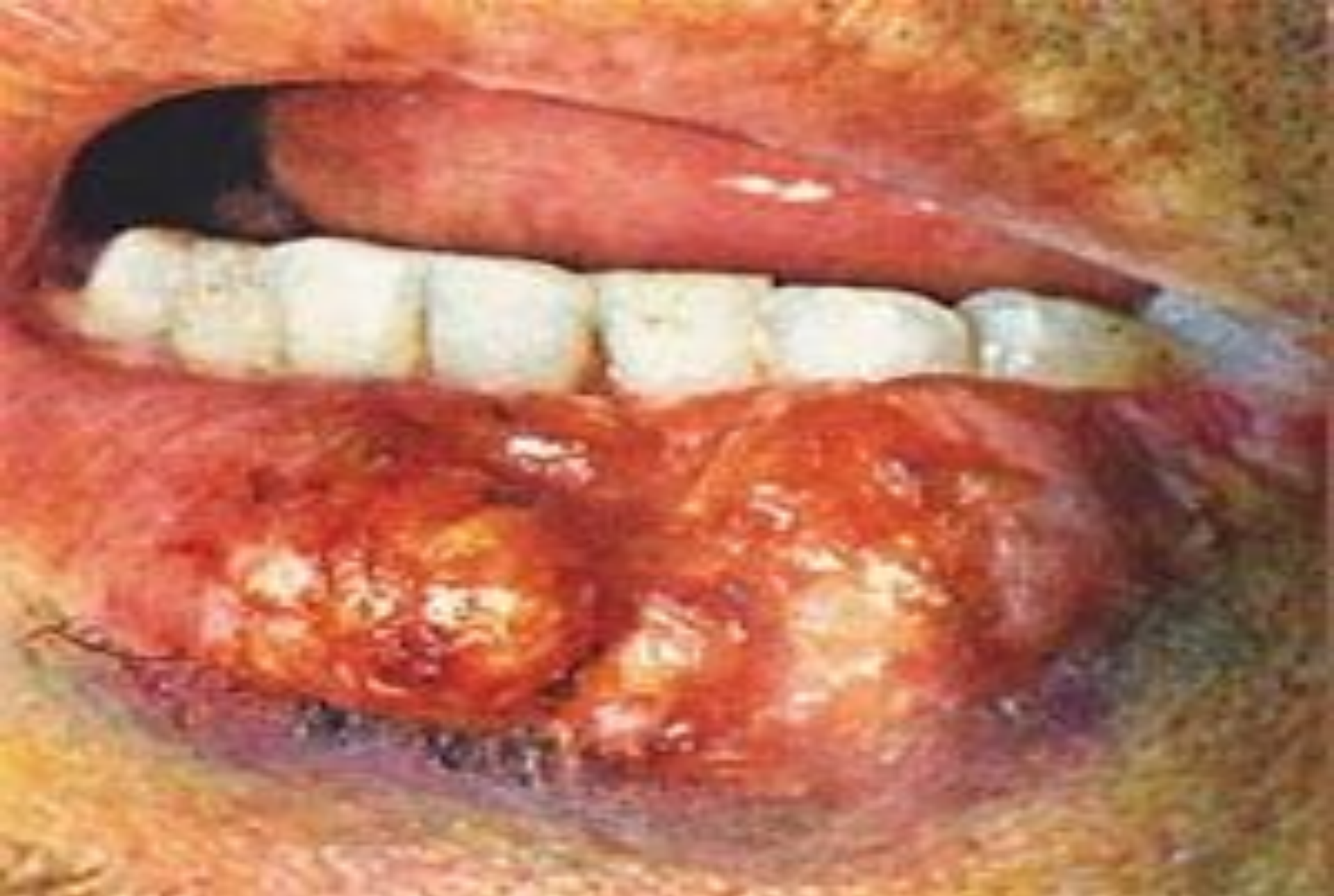

**Рис. 8. Эксфолиативный хейлит. Рис. 9. Лимфангиома верхней губы. Рис. 10. Папилломы верхней губы. Рис. 11. Смешанная опухоль нижней губы. Рис. 12. Ретенционная киста нижней губы. Рис. 13. Кавернозная гемангиома нижней губы**



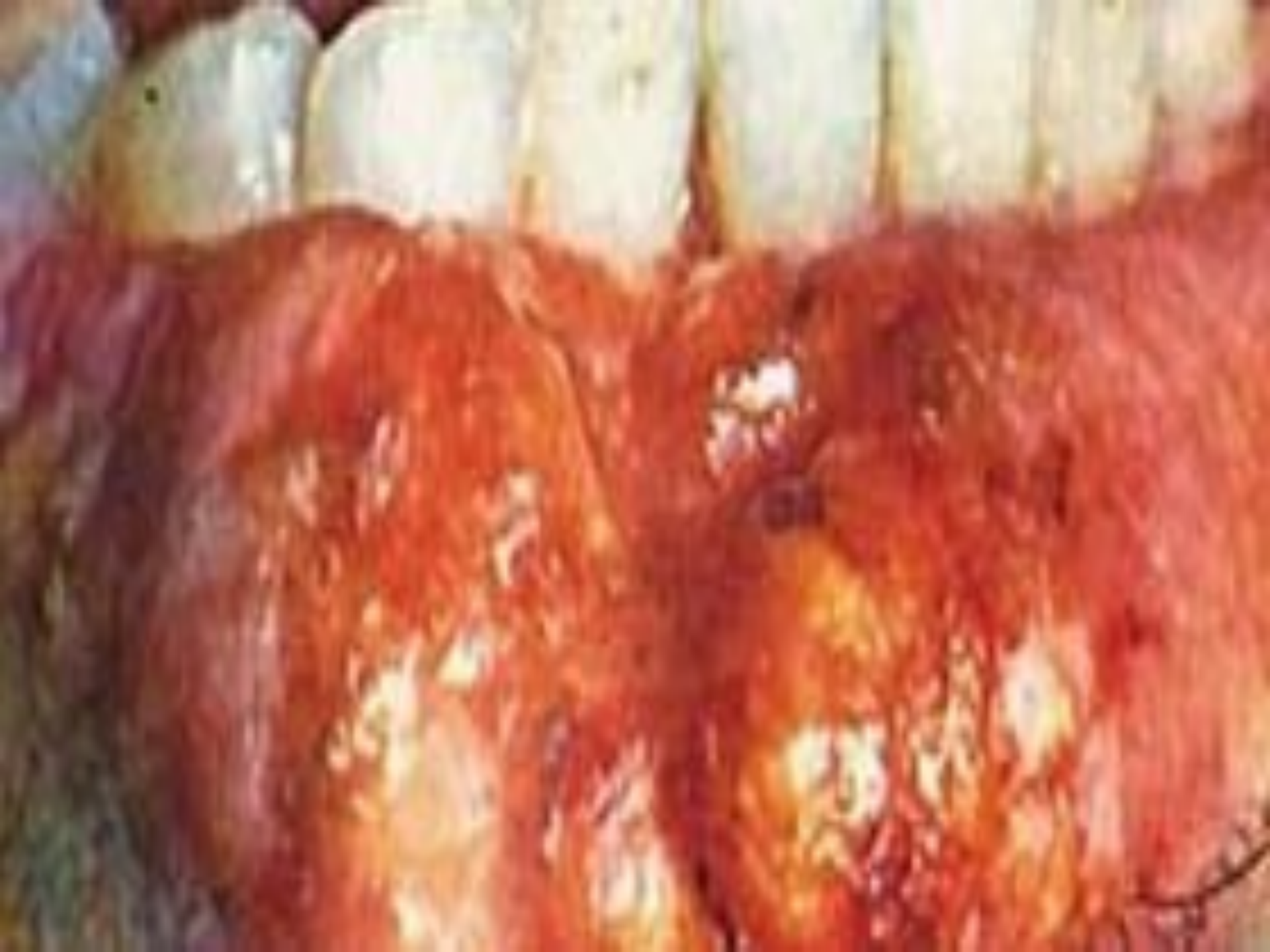

**Рисунок 10-15. Плоскоклеточный рак. На красной кайме нижней губы виден большой узел с ороговевающими и изъязвленными участками. Несмотря на свои размеры, узел едва различим при осмотре, но его легко выявить при пальпации. У больного — солнечная геродермия**

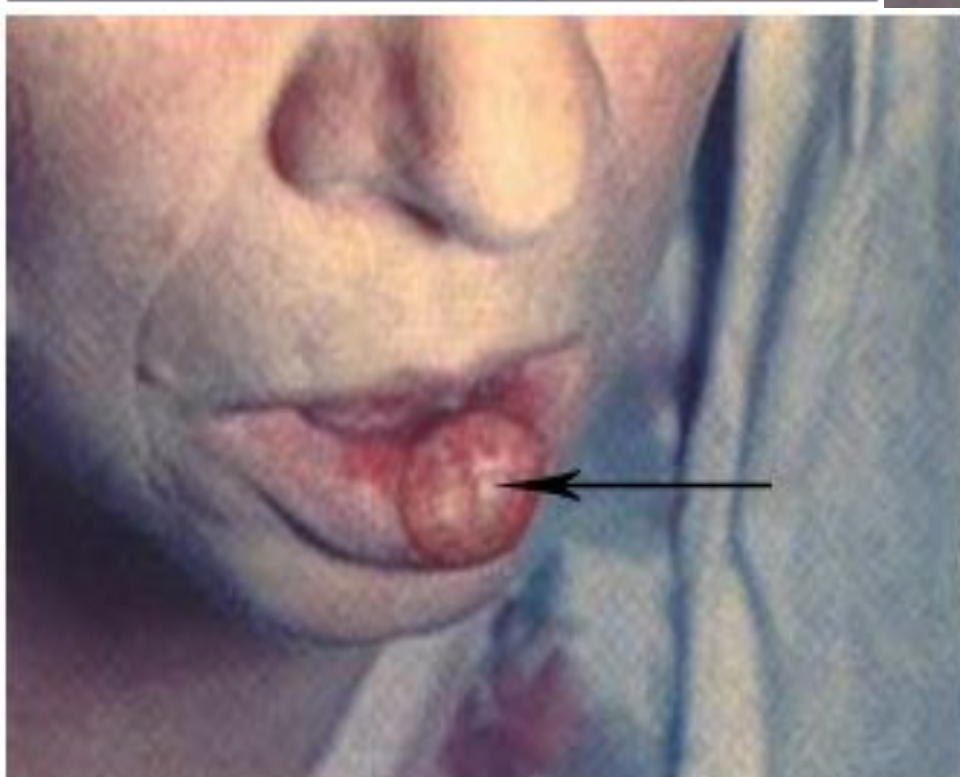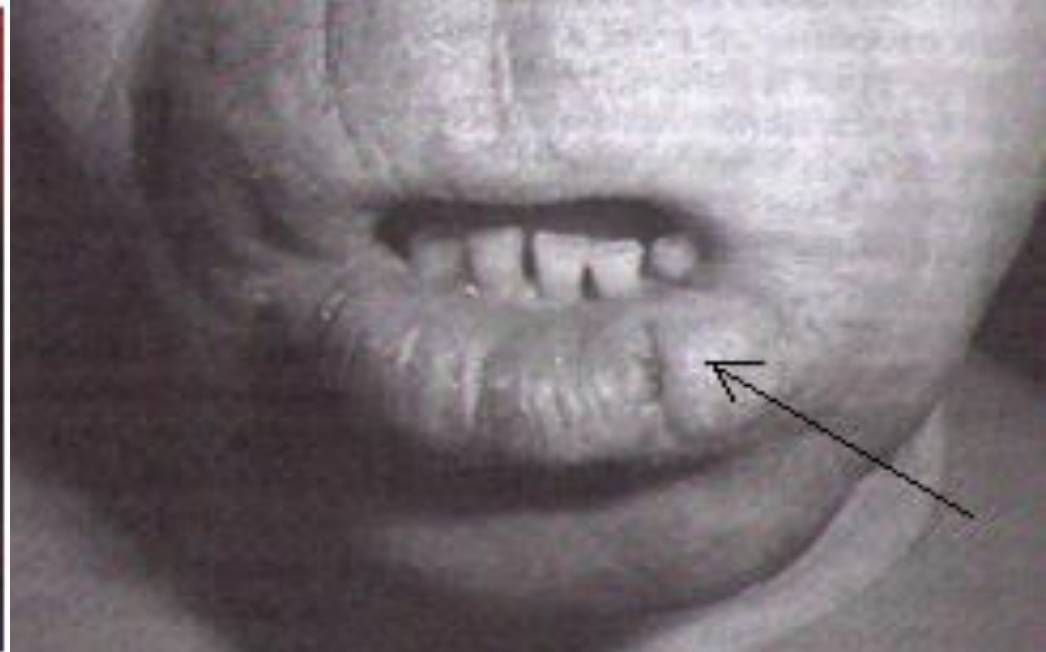

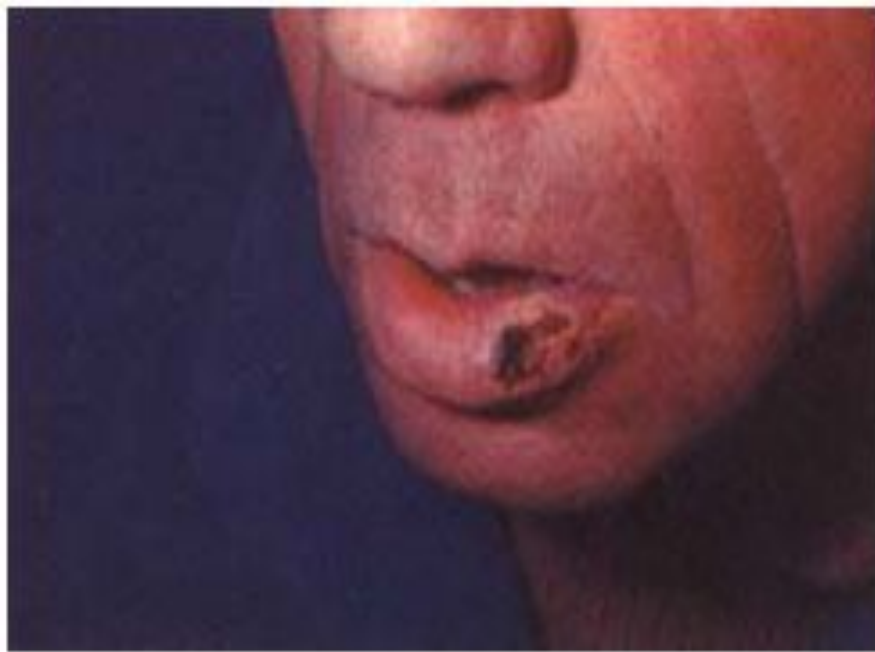
**Төменгі еріннің обыр ауруы**









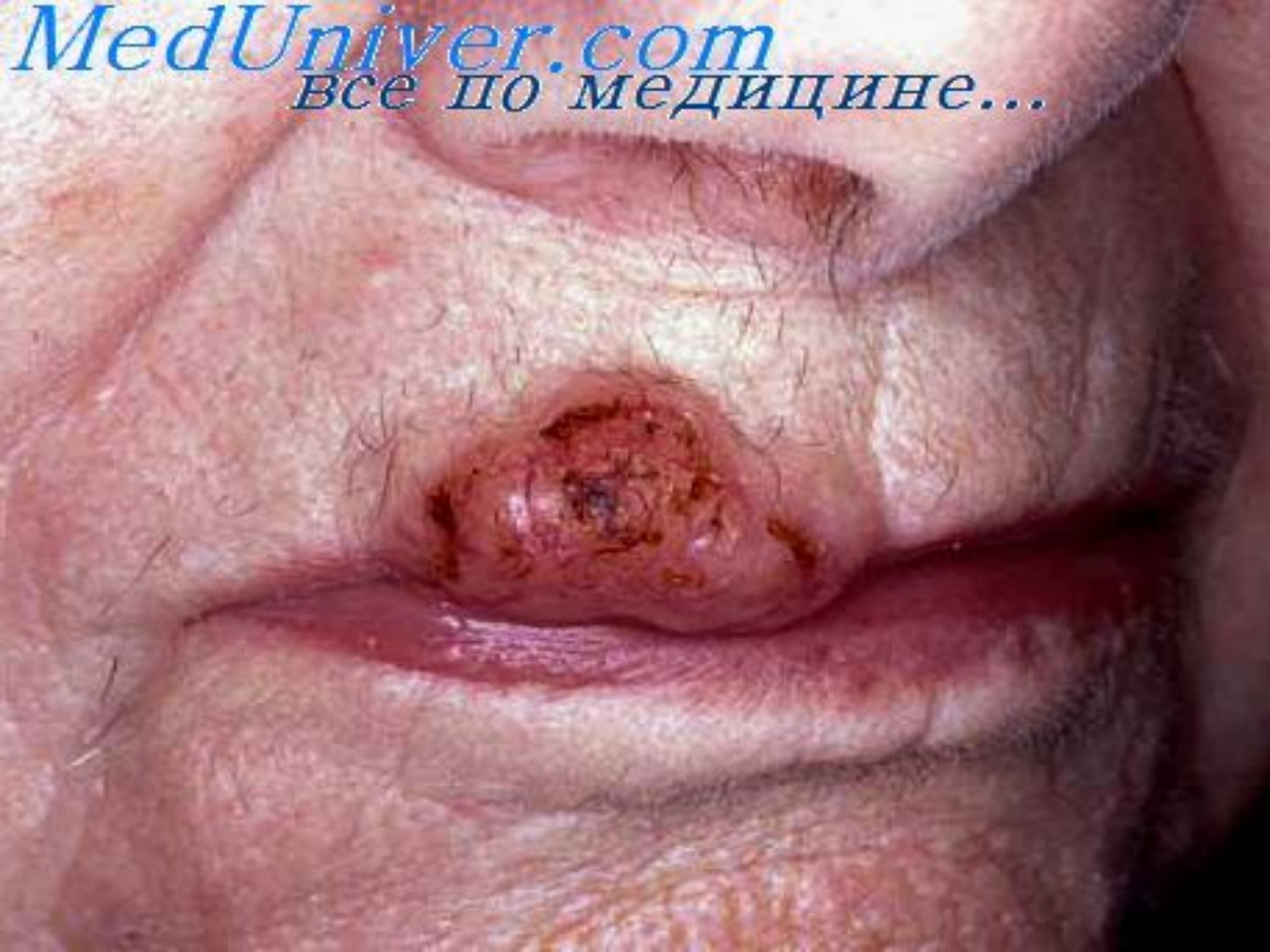**Суреттерде төменгі еріннің обыр ауруы**

*The  
Synagogue*

**ЗНО кожи губы**



*MedUniver.com*  
*Все по медицине...*

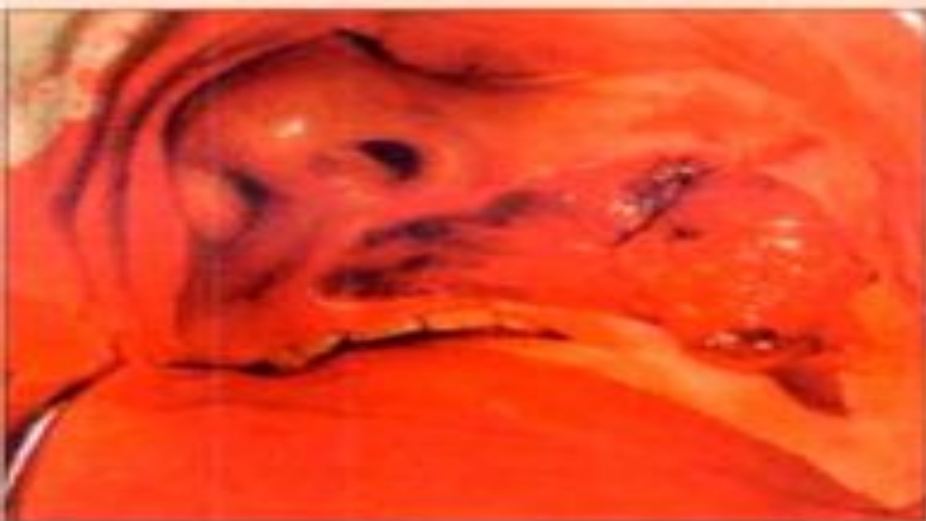




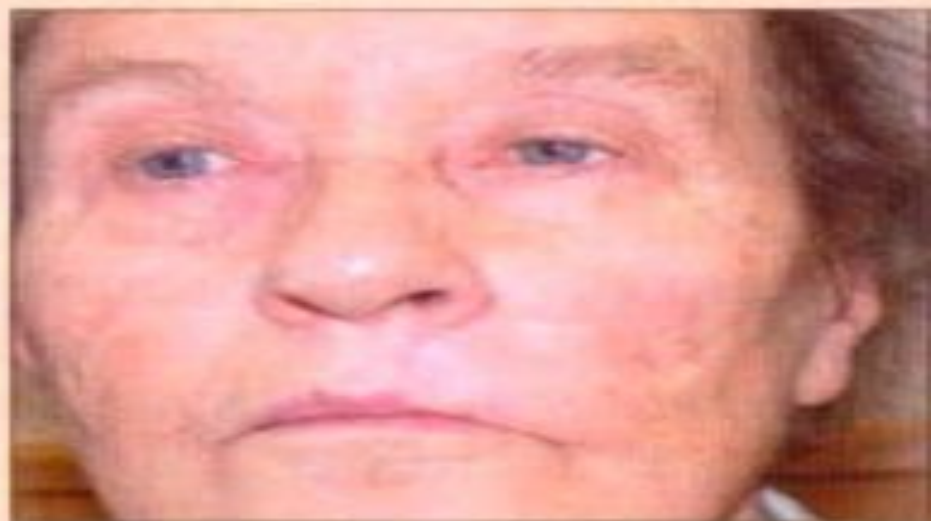А



Б



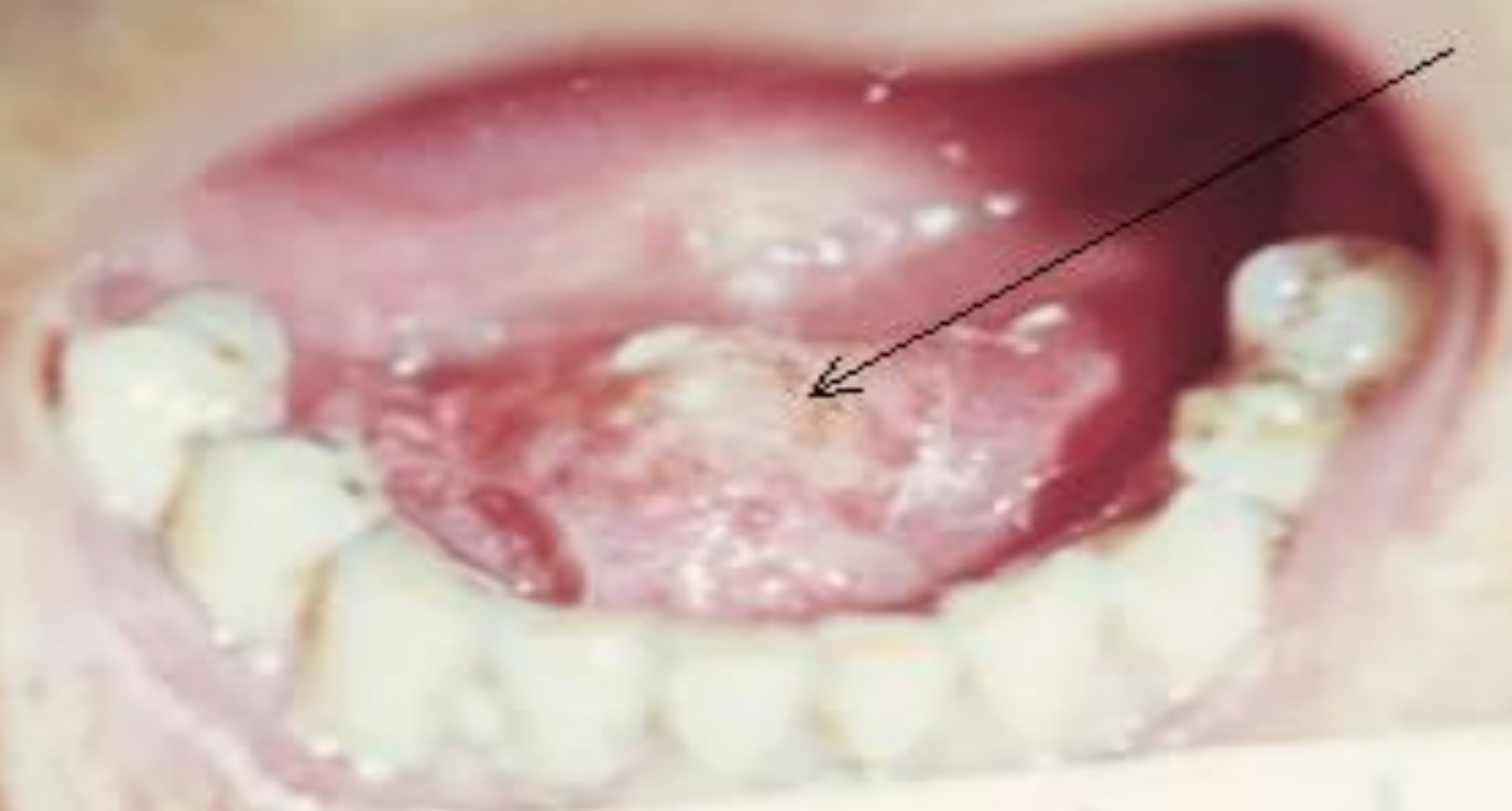
В

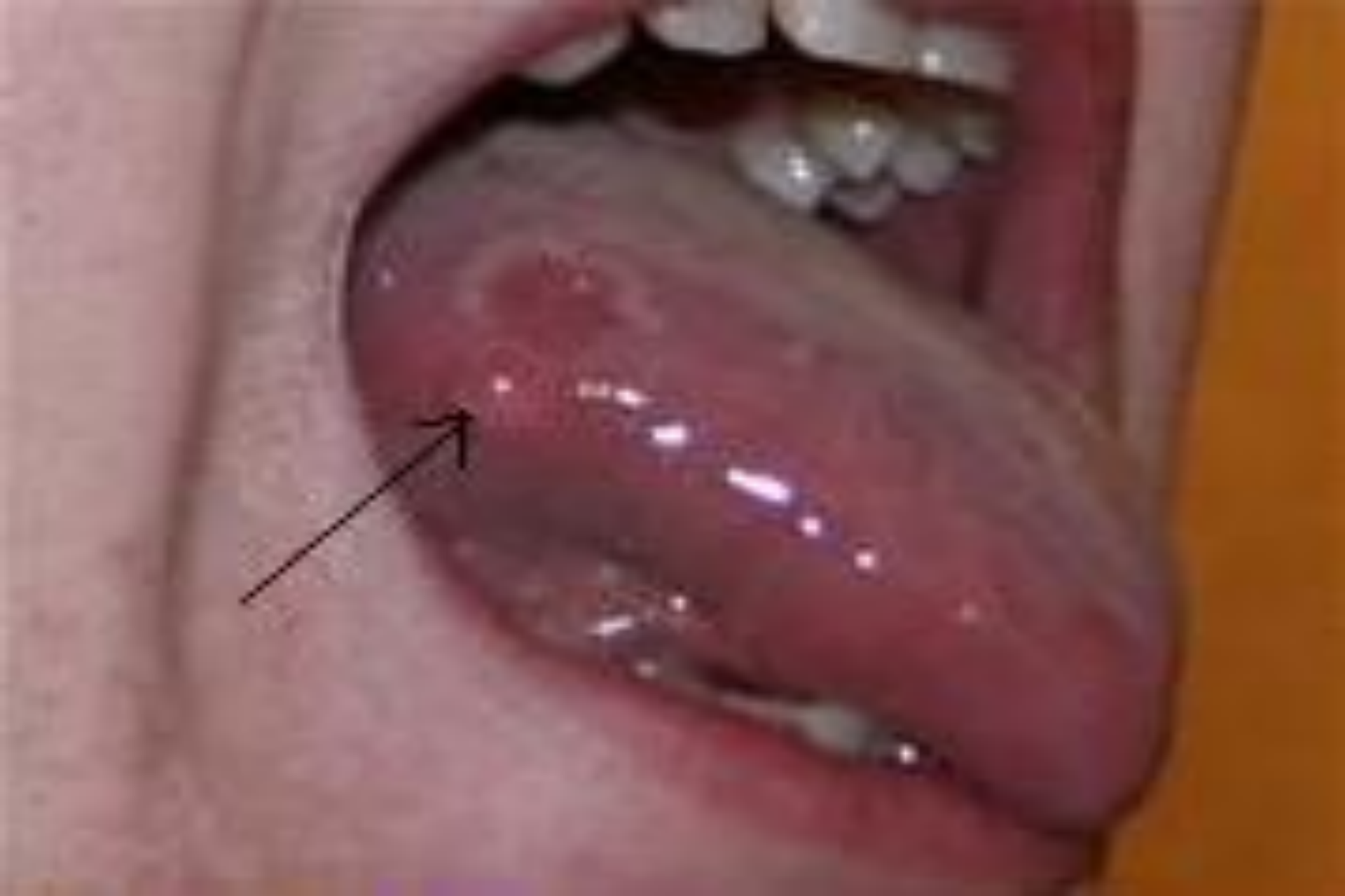

Г

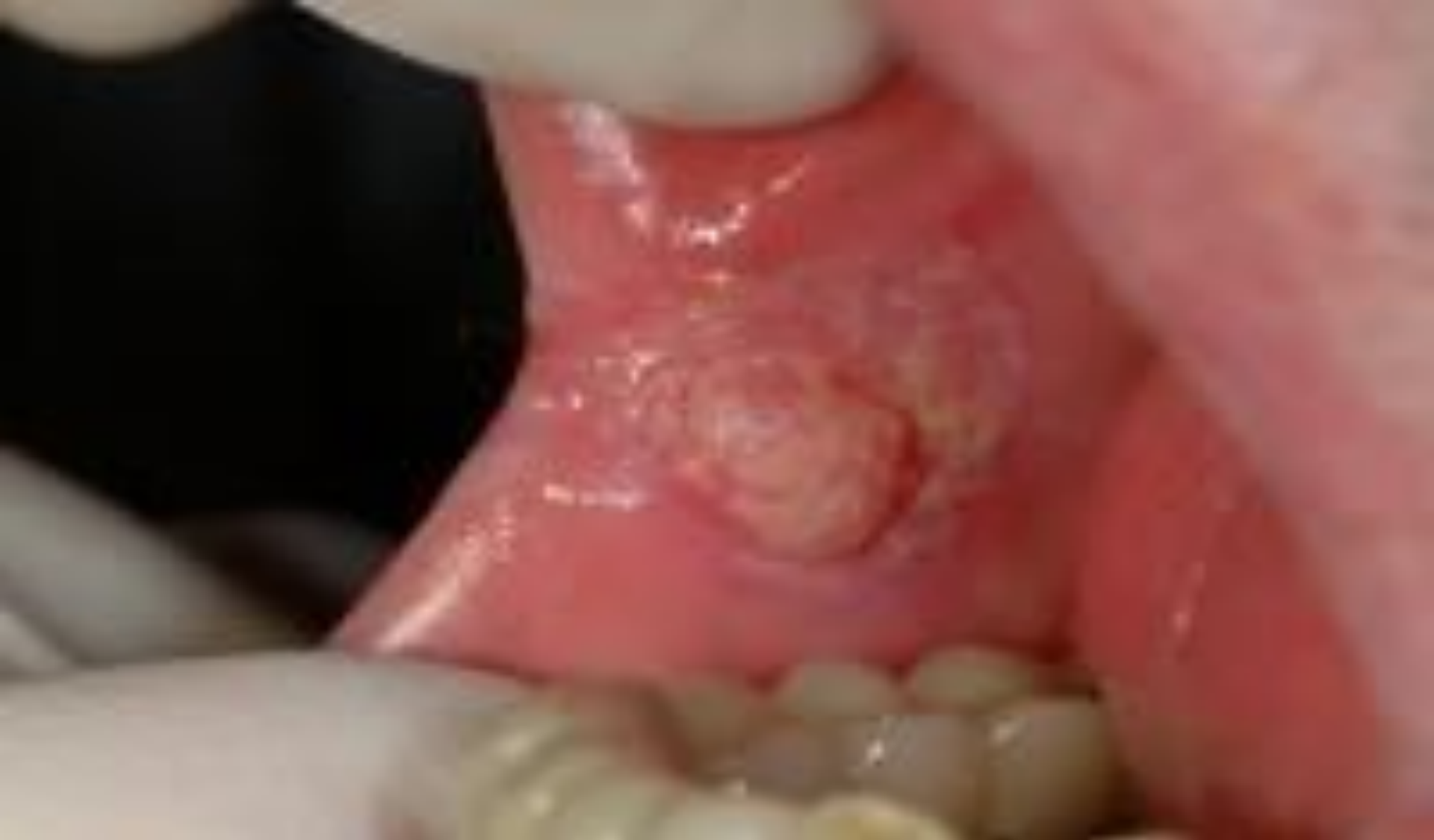Пластика верхней губы скользящим лоскутом со щеки: А – базалиома кожи верхней губы; Б – разметка перед операцией; В – этап мобилизации скользящего лоскута; Г – общий вид через месяц после пластики



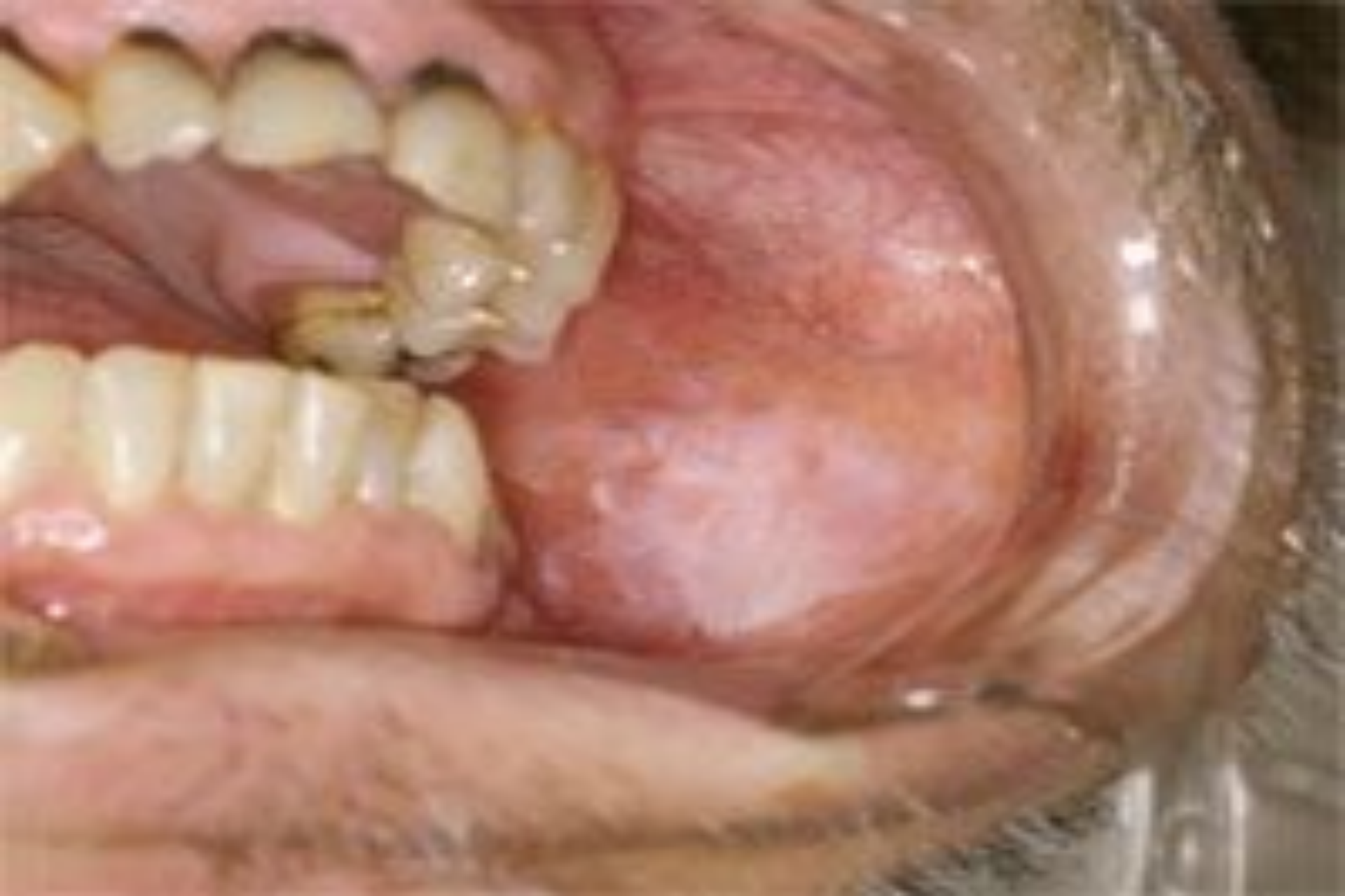



**Суретте тілдегі обыр ауруы көрсетілген**

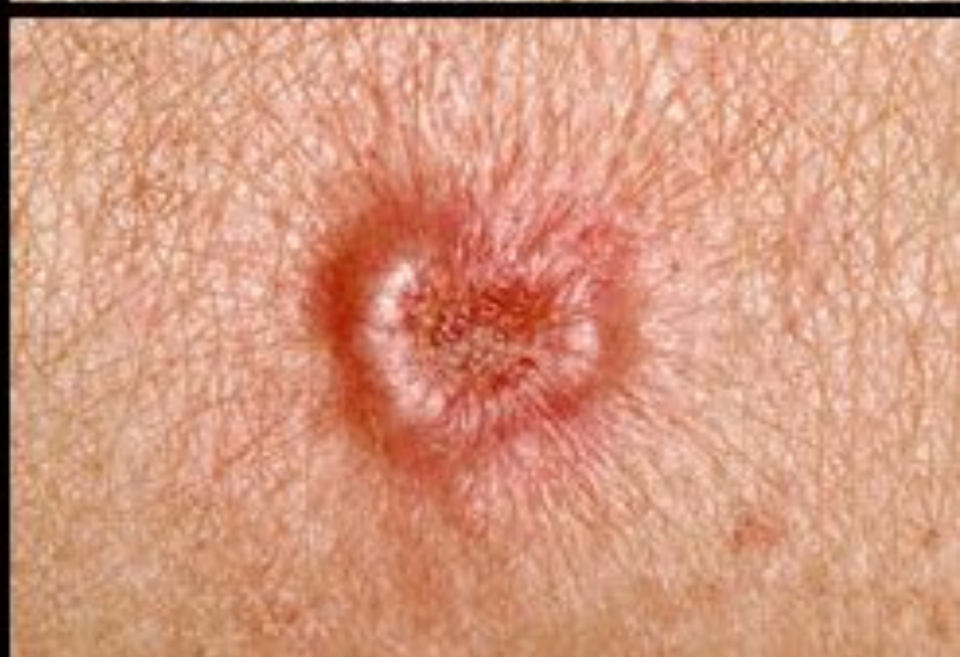
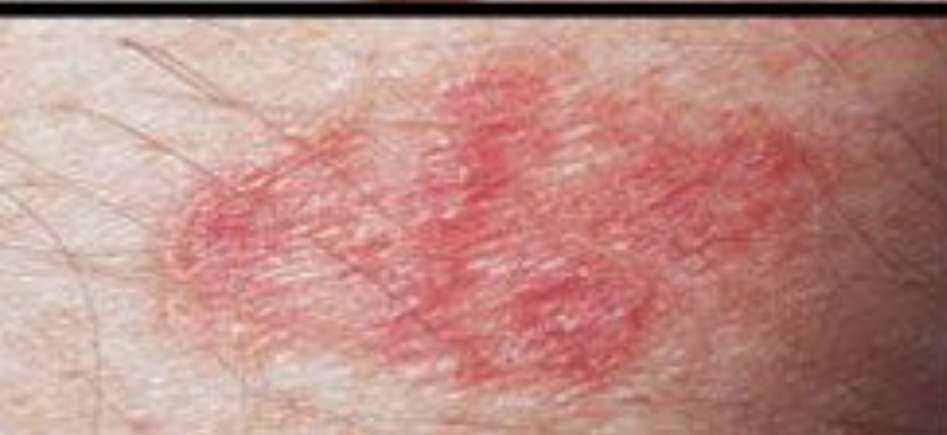
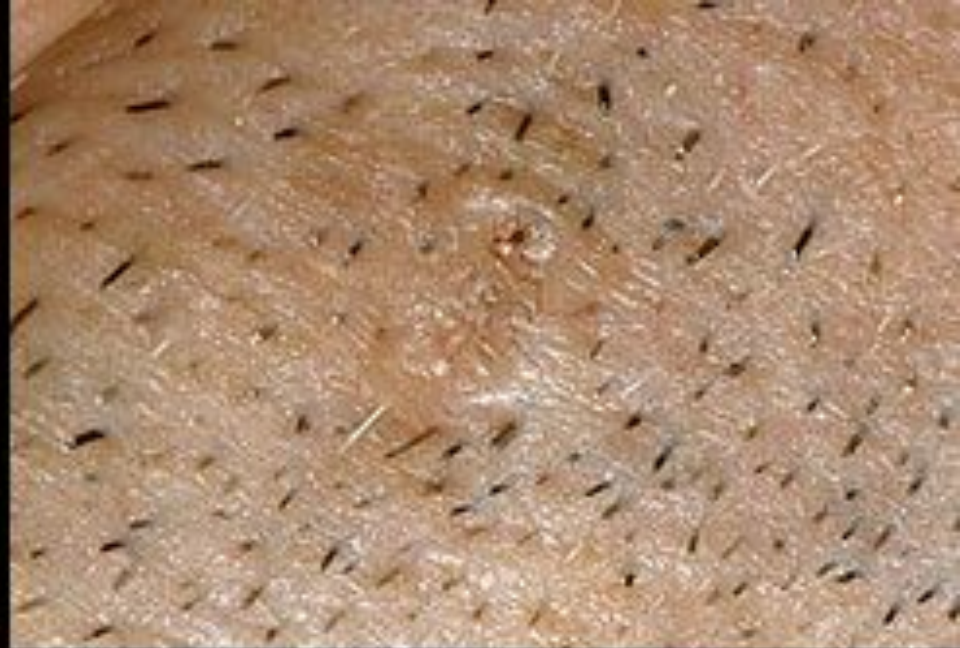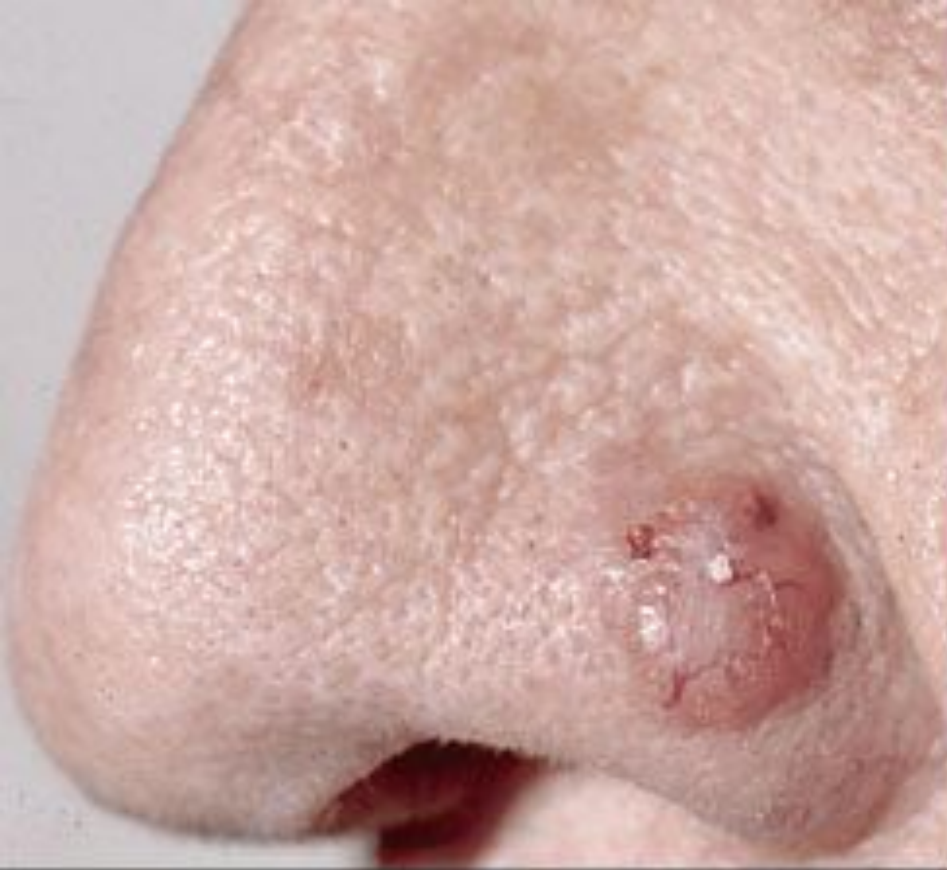**Лейкоплакия - это предраковое заболевание. Риск злокачественного перерождения особенно высок при неравномерной окраске специальными красителями и при его локализации на дне рта и спинке языка.**



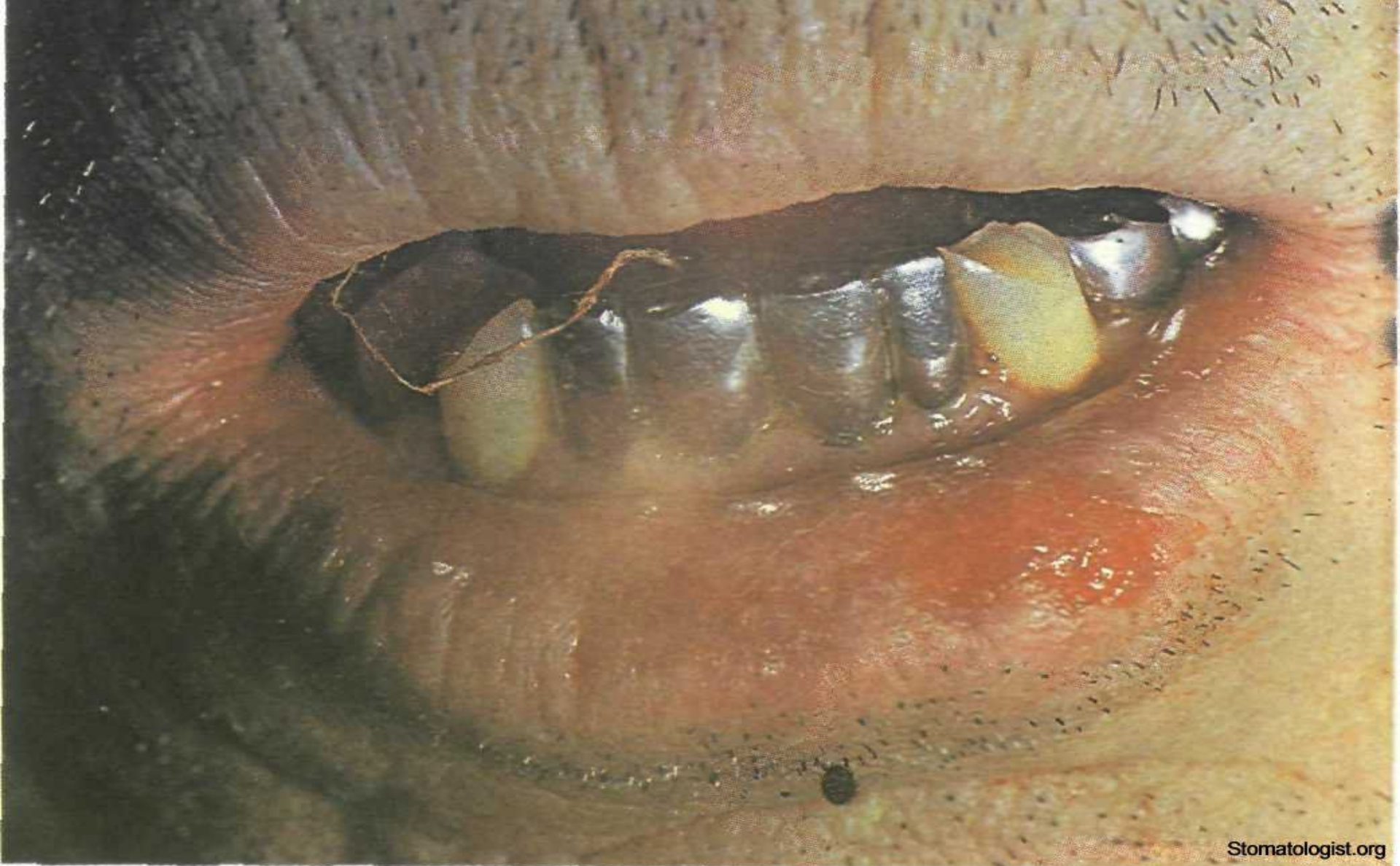**Кератоакантома**





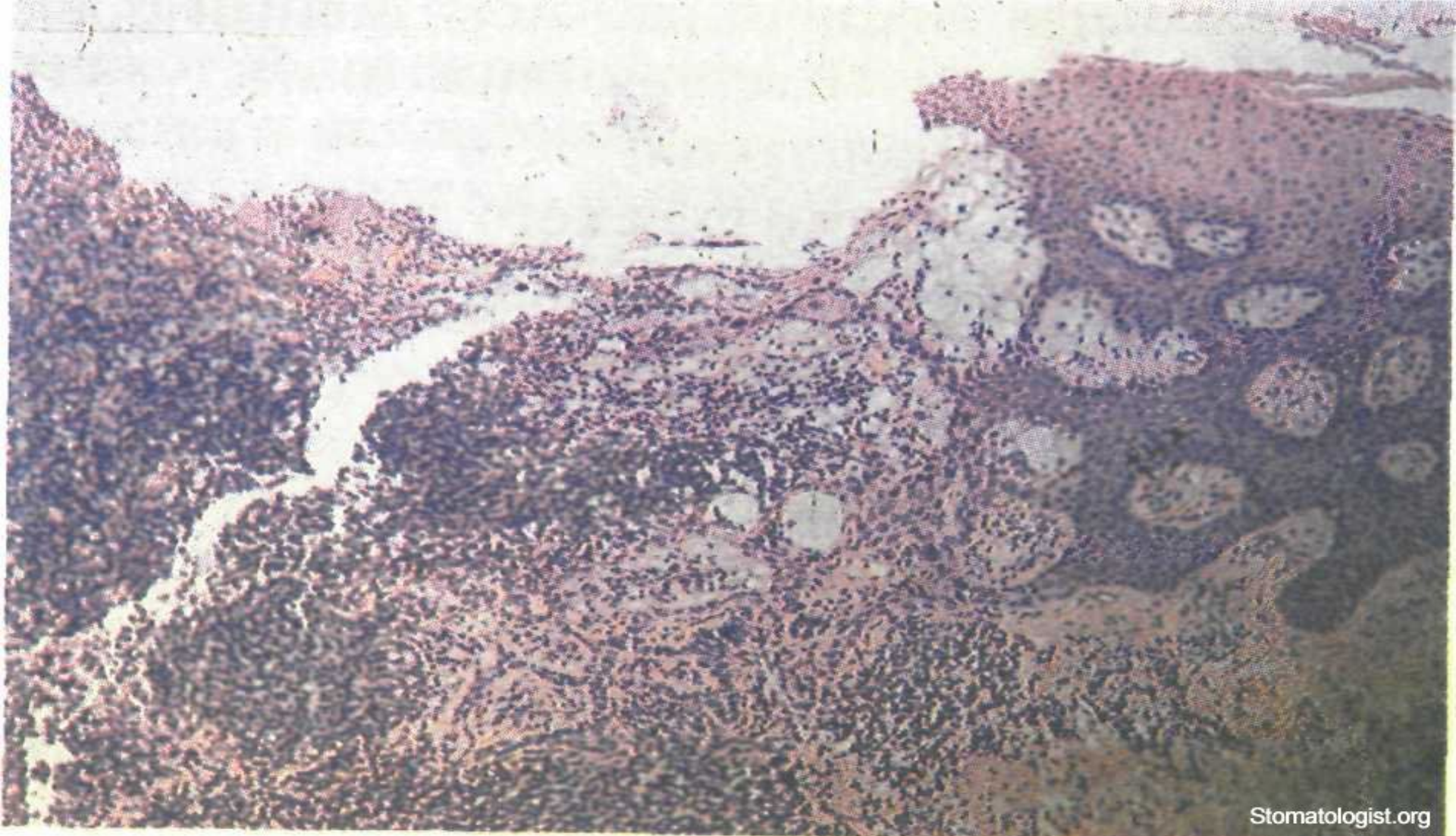
**Базально-клеточный рак**





**Рис. 11.62. Хейлит Манганотти.  
Эрозия красного цвета с гладкой поверхностью на  
неизменной красной кайме нижней губы.**





Stomatologist.org

**Рис. 11.63. Патогистология хейлита Манганотти. Нарушение целостности эпителия, в подлежащей собственно слизистой оболочке воспалительная инфильтрация. Целостность базальной мембраны не прослеживается. Эпителий по краям эрозии в состоянии акантоза**

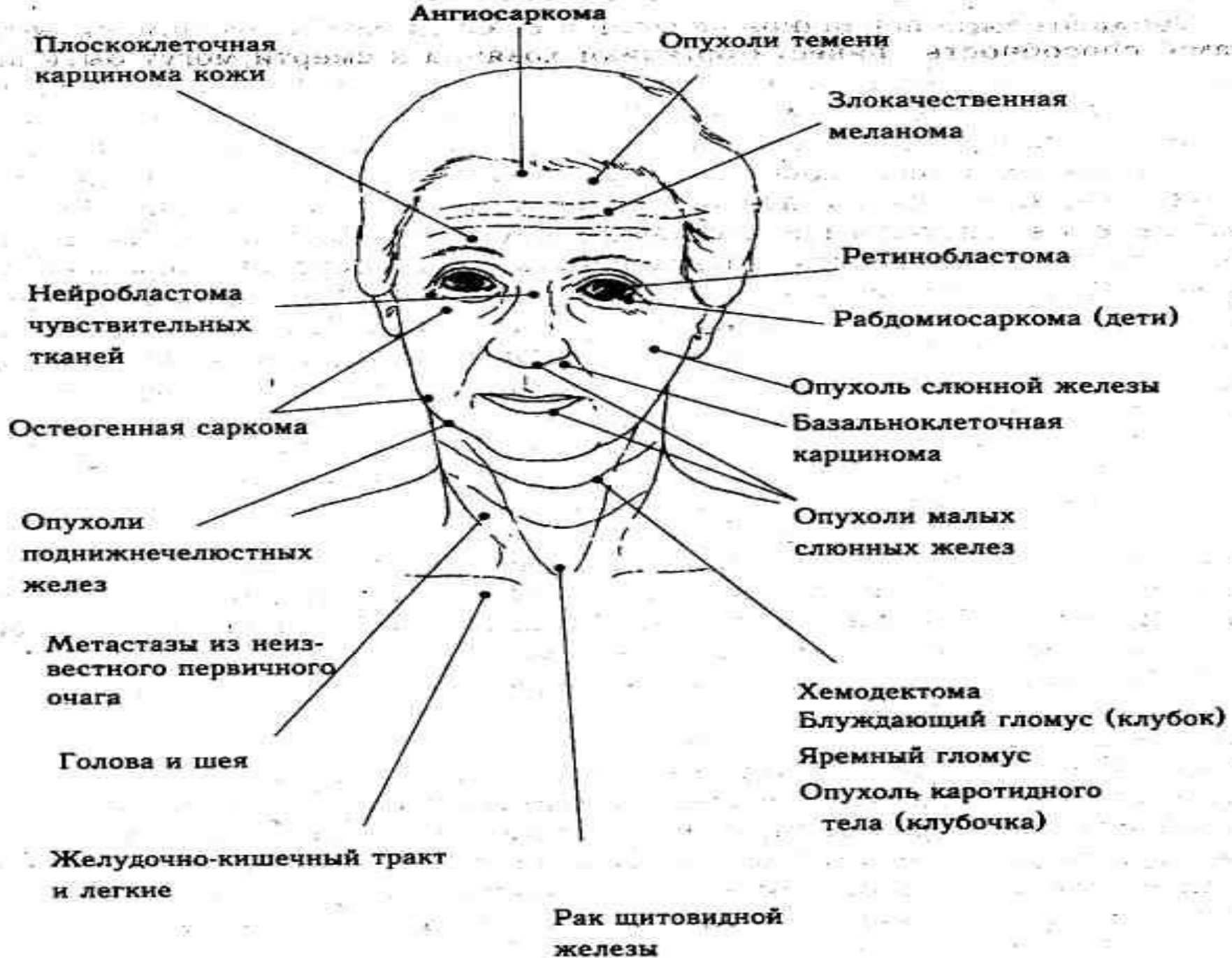

Рис. 15.1. Злокачественные процессы на голове и шее.



# Қолданылған әдебиеттер:

- [www.google.ru](http://www.google.ru)
- [www.stomport.ru](http://www.stomport.ru)
- Харьков Л.В. Яковенко Л.Н. Чехова И.Л.  
Хирургическая стоматология и челюстно лицевая хирургия детского возраста .
- Жеке микробиология оқу әдістемелік құрал .