

АО «МЕДИЦИНСКИЙ УНИВЕРСИТЕТ АСТАНА»

СРС

на тему:

«Эрозия и эндоцервикоз шейки матки»

Выполнила: Жеңісбек А.Ж.

Проверила:

ЭПИДЕМИОЛОГИЯ

- Эрозию шейки матки выявляют у 2% женского населения.
- В структуре заболеваний шейки матки данная патология составляет, по данным различных авторов, 5–10%.
- Эрозии специфической этиологии (сифилитической и туберкулёзной) наблюдают крайне редко, в основном у молодых женщин.
- Трофические, травматические, раковые и лучевые эрозии выявляют преимущественно у женщин в постменопаузе.

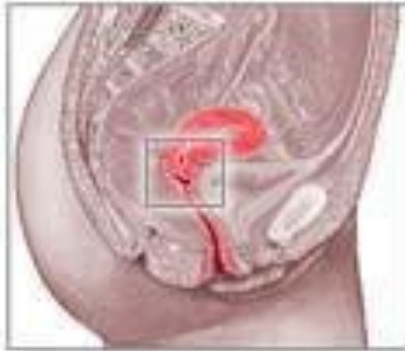Эрозия шейки матки

- Эрозия шейки матки - доброкачественное патологическое изменение или нарушение целостности многослойного плоского покровного эпителия влагалищной части шейки матки, сопровождающееся появлением пораженных участков и возникновением вследствие этого незначительного кровотечения.

Причины возникновения эрозии шейки матки:

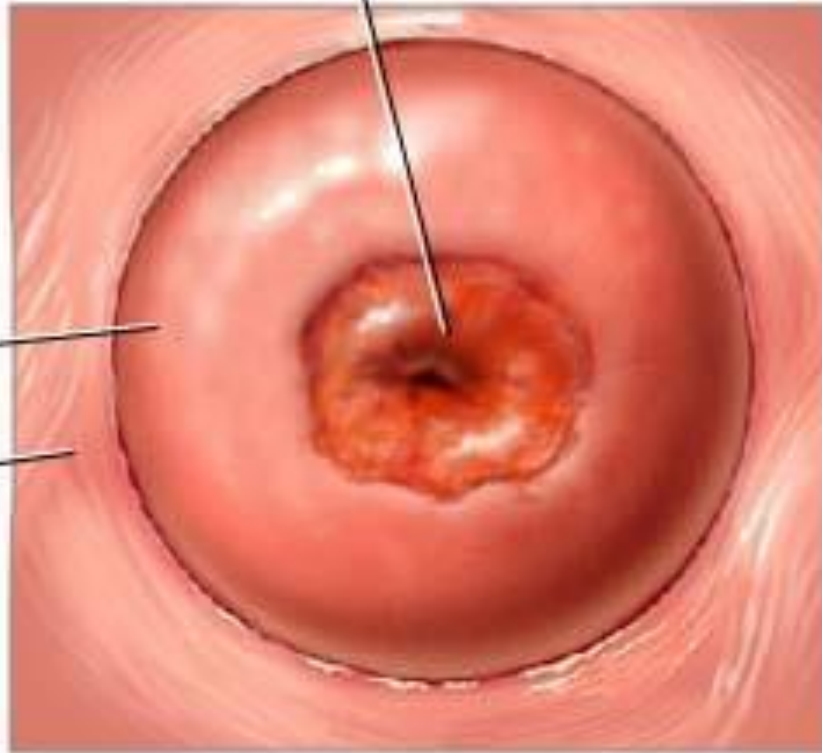
- ранее начало половой жизни, частая смена половых партнеров;
- половые инфекции и воспалительные заболевания женской половой сферы (ВПЧ, вирус герпеса, хламидиоз, уреаплазмоз, трихомониаз, гонорея, дисбактериоз влагалища и т.д.);
- травматические воздействия (аборты, механические повреждения, оперативные вмешательства, роды и т.д.);
- гормональные и иммунные нарушения (нарушения гормонального фона - дисфункция яичников, эндокринные заболевания, ослабленный иммунитет);
- физиологическая или «врожденная» эрозия шейки матки, возникающая у молодых женщин до 25 лет, имеющая тенденцию к самостоятельному заживлению.

Эрозия шейки матки

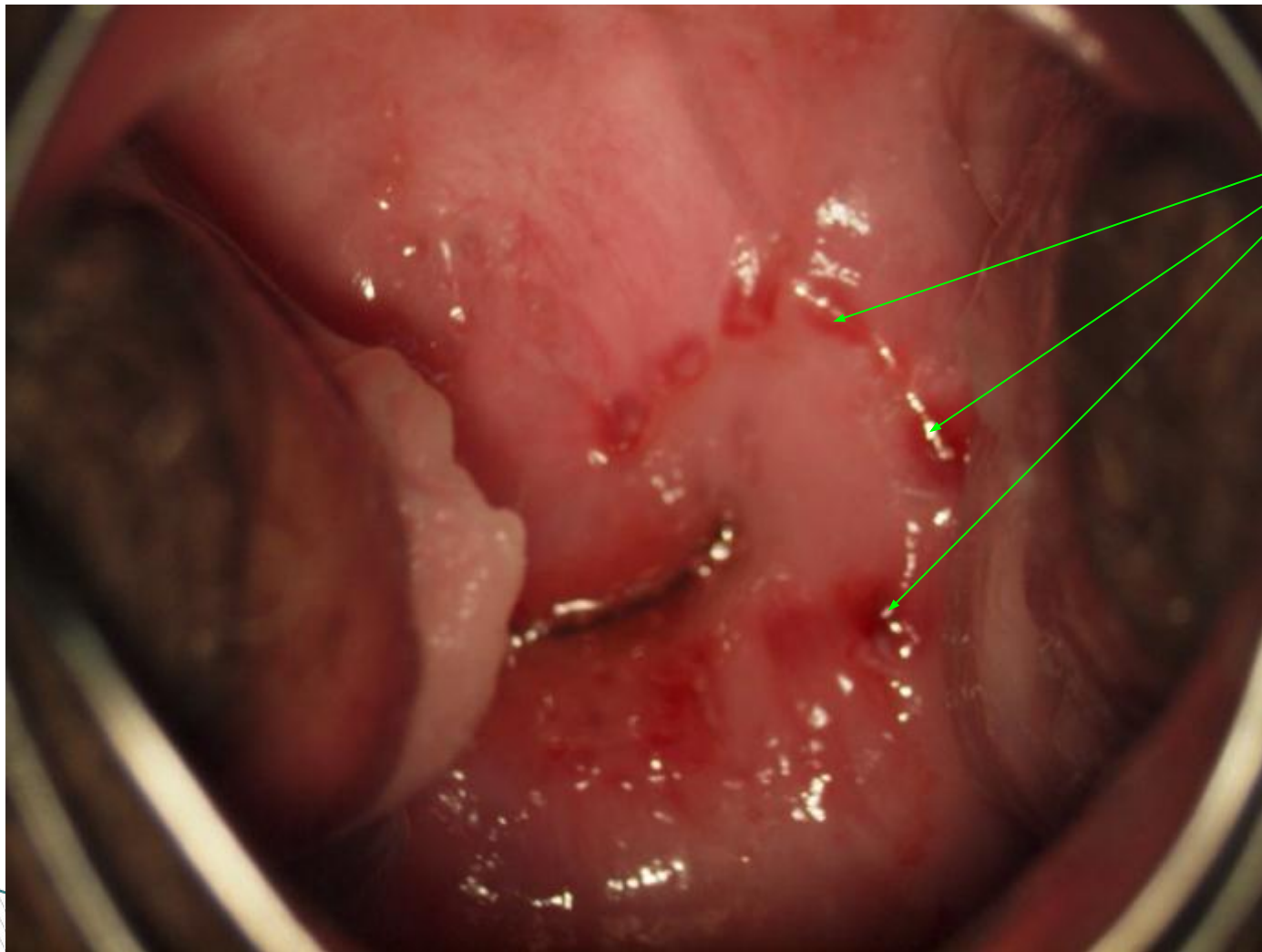


Шейка
матки

Стенки
влагалища



Эрозия шейки матки



- На изображении и видны язвенные дефекты слизистой внешней слизистой части шейки матки.

ЭТИОЛОГИЯ

По этиологическому признаку выделяют следующие виды эрозии шейки матки:

- Воспалительную (её развитие считают результатом мацерации и отторжения многослойного плоского эпителия при воспалительных процессах (при кольпитах и цервицитах);
- Специфическую (результат специфического воспаления (сифилис, туберкулёз);
- Травматическую (может быть следствием травмы гинекологическими инструментами (чаще всего у пациенток в постменопаузе) и применения маточного кольца);
- Ожоговую (результат отторжения струпа после химического, электрического, лазерного или криогенного воздействия);
- Трофическую (обычно сопутствует выпадению матки или бывает последствием проведения лучевой терапии);
- Раковую эрозию (злокачественная опухоль шейки матки (или её распад).

Разновидности эрозии

1. Истинная (эндоцервикоз)
2. Фоновая (псевдоэрозия, эктопия)

Истинная эрозия

- Истинная эрозия встречается редко и появляется вследствие вирусной или бактериальной инфекции влагалища или матки, механических или химических повреждений. При осмотре выглядит как покраснения или язвочки на внешней, выстланной плоским защитным эпителием, части шейки матки. Эти дефекты возникают из-за отторжения эпителиальных клеток.

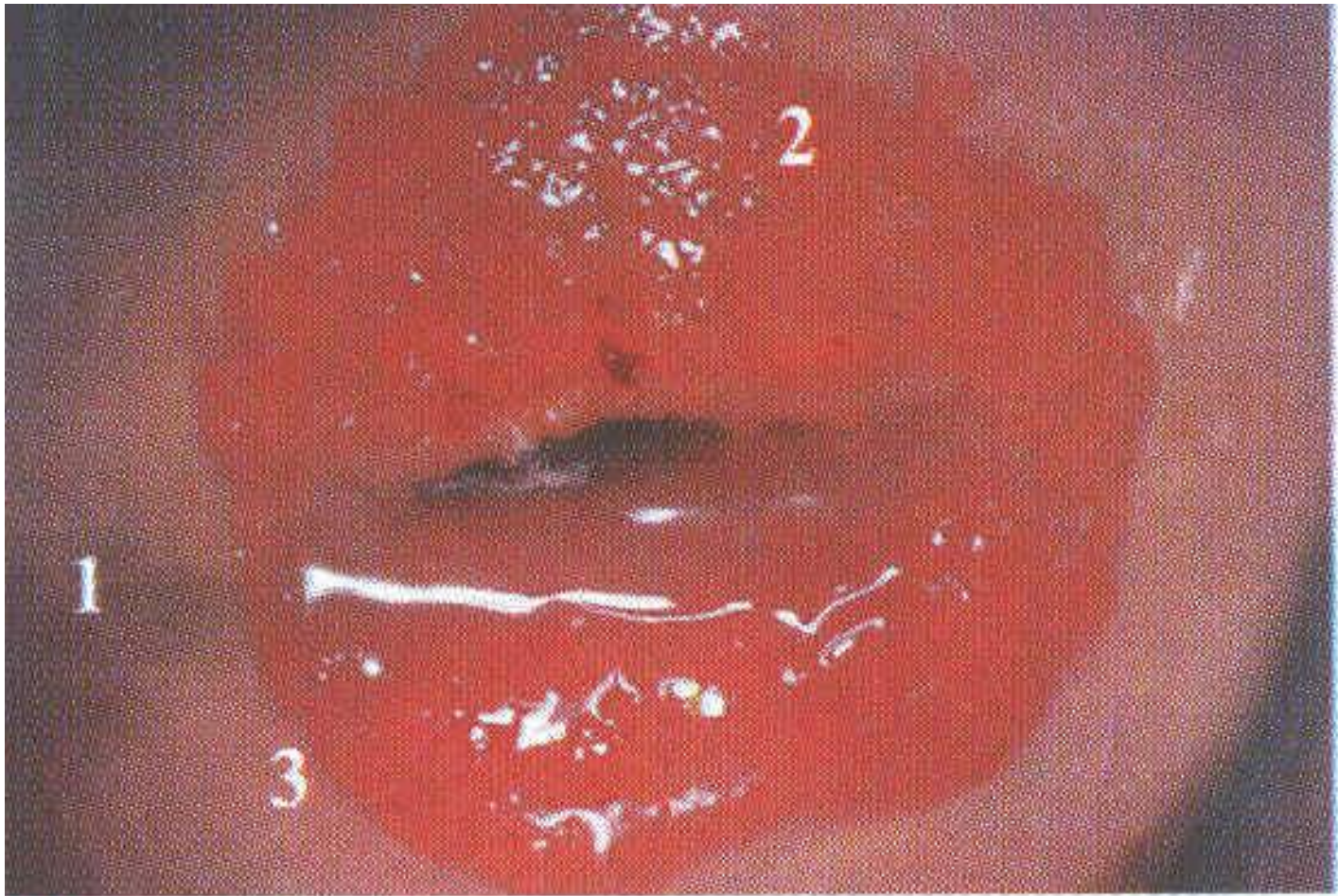
- Этот вид эрозии шейки матки, часто сопровождается эндоцервицитом, это приводит к тому, что на поврежденном эрозией участке слизистой начинают появляться гнойные выделения. Истинная эрозия шейки матки длится от 10 до 14 дней, после этого срока она начинает покрываться эпителиальными клетками с соседних участков, из чего происходит появление псевдоэрозии.

Фоновая эрозия

- Гораздо чаще встречается фоновая эрозия, вызванная разрастанием бархатистого (внутреннего, выстилающего полость канала шейки матки) эпителия в полость влагалища. Чаще всего это происходит из-за гормональных нарушений во время полового созревания. Бархатистый (или секреторный) эпителий не приспособлен к кислой среде влагалища, он начинает саможизнелиться, заменяясь плоским защитным эпителием. Процесс не всегда идет гладко и может приводить к развитию опухолей, часто доброкачественных.

Внешний вид псевдоэрозии

- Внешне псевдоэрозия проявляет себя в виде округлого, иногда без чёткой формы участка красного цвета величиной от 3-5 мм до нескольких сантиметров в диаметре. На поверхности эктопии могут появляться слизистые выделения, иногда гнойные. Этот вид эрозии может наблюдаться довольно продолжительное время, пока идёт воспалительный процесс, который её и вызвал. Псевдоэрозия опасна тем, что она может рецидивировать, т.е. есть опасность появления рака, это необходимо учитывать при лечении.




- 1 - многослойный плоский эпителий
- 2 - цилиндрический эпителий
- 3 - стык между цилиндрическим и многослойным плоским эпителием

Симптомы эрозии шейки матки.

- В подавляющем большинстве случаев, эрозия шейки матки редко себя проявляет клинически и чаще всего подобный диагноз является находкой при гинекологическом осмотре.

Признаки эрозии шейки матки в запущенном состоянии:

- Выделения (бели) из влагалища независимо от стадии цикла;
 - Тянущие или резкие боли внизу живота;
 - Кровянистые или бурые выделения, не связанные с месячными;
 - Боль во время полового акта;
- 

Диагностика заболеваний шейки матки.

- осмотр в зеркалах на гинекологическом кресле;
- обследование на инфекции, передающиеся половым путем (ПЦР анализы на хламидии, мико- и уреоплазмы, гарднереллу, трихомонаду, вирусы папилломы человека, герпес);
- цитологическое исследование материала с шейки матки – онкоцитология;
- кольпоскопия – предполагает проведение осмотра шейки матки при помощи оптического прибора, позволяющего в несколько раз увеличивать изображение.
- биопсия шейки матки - производится забор небольшого кусочка ткани шейки матки, детальное исследование которого позволяет установить окончательный диагноз.

ДИАГНОСТИКА

- ▣ Врач гинеколог при осмотре в зеркалах видит вокруг наружного зева шейки матки участок с неровными краями ярко-красного цвета, обычно округлой формы, с бархатистой поверхностью. Прикосновение к нему вызывает кровоточивость. Детально исследовать эрозийно поврежденный участок можно с помощью оптического прибора кольпоскопа.
- ▣ Кольпоскопия позволяет рассмотреть поврежденный участок шеечного эпителия при 25-32 кратном увеличении. Становятся видны расширенные истонченные сосуды с признаками нарушения микроциркуляции, отечные ткани, мелкоклеточные инфильтраты, кровеносные сгустки и нити фибрина на эрозивной поверхности. Цилиндрический эпителий, прорастая в глубину, образует кисты и ветвящиеся увеличенные железы.
- ▣ Одним из методов диагностики широко применяемым в определении атипичных клеток на поврежденных участках - проба с 3% раствором уксусной кислоты. Также определение йодонегативной патологической зоны при пробе с раствором Люголя, она основана на окрашивании пораженных участков и в зависимости от степени кератинизации. Псевдоэрозия имеет розовый цвет, зона превращения – желтая. А атипические участки – белые.

- Еще одним информативным методом является диагностическая биопсия. Прицельную биопсию проводят, захватывая слизистую оболочку и подлежащую соединительную ткань с зоной превращения.
- Для установления диагноза эрозии шейки матки обязательными диагностическими исследованиями являются также мазок на флору, анализы на малые половые инфекции – хламидиоз, гарднереллез, трихомониаз и микоплазму, уреоплазму, герпес. Проводят бактериологическое исследование посевов микрофлоры на дисбактериоз, анализ крови на ВИЧ и сифилис. Тип эрозии определяется цитологическим методом – железистая, сосочковая эрозии, железисто-папиллярная и другие.
- Раннее определение типа эрозии шейки матки позволяет быстрее приступить к выбору метода лечения для предотвращения перерождения данной патологии в злокачественный процесс. Длительное течение псевдоэрозии приводит к базально-клеточной гиперактивности, которая при сопутствующей воспалительной патологии может осложняться дисплазией, что указывает на предраковое течение псевдоэрозии. При установлении диагноза эрозии шейки матки необходимо произвести дифференциальный диагноз с эктропионом, лейкоплакией, раковыми опухолями.

ЛЕЧЕНИЕ

- ▣ Учитывая причину возникновения патологии, степень ее развития проводят комплексную терапию эрозии шейки матки. Необходимо устранить воспалительный процесс, ликвидировать специфическую микрофлору, если таковая имеется, восстановить гормональный баланс и повысить иммунологический статус организма. После проведения консервативных методов приступают к хирургическим способам лечения.
- ▣ Метод химической коагуляции основан на обработке шейки матки специальными лекарственными растворами (солковагин), способствующими уничтожению поврежденного цилиндрического эпителия. Место эрозии покрывается плоским эпителием и быстро закрывает пораженный участок.
- ▣ К такому методу лечения прибегают при размерах эрозивного участка до 1-1.5 см в диаметре.


- Криодеструкция или метод замораживания патологической зоны жидким азотом с помощью криозонда относится к щадящим методам хирургического лечения. И, несмотря на то, что здоровые ткани при криодеструкции практически не повреждаются, возникает риск неполного замораживания патологически измененных клеток.
- Прижигание электрическим током может осуществляться двумя способами – лазерокоагуляцией и диатермокоагуляцией. Диатермокоагуляция - это один из старых методов, при котором воздействуют на эрозивный участок высокой температурой, вызывая ожог. Такой способ применяется для лечения в основном эктопий у рожавших женщин. Эластичность тканей шейки матки после проведения такой процедуры значительно снижается.
- При обработке лазером, на участок эрозии прицельно действует низкоинтенсивный лазерный луч. Световой скальпель обеспечивает высокую точность разреза вдоль здоровой ткани, отсутствие кровотечения благодаря одномоментной коагуляции сосудов и быстрое заживление без образования рубцов. Это более дорогой метод в сравнении с диатермокоагуляцией, требующий специального оборудования и высококвалифицированных медицинских кадров.
- Бесконтактный метод радиоволновой хирургии основан на стимулировании внутренней энергии клетки, за счет которой происходит разрушение и испарение клетки. Метод довольно щадящий, быстрый, возможны незначительные сукровичные выделения, но при выздоровлении рубец не образуется. Этот метод с успехом применяется у нерожавших женщин. Полное выздоровление наступает через месяц.

- Всегда необходимо помнить, что при врожденных эрозиях шейки матки и обнаружения псевдоэрозий у нерожавших женщин хирургические методы лечения не рекомендуются. Назначают антибактериальную терапию, гомеопатические средства, применяют народные средства лечения.
- Народное лечение эрозии шейки матки может быть применено только после консультации с лечащим врачом. Самостоятельно спринцевания или прикладывания тампонов с календулой, зимолюбкой, алоэ или какими другими травами, настоями, отварами не рекомендуется.
- До начала лечения проводят санацию влагалища и на весь период лечения половая жизнь строго запрещена. После проведения хирургического удаления эрозии шейки матки женщина находится под диспансерным наблюдением.
- При полном заживлении псевдоэрозии шейки матки характерно отторжение цилиндрического эпителия, регенерация плоского эпителия по всей поверхности наружного зева. Результат при комплексном лечении эрозии шейки матки виден при обследовании специалистом через 30-50 дней. Субъективное улучшение состояния женщина отмечает на второй-третьей неделе лечения.

ПРОФИЛАКТИКА

- Для предупреждения возникновения эрозии шейки матки необходимо снизить риск возникновения аборт, предупредить раннюю половую жизнь, частую смену партнеров, обеспечить надежный безопасный половой акт с использованием презервативов.
- У девочек-подростков следить за периодом возникновения и установления первых менструальных циклов, чтобы не пропустить дисгормональные состояния.
- Предупреждение травм шейки матки во время родов и абортов является важным звеном в профилактике псевдоэрозии.
- Посещать врача гинеколога для регулярного профилактического осмотра нужно не реже двух раз в год.


ПРОГНОЗ

- Ранняя диагностика и своевременное квалифицированное лечение эрозии шейки матки позволят снизить риск возникновения воспалительных заболеваний и онкопатологии.
 - При квалифицированном подходе к данной проблеме прогноз благоприятный.
- 

Эндоцервикоз -

- это заболевание, которое характеризуется атипичным расположением цилиндрического эпителия это заболевание, которое характеризуется атипичным расположением цилиндрического эпителия, выстилающего канал это заболевание, которое характеризуется атипичным расположением цилиндрического эпителия, выстилающего канал шейки матки, на влагалищной её поверхности, что внешне выглядит как красное пятно вокруг наружного отверстия канала
- эндоцервикоз шейки матки относится к так называемым предраковым состояниям.

Причины эндоцервикоза шейки матки

- хронические воспалительные процессы;
 - бактериальные вагиниты;
 - запущенные случаи молочницы;
 - частые механические аборты;
 - разрывы шейки матки во время родов;
 - гормональные нарушения при аднекситах;
 - ожирение;
 - малоподвижный образ жизни;
 - беспорядочные половые связи и как следствие венерические заболевания
- 


Клиника

- В большинстве случаев клинической диагностики эндоцервикоз шейки матки симптомы дает схожие с эрозией. Женщина испытывает периодические неприятные ощущения внизу живота. Они могут проявляться в виде жжения, тянущих болей. Болевой синдром усиливается во время полового акта. Постоянно беспокоят обильные слизистые выделения. Могут проявляться гормональные нарушения в виде:
 - перепадов настроения;
 - общей слабости и апатии;
 - увеличения веса;
 - набухания и болезненности молочных желез.

Диагностика

- осмотр в зеркалах участки ярко-красного цвета вокруг наружного зева шейки матки
- обследование на инфекции, передающиеся половым путем (ПЦР анализы на хламидии, мико- и уреоплазмы, гарднереллу, трихомонаду, вирусы папилломы человека, герпес);
- цитологическое исследование материала с шейки матки – онкоцитология;
- кольпоскопия – предполагает проведение осмотра шейки матки при помощи оптического прибора, позволяющего в несколько раз увеличивать изображение.
- биопсия шейки матки - производится забор небольшого кусочка ткани шейки матки, детальное исследование которого позволяет установить окончательный диагноз.

Лечение

- ▣ Химическая коагуляция
 - ▣ Криодеструкция
 - ▣ Лазерокоагуляция
 - ▣ Радиволновая хирургия
 - ▣ Противовоспалительные средства, гормональные препараты, при необходимости назначаются антибактериальные и противовирусные лекарственные средства, препараты местного действия
- 

Профилактика и прогноз

Предупредить развитие эндоцервикоза шейки матки позволяет проведение профилактических медицинских осмотров, коррекции нарушений иммунного и гормонального гомеостаза, своевременное лечение половых инфекций и воспалений, повышение культуры сексуальных отношений, щадящее выполнение гинекологических манипуляций.

Прогноз при эндоцервикозе

- ▣ При своевременном и адекватном лечении прогноз благоприятный.

Список литературы

- Бауэр Г. Цветной атлас по кольпоскопии. — М.: ГЭОТАР, 2002.
- Прилепская В.Н., Рудакова Е.Б., Кононов А.В. Эктопии и эрозии шейки матки. — М.: МЕДпрессинформ, 2002.
- Хмельницкий О.К. Цитологическая и гистологическая диагностика заболеваний шейки и тела матки. — СПб.: SOTIS, 2000.
- Гинекология - национальное руководство под ред. В.И. Кулакова, Г.М. Савельевой, И.Б. Манухина 2009 г.