


Рахит и рахитоподобные заболевания

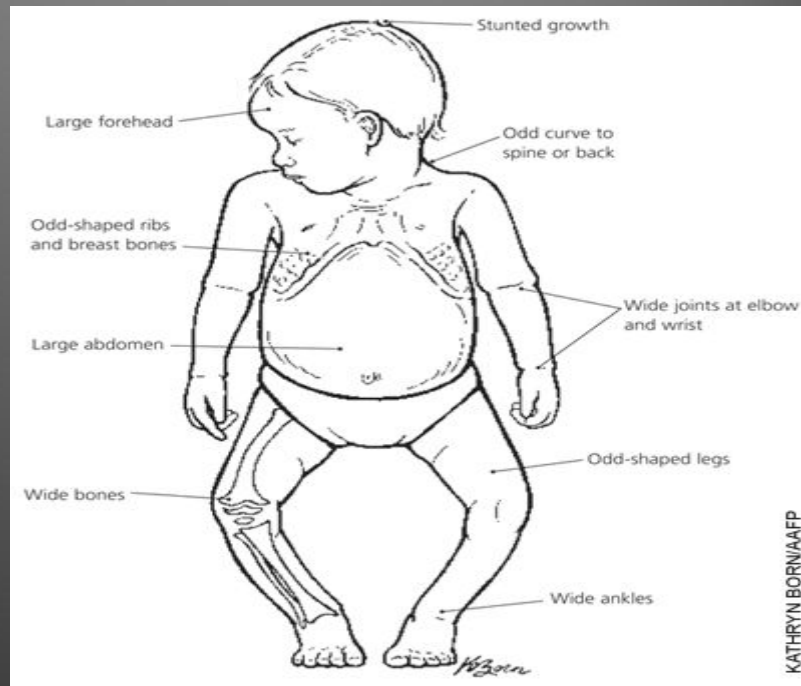
Выполнил:
Студент 36-Ф группы
Ершов Владимир

План :

- Что такое РАХИТ?
 - Этиология, патогенез
 - Клиническая картина
 - Классификация рахита
 - Диагностика
 - Диф . Диагностика
 - Профилактика
 - Лечение
- 

РАХИТ

Рахит (rhachitis; греч. Rhachis позвоночник + itis; синоним гиповитаминоз D) заболевание детей раннего возраста, обусловленное недостатком в организме витамина D: характеризуется расстройством обмена веществ, в первую очередь фосфорно-кальциевого, нарушениями костеобразования, функций нервной системы и внутренних органов



Этиология, патогенез

Ведущее значение в развитии Р. имеют недостаток УФ-облучения приводящий к нарушению образования витамина D в коже, низкое содержание витамина D в пище (особенно в грудном молоке). Существенную роль играет также дефицит витаминов B₁, B₅, B₆, C, A, E, участвующих в построении костной ткани. Поэтому Р. расценивают как полигиповитаминоз.

Его развитию способствует также недостаток, в организме таких микроэлементов, как магний, цинк, железо, медь, кобальт. Предрасполагающими факторами являются повышенная потребность в витамине D детей раннего возраста (особенно первого года жизни), связанная с их усиленным ростом и интенсивным формированием скелета; патология беременности и различные экстрагенитальные заболевания матери; нерациональное вскармливание (избыток в питании ребенка углеводов или белков); искусственное вскармливание (соотношение фосфора и кальция в коровьем молоке не соответствует потребности детского организма); желудочно-кишечные и инфекционные заболевания, при которых всегда изменяется минеральный обмен и развивается Ацидоз,

- ▣ приводящий к нарушению процессов оссификации; недостаточное пребывание на свежем воздухе; длительное применение препаратов (например, фенобарбитала), воздействующих на ферментные системы печени, участвующие в образовании активных форм витамина D; малая статическая нагрузка, характерная для детей первого года жизни Следствием гиповитаминоза D является недостаточное всасывание кальция в кишечнике, приводящее к гипокальциемии, которая по принципу обратной связи вызывает вторичный гиперпаратиреозидизм. Увеличенное количество паратгормона способствует выходу кальция из костей и сохранению в крови его постоянного и достаточного уровня. Возникает Остеопороз, т.к. матрица кости не может минерализоваться. Одновременно паратгормон вызывает расстройства фосфорно-кальциевого обмена, которые приводят к патологическим изменениям в зоне роста, нарушению обызвествления, размягчению и деформации костей, избыточному развитию остеонидной обызвествленной ткани.

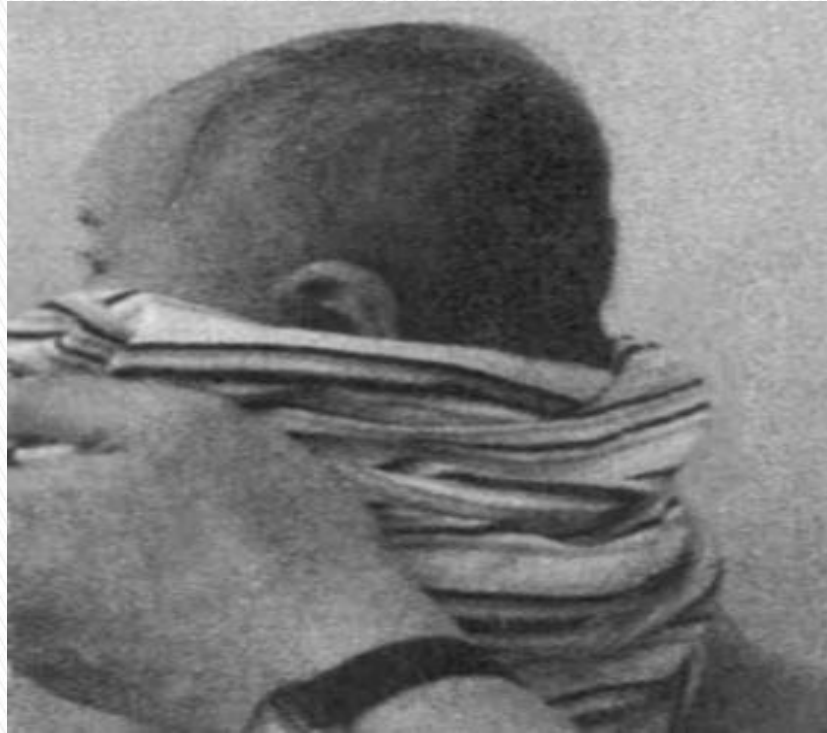Клиническая картина

рахита переменчива и зависит от периода его развития. Различают начальный период, разгар болезни (цветущий Р.), периоды реконвалесценции и остаточных явлений. Первые признаки Р. у доношенных детей, как правило, обнаруживаются в возрасте 2—3 мес. Начальный период продолжается обычно 2—3 нед. и проявляется в основном расстройствами нервной системы. Изменяются настроение и поведение ребенка: он становится капризным, раздражительным, беспокойным, с трудом засыпает и плохо спит. Появляется выраженная потливость (особенно головы), усиливающаяся во время кормления и сна. Пот липкий, с неприятным кисловатым запахом, раздражает кожу. Ребенок трется головой о подушку, в результате волосы на затылке выпадают. На голове появляется четкий рисунок подкожных вен. Стул неустойчивый, моча приобретает резкий аммиачный запах. Дермографизм красный, держится дольше обычного. Выявляют легкую податливость краев большого родничка и костей черепа по ходу стреловидного и лямбдовидного швов. Уровень кальция в крови остается в пределах нормы, а содержание фосфора несколько снижается. Нарастает активность щелочной фосфатазы. Увеличивается выделение с мочой аммиака и фосфатов.

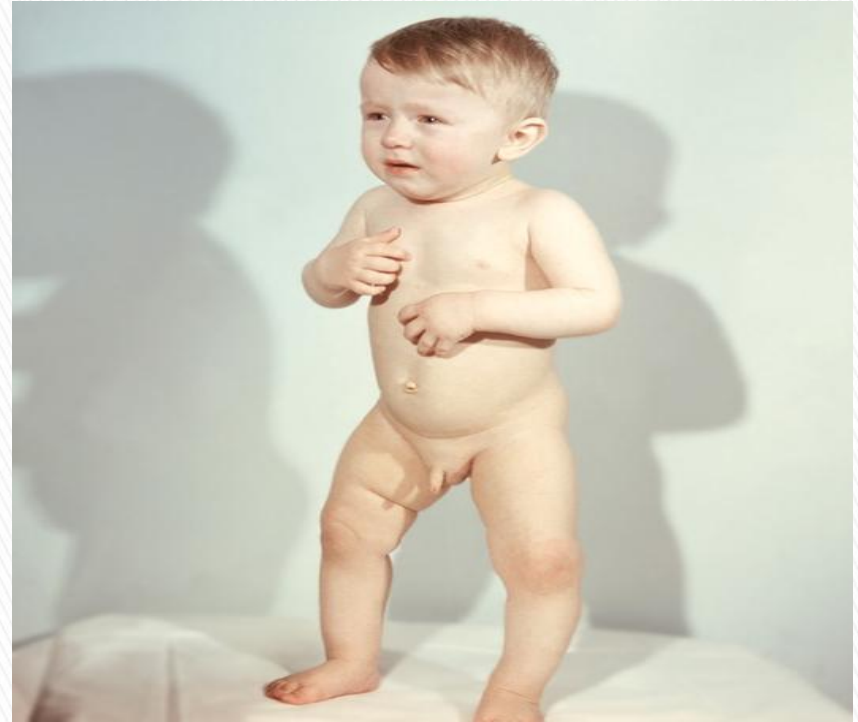

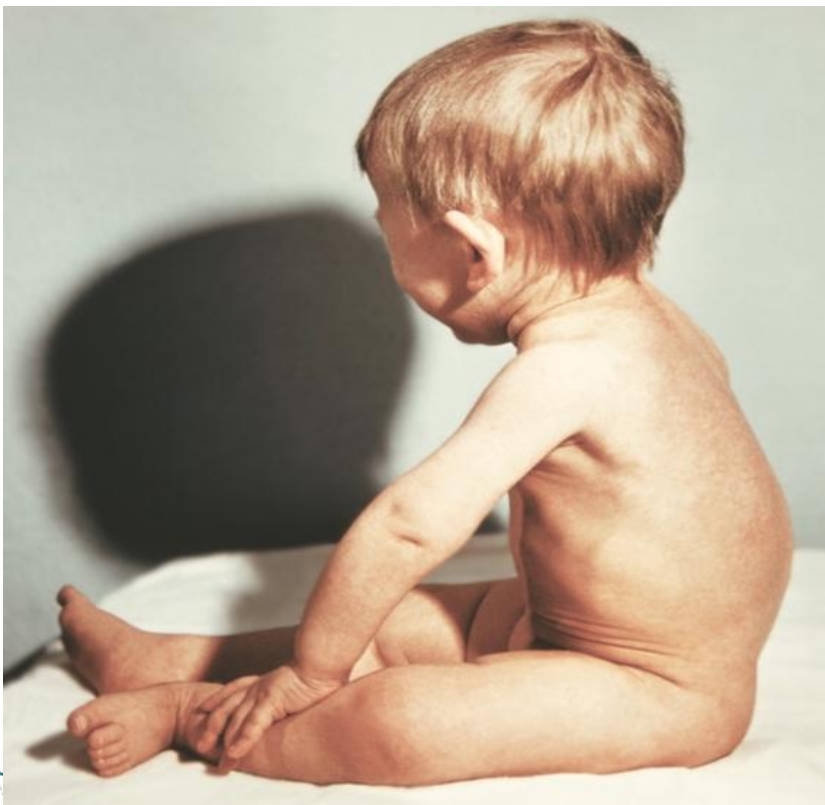Облысение на
затылке младенца
при рахите.

Деформация костей черепа
(краниотабес) при рахите.



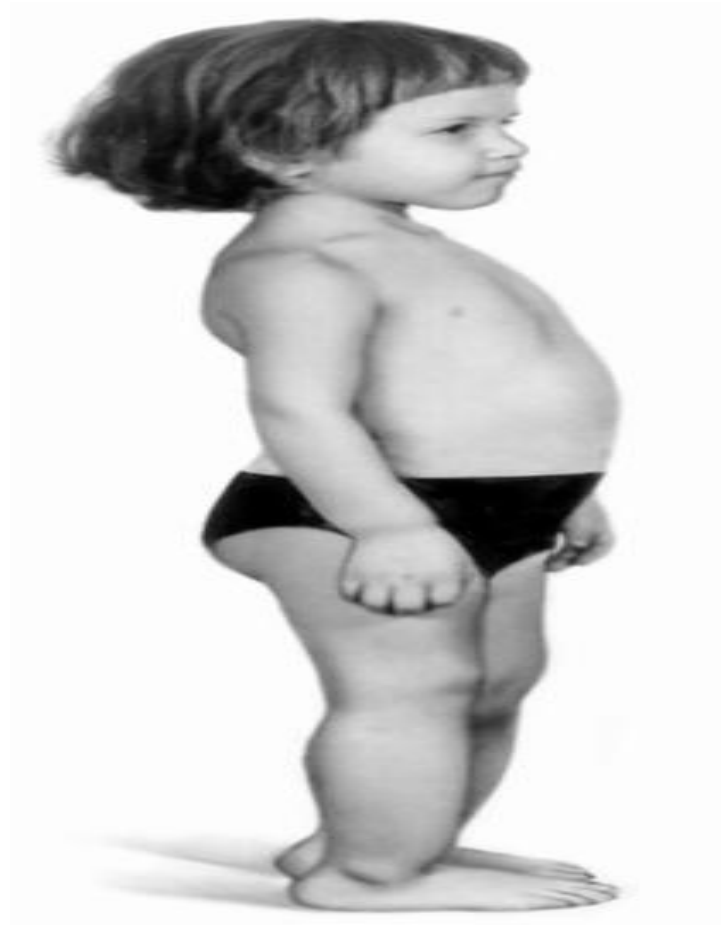О-образное искривление
нижних конечностей.



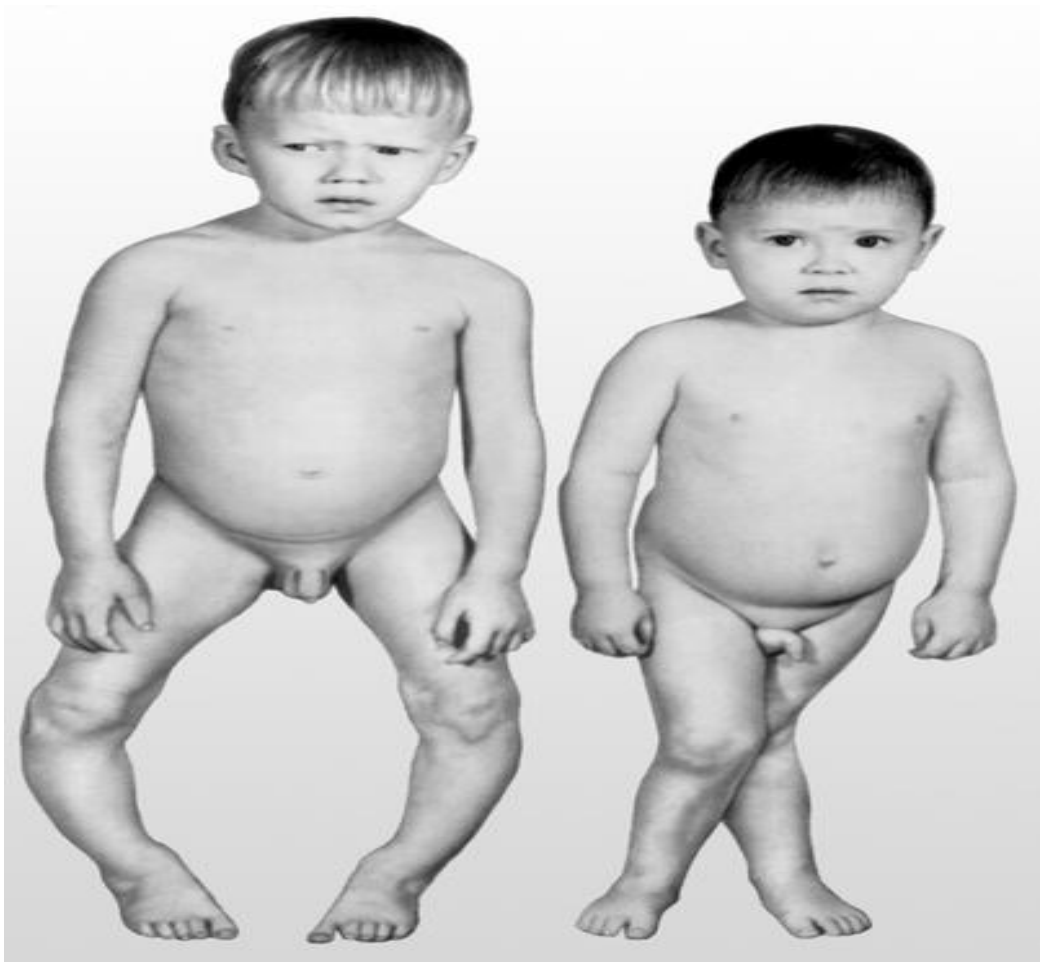


Рахитический горб:
дугообразное
искривление
позвоночника

□ Девочка 4 лет,
больная витамин-D-
зависимым рахитом
(вид сбоку):
отмечаются варусно-
саблевидная
деформация нижних
конечностей,
деформация черепа и
грудной клетки,
рахитические
браслетки.



Мальчики 6 лет,
больные витамин-D-
резистентным рахитом
(а) и почечным
тубулярным ацидозом
(б): а — выраженная
варусная деформация
нижних конечностей; б
— задержка
физического развития
и вальгусная
деформация нижних
конечностей.




Классификация рахита

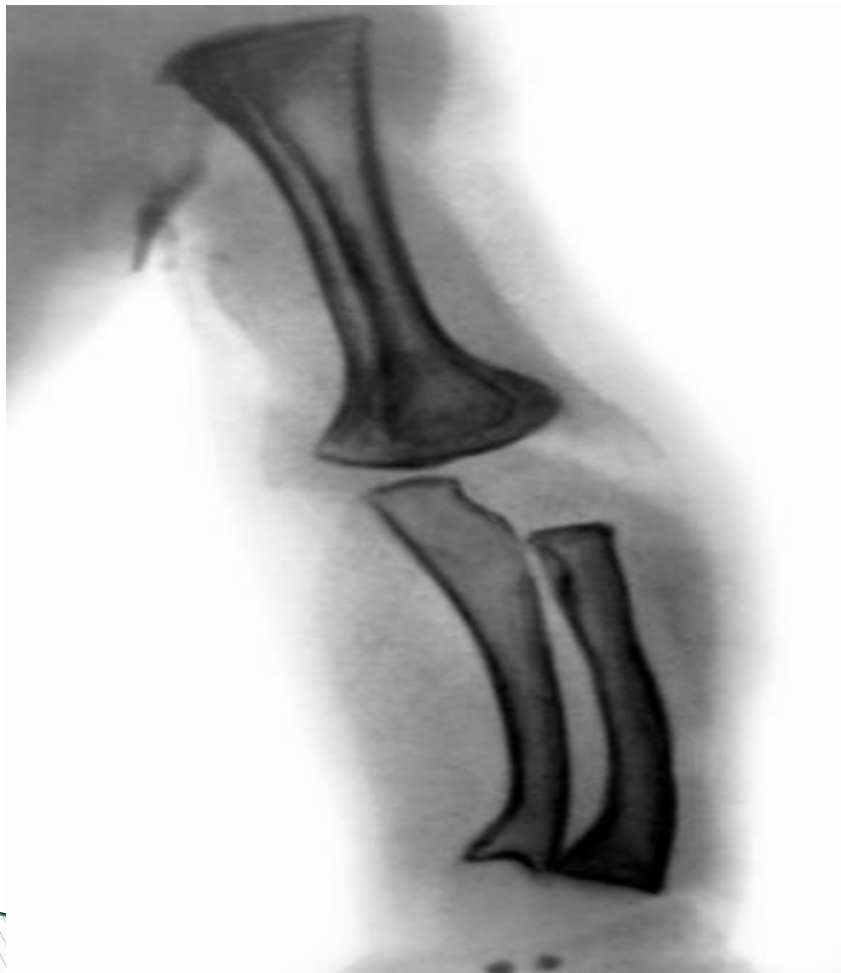Период болезни	Тяжесть течения	Характер течения
Начальный	I степень - лёгкая	Острое
Разгар болезни	II степень - средней тяжести	ПОДстрое
Реконвалесценция	III степень - тяжёлая	
Остаточные явления		

Диагностика

- ▣ **Параклинические исследования** (лабораторные анализы):
 - Фосфор.** Для детей раннего возраста содержание уровня фосфора в крови в норме равняется приблизительно 1,3-2,3 ммоль/л. При рахите в начальной стадии падает концентрация фосфора. (В тяжёлых случаях до 0,65 ммоль/л).
 - Количество кальция** в крови в норме составляет 2,5-2,7 ммоль/л. Снижение цифр до 2.0 ммоль/л говорит о значительном недостатке кальция в организме.
 - Щелочная фосфатаза** – это специальный фермент, участвующий в обмене веществ. Одной из функций щелочной фосфатазы является перенос кальция и фосфора из крови в костную ткань и обратно. Норма щелочной фосфатазы составляет до 200 ЕД/л. При рахите отмечается повышение количества этого фермента в крови.

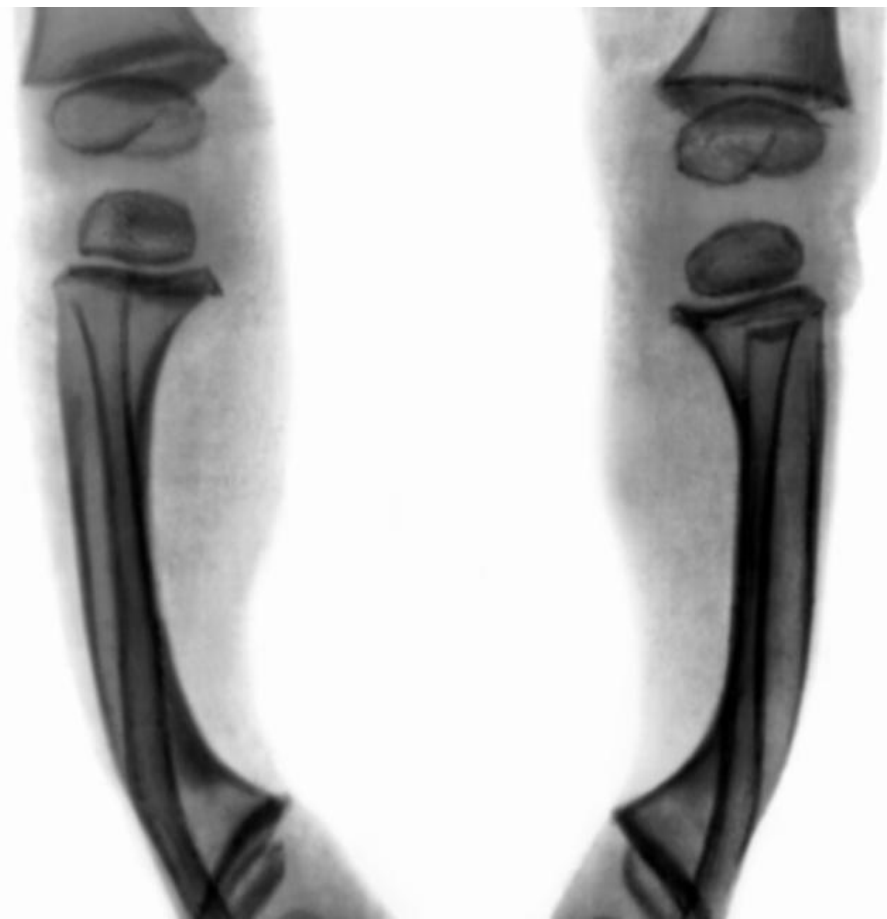Диагностика

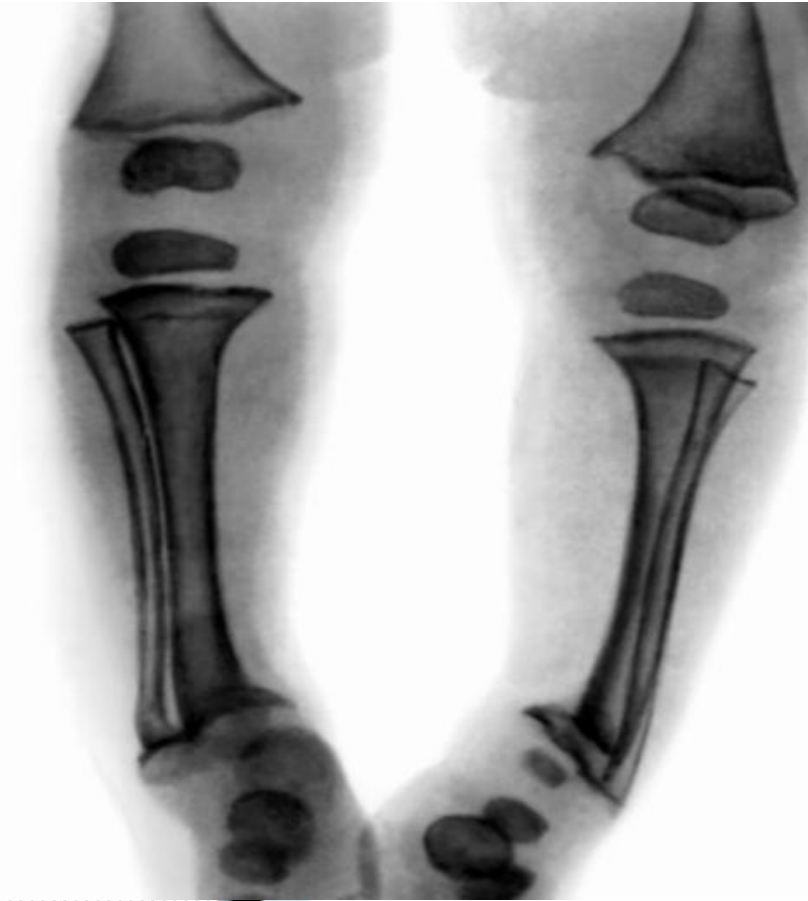- **Инструментальная диагностика**
 - Рентгенограмма
 - Деформация рёбер и грудины
 - «Рахитические чётки»
 - «Рахитические браслеты»
 - Рахитическое искривление ног
- 



- Рентгенограмма верхней конечности ребенка 7 месяцев: истончение и разволокнение кортикального слоя костей предплечья, бахромчатый субхондральный контур дистальных метафизов.

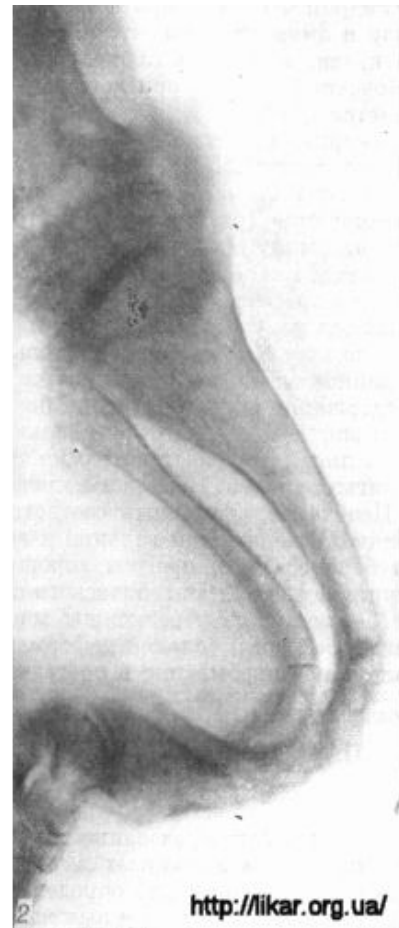
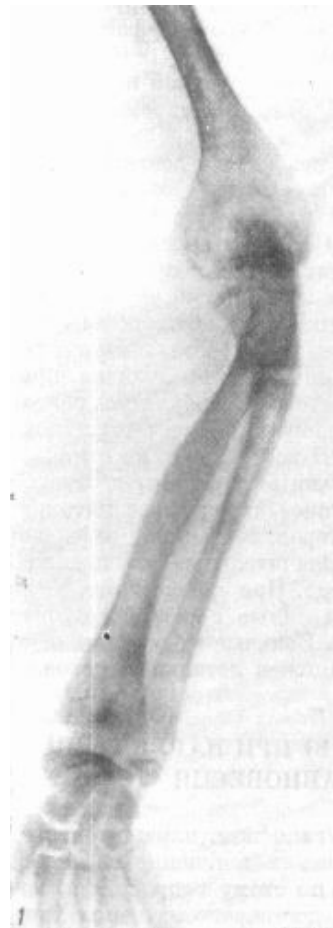□ Рентгенограмма
нижних конечностей
ребенка 1 года 4
месяцев: типичная
рахитическая
деформация
большеберцовых
костей





Рентгенограмма нижних конечностей ребенка 1 года 5 месяцев: нечеткость костной структуры, расширены зоны предварительного обызвествления, неровный, бахромчатый субхондральный контур метафизов.

▣ Рентгенограмма
костей предплечья
при рахите,
резистентном к
действию витамина
D.



ДИФ. ДИАГНОСТИКА

Рахит детей раннего возраста (классический)	<ul style="list-style-type: none">■ «Блюдцеобразные» расширенные метафизы■ отсутствие четкой линии предварительного обызвествления■ остеопороз
Витамин-D-зависимый рахит	<ul style="list-style-type: none">· Системный остеопороз· выраженное истончение кортикального слоя· рахитические изменения метафизов и эпифизарной линии предварительного обызвествления
Витамин-D-резистентный рахит (фосфатдиабет)	<p>Грубые бокаловидные деформации метафизов искривления и утолщения длинных трубчатых костей за счет одностороннего (медиального) утолщения коркового слоя периоста</p> <ul style="list-style-type: none">· грубый трабекулярный рисунок кости

Почечный тубулярный (канальцевый) ацидоз	<ul style="list-style-type: none">■ Общий системный остеопороз<ul style="list-style-type: none">· расширенные метафизы с нечеткими контурами и отсутствием зоны предварительного обызвествления· концентрическая атрофия кости· нефрокальциноз
Несовершенный остеогенез	<p>Выраженный остеопороз</p> <ul style="list-style-type: none">· истончение кортикального слоя кости· переломы с различной степенью консолидации· нормальные границы между эпифизом и диафизом
Хондродистрофия	<p>Длинные трубчатые кости укорочены, интенсивно «затемнены», головки их увеличены, грибовидно вздуты, утолщены</p>
Гипофосфатазия	<ul style="list-style-type: none">· Системный резкий остеопороз, кости почти не контурируются· широкие «светлые» метафизарные пространства с короткими цилиндрами окостеневших диафизов и узкими эпифизарными полосками

Аntenатальная профилактика.

В последний триместр беременности для профилактики рахита у грядущего малыша показано ультрафиолетовое облучение, в особенности если он приходится на осенне-зимнее время (10-15 сеансов). Рекомендован прием поливитаминных препаратов, куда непременно должен входить витамин D (гендевит, "Матерна" и др.). Малая дневная потребность беременной в витамине D - 500 МЕ эргокальциферола. При неблагоприятных бытовых и геофизических критериях в последние 2 месяца беременности доза витамина D может быть увеличена до 1000 МЕ в денек.

Постнатальная профилактика.

Специфическую профилактику витамином D следует проводить с осторожностью, чтоб не вызывать передозировки.

Недоношенным детям витамин D назначают с 2-3-недельного возраста в дозе 500 МЕ. Предназначение витамина D должно сочетаться с назначением ультрафиолетового облучения (15-20 сеансов в год в осенне-зимний период). При неблагоприятных критериях доза витамина может быть увеличена до 800-1000 ЕД (менее 1600 МЕ), но только при нахождении малыша в неонатологическом отделении; при выписке из него доза уменьшается до 400-500 МЕ.

Лечение

- устранение причинного фактора, вызвавшего заболевание
- терапевтические дозы витамина D для восполнения дефицита в организме.
- лечение сопутствующих заболеваний
- массаж, гимнастика (соответственно возрасту), физиотерапевтические процедуры

Терапевтические дозы витамина D равняются 1000 - 1500 МЕ./сут. В зависимости от формы выпуска (спиртовые, масляные растворы) содержание витамина D в 1 мл. варьирует от 2500 ЕД. до 5000 ЕД. Поэтому перед приёмом раствора необходимо тщательно убедиться в правильном количестве приема препарата, во избежание возможной передозировки и появления нежелательных побочных эффектов. Так если в 1 мл. раствора содержится 5000 ЕД. то в одной капле будет 500 ЕД.

Список Литературы

1. Под ред. Н.И. Зрячкина: Справочник педиатра. - М.: Дрофа, 2009
2. под ред. Н.П. Шабалова ; рец.: И.М. Воронцов, Л.В. Эрман: Справочник педиатра. - СПб.: Питер, 2009
3. Лильин Е.Т.: педиатрия - М.: Литтерра, 2011

Спасибо за внимание!!!