

# ЛФК при плоскостопии

# Функции стопы

- **опорная**
- **рессорная** - способность к упругому расплыванию под действием вертикальной нагрузки
- **балансирующая** - участие в регуляции позы активности при стоянии и ходьбе
- **толчковая (локомоторная)** - сообщение ускорения общему центру масс тела при движении

# Строение стопы

- 26 костей
- 24 сустава стопы
- 32 мышцы (22 – собственные мышцы стопы)

# Своды стопы

- **Продольный свод**
- **наружный (опорный)**
  - пяточная, кубовидная и IV-V плюсневые кости
- **внутренний (рессорный)**
  - таранная, ладьевидная, три клиновидные и I, II и III плюсневые кости
- **Внутренний свод стопы выше наружного в 4-5 раз**

# Строение стопы

6-кубовидная кость

7-таранная кость

9-пяточная кость

11-бугор пяточной кости

13-блок таранной кости

14-опора таранной кости

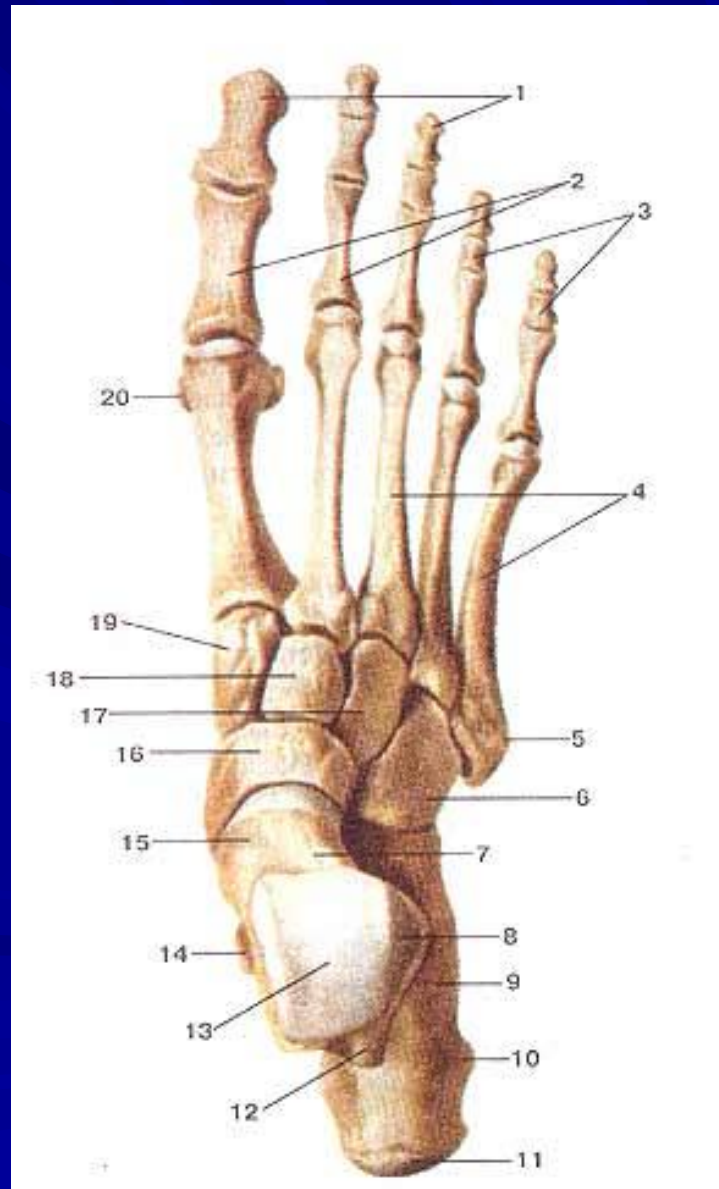
16-ладьевидная кость

17-латеральная клиновидная кость

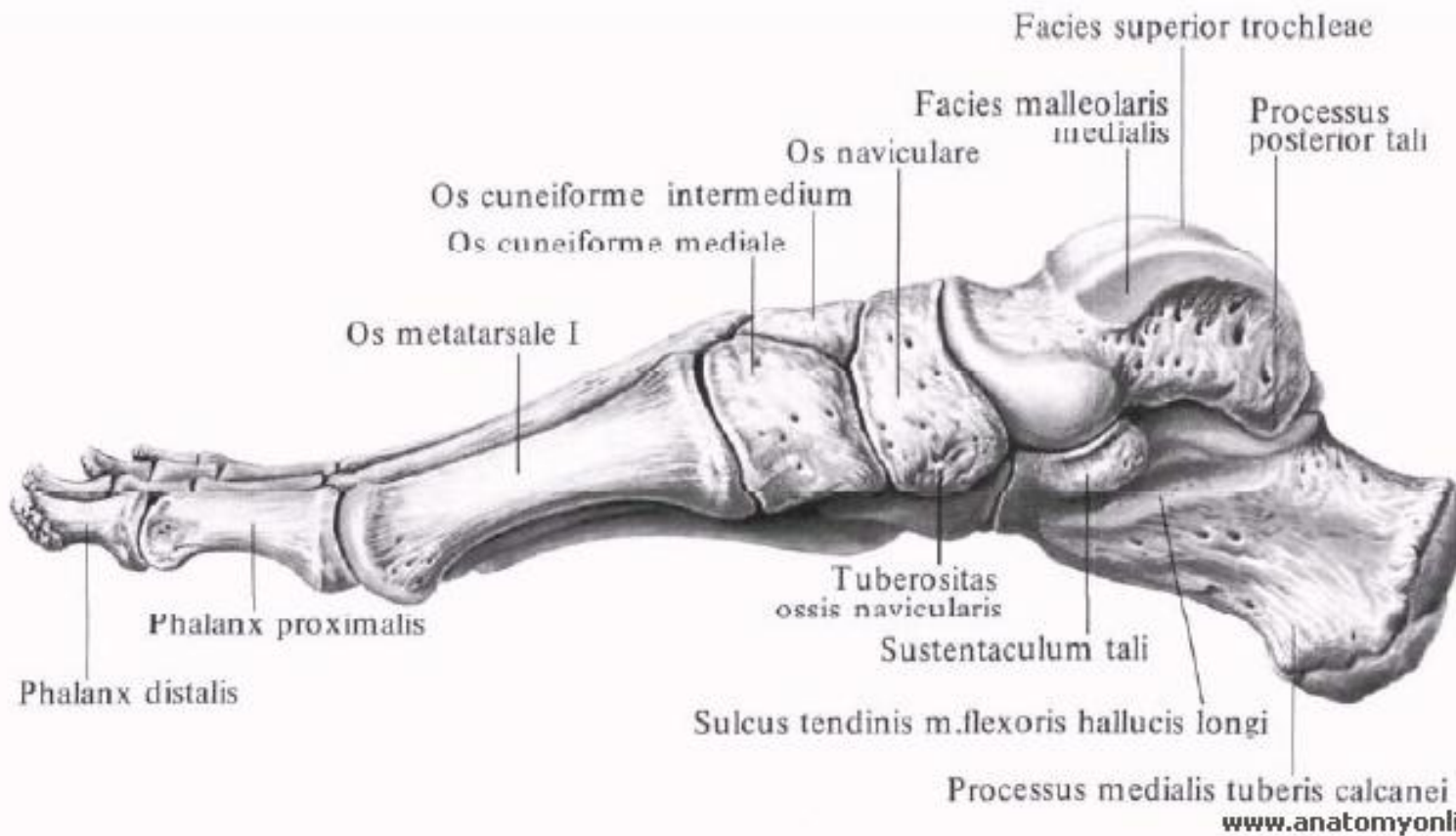
18-промежуточная клиновидная

19-медиальная клиновидная

20-сесамовидная кость

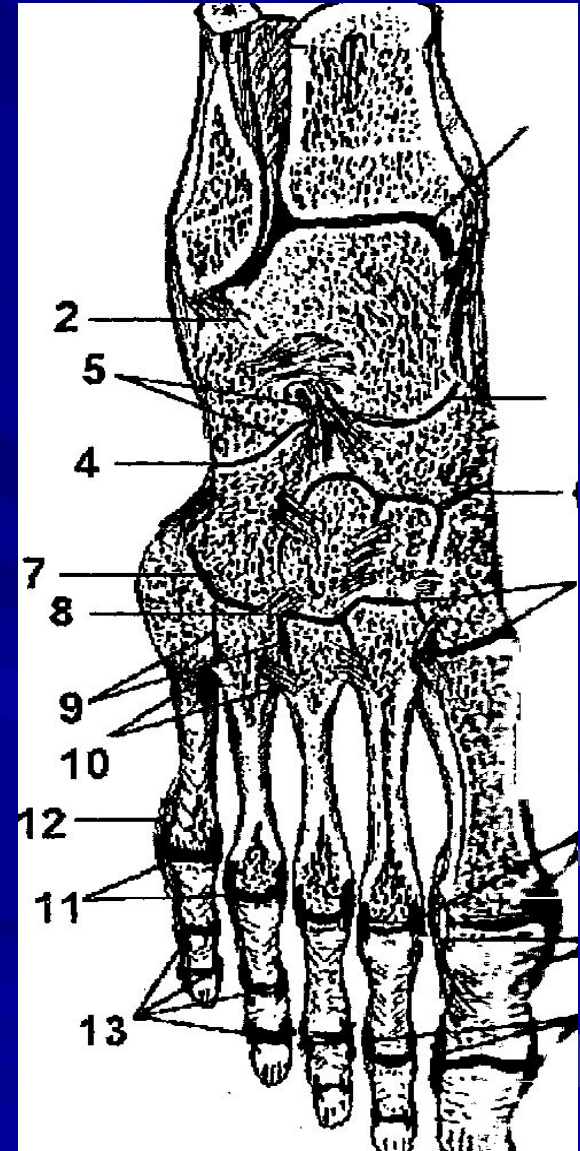


# Строение стопы



# Суставы стопы

- 1- голеностопный сустав
- 2- подтаранный сустав
- 3 – таранно-пяточно-ладьевидный сустав
- 4 – пяточно-кубовидный сустав
- 5- сустав Шопара (поперечный сустав стопы)
- 7 – сустав Лисфранка (предплюсне-плюсневый сустав)





# Своды стопы

- 63 % стабильности стопы обеспечивается конфигурацией костей стопы и их коротких связок.
- Наибольшую нагрузку на вершине продольного свода несут:
- подошвенная пяточно-ладьевидная связка
- длинная подошвенная связка
- подошвенный апоневроз



# СВЯЗКИ СТОПЫ

6-сухожилие задней большеберцовой мышцы

7-подошвенная пяточно-ладьевидная связка

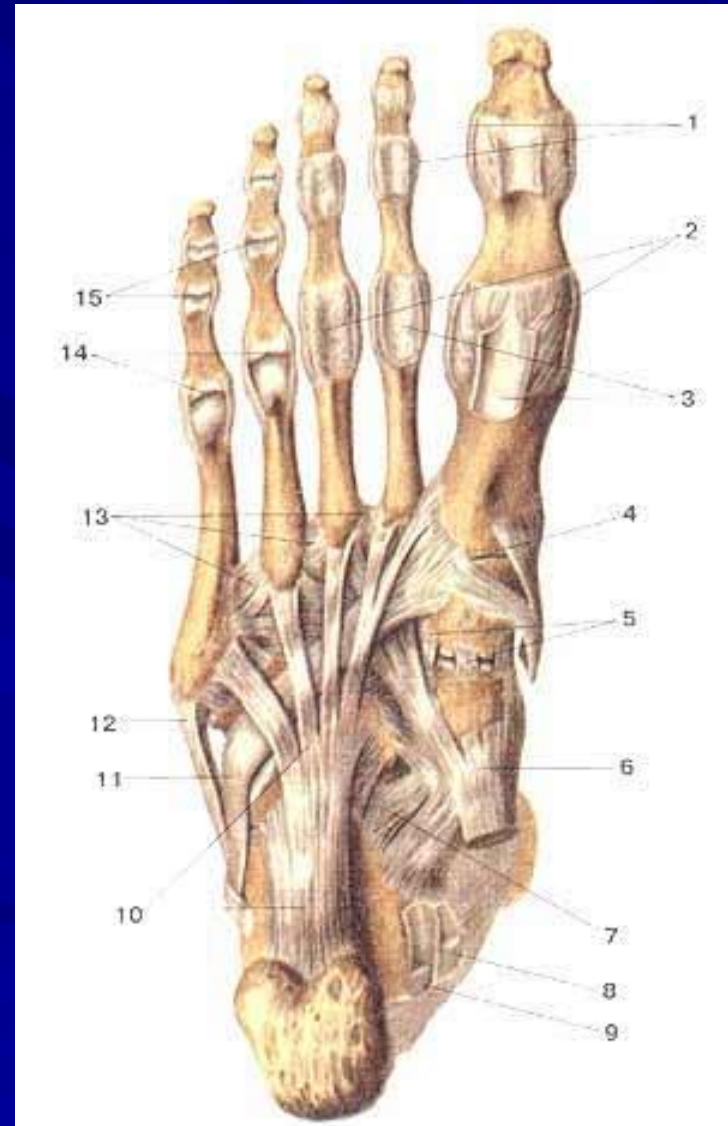
8-сухожилие мышцы-длинного сгибателя пальцев

9-сухожилие мышцы-длинного сгибателя большого пальца

10-длинная подошвенная связка

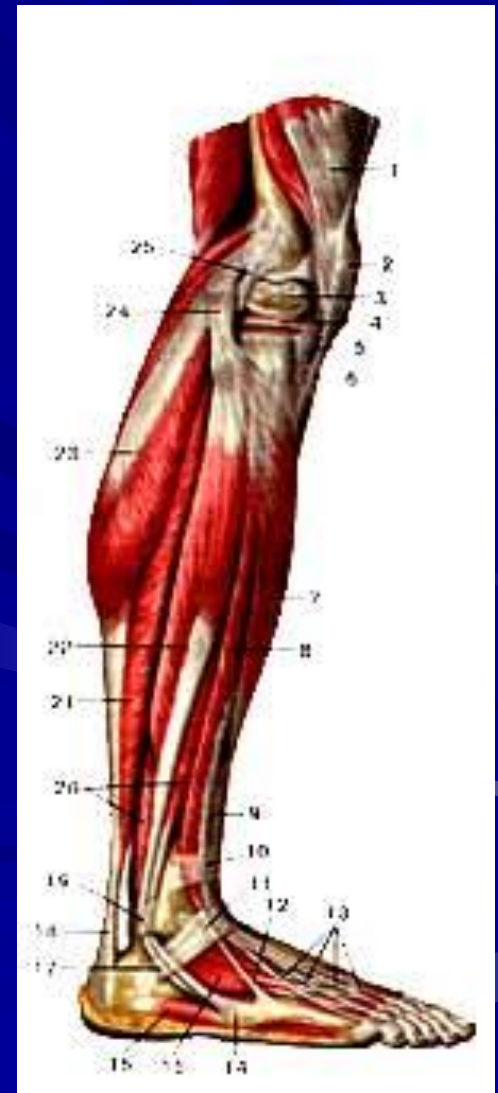
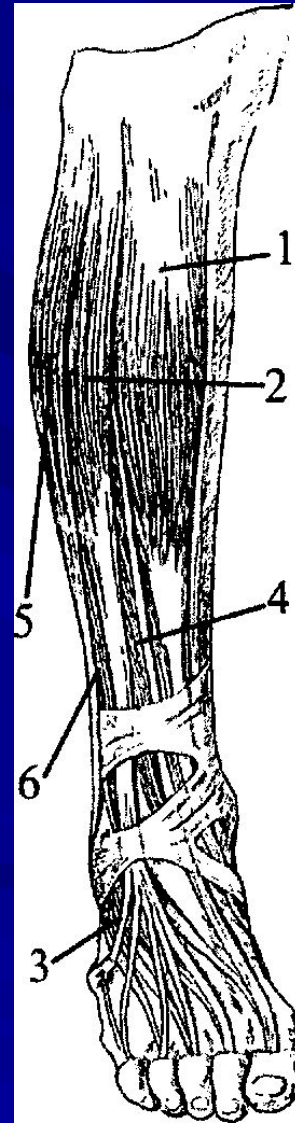
11-сухожилие длинной малоберцовой мышцы

12-сухожилие короткой малоберцовой мышцы



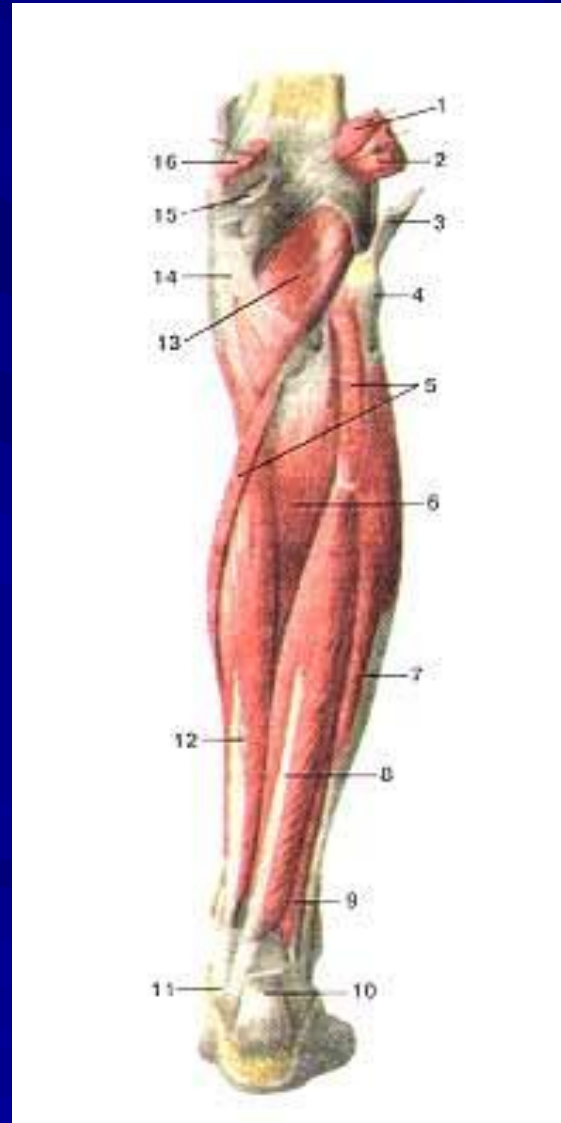
# Мышцы, удерживающие продольный свод стопы

- 1- передняя большеберцовая мышца (тыльное разгибание в голеностопном суставе и супинация стопы)
- 5 - длинная малоберцовая мышца (подошвенное сгибание стопы, пронация)
- 6 - короткая малоберцовая мышца (подошвенное сгибание, отведение, пронация)

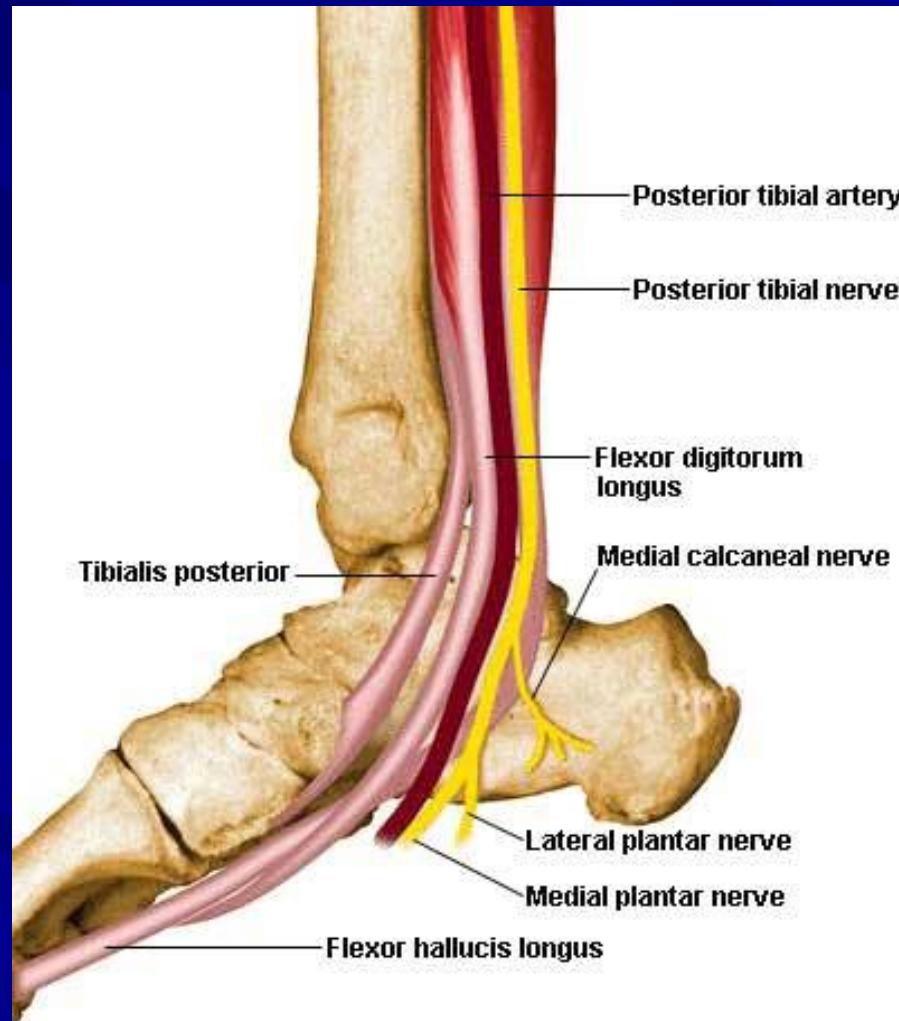


# Мышцы, удерживающие продольный свод стопы

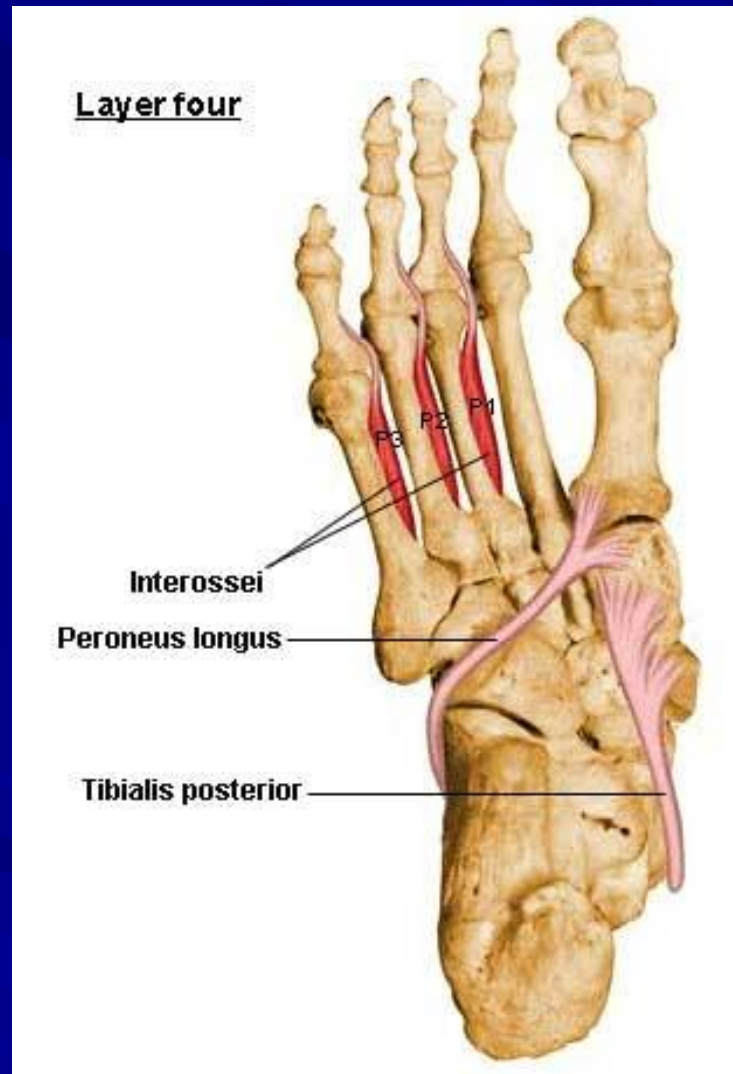
6 - задняя  
большебер-  
цовая мышца  
8 -длинный  
сгибатель боль-  
шого пальца  
12 -длинный  
сгибатель  
пальцев стопы



# Мышцы, удерживающие продольный свод стопы



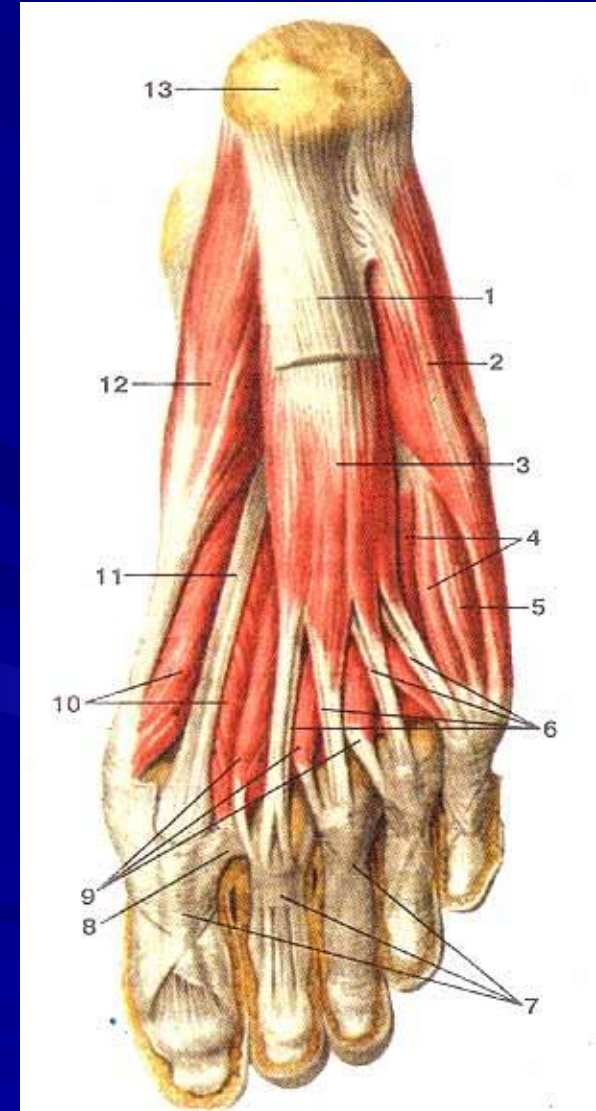
# Мышцы, удерживающие продольный свод стопы





# Мышцы стопы

- 1-подошвенный апоневроз
- 3-мышца-короткий сгибатель пальцев
- 4-подошвенные межкостные мышцы
- 5-мышца-короткий сгибатель мизинца
- 9-червеобразные мышцы
- 10-мышца-короткий сгибатель большого пальца стопы
- 11-сухожилие мышцы-длинного сгибателя большого пальца стопы
- 12-мышца, отводящая большой палец

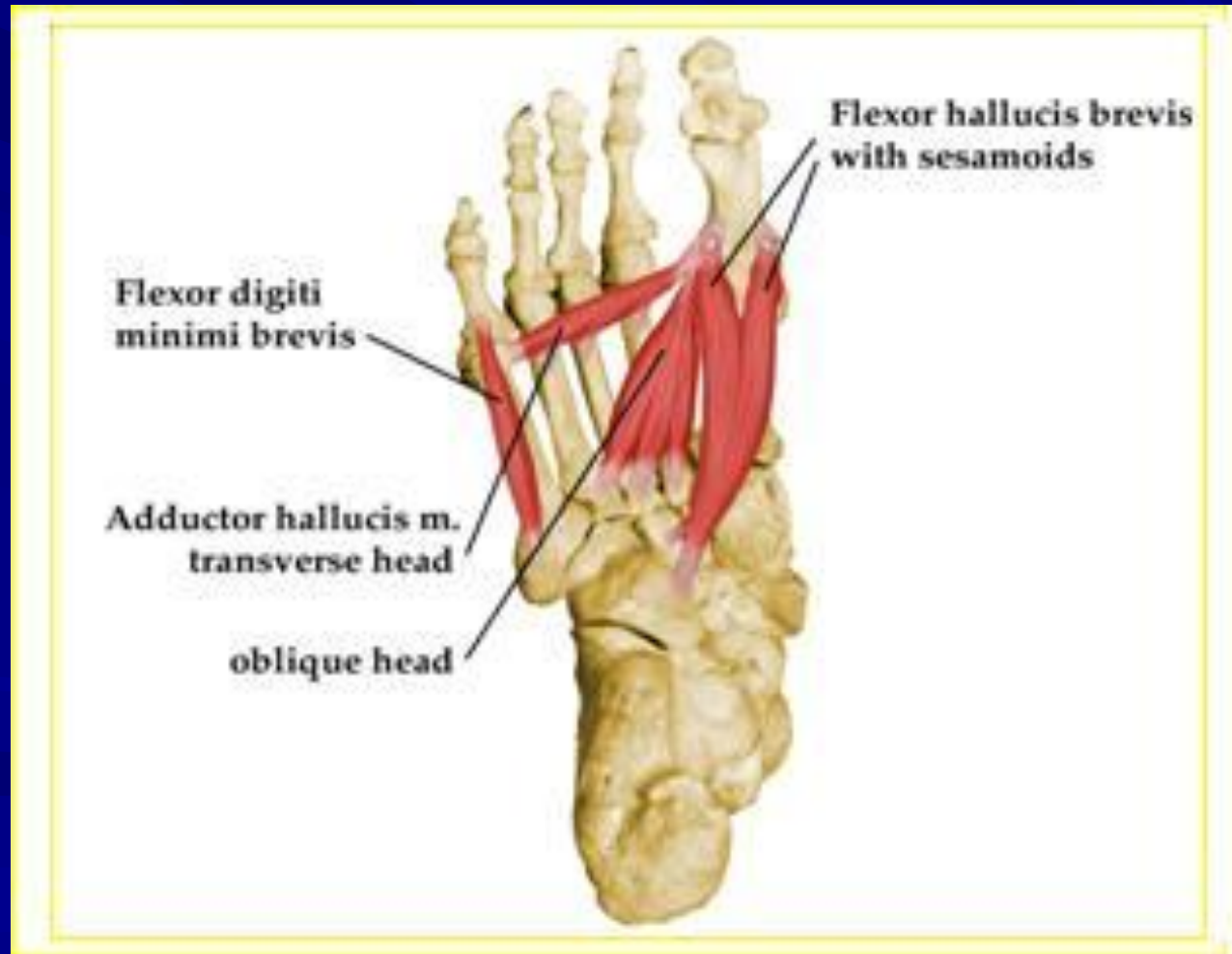


# Поперечный свод стопы

- Поперечный свод образован головками плюсневых костей и наиболее выражен вблизи сустава Лисфранка.
- Поперечный свод в области головок плюсневых костей легко изменяет форму при ходьбе: в момент нагрузки уплощается до полного исчезновения. При этом головки всех плюсневых костей принимают участие в опоре.

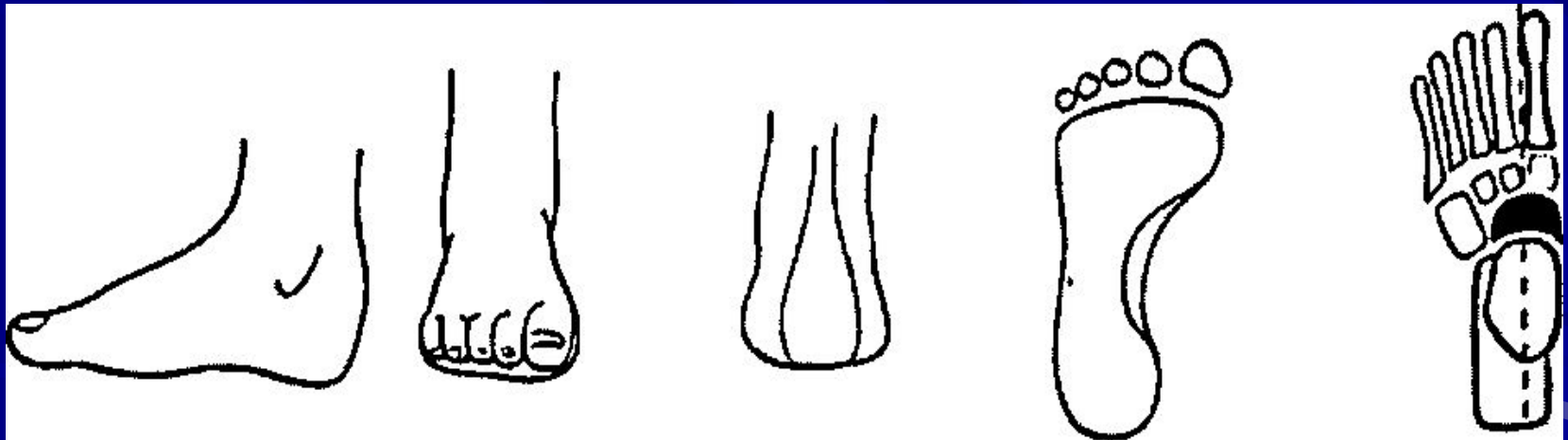


# Мышцы, удерживающие поперечный свод стопы



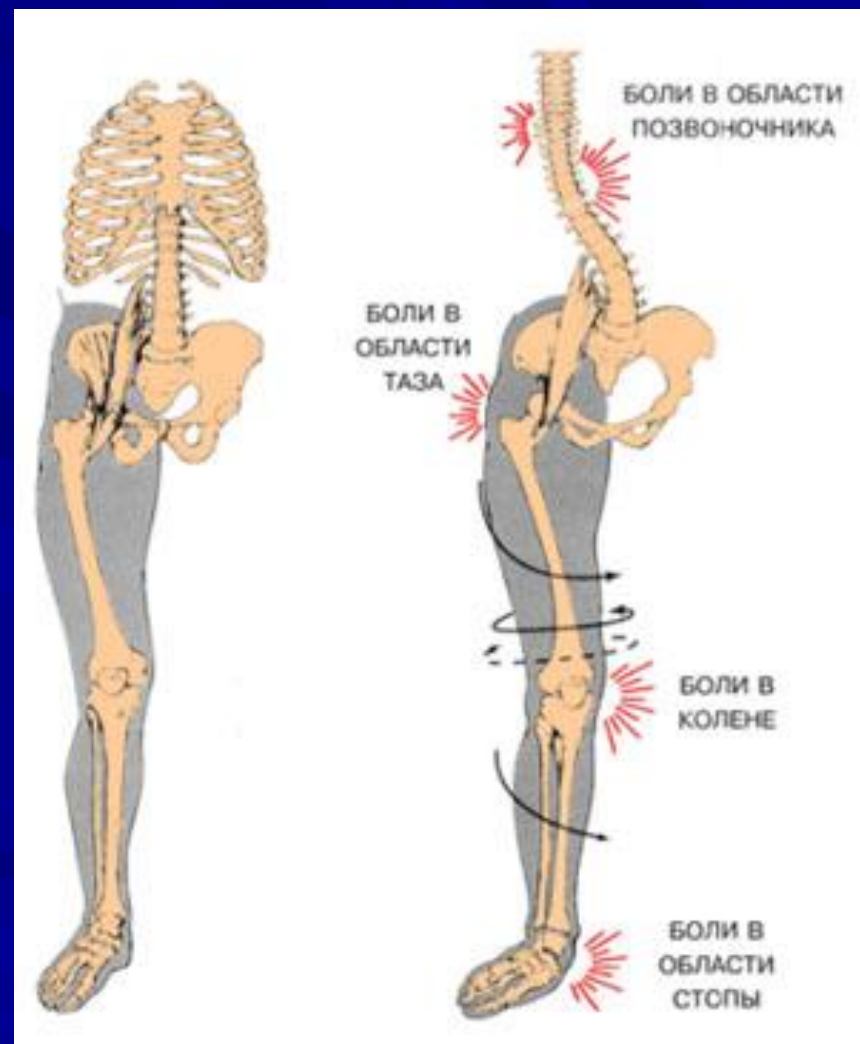
# Стопа здорового человека

- Вид сбоку, спереди, сзади, снизу.  
Скиаграмма стопы - прямая проекция.



# Распределение нагрузки при СНИЖЕНИИ СВОДОВ СТОПЫ

ударная нагрузка  
при беге и ходьбе  
до 70% гасится  
на уровне стопы



# Виды плоскостопия

Плоскостопие  
(31,8 - 70% деформаций стопы)

продольное

поперечное

комбини-  
рованное

# Виды плоскостопия

Продольное  
плоскостопие

врожденное  
2,8-3 %

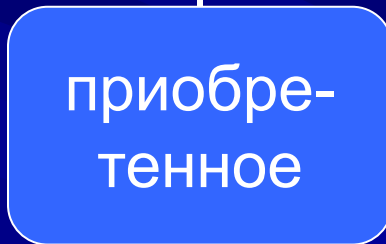
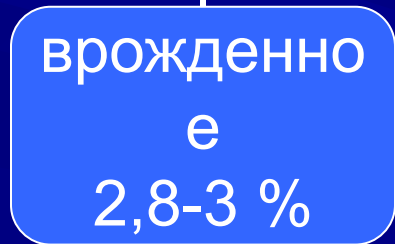
приобретенное

статическое  
82,1 %

паралитическое  
5,7 %

травматическое  
6,2 %

рахитическое  
3,2 %



# Причины статического плоскостопия

- Хроническая функциональная перегрузка стоп при:
- значительном увеличении массы тела, тяжелой физической работе с переносом тяжестей и длительным пребыванием на ногах;
- при обычной нагрузке, когда стопы ослаблены вследствие внешних и внутренних причин
- Женщины страдают плоскостопием чаще (беременность, обувь на высоких каблуках и с острым носком).

# Факторы риска плоскостопия

- наследственно-конституциональная предрасположенность к развитию заболевания или дисплазии структур стопы
- первичная слабость мышечно-связочного аппарата
- уменьшение силы мышц при отсутствии тренировки у лиц сидячих профессий или физиологическом старении организма
- неправильно подобранная обувь у детей



# Патогенез

- При функциональной перегрузке и утомлении передней и задней большеберцовых мышц, длинных сгибателей пальцев продольный свод стопы теряет свои амортизирующие свойства.
- Короткие мышцы, подошвенный апоневроз и связочный аппарат не в состоянии удержать продольный свод.
- Происходит избыточное движение частей стопы вокруг поперечных осей.

# Патогенез

- При повороте заднего отдела стопы в суставе Шопара пяточная кость занимает более горизонтальное положение.
- Если поворот происходит в суставе Лисфранка, то уплощение свода происходит за счет переднего отдела стопы.

# Патогенез

- При одновременном смещении и в заднем, и в переднем отделах уплощение стопы будет равномерным, при этом ладьевидная кость значительно смещается книзу и кнутри.
- Изолированное уплощение продольного свода вследствие поворотов только вокруг поперечных осей называется **простым плоскостопием**.

# Патогенез

- Под действием длинной и короткой малоберцовых мышц может происходить поворот стопы вокруг продольной оси, проходящей ориентировочно через подтаранный сустав.
- При этом наблюдается пронация стопы, характеризующаяся поднятием латерального ее края с поворотом стопы кнаружи.

# Патогенез

- Избыточное вращение вокруг вертикальной оси, проходящей на уровне таранно-ладьевидного сустава или сустава Лисфранка, приводит к отведению (абдукции) среднего или переднего отделов стопы.
- При повороте частей стопы вокруг поперечных, продольных и вертикальных осей одновременно развивается наиболее тяжелая форма статического плоскостопия – **плоско-вальгусная стопа.**

# Патогенез

- **Признаки плоско-вальгусной стопы:**
- снижение продольного свода
- абдукция переднего отдела стопы
- избыточная пронация пяточной кости (в норме пронация пятки от 0 до 6°)

# Клиническая картина

- **Основные жалобы:**
- на быструю утомляемость ног
- на боли в стопах и мышцах голени
- на деформацию стоп
- на периодические судорожные сокращения мышц
- на пастозность и отеки стоп



# Боли при плоскостопии

- обусловлены перенапряжением мышц и связочного аппарата
- могут предшествовать развитию деформации
- чаще боли на подошвенной поверхности стопы и в области голени
- усиливаются при длительном пребывании на ногах, особенно к концу дня, ослабевают после отдыха

# Боли при плоскостопии

- при быстром прогрессировании плоскостопия могут носить острый характер, сопровождаться судорожными сокращениями мышц голени
- болевые ощущения могут наблюдаться в области коленного и тазобедренного суставов (из-за нарушения их биомеханики), в бедре (из-за перенапряжения мышц) и в поясничной области (из-за компенсаторно усиленного лордоза)

# Деформация стопы

- относительное удлинение стопы и расширение ее среднего отдела
- выраженное снижение или полное исчезновение продольного свода
- отведение переднего отдела стопы (носок смотрит кнаружи)
- пронация пяточной кости свыше  $5-6^\circ$ . При этом внутренняя лодыжка выступает, а наружная – сглажена.

# Стадии развития плоскостопия

- **Продромальная стадия:**
- болевой синдром после длительной статической нагрузки, преимущественно в области вершины продольного свода и в мышцах голени
- ощущение усталости к концу дня
- болезненна пальпация мышц, поддерживающих свод стопы

# Стадии развития плоскостопия

- **Стадия перемежающегося плоскостопия**
- выражено усиление болей в стопе к концу дня
- продольный свод стопы визуально уплощается, после отдыха восстанавливается
- может появляться некоторая отечность стоп и преходящая контрактура мышц
- после отдыха симптомы проходят

# Стадии развития плоскостопия

- **Стадия развития плоской стопы**
- боль постоянная и ноющая в результате выраженного перерастяжения мышечно-связочного аппарата
- уменьшение высоты продольного свода, не восстанавливающееся после отдыха
- отчетливая деформация ног, контуры ладьевидной кости выделяются у медиального края стопы, пяточная кость отклоняется кнаружи
- изменяется походка, так как ограничивается объем движений в суставах стоп

# Стадии развития плоскостопия

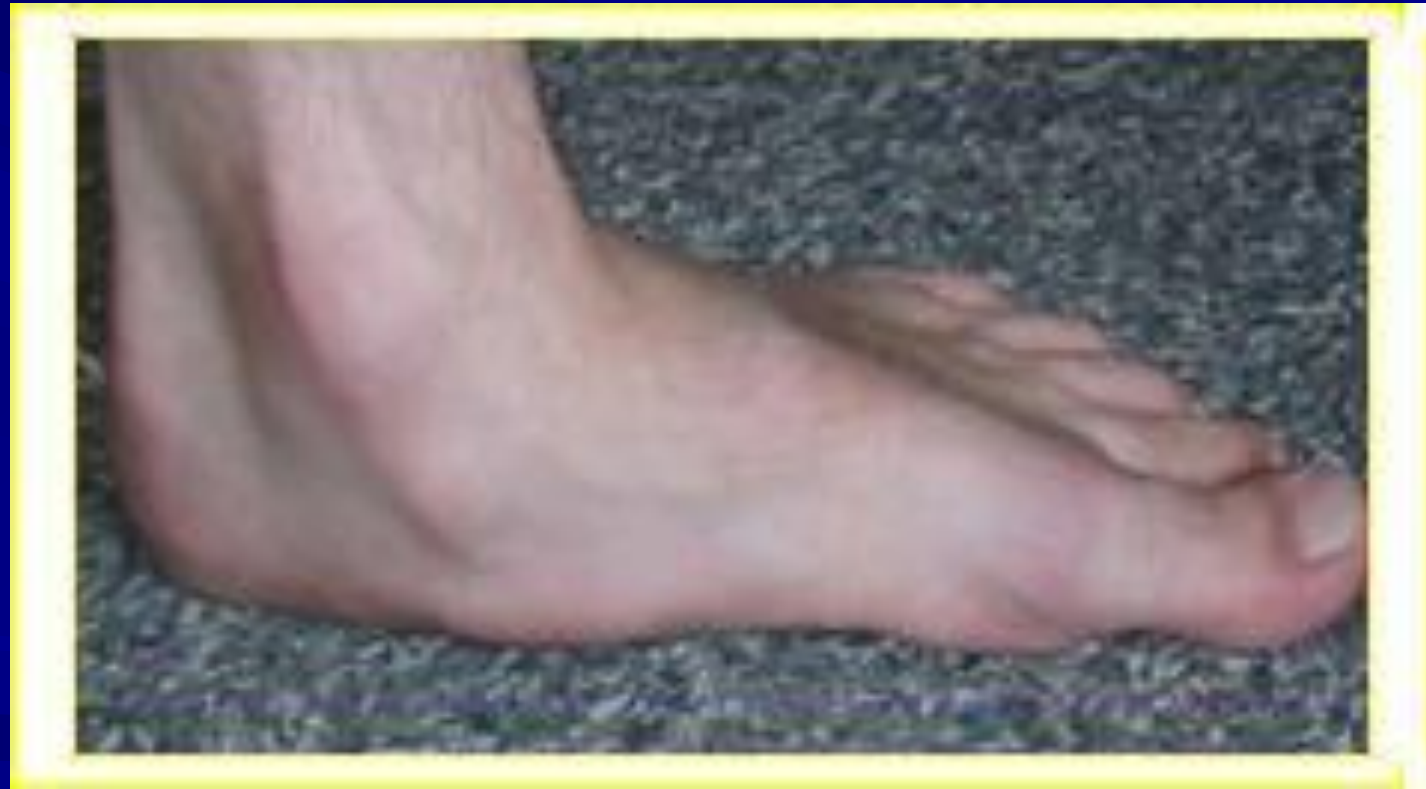- **Стадия плосковальгусной стопы**
- продольный свод резко уплощен, выраженное вальгусное отклонение пяточной кости, отведение переднего отдела стопы, натянуты сухожилия в области тыла стопы
- при ходьбе быстро появляется боль в области внутренней лодыжки
- травматизация подошвенного нерва опускающейся головкой таранной кости может привести к нейропатии подошвенного и заднего большеберцового нервов, возникает рефлексорный спазм мышц голени и стопы



# Стадии развития плоскостопия

- **Стадия контрактурного плоскостопия**
- развивается в результате хронической травматизации подошвенного и заднего большеберцового нервов, сопровождающейся резким длительным рефлексорным спазмом мышц голени
- стопа фиксируется в вальгусном положении
- спазм мышц не позволяет пассивно вывести стопу в среднее положение
- боль в стопе постоянная
- заметно нарушается и затрудняется походка

# Клиническая картина плоскостопия



# Диагностика плоскостопия

- клиническое обследование
- рентгенография
- плантография
- педобарография
- подометрия

# Особенности детской стопы

- у детей уже в первые месяцы жизни бывает сформирован внутренний продольный свод стопы, состоящий из хрящевой ткани
- длина стопы и высота свода увеличиваются пропорционально возрасту, однако нарастание высоты свода происходит неравномерно и завершается в основном к 6-8 годам
- у детей до 3 лет высота свода составляет 16 мм, 4 лет — 14 мм, 5 лет — 23 мм, 6 лет - 24 мм, 7 лет — 24 мм, 8 лет - 24 мм

# Особенности детской стопы

- наибольший прирост длины стопы происходит у мальчиков в 2-3 года и составляет 20 мм, у девочек — в 1-2 года и составляет 18 мм, в дальнейшем прирост достигает 10 мм, а с 15 лет резко уменьшается до 1-3 мм
- стопа ребёнка короче и шире стопы взрослого в переднем отделе, уже — в области пятки
- мышечно-связочный аппарат обладает большей эластичностью и хорошим кровоснабжением, позволяющим ему быстро восстанавливать свои функции после нагрузки

# Поперечное плоскостопие

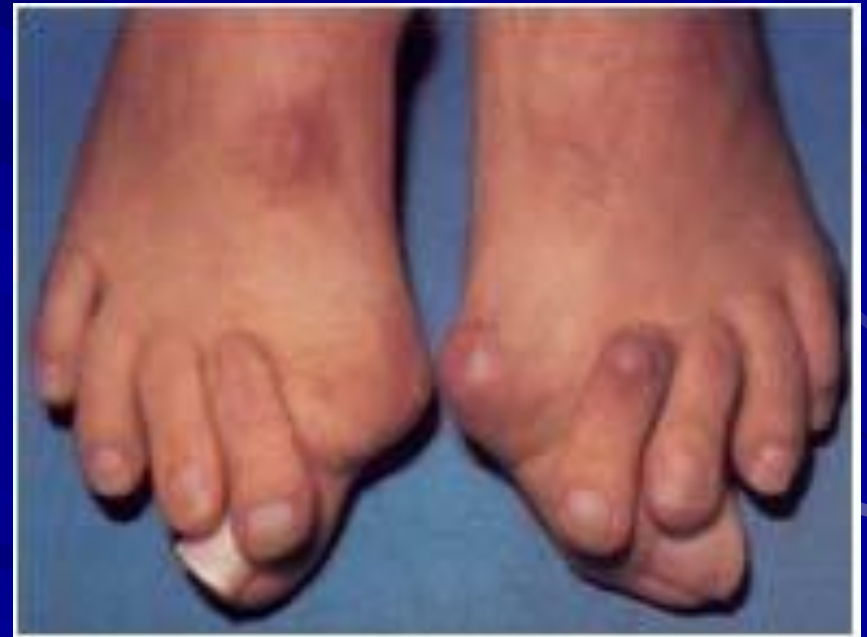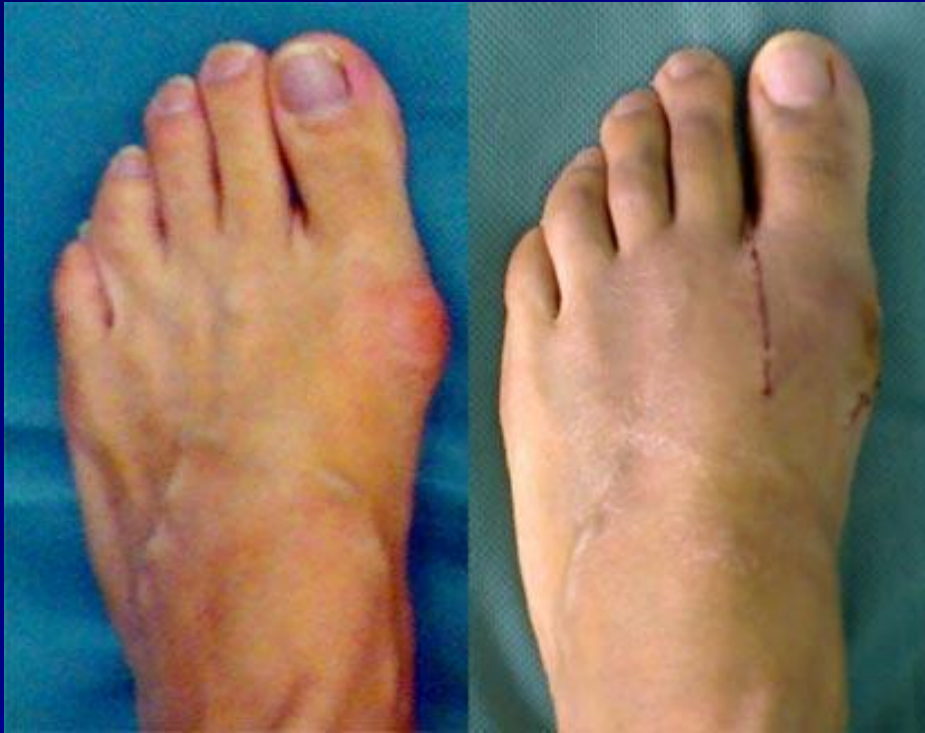- **Деформация стопы при поперечном плоскостопии:**
- отклонение 1-го пальца стопы в боковую сторону
- костно-хрящевые разрастания по внутреннему краю головки 1-й плюсневой кости
- натяжение сухожилий разгибателей пальцев стоп (на тыле стопы)
- появление ороговелостей кожи на подошвенной поверхности стопы
- молоткообразная деформация 2-го, 3-го пальцев стопы

# Поперечное плоскостопие

- С развитием деформации стопы на выступающую во внутреннюю сторону головку 1-й плюсневой кости оказывается постоянное давление обувью, что является одной из причин появления костно-хрящевых разрастаний по медиальному краю кости и развития бурсита 1-го плюснефалангового сустава.
- Отклоненный кнаружи 1-й палец и молоткообразно деформированные 2-й и 3-й пальцы стопы более сильно подвергаются постоянному давлению краями обуви (формируется вросший ноготь 1-го пальца, появляются мозоли в области межфаланговых суставов 2-го и 3-го пальцев).



# Поперечное плоскостопие



# Поперечное плоскостопие


- поперечное плоскостопие определяется на рентгенограмме стопы в прямой проекции с нагрузкой.
- при прогрессировании 1 плюсневая кость отклоняется в медиальном направлении, а остальные кости перемещаются в подошвенном
- основная нагрузка падает на 2 и 3 плюсневые кости
- нарастает отклонение 1 пальца кнаружи (Hallux valgus) и в том же направлении начинают отклоняться последовательно 2,3 и 4 пальцы

# Поперечное плоскостопие

- при выраженном поперечном плоскостопии возникает подвывих 2 и 3 плюснефаланговых суставов со смещением проксимальных фаланг латерально и к тылу.
- часто возникает молоткообразное искривление 2 и 3 пальца
- происходит дегенеративно-дистрофическое поражение головки 1 плюсневой кости, она становится деформируется, увеличивается

# Поперечное плоскостопие

**Молоткообразная деформация пальца - фиксированная сгибательная контрактура проксимального межфалангового сустава**




# Обследование пациента

- При осмотре обращают внимание на:
- выраженность продольного и поперечного сводов стопы, особенности распределения нагрузки на подошвенной поверхности стопы в положении стоя
- наличие деформаций в области головки таранной, бугристости ладьевидной, головок плюсневых костей, пальцев стопы
- характер и локализацию кожных трофических изменений на подошвенной поверхности стопы
- анатомо-функциональное состояние мышц голени и стопы – наличие гипо- или атрофии
- особенности износа обуви

# Функциональные исследования

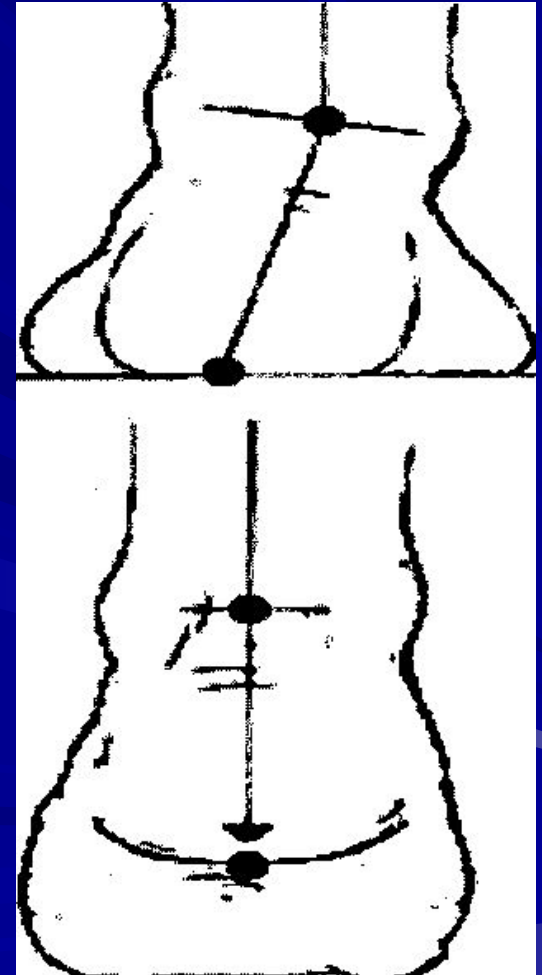
- Рычажный тест I пальца





# Функциональные исследования

- **Проба Штритер**  
(оценка функционального состояния мышечно-связочного аппарата стопы и голени)



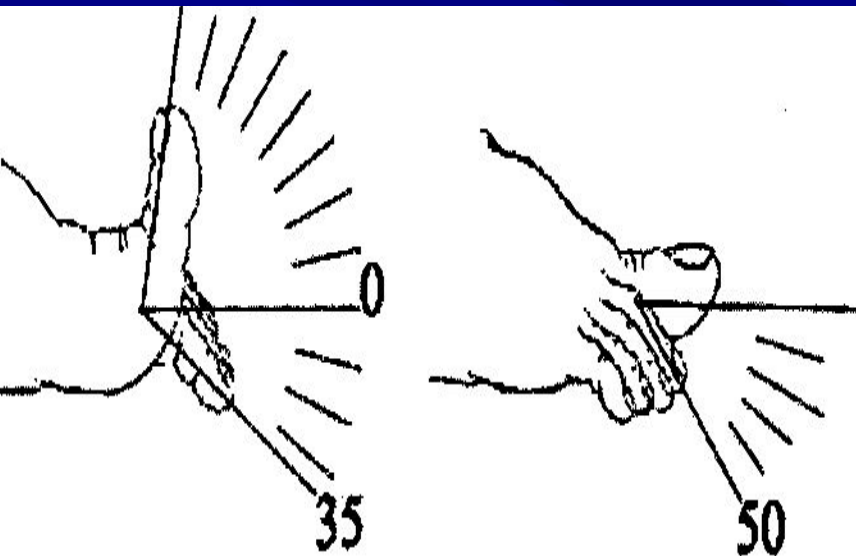


# Проба Штритер

- Штритер – 1 - вертикальная ось пяточного бугра из вальгусного положения доходит до средней линии
- Штритер – 2 - при подъеме на носки пятка сохраняет пронированное, вальгусное положение, которое в некоторых случаях может несколько увеличиваться
- Штритер – 3 - пациент без дополнительной помощи не может подняться на носки

# Функциональные исследования

- **Тест активного подошвенного сгибания пальцев стопы**

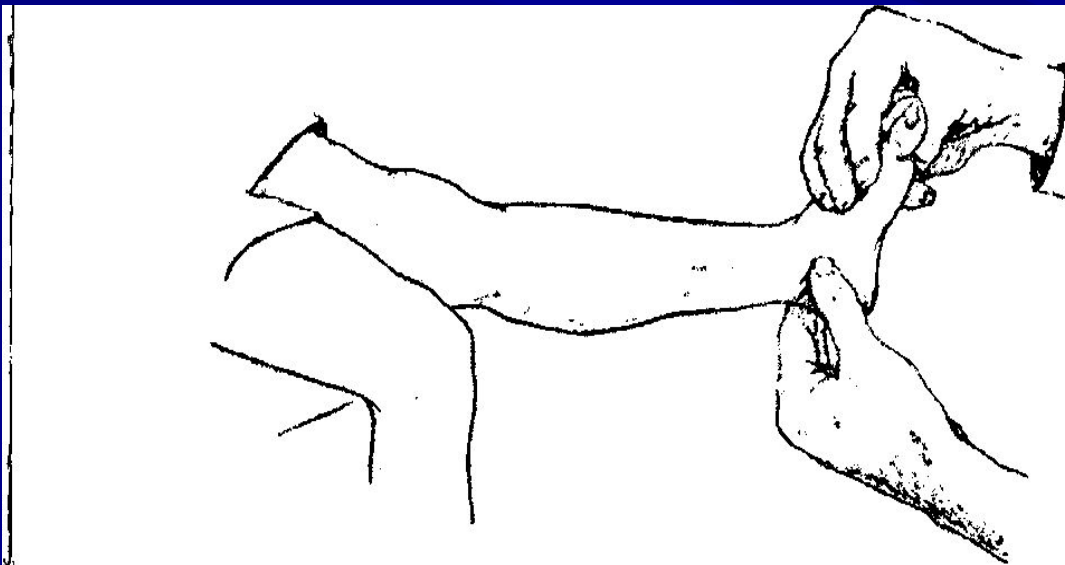


# Тест активного подошвенного сгибания пальцев стопы

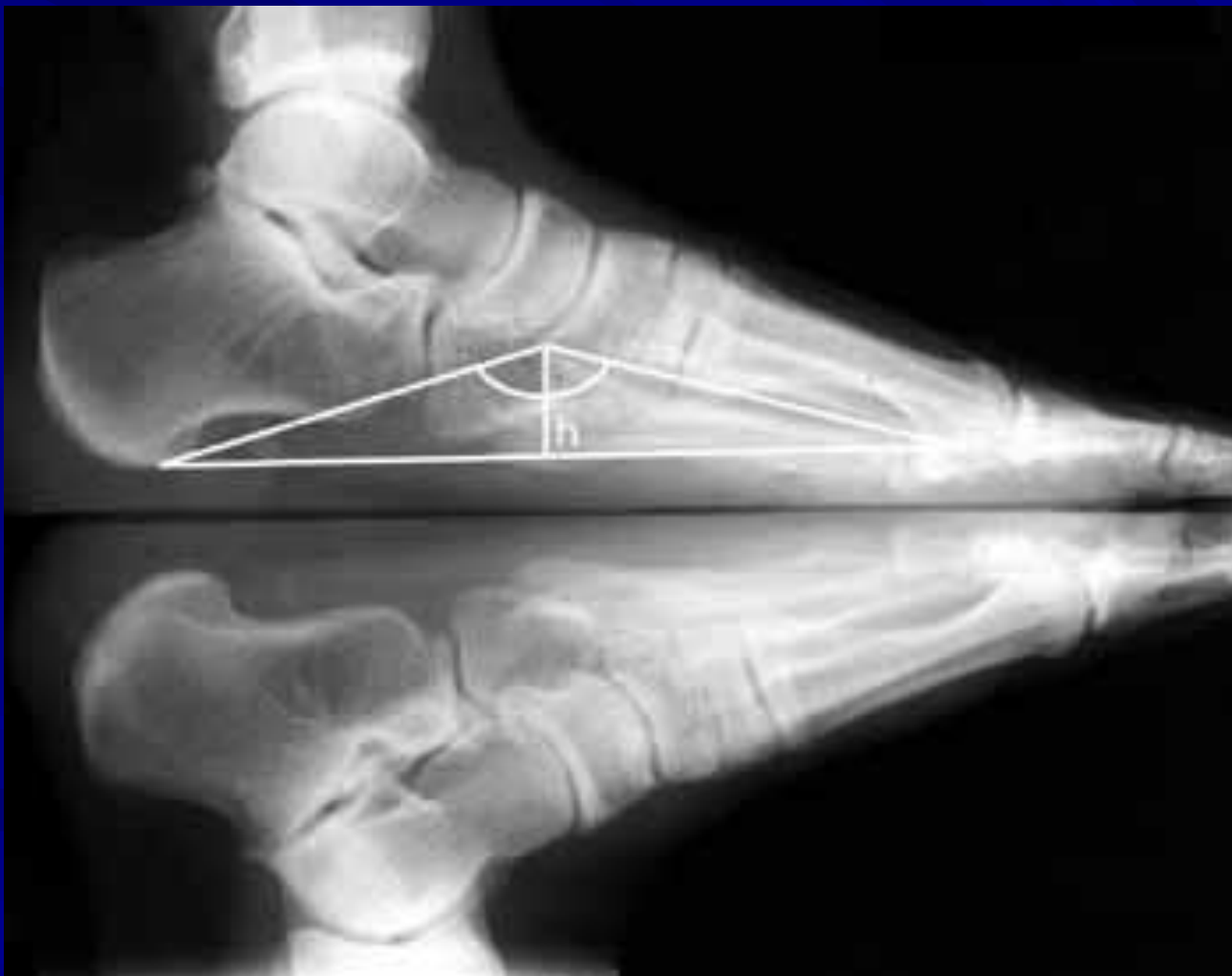- Ограничение подошвенного сгибания пальцев в плюснефаланговых суставах говорит о функциональной недостаточности мышц стопы, участвующих в движении (короткий сгибатель пальцев стопы, червеобразные мышцы, квадратная мышца подошвы, длинный сгибатель пальцев).
- Симптом определяется до появления изменений со стороны скелета стопы.

# Функциональные исследования

- **Тест активного разведения пальцев стопы – оценивает состояние тыльных и подошвенных межкостных мышц**
- **Определение укорочения ахиллова сухожилия**



# Рентгенография



# Рентгенография

- выполняют на специальной подставке в условиях естественной статической нагрузки (при двуопорном стоянии обследуемого)
- на R-грамме стопы в боковой проекции измеряют высоту и угол продольного свода стопы (ладьевидный угол свода) - с 8 лет, когда уже сформировалась и четко контурируется на R-грамме ладьевидная кость

# Рентгенография

- В норме ладьевидный угол свода составляет  $125^\circ$ , высота продольного свода - 39-40 мм, вальгусное положение заднего отдела стопы -  $5-7^\circ$ .
- У детей дошкольного возраста высота продольного свода стопы в норме может колебаться от 19 до 24 мм.



# Степени плоскостопия

- При *лёгкой* степени плоскостопия отмечают снижение высоты продольного свода стопы до 15-20 мм, уменьшение угла высоты свода до  $140^\circ$ , вальгусное положение заднего отдела - до  $10^\circ$ , отведение переднего отдела стопы — в пределах  $8-10^\circ$ .

# Степени плоскостопия

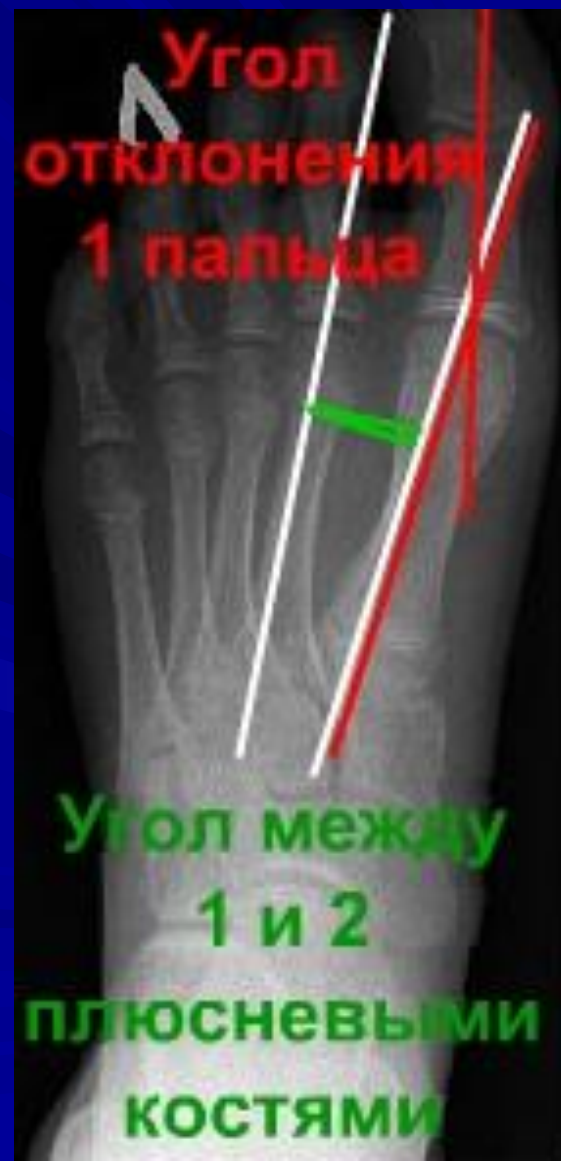- ***Средняя*** степень плоскостопия характеризуется снижением свода стопы до 10 мм, уменьшением высоты свода до  $150-160^\circ$  с вальгусным положением заднего отдела и отведением переднего до  $15^\circ$ .

# Степени плоскостопия

- ***Тяжёлая*** степень плоскостопия сопровождается снижением свода стопы до 0-5 мм, уменьшением угла высоты свода стопы до 160-180°, вальгусным положением зад-него отдела и отведением перед-него более 20°.
- При тяжёлой степени деформация ригидная, коррекции не поддаётся.

# Поперечное плоскостопие


- Рентгенография



# Степени поперечного плоскостопия

- I степень: угол между 1 и 2 плюсневыми костями  $10^{\circ}$  -  $12^{\circ}$ , угол отклонения 1 пальца  $15^{\circ}$  -  $20^{\circ}$ .
- II степень: угол между 1 и 2 плюсневыми костями  $13^{\circ}$  -  $15^{\circ}$ , угол отклонения 1 пальца  $21^{\circ}$  -  $30^{\circ}$ .
- III степень: угол между 1 и 2 плюсневыми костями  $16^{\circ}$  -  $20^{\circ}$ , угол отклонения 1 пальца  $31^{\circ}$  -  $40^{\circ}$ .
- IV степень: угол между 1 и 2 плюсневыми костями больше  $20^{\circ}$ , угол отклонения 1 пальца больше  $40^{\circ}$ .

# Плантография



# Плантография

Индекс  $O = BC/AC$

Индекс «О» (для взрослых)

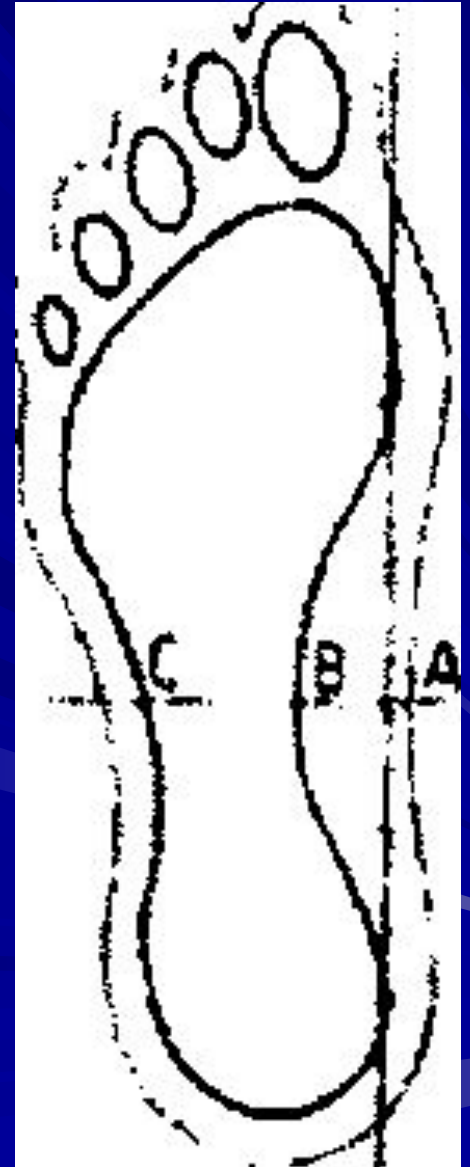
Полая стопа 0 – 0,25

Нормальная 0,26 – 0,45

Уплощённая (1 степень) 0,46 – 0,49

Уплощённая (2 степень) 0,5-0,75

Плоская 0,76-1





# Плантаграфия

Индекс O = BC/AC

Индекс «O» (для детей)

8 лет = 0,44-0,54

9 лет = 0,41-0,53

10 лет = 0,4-0,53

11 лет = 0,39-0,54

# Лечение плоскостопия

- **Консервативное лечение - 2 основные задачи:**
- уменьшение болевого синдрома
- профилактика дальнейшего прогрессирования деформации

# Основные направления консервативного лечения

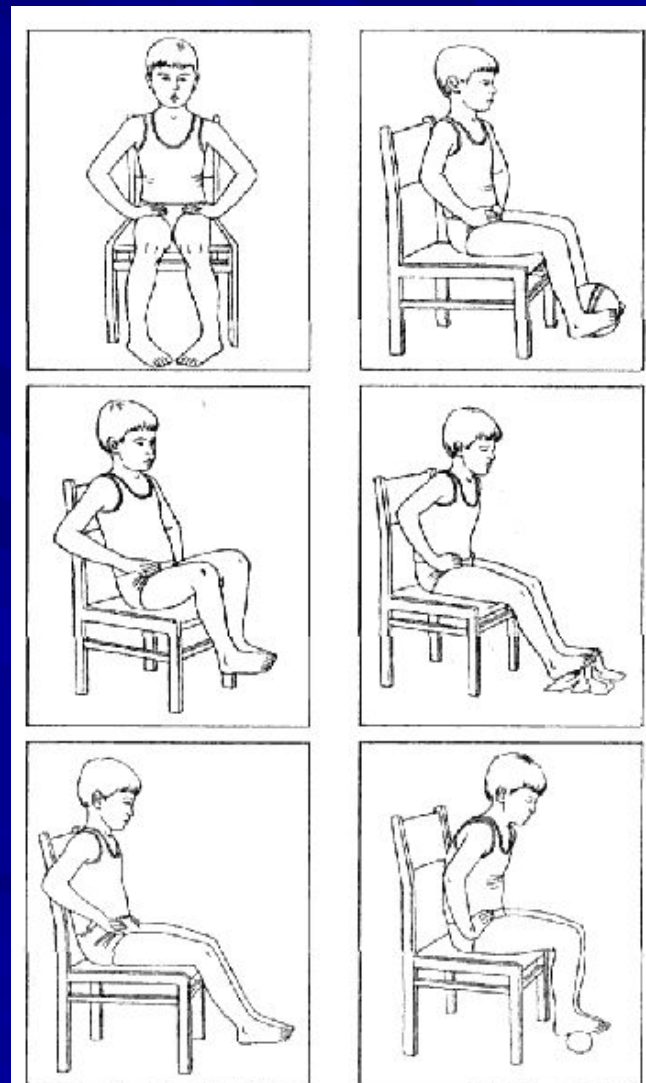
- ограничение физической нагрузки на стопы
- ЛФК
- физиотерапия (водные ванночки, массаж, парафин, грязелечение, электромиостимуляция сводоподдерживающих мышц )
- ортопедические приспособления (стельки, ортопедическая обувь)
- редрессация с наложением гипсовой повязки

# ЛФК

- используют при всех степенях и формах плоскостопия
- упражнения для укрепления мышц, поддерживающих своды стопы
- коррекция порочной установки стоп
- в начале курса и.п. сидя или лежа
- затем ЛФК стоя и в ходьбе (коррекция сводов и вальгусной установки стоп)
- упражнения выполняются босиком или в носках, 2-3 раза в день

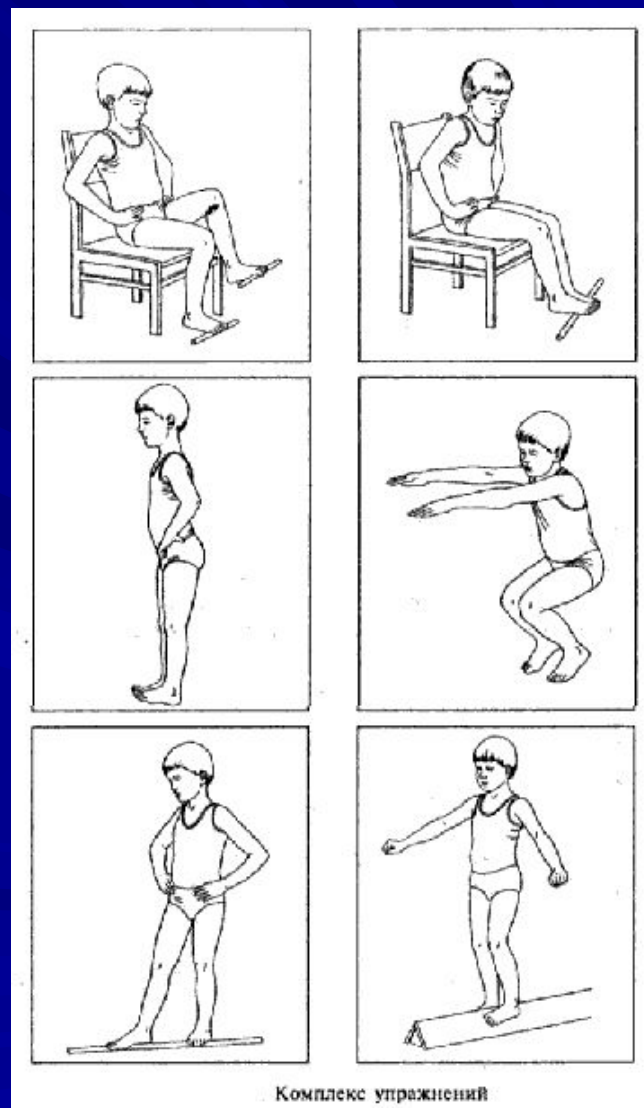
# Упражнения при плоскостопии

- активное сгибание и супинация стопы
- сгибание и разгибание пальцев
- сближение носков обеих стоп
- обхватывание стопами мяча
- подтягивание полотенца пальцами ног

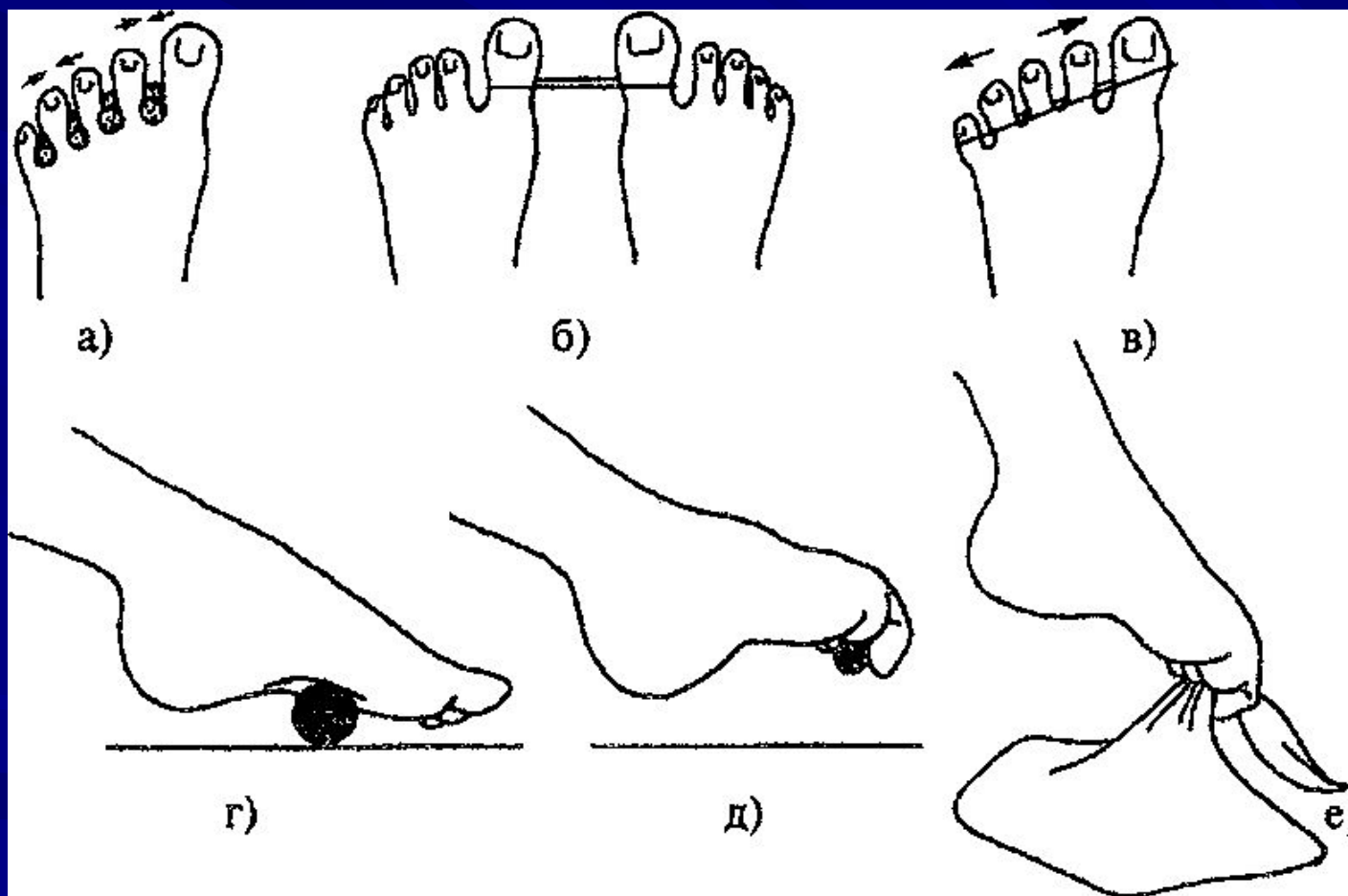


# Упражнения при плоскостопии

- катание скалочки
- захват мелких предметов пальцами ног
- ходьба на носках, на наружных краях стоп с повернутыми внутрь носками
- ходьба по треугольному бревну, песку или гальке
- кручение педалей велотренажера



# Упражнения при плоскостопии

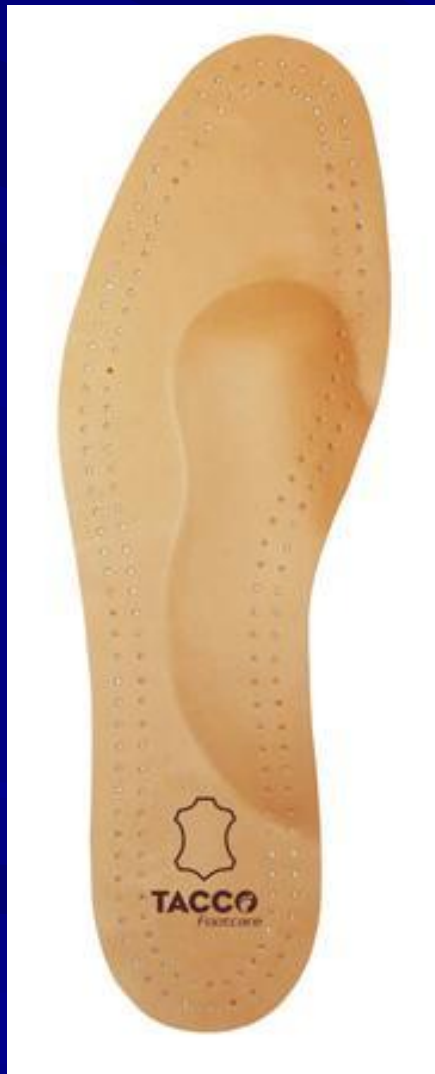



# Ортопедические стельки



# Ортопедические стельки

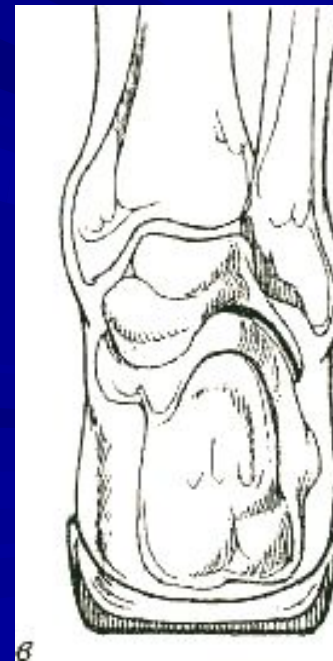
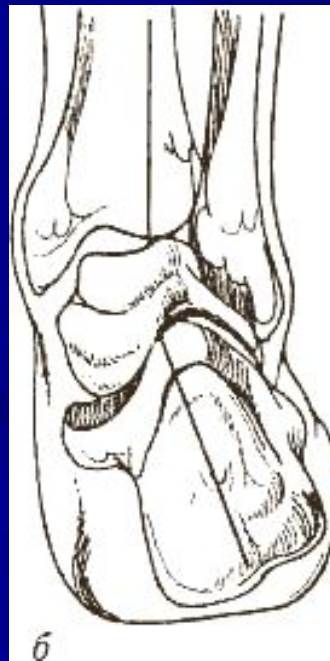
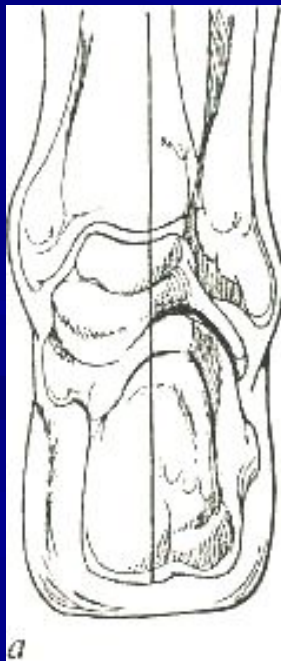# Ортопедические стельки



# Ортопедические стельки

- **Коррекция пронированной стопы:**  
положение стопы в норме (а), при  
плоскостопии (б) и после коррекции  
супинатором (в)





# Ортопедические стельки

- **Лечебная ортопедическая стелька с выкладкой продольного свода и супинатором под пятку:**
- обеспечивает коррекцию деформации при нефиксированной форме продольного плоскостопия
- разгрузку болезненных участков на стопе
- отчасти берет на себя функции амортизатора при ходьбе
- Высота выкладки зависит от степени плоскостопия и возможности его коррекции.
- При фиксированной форме высота выкладки продольного свода снижается.

# Ортопедические стельки

- Профилактическая стелька более мягкая и имеет минимальный подъем
- При выраженном плоскостопии стельки-супинаторы носят в течение всего дня. В профилактических целях стельками рекомендуют пользоваться 4-5 часов в день.
- Наиболее рационален подбор стелек с учетом данных о распределении давления на подошвенной поверхности стопы с помощью компьютерных функционально-диагностических систем.

# Ортопедическая обувь

- При III степени плоскостопия, а также при II ст. в сочетании с выраженной вальгусной деформацией, назначают ортопедическую обувь: ботинки со шнуровкой и высоким жестким берцем с выкладкой сводов стопы и прямым внутренним краем (для предотвращения отведения переднего отдела стопы)



# Ортопедическая обувь



# Профилактика плоскостопия

- **Основные направления:**
- укрепление мышц, поддерживающих свод стопы
- выработка правильной походки
- подбор рациональной обуви
- контроль массы тела
- использование ортопедических стелек

# Правила подбора обуви

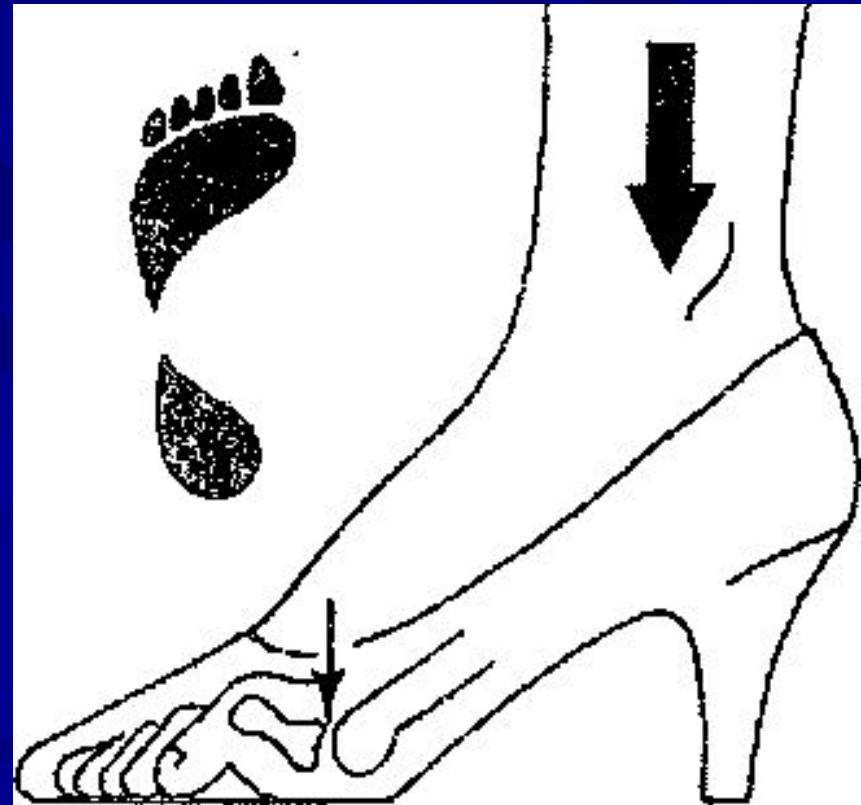
- широкий носок, обеспечивающий свободное расположение пальцев
- жесткий задник, плотно охватывающий пятку
- небольшой каблук
- избегать «донашивания» чужой обуви, где уже сформирована разношенная колодка и распределены опорно-нагружаемые плоскости
- для старших детей, подростков, взрослых необходимо обращать внимание на то, чтобы подошва ботинка была гнущейся для свободного движения и плавного переката стопы

# Правила подбора обуви

- **Оптимальная высота каблука:**
- определяется мышечным равновесием между сгибателями и разгибателями стопы
- подошвенное сгибание стопы под углом  $127^\circ$  (угол между продольной осью голени и первой плюсневой кости)
- высота каблука для каждой данной стопы -  $1/14$  ее длины (2-3 см для мужчин, 2,5-4 см для женщин и 0,8-2,5 см для детей)

# Особенности обуви на высоком каблуке

- нагрузка на головки плюсневых костей
- меньшая площадь опоры по сравнению с обычным каблуком:
  - пронация стопы при приземлении на опору и перегрузка медиального края и 1-го луча стопы
  - неустойчивость стопы во время переднего толчка
  - гиперлордоз поясничного отдела позвоночника



# Особенности износа обуви

- Истирание обуви происходит по оси подошвы – линии, соединяющей на подошве 3 участка:
- участок, которым каблук контактирует с опорой в момент начала переката стопы (латеральнее срединной оси подошвы - место наиболее выраженного истирания каблука)
- участок, расположенный в области головок плюсневых костей (медиальнее срединной оси подошвы - наиболее интенсивное истирание подошвы )
- участок, расположенный медиальнее носка обуви – место отталкивания от опоры (изнашивание носочной части)

# Особенности износа обуви

- Ось подошвы и места износа низа обуви

