A close-up photograph of a human eye. A contact lens is being held in place by a finger, partially covering the iris. The text is overlaid on the image in a bold, green, italicized font.

***Осложнения
контактной
коррекции зрения и их
профилактика***

Подготовила: студентка 5 курса группы 1520
Аушева Евгения Витальевна

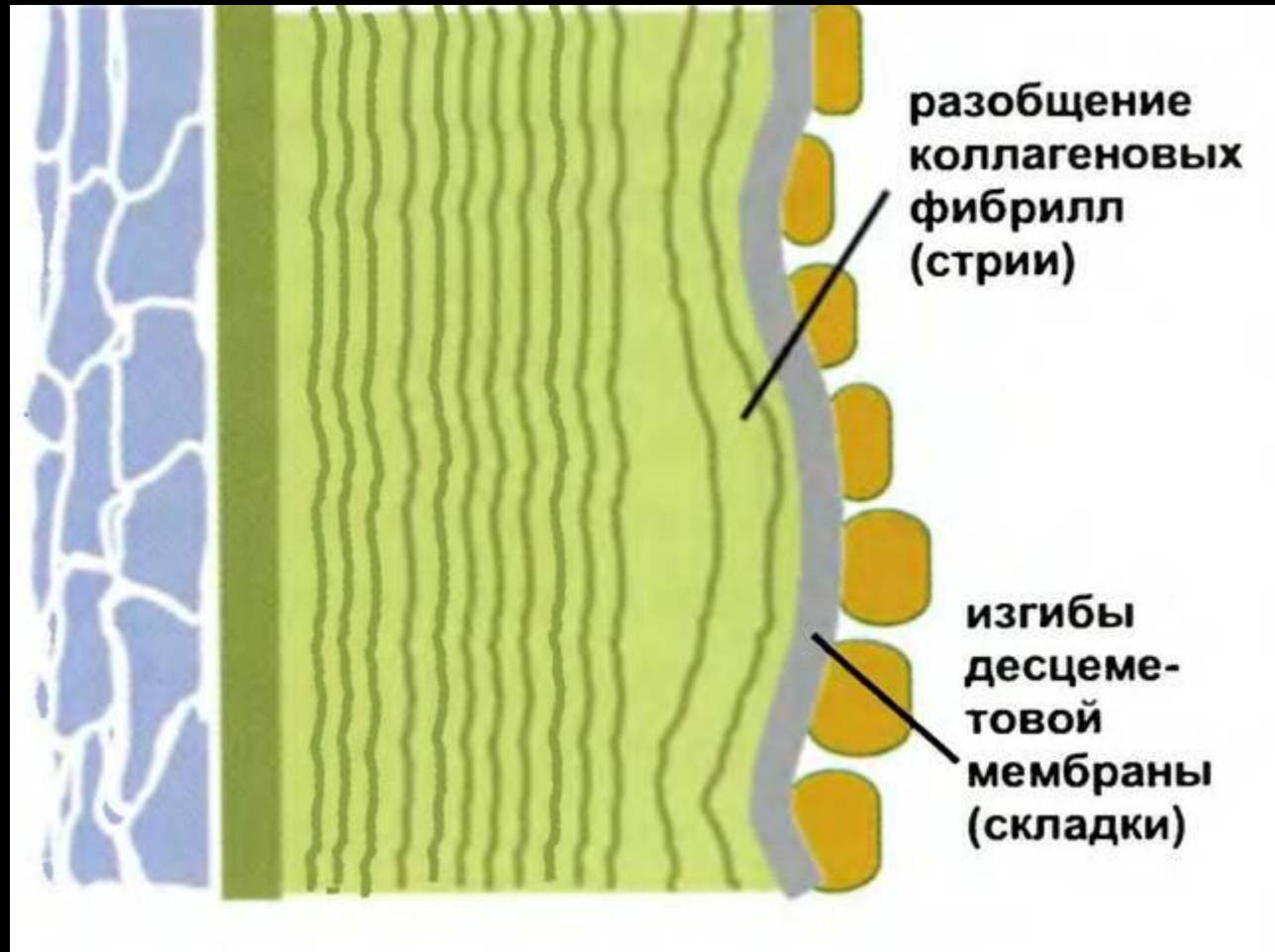
Гипоксические

Механические

Воспалительные/
инфекционные

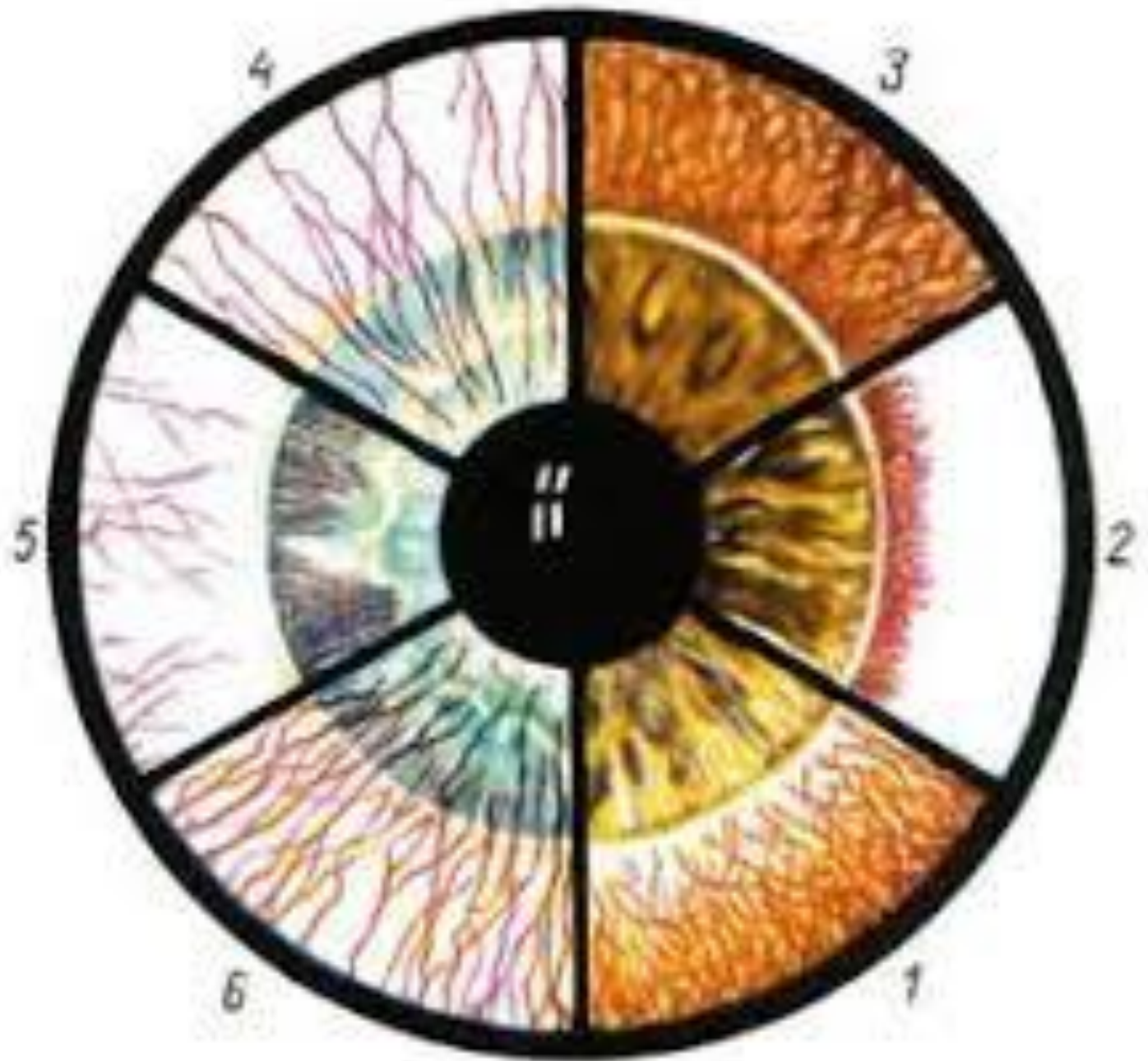Токсико-аллергические

Отек роговицы



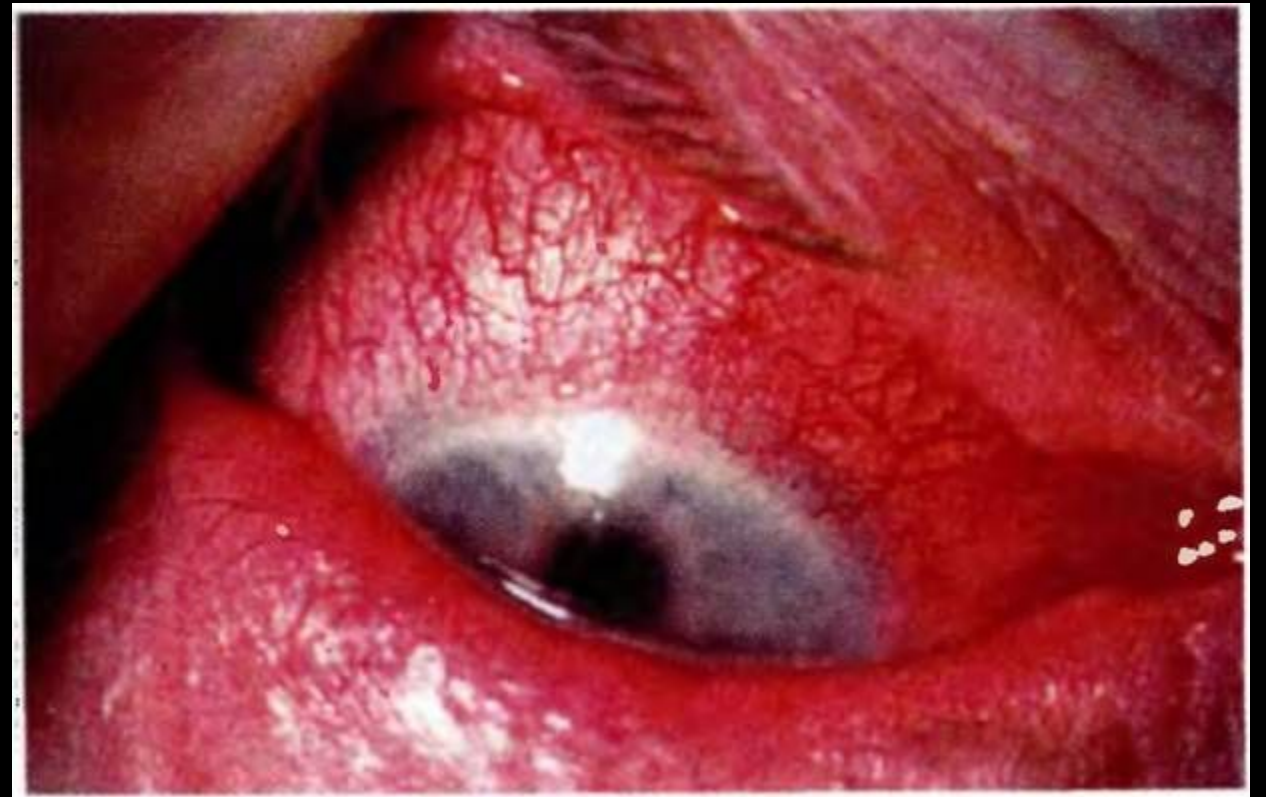- Применение контактных линз с высокой газопроницаемостью .
- Уменьшение времени непрерывного ношения линз.
- Инстилляциии смачивающих капель для контактных линз.

Неоваскуляризація роговиці

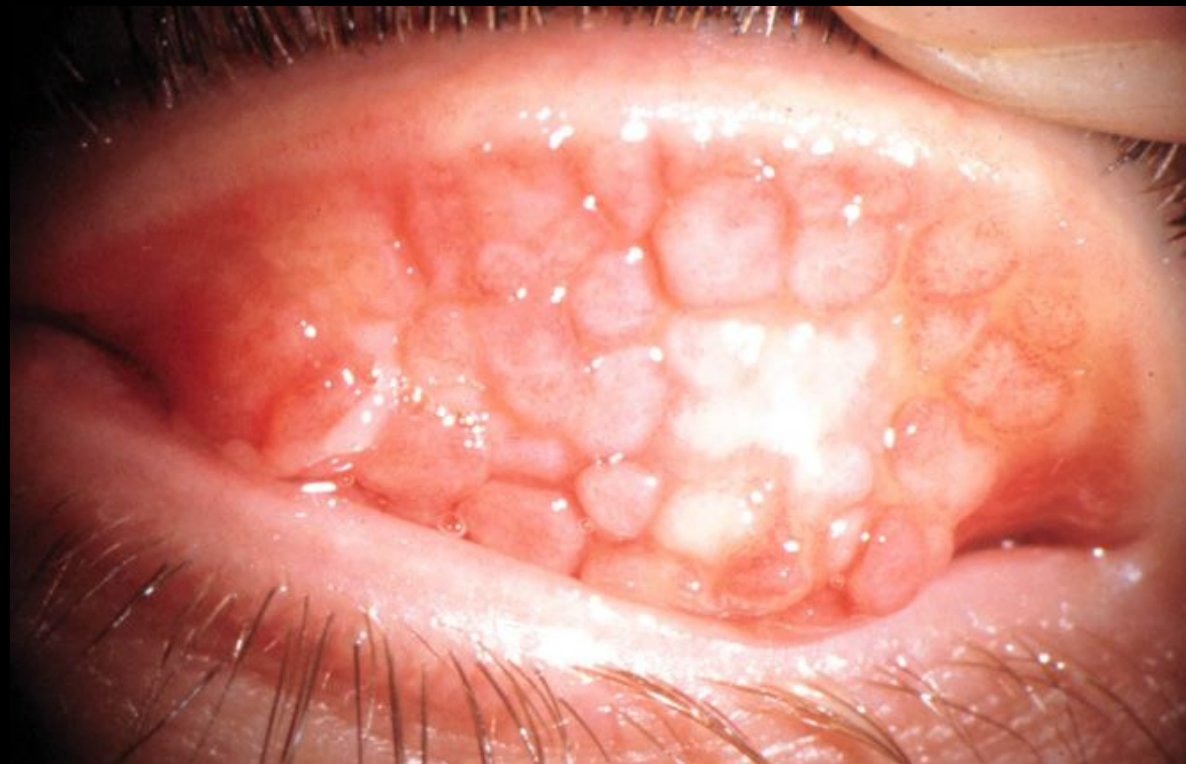
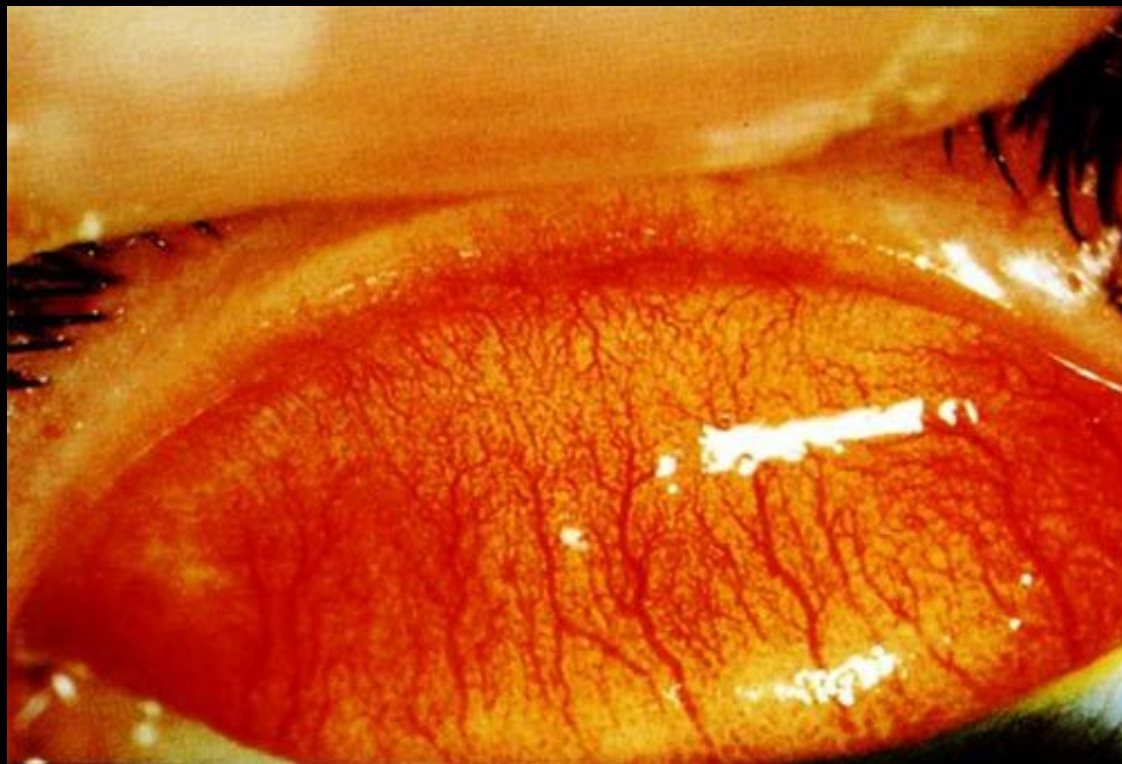
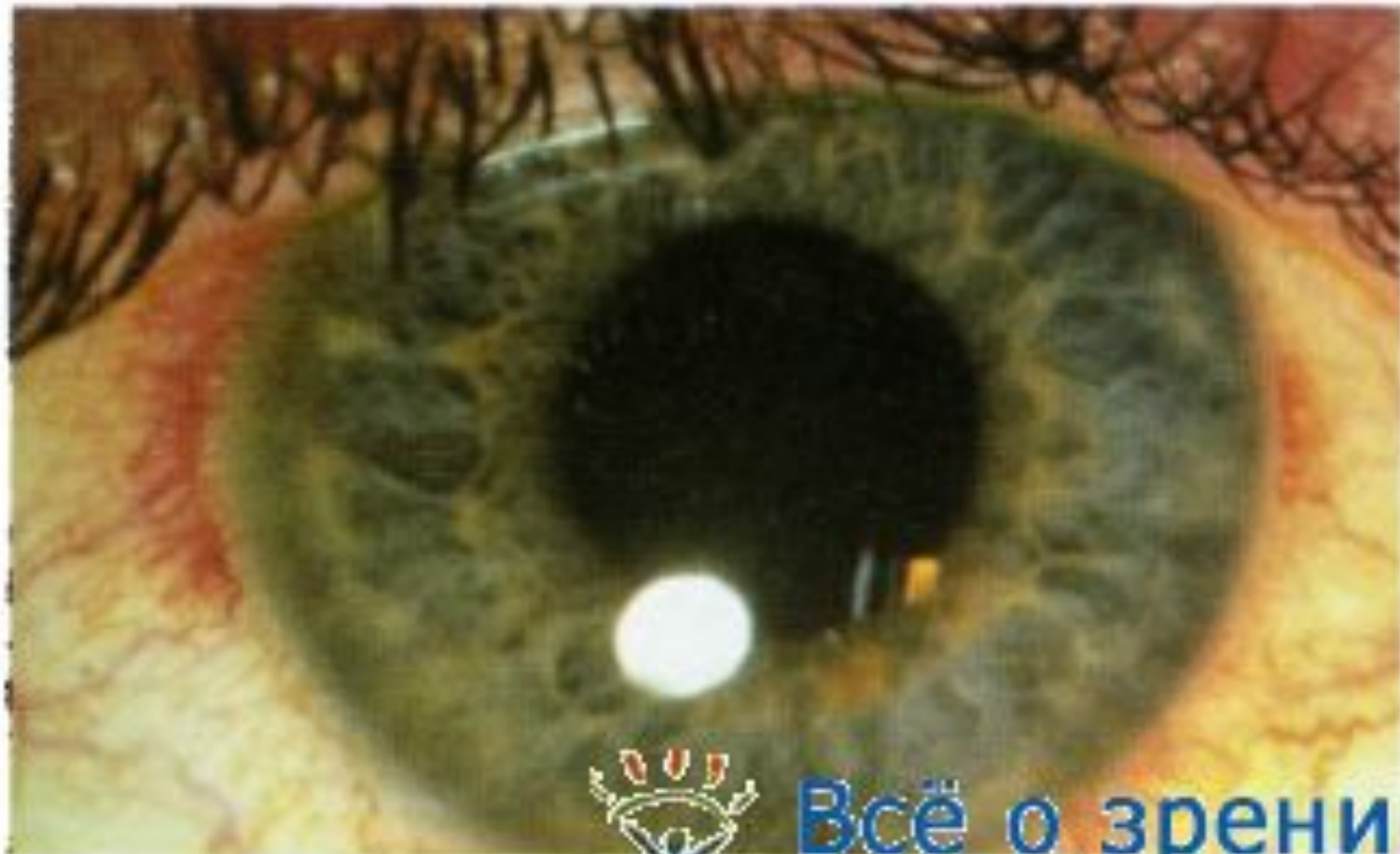Инъекция сосудов глазного яблока

- Замена контактной линзы линзой с большей газопроницаемостью или линзой другой конструкции
- Уменьшение времени ношения линзы.
- Применение смачивающих (смазывающих) капель для контактных линз.



Папиллярный конъюнктивит





**Верхний
лимбический
керато-
конъюнктивит**

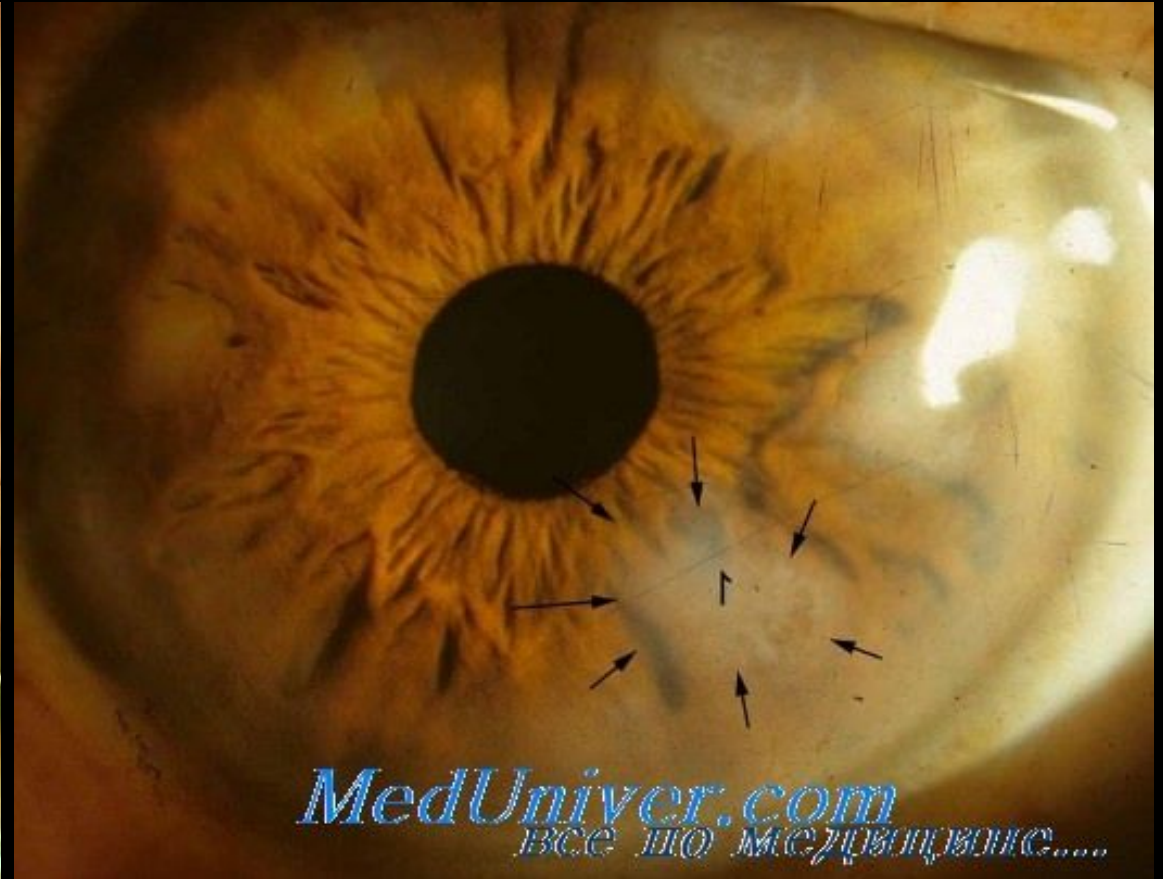
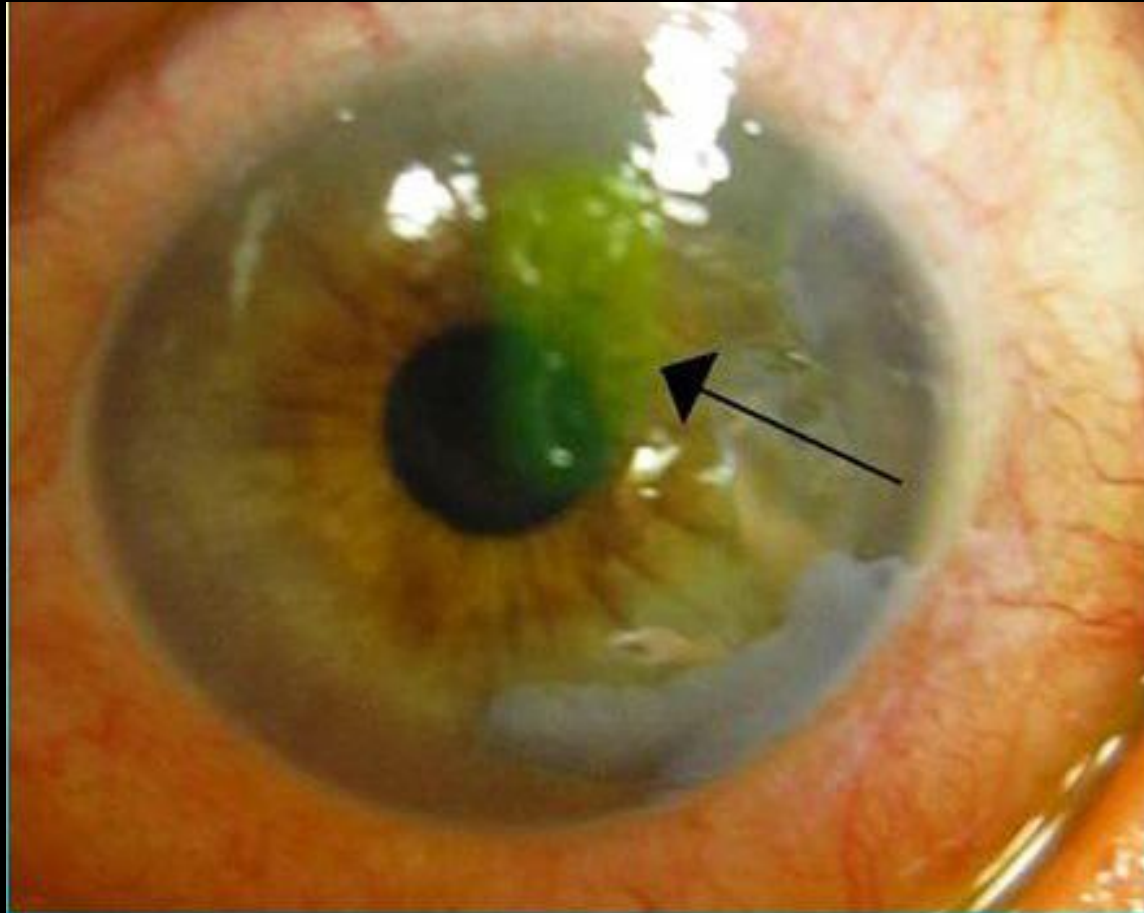


Все о зрении

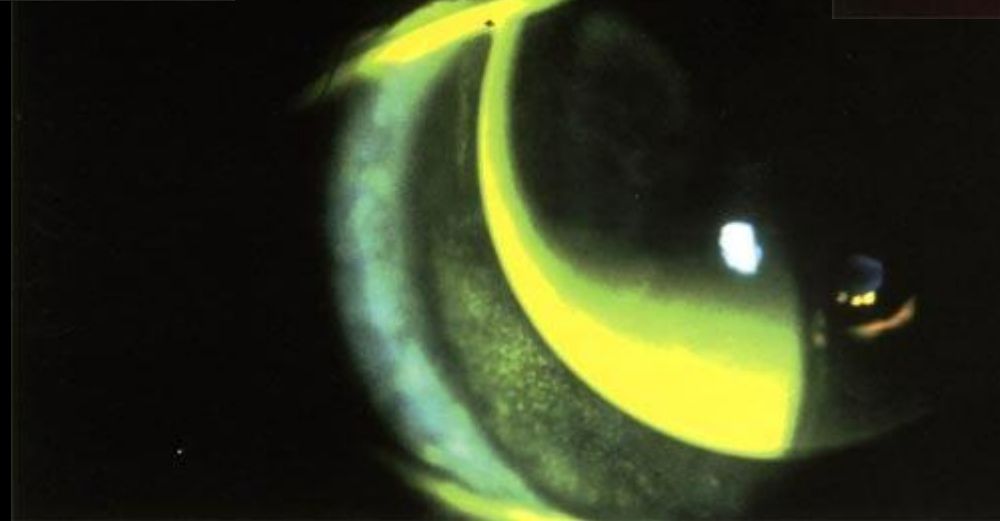
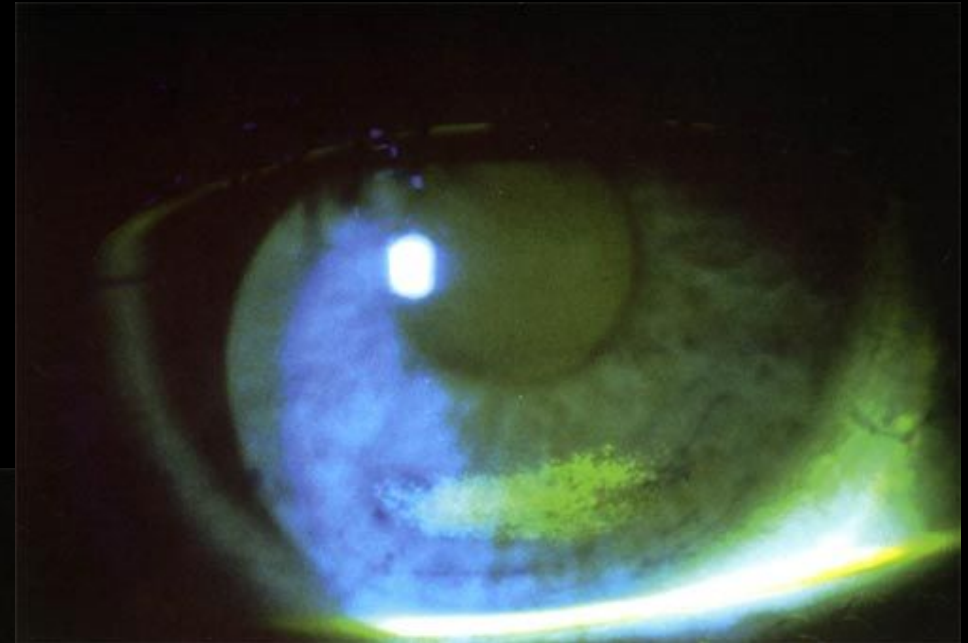
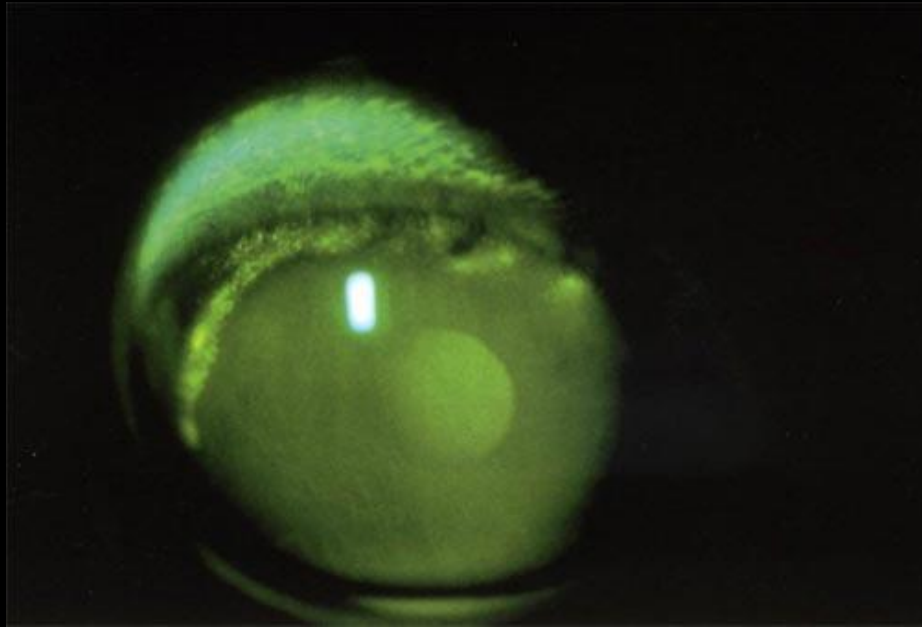
www.zreni.ru

Рис. 65. Верхний лимбический конъюнктивит.

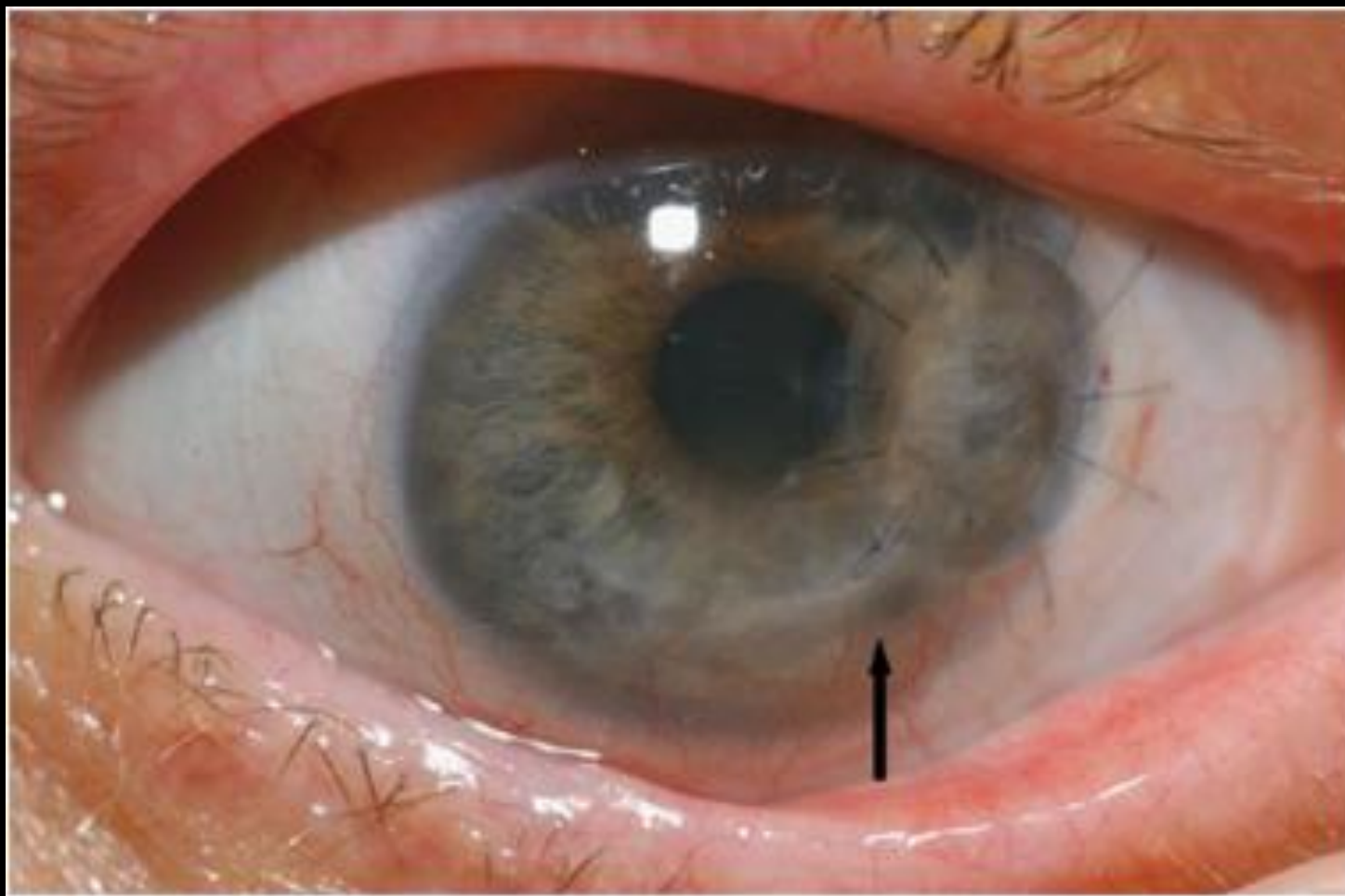
Эрозия роговицы



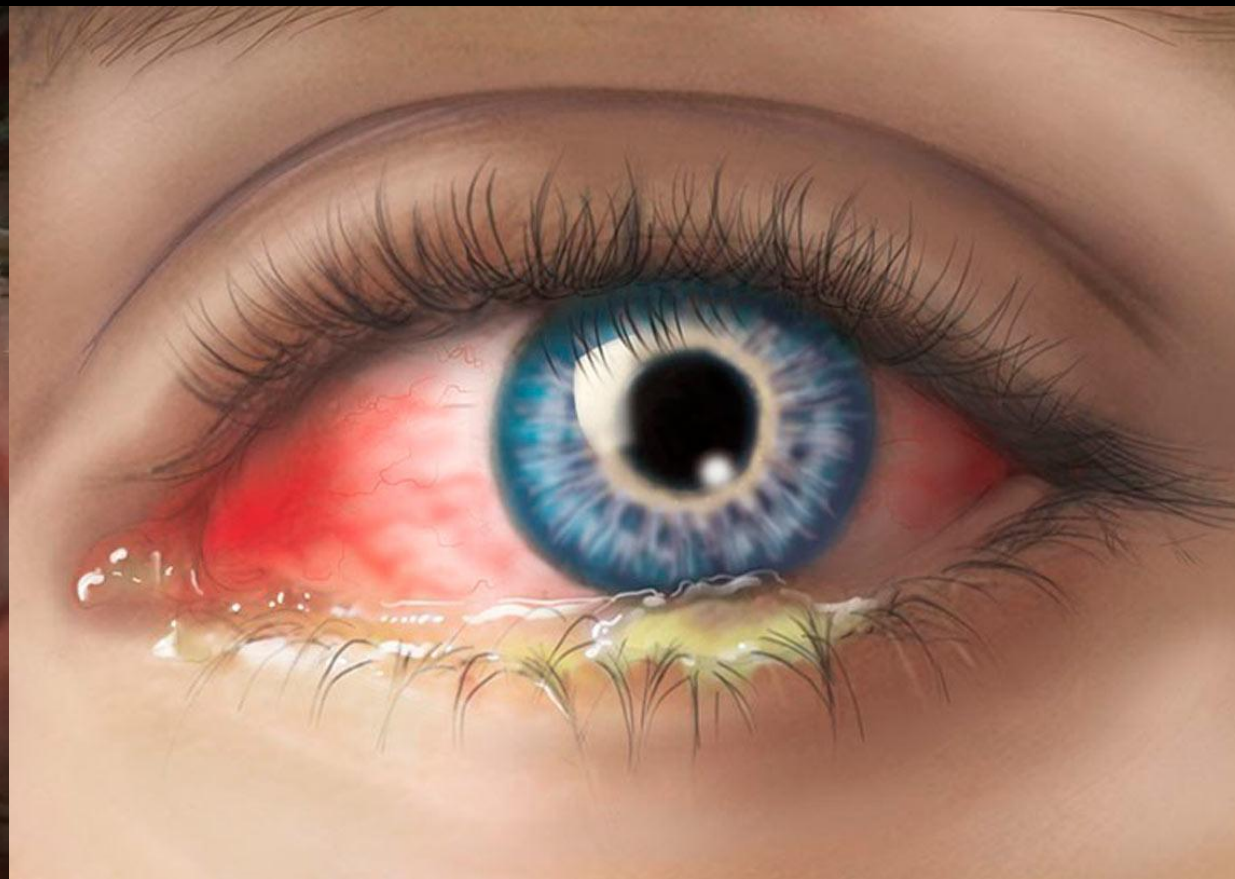
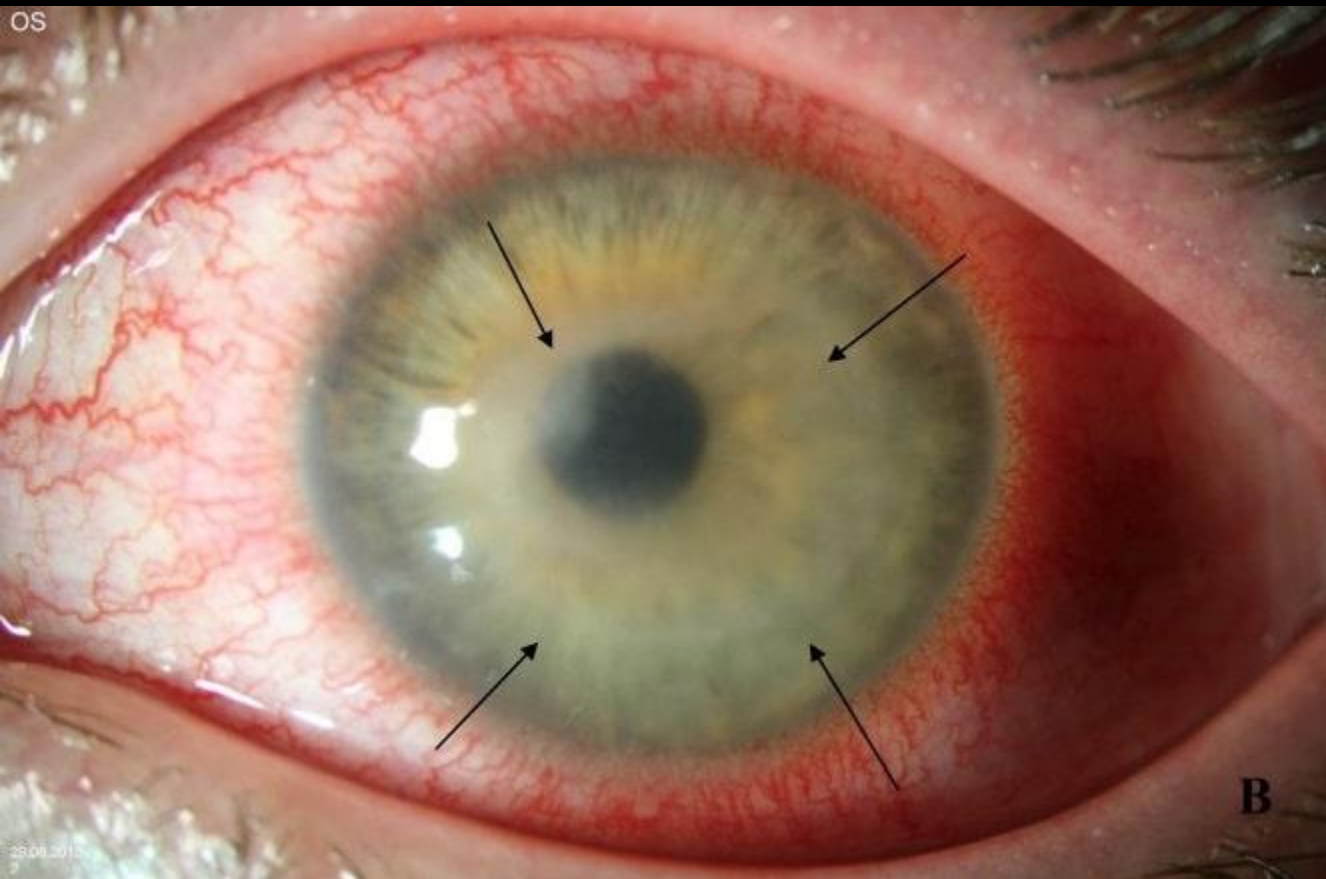
Типы окрашивания роговицы



Стерильные инфильтраты роговицы



Инфекционные кератиты



Профилактика осложнений контактной коррекции зрения:

- диагностика и лечение хронических заболеваний глаз;
- квалифицированный подбор КЛ;
- выбор оптимальной КЛ с учетом стиля жизни и профессиональной деятельности пациента.
Предпочтение следует отдавать КЛ коротких сроков замены, в первую очередь одноразовым КЛ;
- применение современных КЛ с высокой газопроницаемостью, из материалов, повышающих комфорт при ношении даже в неблагоприятных условиях окружающей среды;
- соблюдение режима ношения и правильный уход за КЛ

***Благодарю за
внимание!!!***

